Р. Д. Синелников
Я. Р. Синелников
А. Я. Синелников

АТЛАС ПО АНАТОМИЯ НА ЧОВЕКА

В четири тома
Издание седмо, преработено

София
2010

Настоящото издание е осъществено
с финансовата подкрепа на
СОФАРМА

Животът е хубав, когато сме здрави!



Р. Д. Синелников
Я. Р. Синелников
А. Я. Синелников

АТЛАС ПО АНАТОМИЯ НА ЧОВЕКА

Том 1

OSTEOLOGIA
ARTROLIGIA
MYOLOGIA

София
2010

АТЛАС АНАТОМИИ ЧЕЛОВЕКА
Том первый
Учение о костях, соединении костей и мышцах

© Синельников Р. Д., Синельников Я. Р., Синельников А. Я., 1952-2008, опубликовано по соглашению с владельцем прав.
© ООО РИА „Новая Волна“ Москва, 2007-2008, опубликовано по соглашению с владельцем прав.
© Оформление илюстрации, Издатель Умеренков, 2007, 2008, 2009 опубликовано по соглашению с владельцем прав.

© В. В. Иванов, В.А. Казьмин, Н.В. Стахеева, В. С. Тихомирова, художники

Научные редакторы: дмн, проф. А. Г. Цибулкин, кмн, доц. Т. В. Горская

АТЛАС ПО АНАТОМИЯ НА ЧОВЕКА
Том първи
Учение за костите, за свързването между костите и за мускулите

© СофтПрес ООД, 2010
© д-р Милка Минчева-Томова, превод, 2010
© Радослав Донев, корица, 2010
Под редакцията на чл. кор. проф. д-р Владимир Овчаров, дмн

ISBN 978-954-685-920-4

Всички права запазени. Нито една част от тази книга не може да бъде размножавана или предавана под никаква форма или начин, електронен или механичен, включително фотокопиране, записване или чрез каквито и да е системи за съхранение на информация, без предварително писмено разрешение на СофтПрес ООД.

За контакти: СОФТПРЕС ООД
1408 София, ул. „Йордан Йовков“ 20, вх. Б, ет. 3, ап. 6
тел./факс: 02/958 25 67,
тел.: 0700 14 222 – на цената на един градски разговор
e-mail: clients@soft-press.com; Web site: www.soft-press.com

Дистрибуция: КЕГЕЛ ООД

София: бул. „Черни връх“ 53
тел.: 02/962 84 20; 0893 61 60 12; 0700 14 222
e-mail: sofia@kegel.bg

София: Фирмен щанд: Печатница „Болид“
Бул. „Искърско шосе“ 19, сутерен, офис 02
GSM: 0896 86 14 71

Варна: ул. „Прилеп“ 74;
тел.: 052/719 008; 0894 302 098; e-mail: varna@kegel.bg

Пловдив: ул. „Димитър Талев“ 75А;
тел.: 032/673 906; 0893 550 108; e-mail: plovdiv@kegel.bg;

Web site: www.kegel.bg

СЪДЪРЖАНИЕ

Списък на съкращенията 7
От руското издателство 8
Предисловие 9
За авторите 10

УЧЕНИЕ ЗА КОСТИТЕ – ОСТЕОЛОГИЯ – OSTEOLOGIA 11

Кости на осевия скелет – ossa skeleti axialis 16
Кости на туловището 16
Гръбначен стълб 16
Прешлени *17*
Шийни прешлени *18*
Гръдни прешлени *21*
Поясни прешлени *22*
Кръстец *22*
Опашна кост *26*
Скелет на гръдния кош 26
Ребра *26*
Гръдна кост *28*
Гръден кош *29*
Череп 32
Кости на черепа 37
Тилна кост *37*
Теменна кост *39*
Слепоочна кост *48*
Решетъчна кост *54*
Лицеви кости на черепа 56
Долна носна конха *56*
Носна кост *56*
Слъзна кост *57*
Ралник *58*
Горна челюст *58*
Небцова кост *62*
Ябълчна кост *63*
Долна челюст *64*
Подезична кост *67*
Топография на черепа 69
Вертикална норма (черепен покрив) *69*
Основа на черепа *72*
Носна кухина *75*
Костно небце *79*
Очница *80*
Слепоочна яма *82*
Подслепоочна яма *82*
Криловиднонебцова яма *82*
Кости на добавъчния скелет ossa skeleti appendicularis 83
Кости на горния крайник 83
Пояс на горния крайник (раменен пояс) 83
Лопатка *83*
Ключица *85*
Свободна част на горния крайник 85
Раменна кост *85*
Кости на предмишницата *87*
Кости на ръката *93*
Кости на долния крайник 99
Тазов пояс (пояс на долния крайник) 99
Тазова кост *99*
Таз *104*
Свободна част на долен крайник 106
Бедрена кост *106*
Капаче *110*
Кости на подбедрицата *110*
Кости на ходилото *116*
Развитие и възрастови особености на костите 124
Осев скелет 124
Скелет на туловището 124
Кости на черепа 127
Добавъчен скелет 129
Кости на горния крайник 130
Кости на долния крайник 130

УЧЕНИЕ ЗА СВЪРЗВАНЕТО МЕЖДУ КОСТИТЕ – АРТРОЛОГИЯ – ARTROLIGIA 133

Фиброзни свързвания 134
Синовиални свръзвания (стави) 135
Свързвания на костите на туловището и черепа 137
Свързвания на костите на туловището 137
Свързвания на гръбначния стълб 137
Синхондроза на гръбначния стълб *137*
Стави, свързващи ставните израстъци *138*
Връзки на гръбначния стълб *138*
Поясно-кръстцова става *141*
Кръстцово-опашна става *141*
Синовиални свързвания на черепа с атласа и на атласа с аксиса *143*
Стави на гръдната клетка 146
Ребреногръбначни стави *146*
Стерноребрени стави *146*
Синовиални съединения на черепа 149
Долночелюстна става 149
Съединения на горен крайник 151
Стави на пояса на горен крайник 151
Гръдноключична става 151
Раменноключична става 151
Стави на свободния горен крайник 152
Раменна става 152
Лакътна става 155
Дистална лъчеволакътна става 158
Стави на ръката 159
Лъчевокиткова става *159*
Стави на китката *159*
Китководланни стави *160*
Междудланни стави *161*
Метакарпофалангеални стави *161*
Междуфалангеални стави на ръката *162*
Съединения на долния крайник 162
Съединения на тазовия пояс 163
Кръстцовохълбочна става 163
Лонно съчленение 164
Стави на свободния долен крайник 164
Тазобедрена става 164
Колянна става 166
Свързвания между костите на подбедрицата 171
Стави на ходилото 174
Горна скочна става *174*
Стави между задноходилните кости *176*
Стави между тарзалните и метатарзалните кости *177*
Метатарзофалангеални стави *180*
Междуфалангеални стави на ходилото *181*
Стави на ходилото 181
Развитие и възрастови особености на свързванията между костите 182

УЧЕНИЕ ЗА МУСКУЛИТЕ – МИОЛОГИЯ – MYOLOGIA 185

Мускули на туловището, шията и главата 190
Мускули и фасции на туловището 190
Мускули и фасции на гърба 190
Области на гърба *190*
Мускули на гърба *191*
Фасции на гърба *202*
Мускули и фасции на гърдите 203
Области на гърдите *203*
Мускули на гърдите *206*
Фасции на гърдите *215*
Диафрагма *216*
Мускули и фасции на корема 218
Области на корема *218*
Коремни мускули *218*
Апоневрози и фасции на корема *223*
Слабинен канал *225*
Мускули и фасции на шията 227
Шийни области 227
Мускули на шията 227
Повърхностни мускули на шията *228*
Дълбоки мускули на шията *232*
Подтилни мускули *232*
Триъгълници на шията 235
Фасции на шията 236
Мускули и фасции на главата 237
Области на главата 237
Области на лицето 237

Мускули на главата 237
Мимически мускули *237*
Дъвкателни мускули *241*
Фасции на главата 243
Съединителнотъканни пространства на главата... 243
Мускули и фасции на горния крайник 248
Области на горния крайник 248
Мускули на горния крайник 250
Мускули на раменния пояс 250
Мускули на свободния горен крайник 253
Мускули на мишницата *256*
Мускули на предмишницата *263*
Мускули на ръката *272*
Фасции на горен крайник 277
Синовиални влагалища на сухожилията на мускулите на китката 280
Подмишнична яма 281
Лакътна яма 281
Мускули и фасции на долния крайник 282
Области на долния крайник 282
Мускули на долния крайник 283
Мускули на тазовия пояс (мускули на таза) 284
Вътрешна група *284*
Външна група *285*
Мускули на свободния долен крайник 289
Мускули на бедрото *289*
Мускули на подбедрицата *298*
Мускули на ходилото *310*
Фасции на долен крайник 319
Бедрен канал 323
Аддукторен канал 323
Подколянна яма 323
Подбедреноколенен канал 323
Синовиални влагалища на 323
Сухожилията на мускулите на ходилото 323
Развитие и възрастови особености на мускулите 324

Индекс *330*

СПИСЪК НА СЪКРАЩЕНИЯТА

A., a.	– arteria	– артерия
Aa., aa.	– arteriae	– артерии
Gl., gl.	– glandula	– жлеза
Gll., gll.	– glandulae	– жлези
Lig., lig.	– ligamentum	– връзка
Ligg., ligg.	– ligamenta	– връзки
M., m.	– musculus	– мускул
Mm., mm.	– musculi	– мускули
N., n.	– nervus	– нерв
Nn., nn.	– nervi	– нерви
R., r.	– ramus	– клонче
Rr., rr.	– rami	– клончета
V., v.	– vena	– вена
Vv., vv.	– venae	– вени
s.	– seu, sive	– или

C_I, C_{II}, C_{III}	nervus cervicalis I, II, III…
L_I, L_{II}, L_{III}	nervus lumbalis I, II, III…
S_I, S_{II}, S_{III}	nervus sacralis I, II,III…
Th_I, Th_{II}, Th_{III}	nervus thoracicus I, II, III…

Постоянните нервни сегменти са поставени в кръгли скоби, например (C_I, C_{II}), (Th_I, Th_{II}).
Непостоянните нервни сегменти са поставени в кръгли скоби вътре в квадратните скоби, например [C_I (C_{II}) – C_{VII} (C_{VIII})].

ОТ РУСКОТО ИЗДАТЕЛСТВО

Настоящото издание на „Атлас по анатомия на човека“ представлява 7-то му преработено и допълнено издание. Обясненията на рисунките и терминологията в текста са преработени в съответствие с Международната анатомична терминология (М., Медицина, 2003), включваща списък на латински термини от Международната анатомична терминология, утвърдена на XV Международен конгрес по анатомия (Рим, 1999). Новата редакция на терминологията обуслови необходимостта от значителни промени не само на текста, но и на илюстрациите, от преразпределяне на материала, разширяване на вече съществуващите раздели и написването на нови.

В настоящото издание материалът е разпределен по следния начин. В първи том са разгледани въпросите, свързани с остеологията, артрологията и миологията. Вторият том е посветен на спланхнологията, третият – на ангиологията, четвъртият том включва описанието на нервната система и органите на възприятията. Материалът е представен в съответствие с диалектическия принцип за разглеждане на организма като единно цяло, като са взети под внимание всички взаимовръзки на съставящите го системи и съвременните постижения на медицинската наука.

Предназначението на атласа е да съдейства на студентите да усвоят теоретичния курс и да затвърдят знанията, получени от практическите занятия и самостоятелната работа в учебния анатомичен музей. Могат да го използват и лекари, специализирали в различни области на медицината, в тяхната практическа и научна дейност.

ПРЕДИСЛОВИЕ

В съвременните висши медицински учебни заведения анатомия на човека се изучава с помощта на два основни типа учебна литература: атлас и учебник. Атласът съдържа фактическия материал във вид на графични изображения, представени в сравнително усреднен вариант и отразява както класическото разбиране и възприемане на анатомичната структура, така и взаимоотношенията ѝ с обкръжаващите я ориентири. Специфичната структура може да бъде отнесена към костните компоненти и тогава ориентацията е скелетотопична или към органите и другите мекотъканни структури – органотопична ориентация. В текста на учебника, за разлика от атласа, освен отразените факти, е представена концептуализация, т.е. съдържа и използва фактически материал, достатъчен за обосновката на логическата концепция на строежа на дадена анатомична структура.

Обединяването на методологията на атласа и учебника, подчинено на учебно-методическите цели на преподаването на анатомия на човека във висшите медицински учебни заведения е предложено и осъществено в началото на 30-те години на XX в. от В. П. Воробьов и Р. Д. Синелников. Първият том (от първоначално предвидените три тома) на „Атлас по анатомия на човека“ е издаден през 1932 г. След смъртта на В. П. Воробьов (1937) работата по създаването на „Атлас по анатомия на човека“ е осъществена от Р. Д. Синелников. Той и учениците му създават първия пълен „Атлас по анатомия на човека“ в 5 тома, който и досега е смятан за класически литературен източник. Атласът излиза на бял свят през 1944 г., отпечатан в Държавната печатница „Госзнак“ в обсадения от фашистите Ленинград.

През 1952 г. е издаден нов двутомен „Атлас по анатомия на човека“, който става основно учебно помагало за студентите от медицинските институти в СССР. Двутомникът е тежал около 8 кг и по тази причина използването му като постоянна настолна книга е било доста затруднено. През 1954 г. Р. Д. Синелников, с участието на Я. Р. Синелников, преработват текста и терминологията на „Атлас по анатомия на човека“ и предлагат изцяло нов вариант от 3 тома, което съответства на учебно-методическия план на преподаването на анатомия в медицинските институти.

През периода 1954-1981 г. тритомният вариант на атласа, допълван и актуализиран, претърпява 5 издания. Преведен е на английски, испански и арабски език. Използват го студенти от Азия, Африка и Латинска Америка. На практика той става едно от най-популярните в света учебни помагала по анатомия на човека.

През 1981 г. „Атлас по анатомия на човека“ излиза като четиритомно издание. От същата година, след смъртта на Р. Д. Синелников, работата по атласа се осъществява от Я. Р. Синелников с участието на А. Я. Синелников, а от 1999 г. цялата дейност по актуализирането на „Атлас по анатомия на човека“ се извършва от А. Я. Синелников. От 2002 г. А. Я. Синелников работи успешно с издателство „Новая Волна“, което му оказва неоценима помощ при подготовката на този атлас. Авторът изразява благодарност на професорите по анатомии W. Krueger, F. Liuzzi, M. Coty, O. Rosenthal за оказаната консултативна помощ.

Александр Синелников, MD, PhD, FAACA
Доктор по медицина, Доктор по философия
Професор по анатомия и патология
Lake Erie University at Bradenton
School of Medicinne, Florida, USA

ЗА АВТОРИТЕ

Синелников Рафаил Давидович е роден през 1896 г. в гр. Бердянск. През 1919 г. завършва медицинския факултет на университета в Харков. От 1920 г. работи под ръководството на В. П. Воробьов. През 1930 г. възглавява катедрата по анатомия на човека във Втори Харковски медицински институт. През 1937-1972 г. завежда катедрата по анатомия на Харковския медицински институт.

През 1924 г. е включен в групата анатоми, осъществили под ръководството на В. П. Воробьов балсамирането на тялото на Ленин. Работи в Института по балсамиране към Мавзолея и Администрацията на Кремъл до 1945 г. Осъществява евакуирането на тялото на Ленин от Москва в Тюмен по време на Отечествената война през 1941 г., както и връщането на тялото и повторното му балсамиране през 1944 г. В периода 1945-1972 г. е научен ръководител на Държавната комисия по повторното балсамиране на тялото на Н. И. Пирогов.

Р. Д. Синелников е един от създателите на нов раздел в анатомията – макромикроскопическата. Научните изследвания на Р. Д. Синелников са свързани с макромироскопическата анатомия на периферната нервна система и жлезите. Той е автор на повече от 100 научни труда и научен ръководител на повече от 50 дисертации.

Синелников Яков Рафаилович е роден през 1921 г. в гр. Харков. Завършва Харковския медицински институт през 1944 г. Като студент работи в Лабораторията по балсамиране, възглавявана от Б. И. Збарски и Р. Д. Синелников. В периода 1944-1952 г. работи в катедрата по анатомия на Харковския медицински институт, а през 1952-1964 г. – в катедрата по анатомия на Харковския държавен стоматологичен институт. През 1964 г. възглавява катедрата по анатомия и физиология на човека в Харковския държавен педагогически институт. Работи в тази катедра до 1995 г.

През 1948 г. Я. Р. Синелников е включен в състава на Държавната комисия по ребалсамиране тялото на Н. И. Пирогов. Основните научни направления на неговата научна дейност е изследването на физическите натоварвания и влиянието им върху анатомо-физиологическата и макромикроскопическата организация на периферната нервна и сърдечно-съдовата системи, опорно-двигателния апарат и жлезите с вътрешна секреция. Я. Р. Синелников е автор на повече от 200 научни труда и научен ръководител на повече от 25 дисертации.

Синелников Александър Яковлевич е роден през 1955 г. в гр. Харков. Завършва Харковския медицински институт през 1978 г. Като студент участва в ребалсамирането на тялото на Н. И. Пирогов (1973). Работи в системата на здравеопазването като лекар-патологоанатом, завеждащ отделение по патологична анатомия, ръководител на патологоанатомичната служба на Южното железопътно управление. От 1980 г. се занимава с научноизследователска работа. Автор е на повече от 100 научни труда. От 1992 г. работи като доцент в катедрата по патология във факултета по фундаментална медицина на Харковския държавен университет. Основните направления на научната му дейност са клиничната анатомия и патология на сърдечно-съдовата система, морфологичните аспекти на използването на ниски температури (съвместно с Института по проблемите на криобиологията и криомедицината към Академията на науките на Украйна). През 1995 г. емигрира със семейството си в САЩ. От 1998 г. работи като преподавател по патология (комбинирана патоанатомия и патофизиология в САЩ и Канада) в Johns Hopkins University School of Medicine, а от 2005 г. – като професор по анатомия и патология в Международния Доминикански университет и Lake Erie University School of Medicine (щата Флорида). Понастоящем Александр Синельников, MD, PhD, FAACA, е професор по анатомия и патология в Lake Erie University at Bradenton, School of Medicinne, Florida, USA. Научната му дейност е посветена на теоретичната патология, клиничната анатомия на сърдечно-съдовата система и методологията на преподаване на клинична анатомия в медицинските учебни заведения в САЩ.

УЧЕНИЕ ЗА КОСТИТЕ
ОСТЕОЛОГИЯ
OSTEOLOGIA

Костите, *ossa*, служат за твърда опора на меките тъкани на тялото и се привеждат в действие от силата на съкращаващите се мускули.

В тялото костите образуват костната *системата* (фиг. 1, 2), *systema skeletale*, която включва *осев скелет, skeleton axiale*, и *добавъчен скелет, skeleton appendiculare*. Към осевия скелет се отнасят *черепът, cranium; гръбначният стълб, columna vertebralis*, и *скелетът на гръдния кош, skeleton thoracis*. Добавъчният скелет обединява *костите на горните крайници, ossa membri superioris*, и *костите на долните крайници, ossa membri inferioris*.

Системата на скелета включва повече от 200 кости, от които 85 чифтни.

Всяка кост е орган, състоящ се от различни видове съединителна тъкан. Костта съдържа костен мозък, снабден с кръвоносни съдове и нерви.

В системата на скелета се разграничават *костна част, pars ossea* и *хрущялна част, pars cartilaginea*. Основна в системата на скелета е костната част. Към хрущялната част от системата на скелета се отнасят: *ставни хрущяли, cartilagines articulares; епифизарни хрущяли, cartilagines epiphysiales* и *ребрени хрущяли, cartilagines costales*.

Отвън костта е покрита от тънка съединителнотъканна пластинка – *надкостница* или *периост, periosteum* (фиг. 3).

В надкостницата се различават влакнест и остеогенен слой. Разположени-

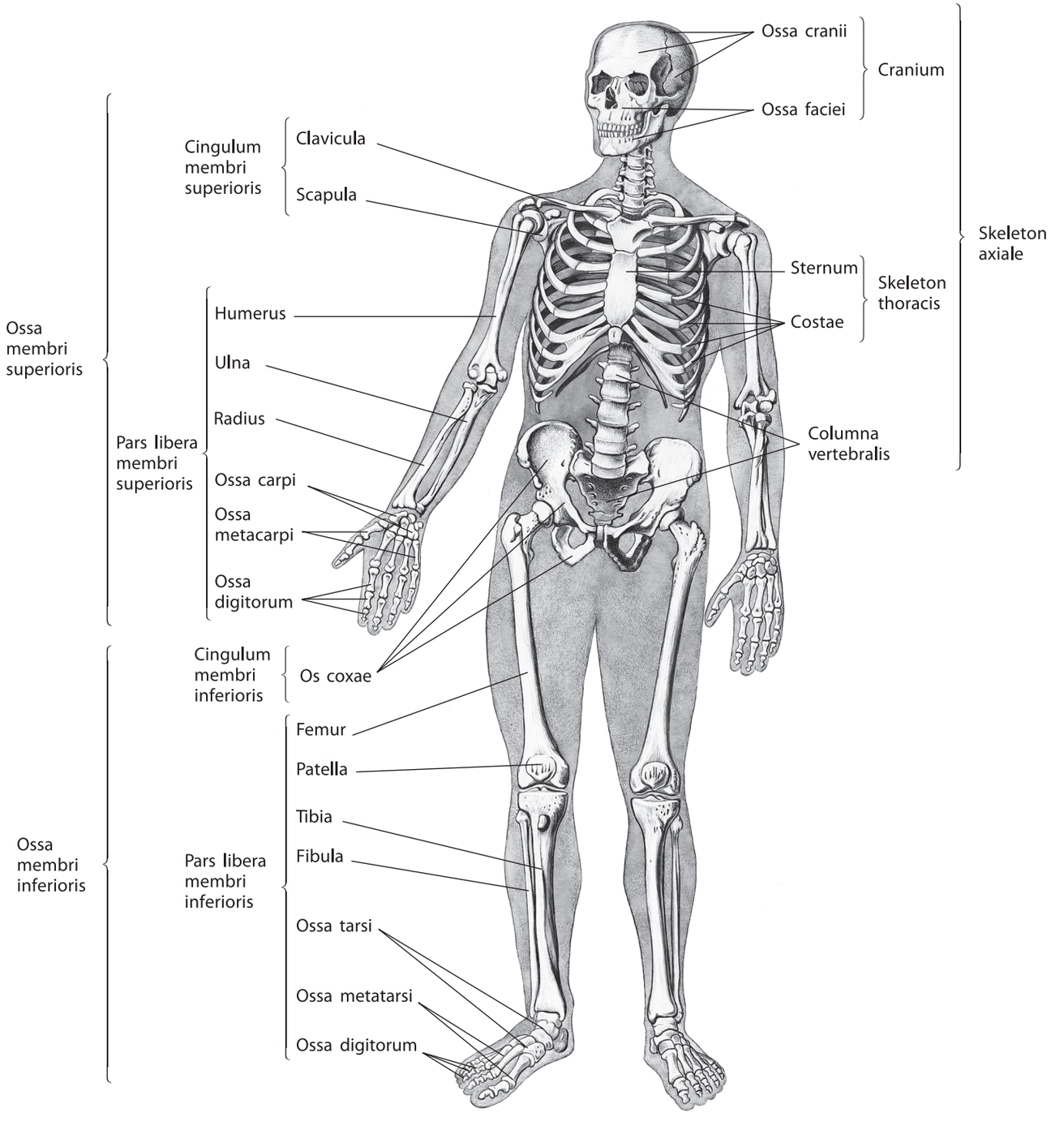

Фиг. 1. Система на скелета, systema skeletale; изглед отпред

ят повърхностно влакнест слой се съединява с костта чрез проникващи в нея влакна (перфориращи влакна) и съдържа кръвоносни и лимфни съдове и нерви. От този слой към костта кръвоносните съдове и нервите минават през *изхранващи отвори, foramina nutricia*, и след това през вид *изхранващ канал, canalis nutricius*, достигат в костния мозък (фиг. 4). Вътрешният, остеогенен слой включва костобразуващи клетки (остеобласти), участващи в процеса на развитие и преструктуриране на костната тъкан, в това число и след травми и счупвания. На границата със ставния хрущял, покриващ краищата на костта, надкостницата преминава в *надхрущялник*, или *перихондриум, perichondrium*. В резултат на това костта се обвива от непрекъсната съединителнотъканна обвивка. Тази обвивка покрива повърхността на костта и всички намиращи се върху нея образувания: израстъци, *processus; шипове, spinae; гребени, cristae; върги, tuberi; пъпки, tuberculi; грапави линии, lineae asperae; ямки, foveae; ями, fossae* и т.н.

По-тънък слой – *ендост, endosteum*, покрива костта от вътрешна страна.

Според тяхната форма костите биват: *дълги, ossa longi, къси, ossa brevia*, и *плоски, ossa plana* (фиг. 5). Някои кости съдържат напълнени с въздух кухини; такива кости се наричат *пневматизирани, ossa pneumatica*. Освен това, някои кости се отнасят към *кости с неправилна форма* (смесени), *ossa irregularea*. Таки-

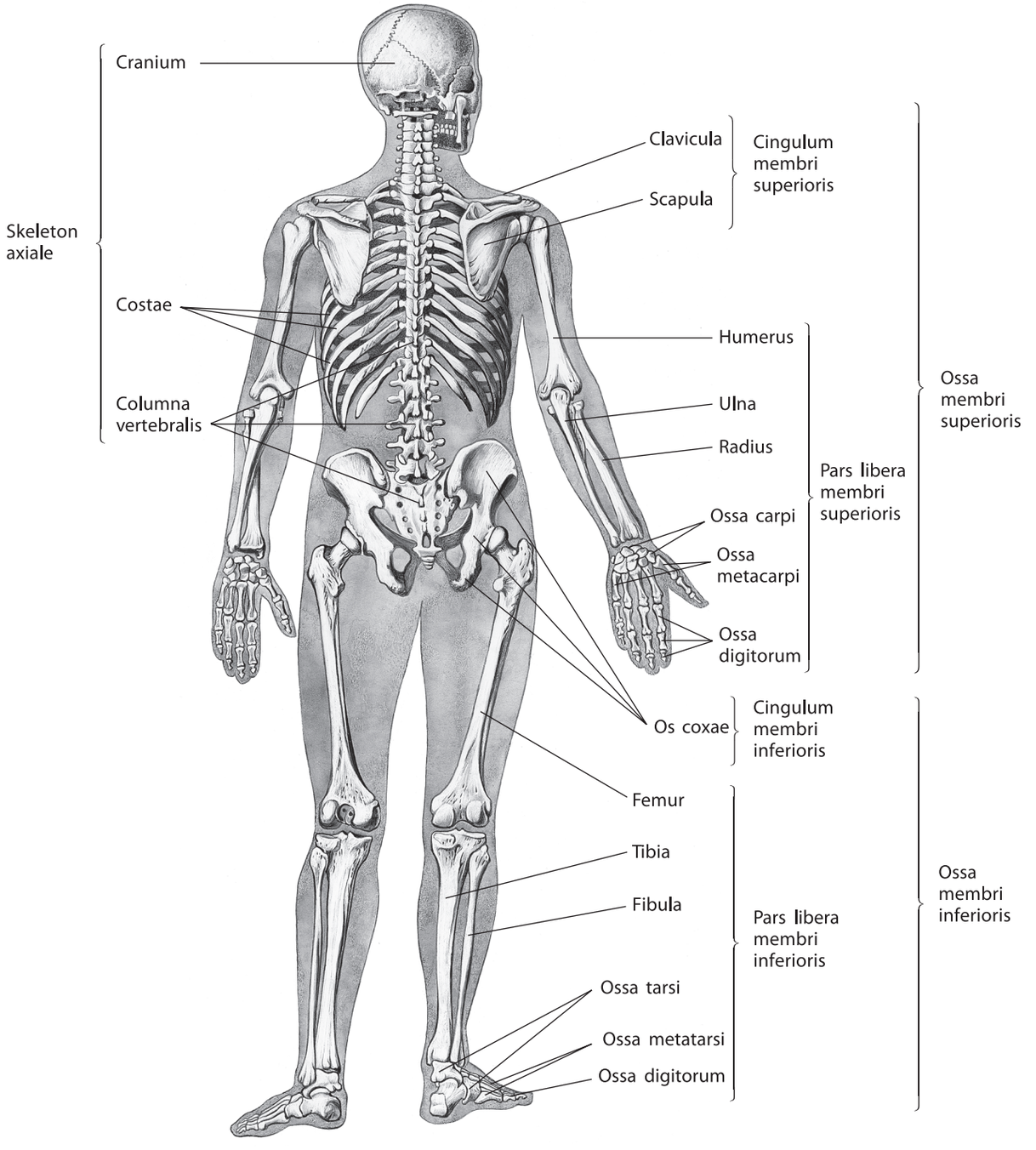

Фиг. 2. Система на скелета, systema skeletale; изглед отзад

ва кости се състоят от части с различна форма и строеж.

Дългите кости (раменна, ключица, предкиткови, кости на пръстите – фаланги и др.) се състоят от средна част – *диафиза, diaphysis* и две крайни части – *епифиза, epiphyses*. Епифизата, която е разположена по-близо до осевия скелет, се нарича *проксимална*, *epiphysis proximalis*, а епифизата на същата кост, заемаща по-отдалечено от осевия скелет положение – *дистална*, *epiphysis distalis*. Участъците от дългите кости, които се намират на границата на диафизата и епифизите, се наричат *метафизи, metaphyses* (вж. фиг. 4). Самата граница се забелязва само в костите на децата и подрастващите, докато между диафизата и епифизите се запазва хрущялна пластинка, наречена е*пифизарен хрущял, cartilago epiphysialis*. За сметка на този хрущял костта расте интензивно по дължина. След което епифизарният хрущял се замества от костна тъкан, формираща е*пифизарната линия, linea epiphysialis*, която с възрастта става почти неразличима.

При разрез на дългите кости (фиг. 6) може да се видят *компактно вещество, substantia compacta*, образуващо външните слоеве на коста, и *спонгиозно* (трабекуларно) *вещество, substantia spongiosa*, разположено навътре от компактното вещество, предимно в епифизите и метафизите. В диафизата на дългите кости компактното вещество загражда *кост-*

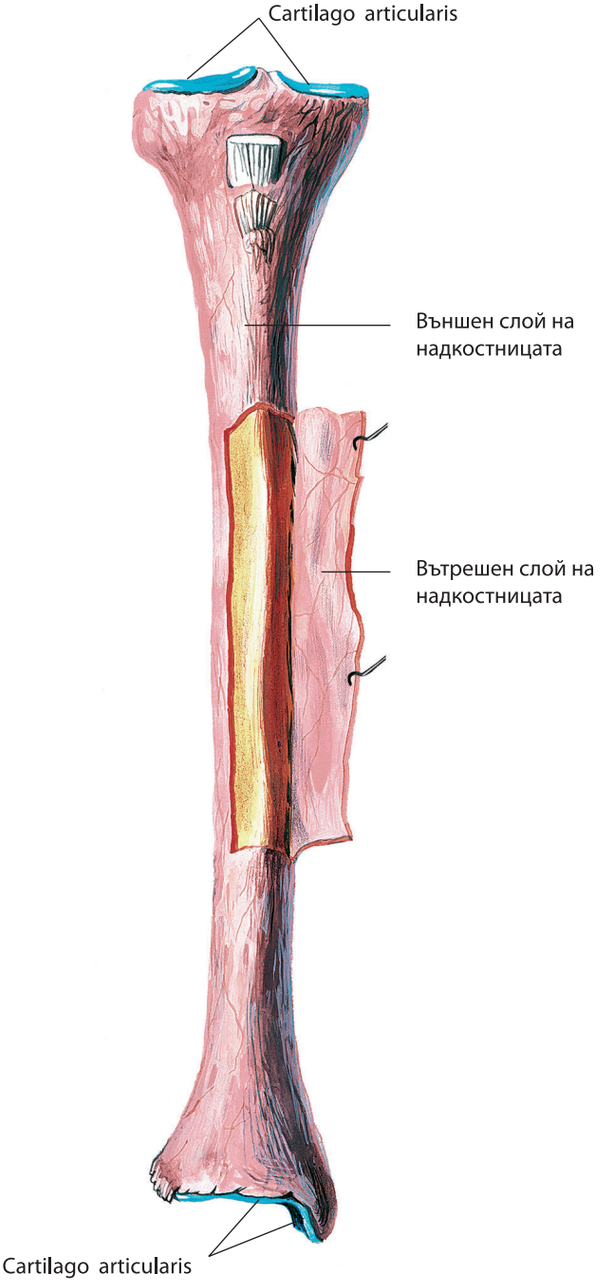

Фиг. 3. Голям пищял, tibia; десен; изглед отпред
(В средните части на коста надкостницата е разрязана и отворена)

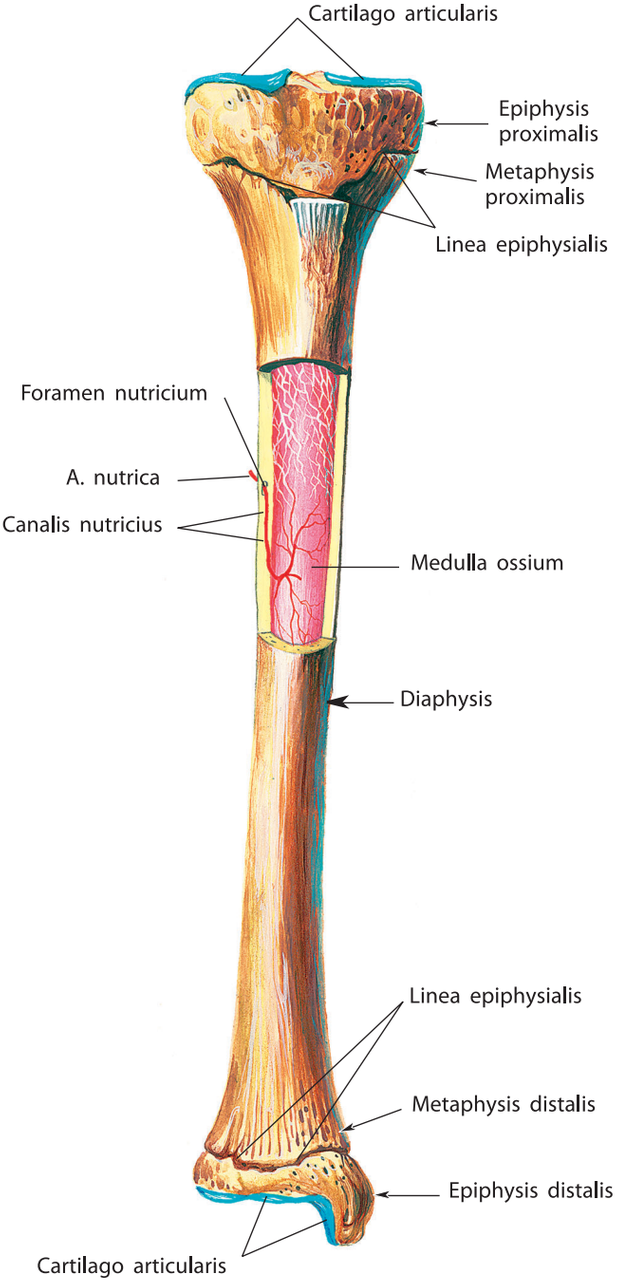

Фиг. 4. Голям пищял, tibia; десен; изглед отпред
(Надкостницата е отстранена. Отворена е част от костно-мозъчната кухина. Епифизите не са сраснали с диафизата)

но-мозъчната кухина, *cavitas medullaris*, имаща тръбовидна форма.

При разрез на късите кости около повърхностната част се намира тънък слой от компактно вещество, окръжаващ гредичките на спонгиозно вещество, което изгражда по-голямата част от костта. Трабекулите на спонгиозното вещество са сложно организирани кухинни обособени части. Те са разположени във всяка кост в строго съответствие с нейното механично натоварване.

В плоските кости, напротив, спонгиозното вещество обикновено формира тънък слой от костта и от двете му страни е окръжено от пластинките на компактното вещество. В костите на черепния покрив спонгиозното вещество се нарича *диплое, diploë* (двойно); то лежи между *външната и вътрешната пластинки, laminae externa et interna*, на компактното вещество. В спонгиозното вещество на костите на черепния покрив се намират *диплоични канали, canales diploici*, през които преминават венозни съдове.

Някои кости на черепа (челна, решетъчна, клиновидна, горна челюст) съдържат пневматизирани кухини, които комуникират с носната кухина. Паралелно с това, редица участъци от костите на черепа имат удебелявания – подпори (челно-носна, алвеоларно-ябълчна, крило-небцова, долночелюстна), представляващи опорни места на тези кости (вж. фиг. 6, Д). Благодарение на тези места от-

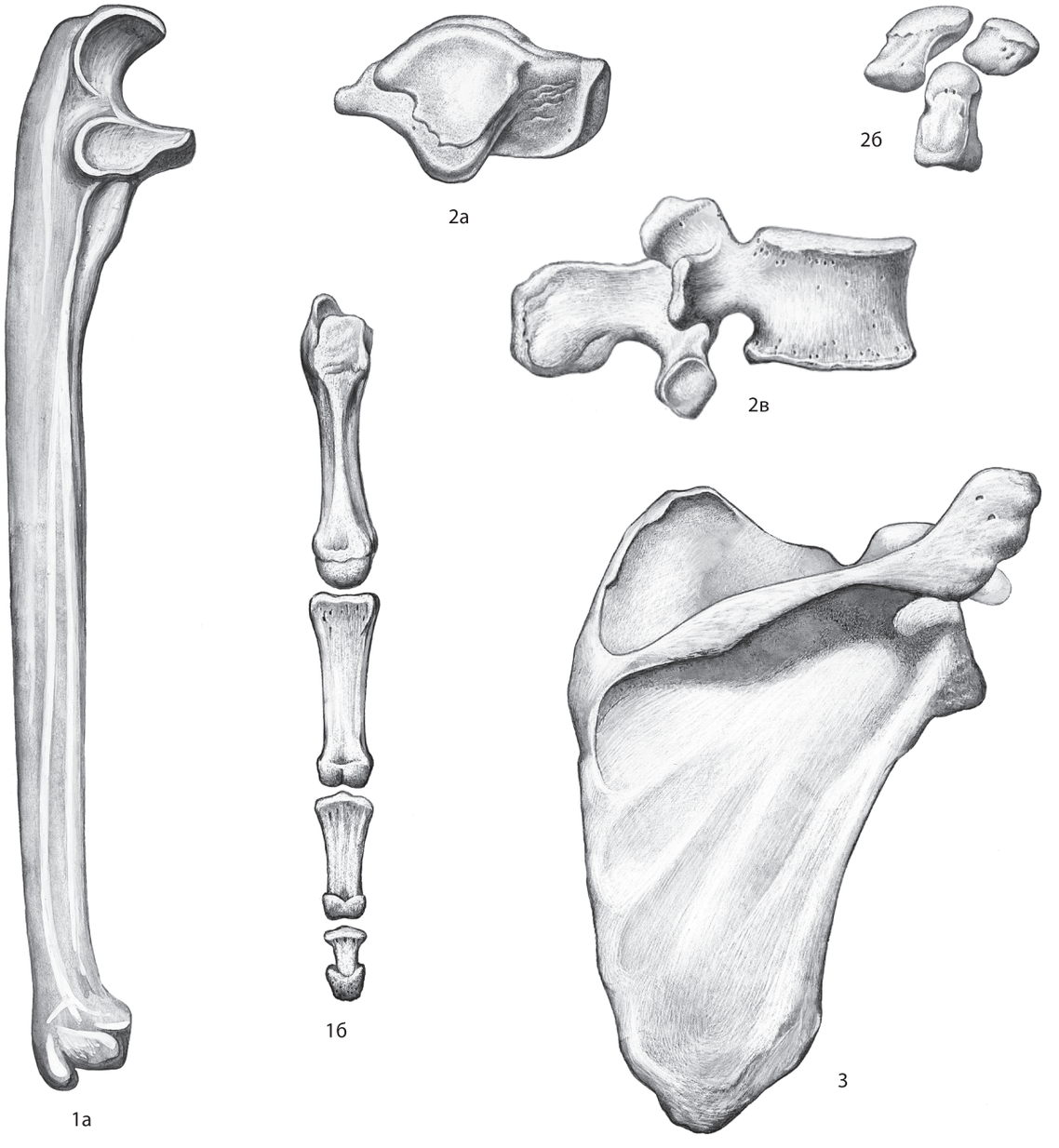

Фиг. 5. Кости, ossa; различни по форма. Дълги кости, ossa longi:
1а – лакътна кост, ulna; 1б – предкиткова кост и фаланги, os metacarpi et phalanges. Къси кости, ossa brevia:
2а – талус, talus; 2б – кости на китката, ossa carpi; 2в – прешлен, vertebra. Плоска кост, os planum:
3 – лопатка, scapula.

слабва механичния натиск върху черепа. В кухините на спонгиозното вещество и в костно-мозъчната кухина се съдържа *костен мозък, medulla ossium.* Различават се червен и жълт костен мозък.

Червеният костен мозък, medulla ossium rubra, притежава висока функционална активност и участва във формирането на кръвните клетки. По време на развитието и растежа на организма червеният костен мозък постепенно се замества от жълт. *Жълтият костен мозък, medulla ossium flava*, е с по-ниска активност и изпълнява резервна роля, но може да се активира при определени условия, частично превръщайки се в червен.

КОСТИ НА ОСЕВИЯ СКЕЛЕТ

OSSA SKELETI AXIALIS

Осев скелет, skeleton axiale – представен е от костите на черепа, гръбначния стълб и гръдния кош. Последните два отдела съставят костите на туловището.

КОСТИ НА ТУЛОВИЩЕТО

***Костите на туловището**, ossa trunci,* обединяват *гръбначния стълб, columna vertebralis,* и *скелета на гръдния кош, skeleton thoracis.*

ГРЪБНАЧЕН СТЪЛБ

***Гръбначният стълб**, columna vertebralis* (фиг. 7), представлява колона, която се образува от прилягащи един върху друг пръстени – прешлените са 33–34 на брой.

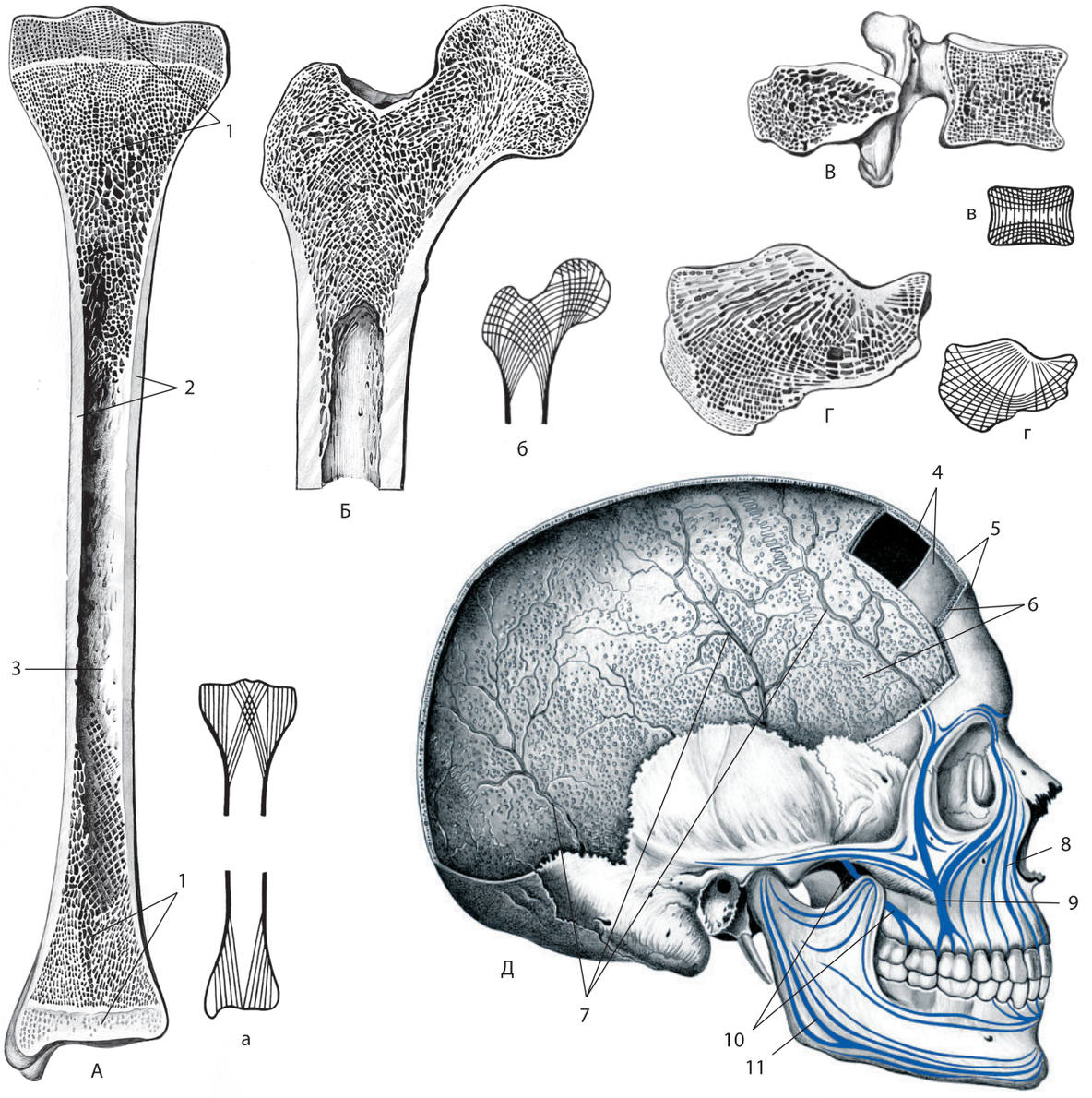

Фиг. 6. Структура на различните по форма кости (А, Б, В, Г, Д), силови линии в спонгиозното вещество (а, б, в, г) и контрафорси на челюстите.

А, а – голям пищял; Б, б – проксимална епифиза на бедрената кост; В, в – поясен прешлен; Г, г – петна кост; Д – череп. 1 – спонгиозно вещество, substantia spongiosa; 2 – компактно вещество, substantia compacta; 3 – костно-мозъчна кухина, cavitas medullaris; 4 – вътрешна пластинка, lamina interna; 5 – външна пластинка, lamina externa; 6 – диплое, diploë; 7 – диплоични канали, canales diploici; контрафорси: 8 – челно-носен; 9 – алвеоларно-ябълчен; 10 – крило-небцов; 11 – долночелюстен.

В гръбначния стълб се различават *шийни прешлени, vertebrae cervicales* (7); *гръдни прешлени*, *vertebrae thoracicae (12); поясни прешлени*, *vertebrae lumbales (5); кръстец*, *os sacrum (5), и опашна кост*, *os coccygis* (4 или 5 прешлена).

Гръбначният стълб на възрастен човек образува в сагиталната плоскост 4 *извивки, curvaturae:* шийна, гръдна, поясна и кръстцова. Шийната и поясната извивки със своята изпъкнала страна са обърнати напред (лордоза), а гръдната и тазовата извивки – назад (кифоза).

Всички прешлени се делят на две групи: така наречените истински и лъжливи прешлени. Към първата група се отнасят шийните, гръдните и поясните прешлени, а към втората – кръстцовите прешлени, сраснали в кръстец и опашните, сраснали в опашна кост.

Прешлени

Прешлен, vertebra (фиг. 8), има тяло, дъга и израстъци.

Тялото на прешлена, *corpus vertebrae,* представлява предната удебелена част на прешлена. Отгоре и отдолу то е ограничено от повърхности, които са обърнати съответно към по-горе и по-долу разположените прешлени, отпред и от двете страни – леко вдлъбната повърхност, а назад – удебелена. Върху тялото на прешлена, особено върху неговата задна повърхност, има множество *изхранващи отвори, foramina nutricia,* за преминаване на кръвоносни съдове

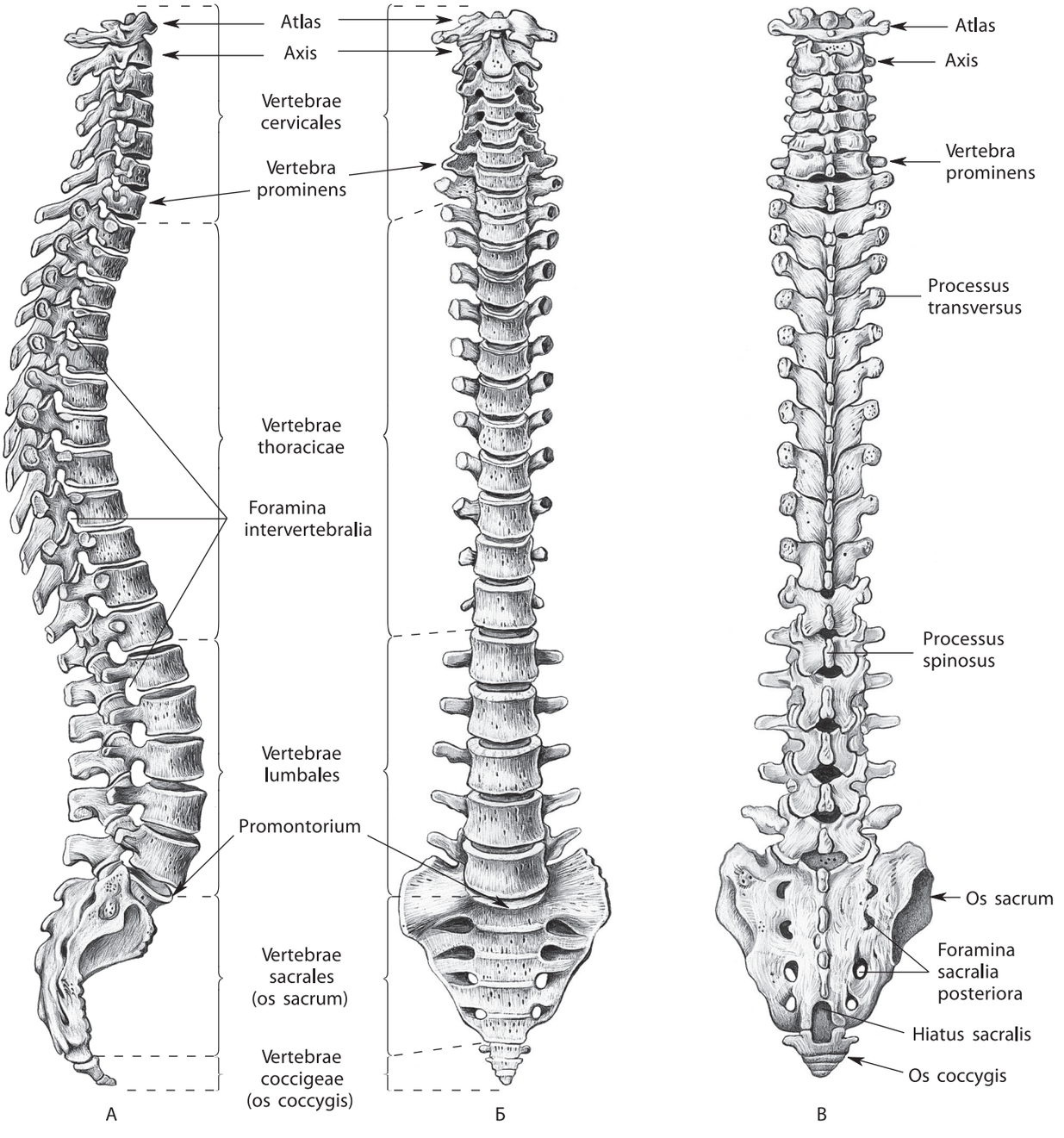

Фиг. 7. Гръбначен стълб, columna vertebralis:
А – изглед отдясно; Б – изглед отпред; В – изглед отзад

и нерви в костното вещество. Телата на прешлените са съединени помежду си чрез междупрешленни дискове и правят доста гъвкав *гръбначния стълб*, columna vertebralis (вж. фиг. 7).

Дъгата на прешлена, *arcus vertebrae*, отграничава назад и от двете страни *отвора на прешлена*, *foramen vertebrale;* разположени един върху друг, отворите образуват *гръбначния канал, canalis vertebralis*, в който лежи гръбначният мозък. От заднолатералните страни на тялото на прешлена, дъгата започва със стеснен израстък – това е *крачето на дъгата на прешлена*, *pediculus arcus vertebrae*, преминаваща в *пластинката на дъгата на прешлена*, *lamina arcus vertebrae*. Върху горната и долната страна на крачето се намира *горна прешленова изрезка, incisura vertebralis superior, и долна прешленова изрезка, incisura vertebralis inferior.* Горната изрезка на единия прешлен, прилягайки към долната изрезка на по-горе разположения прешлен, образуват *междупрешленов отвор, foramen intervertebrale,* през който минават гръбначномозъчен нерв и съдове.

Израстъците на прешлена, *processus vertebrae,* са седем на брой, излизащи от дъгата на прешлена. Единият от тях, нечифтен, е насочен от средата на дъгата назад – това е *бодилестият израстък, processus spinosus.* Останалите израстъци са чифтни. Единият чифт – *горните ставни израстъци, processus articulares superiores,* са разположени от страната на горната повърхност на дъгата, другият чифт – *долните ставни израстъци, processus articulares inferiores,* се показват от страната на долната повърхност на дъгата и третият чифт – *напречни израстъци*, *processus transversi,* се намират на страничните повърхности на дъгата.

Върху ставните израстъци се намират *ставните повърхности, facies articulares.* Чрез тези повърхности всеки горележащ прешлен се съединява с долулежащия.

Шийни прешлени

Шийните прешлени*, vertebrae cervicales* (фиг. 9–20), са седем на брой (C_I–C_{VII}) и с изключение на първите два, се характеризират с малки къси тела, които постепенно се разширяват по направление към последния, VII прешлен. Горната повърхност на тялото е леко вдлъбната отдясно наляво, а долната е вдлъбната отпред назад. Върху горната повърхност на телата от III до VI шийни прешлени видимо се издигат страничните им краища, образувайки *кукичка на тялото, uncus corporis* (вж. фиг. 14).

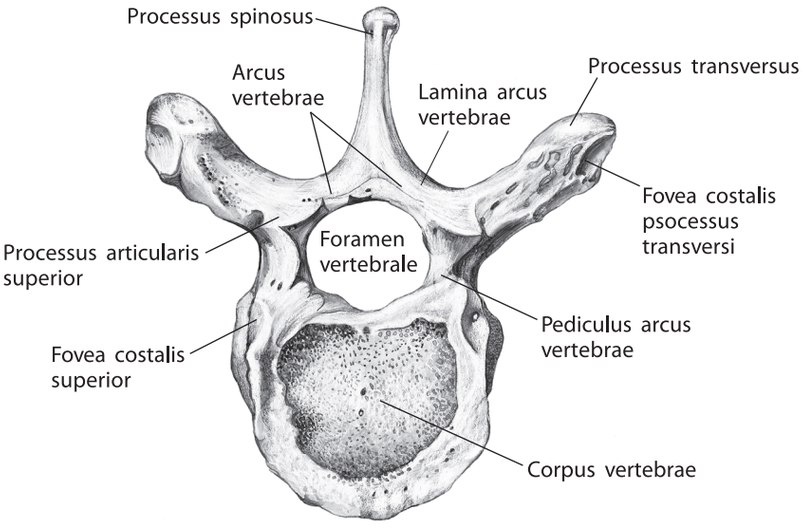

Фиг. 8. Осми (VIII) гръден прешлен, vertebra thoracica VIII; изглед отгоре.

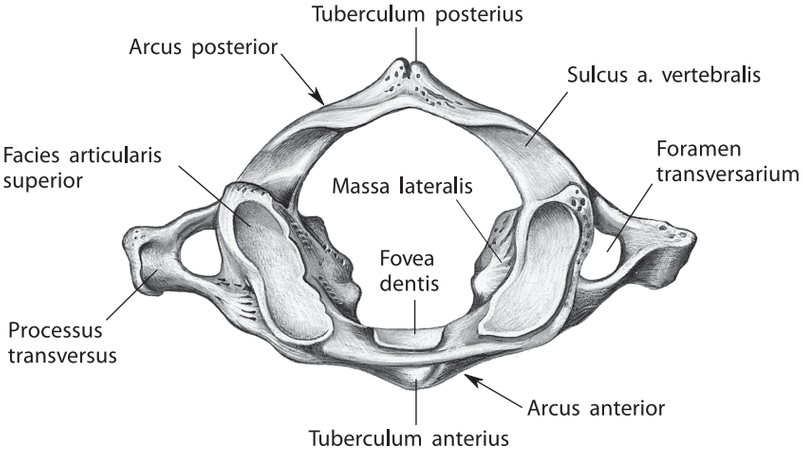

Фиг. 9. Първи (I) шиен прешлен, атлант, atlas; изглед отгоре.

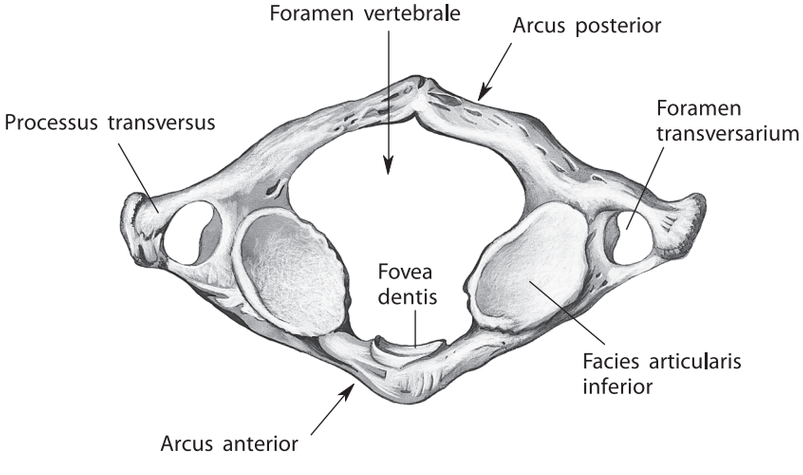

Фиг. 10. Първи (I) шиен прешлен, атлант, atlas; изглед отдолу.

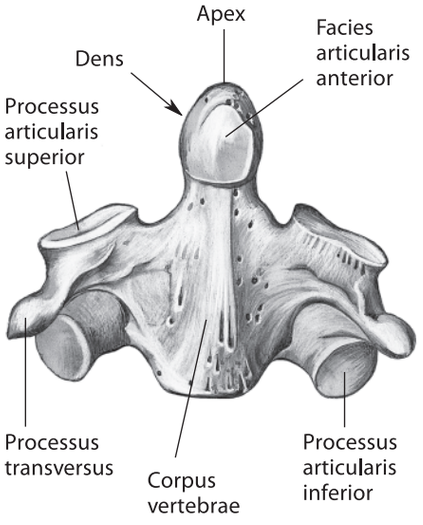

Фиг. 11. Втори (II) шиен прешлен, изглед отпред.

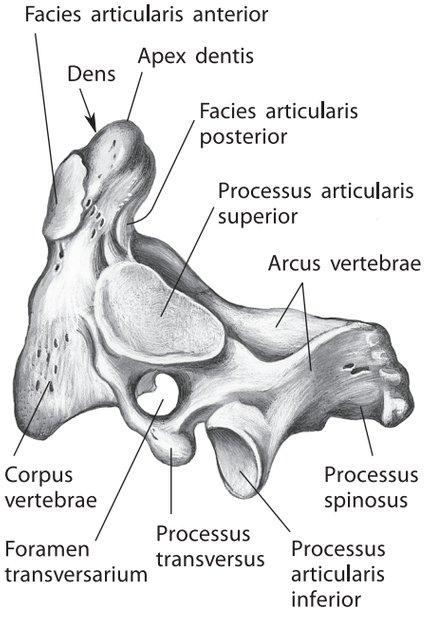

Фиг. 12. Втори (II) шиен, осев, прешлен, axis; изглед отляво.

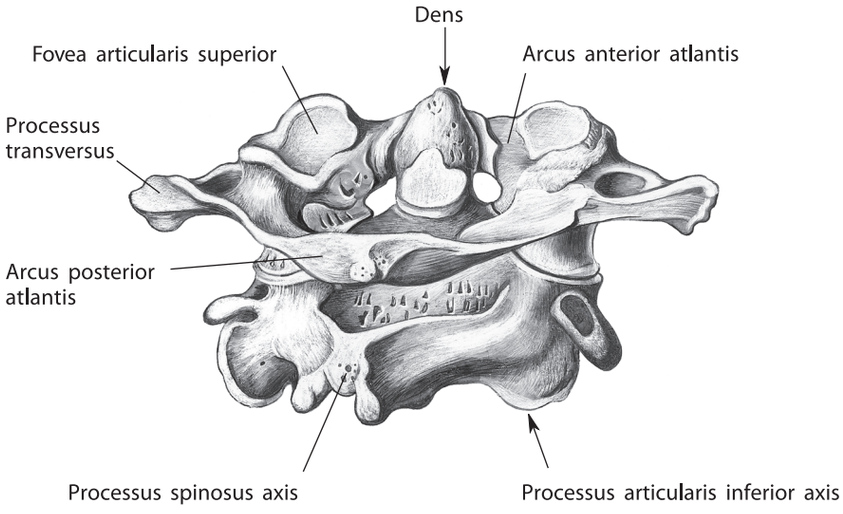

Фиг. 13. Първи (I) и втори (II) шийни прешлени; изглед отзад и отдясно.

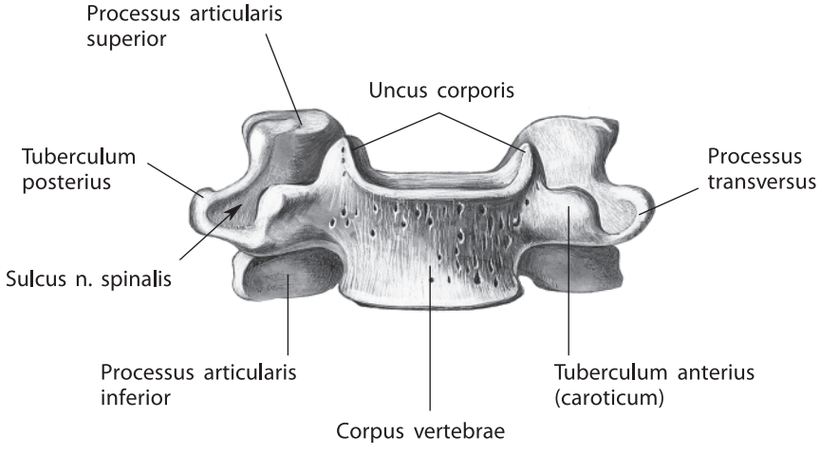

Фиг. 14. Шести (VI) шиен прешлен, vertebra cervicalis VI; изглед отпред.

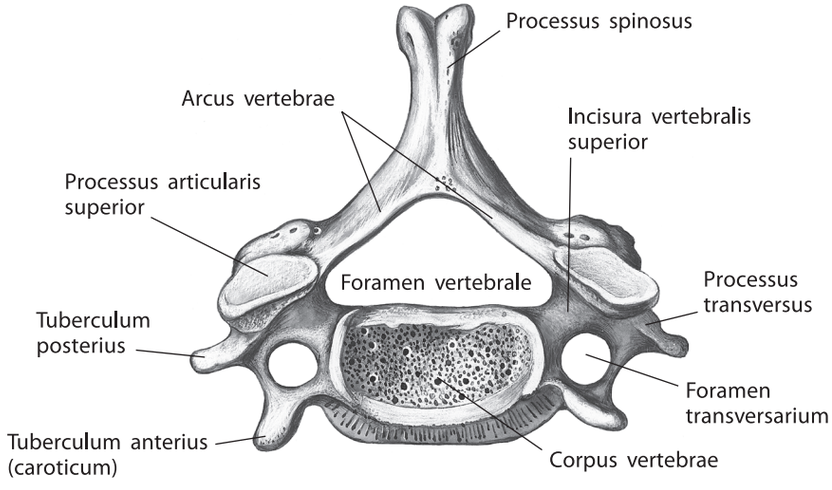

Фиг. 15. Шести (VI) шиен прешлен, vertebra cervicalis VI; изглед отгоре.

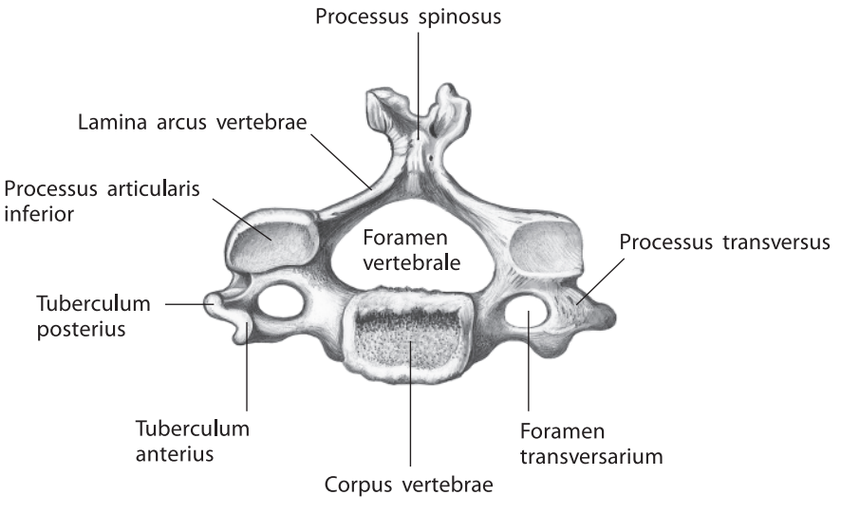

Фиг. 16. Четвърти (IV) шиен прешлен, vertebra cervicalis IV; изглед отдолу.

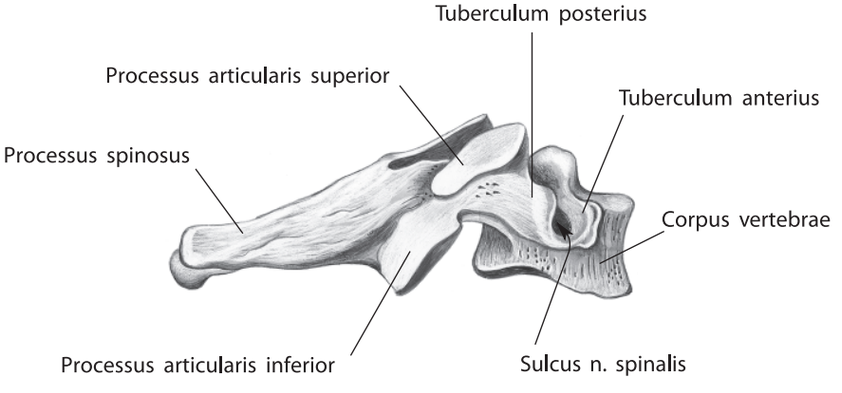

Фиг. 17. Шести (VI) шиен прешлен, vertebra cervicalis VI; изглед отдясно

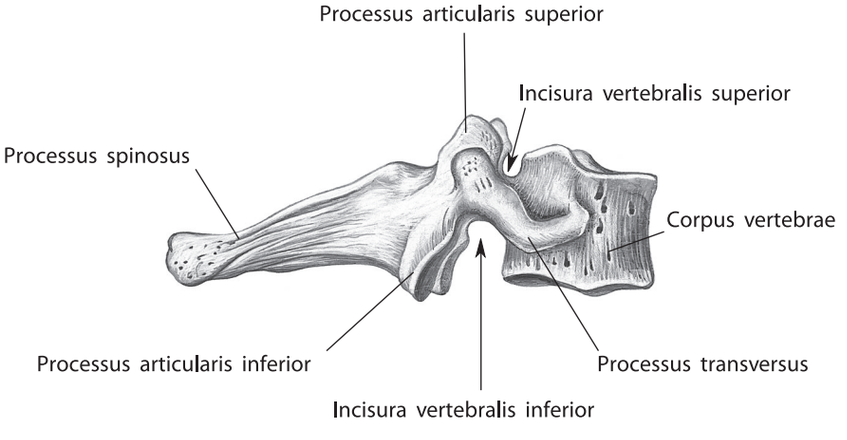

Фиг. 18. Седми (VII) шиен, проминиращ, прешлен, vertebra prominens VII; изглед отдясно.

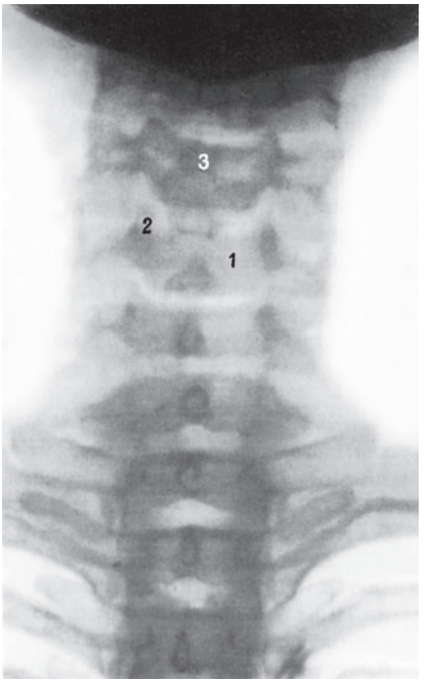

Фиг. 19. Шийна част на гръбначния стълб; изглед отпред (рентгенограма). 1 – тяло на V шиен прешлен; 2 – ставен израстък; 3 – бодилест израстък.

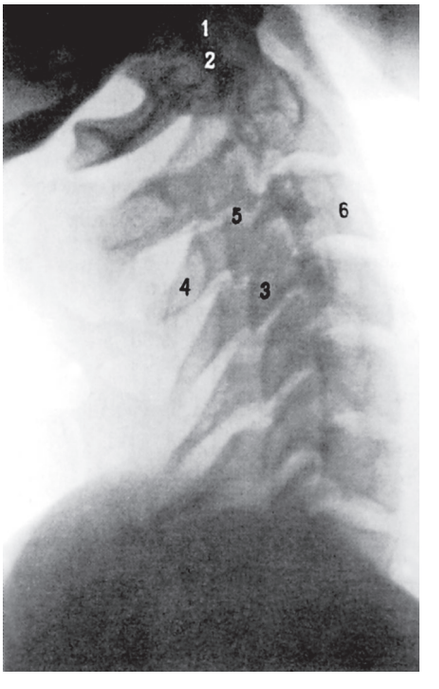

Фиг. 20. Шийна част на гръбначния стълб; изглед отстрани (рентгенограма). 1 – I шиен прешлен; 2 – II шиен прешлен; 3 – напречен израстък; 4 – бодилест израстък; 5 – ставен израстък; 6 – тяло на прешлен.

Отворът на прешлена, foramen vertebrale, е широк, наподобяващ формата на триъгълник.

Ставните израстъци, processus articulares, са сравнително къси, наклонени, а техните ставни повърхности са плоски или леко изпъкнали.

Бодилестите израстъци, processus spinosi, от II до VII прешлен постепенно се увеличават по дължина. До VI прешлен включително те са раздвоени в краищата и имат слабоизразен наклон надолу.

Напречните израстъци, *processus transversi,* са къси и разперени настрани. Върху горната повърхност на всеки израстък минава дълбока *бразда на черепномозъчен нерв, sulcus nervi spinalis* (вж. фиг. 14), – отпечатък от преминаване на шийния нерв. Тя разделя *предна и задна пъпка, tuberculum anterius et tuberculum posterius*, които са разположени в края на напречния израстък.

Върху VI шиен прешлен предната пъпка е особено развита. Отпред и близо пред него преминава общата сънна артерия, a. carotis communis, която при кръвотечения притискат към тази пъпка, поради което пъпката получава названието *сънна, tuberculum caroticum* (вж. фиг. 15).

При шийните прешлени напречният израстък се образува от два израстъка. Предният от тях е рудиментно ребро, а задният е истинският напречен израстък. Двата израстъка заедно затварят *напречния отвор*, *foramen transversarium*, през които минават гръбначните артерия, вена и съпровождащият ги нервно-симпатикусов сноп, поради което този отвор се нарича също гръбначно-артериален (foramen vertebroarteriale).

От общия тип шийни прешлени се открояват C_I – атлас, C_{II} – осев прешлен и C_{VII} – проминиращ прешлен.

Първият (I) шиен прешлен – *атлант, атлас, atlas* (вж. фиг. 9, 10, 13), няма тяло и бодилест израстък, а представлява пръстен, който се образува от две дъги – *предна и задна*, *arcus anterior et arcus posterior*, съединени помежду си чрез две по-развити части – *странични костни маси, massae laterales atlantis*. Всяка от тях има отгоре овална вдлъбната *горна ставна повърхност, facies articularis superior*, – място за съчленяване с тилната кост, а отдолу – почти плоска *долна ставна повърхност, facies articularis inferior,* съчленяваща се с II шиен прешлен.

Предната дъга на атласа, arcus anterior atlantis, има на предната си повърхност *предна пъпка*, *tuberculum anterius,* а на задната – малка ставна повърхност – *зъбна ямка, fovea dentis,* съчленяваща се със зъба на II шиен прешлен.

Задната дъга, *arcus posterior,* на мястото на бодилестия израстък има *задна пъпка, tuberculum posterius.* Върху горната повърхност на задната дъга преминава *браздата на гръбначната артерия, sulcus arteriae vertebralis,* която понякога се превръща в канал.

Вторият (II) шиен прешлен, аксис *axis* (вж. фиг. 11–13), има насочен нагоре от тялото на прешлена *зъб, dens,* който завършва с връх, *apex*. Около този зъб, като около ос, се върти атласа заедно с черепа.

Върху предната повърхност на зъба се намира *предната ставна повърхност, facies articularis anterior, c* която се съчленява ямката на зъба на атласа, върху задната повърхност се намира *задната ставна повърхност, facies articularis posterior,* към която приляга *напречната връзка на атласа, lig. transversum atlantis.* Върху напречните израстъци няма предни и задни пъпки и бразда на черепномозъчен нерв.

Седмият шиен прешлен или проминиращ прешлен, *vertebra prominens* (C_{VII}) (вж. фиг. 18) се отличава с дълъг и нераздвоен бодилест израстък, който се опипва лесно през кожата, поради което прешленът получава наименованието проминиращ. Освен това, той има дълги напречни израстъци, напречните му отвори са много малки, а понякога може и да липсват.

В долния край на страничната повърхност на тялото нерядко се намира фасетка или *ребрена ямка, fovea costalis,* – следа от съчленяването с главичката на I ребро.

Гръдни прешлени

***Гръдните прешлени**, vertebrae thoracicae* (фиг. 21–23; вж. фиг. 7, 8), 12 на брой (Th_I–Th_{XII}), са значително по-високи и по-дебели от шийните, размерът на тялото им постепенно се увеличава по направление към поясните прешлени.

На задностраничната повърхност на тялото се намират две фасетки: *горна ребрена ямка, fovea costalis superior,* и *долна ребрена ямка, fovea costalis inferior.* Долната ребрена ямка на единия прешлен образува с горната ребрена ямка на долулежащия прешлен пълна ставна ямка – място за съчленяване с главата на реброто.

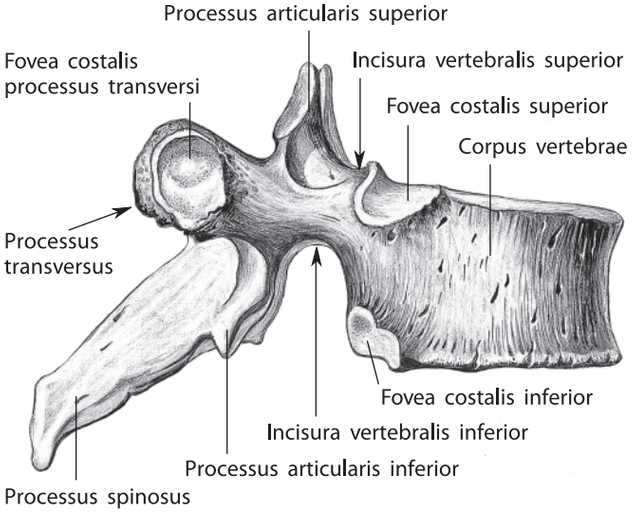

Фиг. 21. Осми (VIII) гръден прешлен, vertebra thoracica VIII; изглед отдясно.

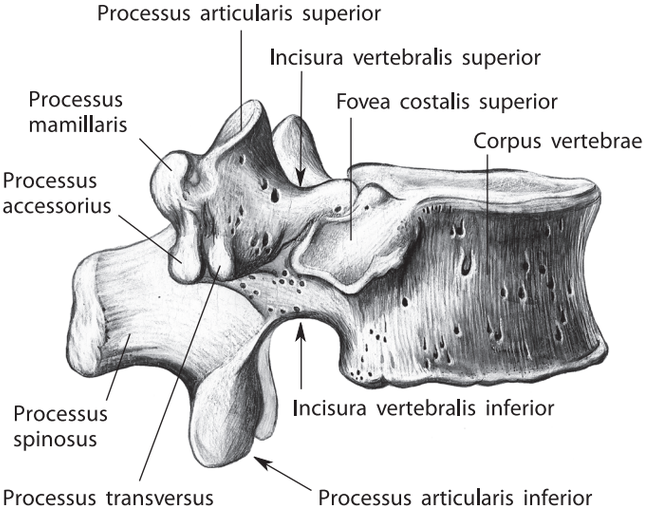

Фиг. 22. Дванадесети (XII) гръден прешлен, vertebra thoracica XII; изглед отдясно.

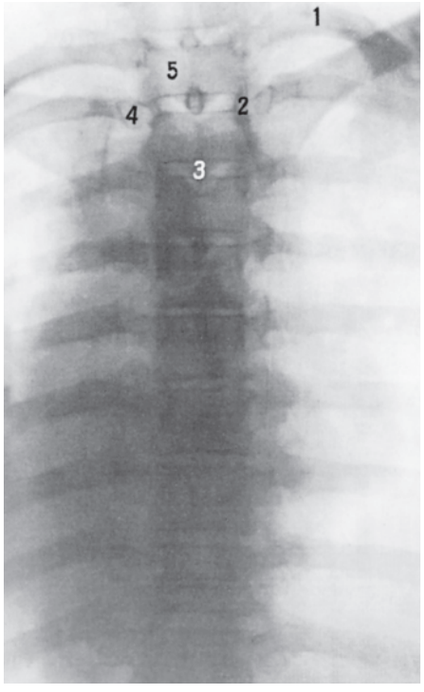

Фиг. 23. Гръдната част на гръбначния стълб; изглед отпред (рентгенограма).
1 – I ребро; 2 – ребрена ямка; 3 – бодилест израстък; 4 – напречен израстък; 5 – тяло на I гръден прешлен.

Изключение представлява тялото на I гръден прешлен, което има отгоре пълна ребрена ямка, съчленяваща се с главата на I ребро, а отдолу – полуямка, съчленяваща се с главата на II ребро. Десетият (X) прешлен има една полуямка в горния край на тялото; телата на XI и на XII прешлени имат по една пълна ребрена ямка, разположени по средата на всяка странична повърхност на телата на прешлените.

Дъгите на гръдните прешлени оформят кръглата форма на прешленните отвори, но със сравнително по-малки размери, отколкото при шийните прешлени.

Напречният израстък е насочен навън и малко назад и има неголяма *ребрена ямка на напречния израстък, fovea costalis processus transversi*, съчленяваща се с малкото възвишение на реброто.

Ставната повърхност на ставните израстъци лежи във фронталната плоскост и е насочена при горния ставен израстък назад, а при долния – напред.

Бодилестите израстъци са дълги, тристенни, с остри краища и обърнати надолу. Бодилестите израстъци на средните гръдни прешлени са разположени един над друг керемидоподобно.

Долните гръдни прешлени по форма наподобяват поясните прешлени. Върху задната повърхност на напречните израстъци на XI и на XII гръдни прешлени се намира *добавъчен израстък, processus accessorius*, и *цицковиден израстък, processus mammillaris.*

Поясни прешлени

Поясните прешлени, *vertebrae lumbales* (фиг. 24–27; вж. фиг. 7), са 5 на брой (L_I–L_V) и се отличават от останалите със своята масивност. Тялото им е бобовидно, дъгите им са силно развити, отворът им е по-голям, отколкото при гръдните прешлени, а формата му е неправилно триъгълна.

Всеки напречен израстък, разполагайки се пред ставния, е удължен, сплеснат отпред назад, върви странично и леко назад. Неговата по-голяма част – *ребреният израстък, processus costiformis (costalis)*, представлява рудиментно ребро. Върху задната повърхност на основата на ребрения израстък се намира слабо изразен *допълнителен израстък, processus accessorius*; – рудимент на напречния израстък.

Бодилестият израстък е къс и широк, задебелен и закръглен в края си. Ставните израстъци, започвайки от дъгата, се насочват назад от напречния израстък и се разполагат почти вертикално. Ставните повърхности лежат в сагиталната плоскост, при което горната е вдлъбната и обърната медиално, а долната е изпъкнала и е насочена латерално.

При съчленяването на два съседни прешлена горните ставни израстъци на един прешлен обхващат от двете страни долните ставни израстъци на другия. Върху задновъншния ръб на горния ставен израстък се намира малък *цицковиден израстък, processus mammillaris*, – следа от прикрепянето на мускули.

Кръстец

Кръстцовите прешлени, vertebrae sacrales, са 5 на брой (S_I–S_V) и се сраства при възрастен човек в една кост – кръстец.

Кръстец, *os sacrum* (фиг. 28–33; вж. фиг. 7), има формата на клин, разположен е под последните поясни прешлени и участва в образуването на задната стена на малкия таз. В костта се различават тазова и дорзална страна, две латерални части, основа (широка част, обърната нагоре) и връх (тясна част, насочена надолу).

Предната повърхност на кръстеца е гладка, вдлъбната, обърната към кухината на таза – това е *тазовата повърхност, facies pelvica* (вж. фиг. 28). Тя съхранява следи от сращванията на телата на пет кръстцови прешлена във вид на четири успоредно вървящи *напречни линии, lineae transversae.* В посока навън от всяка страна се намират по четири *кръстцови (тазови) отвора, foramina sacralia anteriora* (през тях преминават предните клончета на кръстцовите черепно-мозъчни нерви и съпровождащите ги кръвоносни съдове).

Задната повърхност, facies dorsalis, на кръстеца (вж. фиг. 29) е изпъкнала по дължина, по-тясна е от предната повърхност и е грапава. Върху нея са разположени пет надлъжни костни гребена, спускащи се в посока отгоре надолу, които са образувани в резултат на сливането на бодилестите, напречните и ставните израстъци на кръстцовите прешлени.

Срединният кръстцов гребен, *crista sacralis mediana*, се е образувал от сливането на бодилестите израстъци на кръстцовите прешлени и е представен от четири разположени едно над друго малки хълмчета, понякога сливащи се в един грапав гребен.

От всяка страна на срединния кръстцов гребен, почти успоредно на него, има един слабо изразен *междинен кръстцов гребен, crista sacralis intermedia.* Гребените са се образували в резултат на сливането на горните и долните ставни израстъци. В посока навън има добре изразен ред от малки хълмчета – *латерален кръстцов гребен, crista sacralis lateralis*, който се е оформил чрез сливането на напречните израстъци. Между междинните и латерални гребени има по четири *задни кръстцови отвора, foramina sacralia posteriora;* те са малко по-малки от съответстващите предни кръстцови отвори (през тях преминават задните клончета на кръстцовите нерви).

По цялата дължина на кръстеца преминава *кръстцовият канал, canalis sacralis,* който има извита форма, разширява се нагоре и се стеснява надолу, и представлява директно продължение надолу на гръбначния канал. Кръстцовият канал се свързва с кръстцовите отвори чрез намиращите се вътре в костта *междупрешленни отвори, foramina intervertebralia* (вж. фиг. 31).

Основата на кръстеца, basis ossis sacri (вж. фиг. 28, 30–32), има впадина с напречно-овална форма – място за съединяване с долната повърхност на тялото на V поясен прешлен. Предният край на основата на кръстеца образува в мяс-

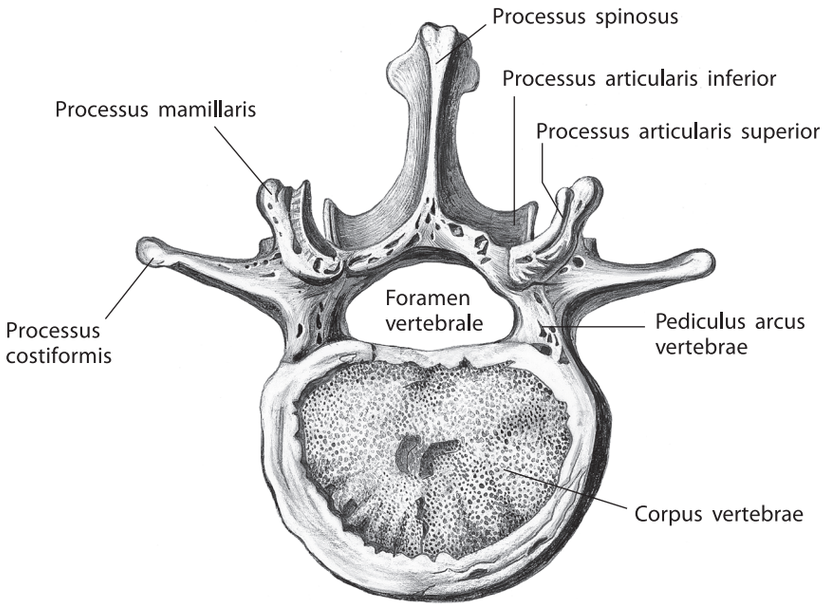

Фиг. 24. Трети (III) поясен прешлен, vertebra lumbalis III; изглед отгоре.

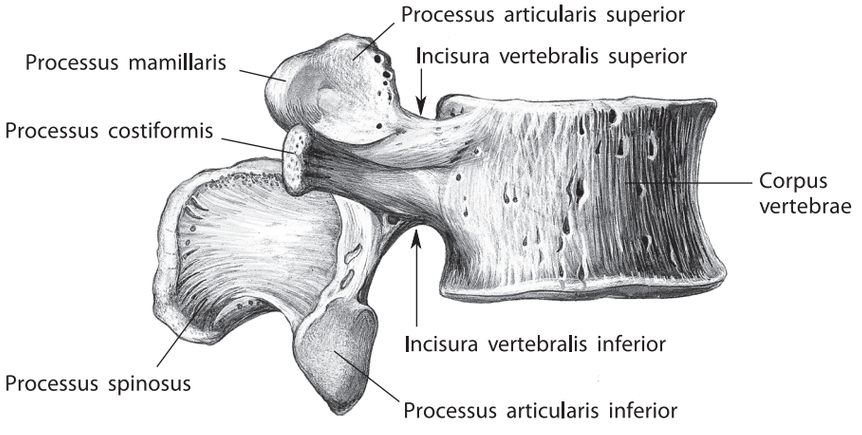

Фиг. 25. Трети (III) поясен прешлен, vertebra lumbalis III; изглед отдясно.

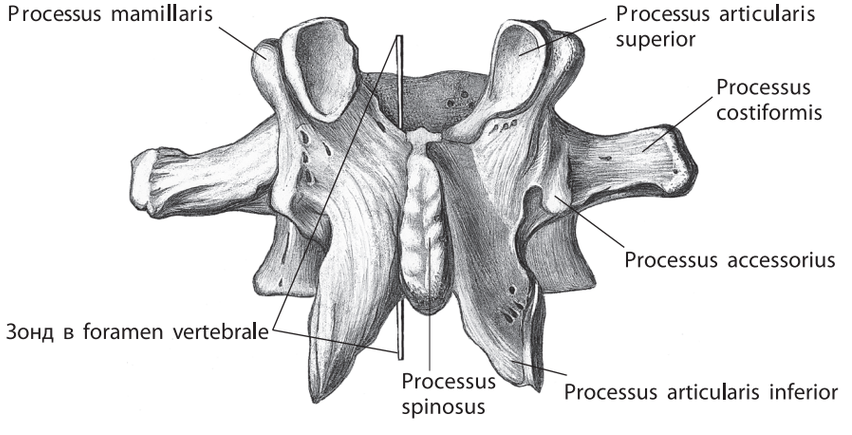

Фиг. 26. Трети (III) поясен прешлен, vertebra lumbalis III; изглед отзад.

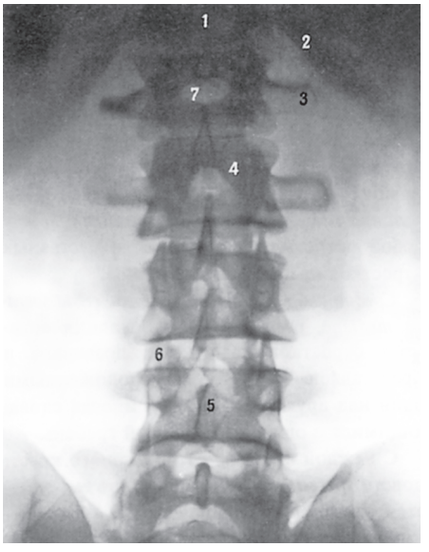

Фиг. 27. Поясна част на гръбначния стълб; изглед отпред (рентгенограма)
1 – XII гръден прешлен; 2 – XII ребро; 3 – ребрен израстък; 4, 6 – ставни израстъци; 5 – бодилест израстък; 7 – I поясен прешлен

тото на съединяване с V поясен прешлен *кръстцов рид, promontorium* (вж. фиг. 7), който е силно издаден напред в тазовото пространство. От задната част на основата на кръстеца се отклоняват нагоре *горните ставни израстъци, processus articulares superiores*, на I кръстцов прешлен. Техните *ставни повърхности, facies articulares* са насочени назад и медиално и се съчленяват с долните ставни израстъци на V поясен прешлен. Задният край на основата (дъгата) на кръстеца с издаващите се над него горни ставни израстъци огражда входа към кръстцовия канал.

Върхът на кръстеца, apex ossis sacri (sacralis), е тесен, тъп и има малко овално поле – място за свързване с горната повърхност на опашната кост; тук се образува кръстцово-опашната става, articulatio sacrococcygea (вж. фиг. 224), добре изразена при младите хора и по-специално при жените.

Зад върха, на задната повърхност на кръстеца, междинните гребени завършват с насочени надолу два неголеми израстъка – *кръстцовите рогца, cornua sacralia*. Задната повърхност на върха на кръстеца и кръстцовите рогца ограждат изходния отвор на кръстцовия канал – *кръстцов отвор, hiatus sacralis*.

Горновъншната част на кръстеца – *латералната част, pars lateralis*, се е образувала чрез сливането на напречните израстъци на кръстните прешлени.

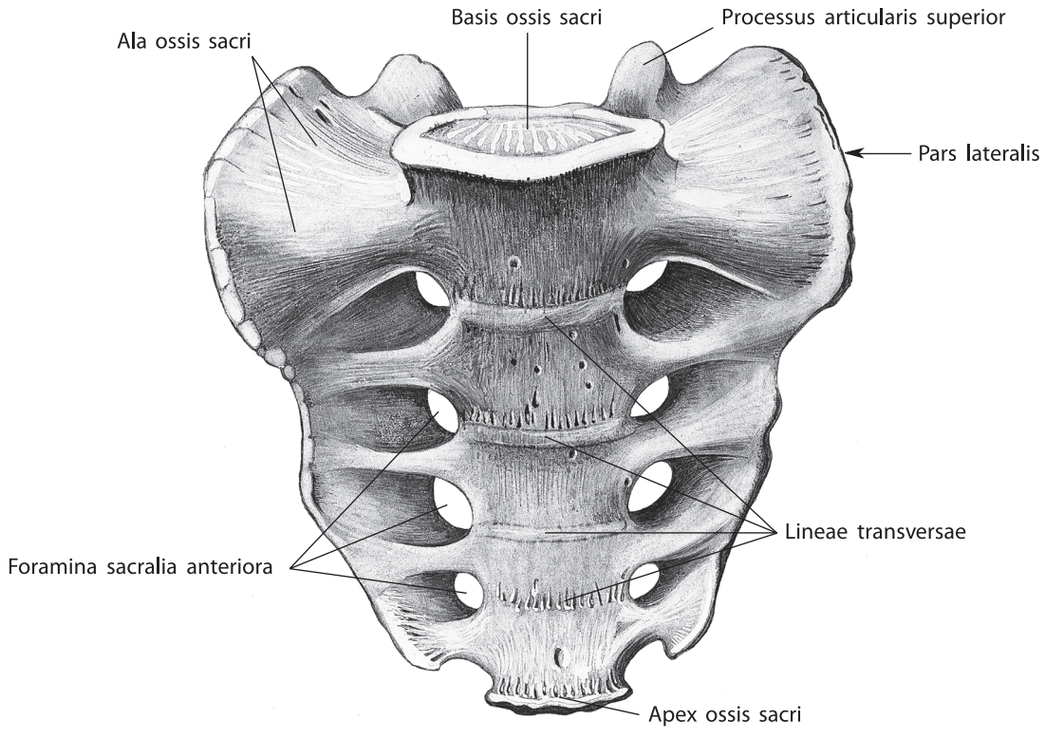

Фиг. 28. Кръстец, os sacrum; изглед отпред. (Тазова повърхност, facies pelvica.)

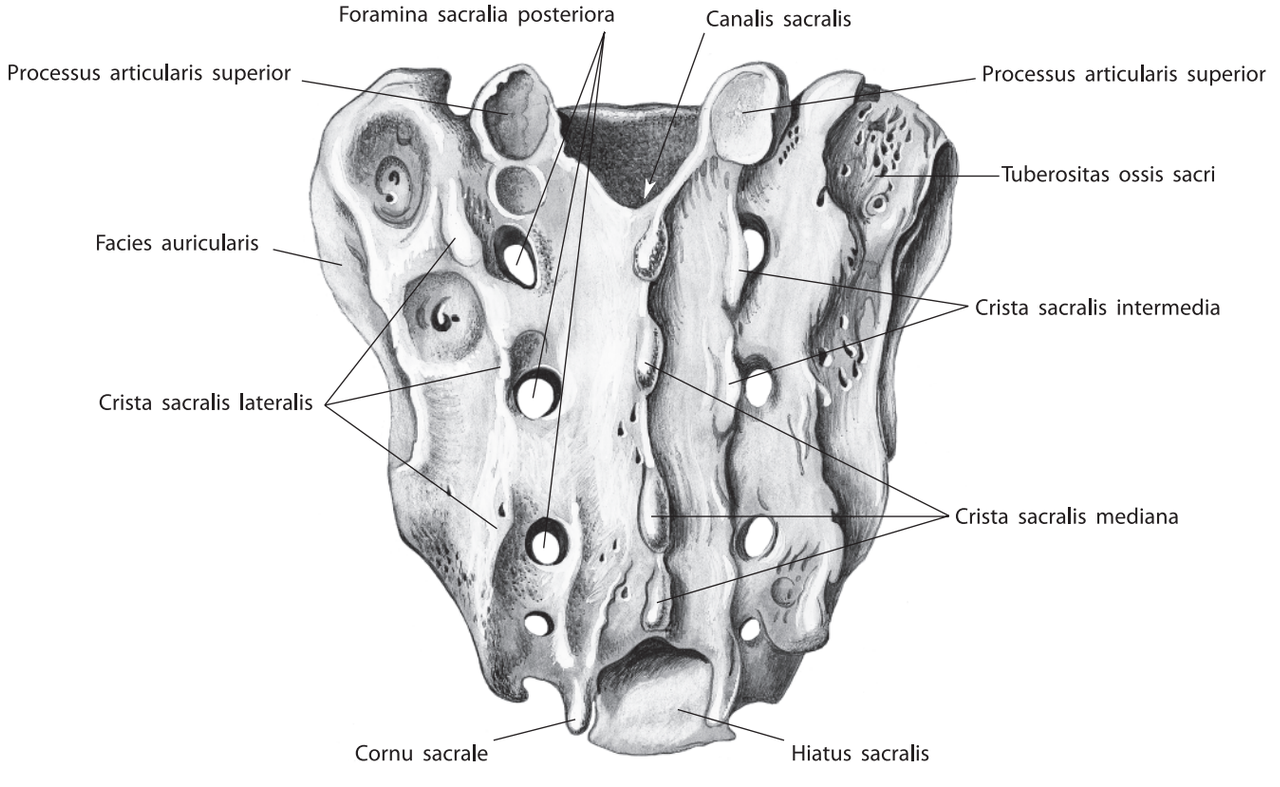

Фиг. 29. Кръстец, os sacrum; изглед отзад. (Дорзална повърхност, facies dorsalis.)

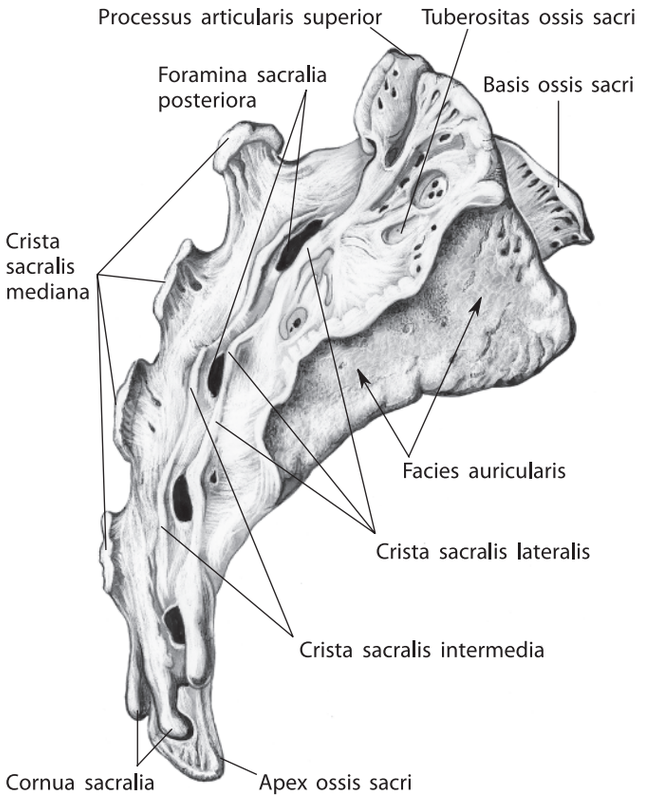

Фиг. 30. Кръстец, os sacrum; изглед отдясно.

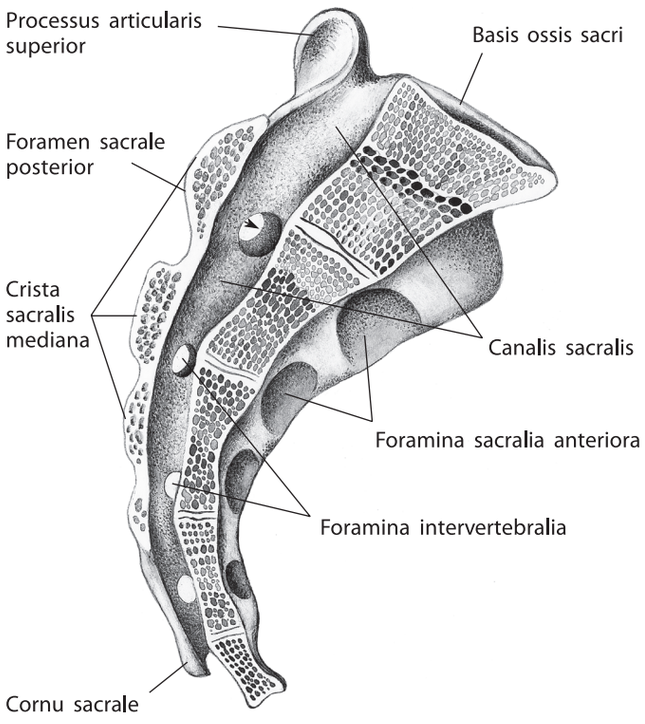

Фиг. 31. Кръстец, os sacrum; изглед отдясно.
(Срединно-надлъжен разрез.)

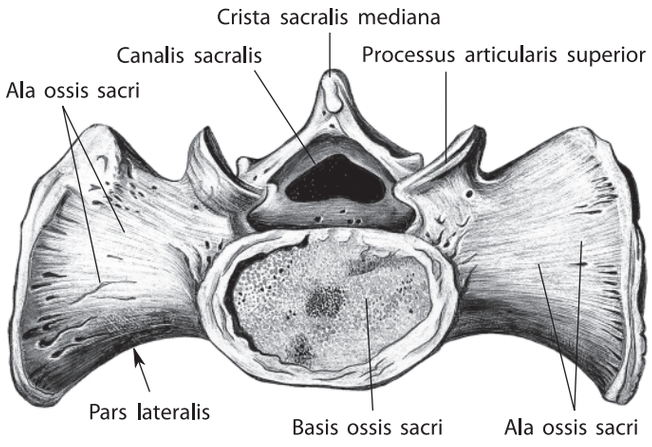

Фиг. 32. Кръстец, os sacrum; изглед отгоре.

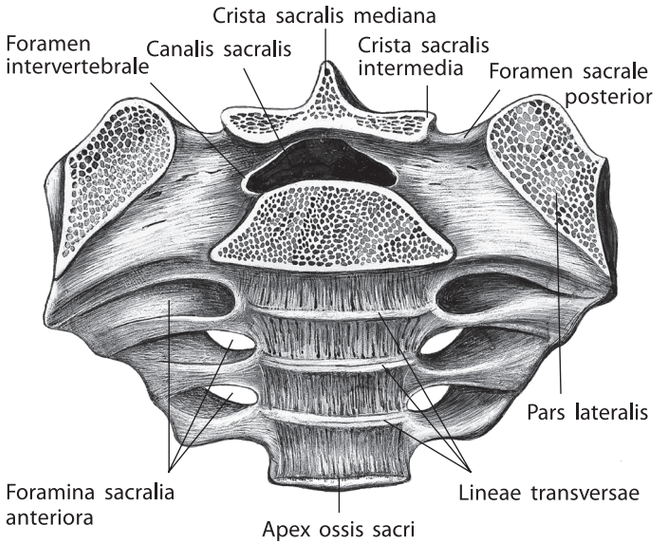

Фиг. 33. Кръстец, os sacrum. ***(Хоризонтален разрез на нивото на II кръстцов прешлен.)***

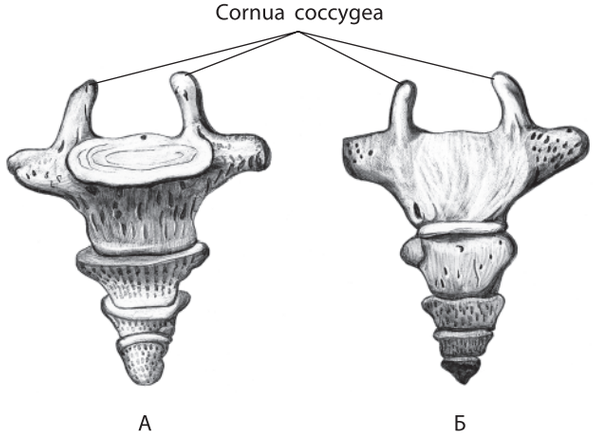

Фиг. 34. Опашна кост, os coccygis.
А – изглед отпред Б – изглед отзад.

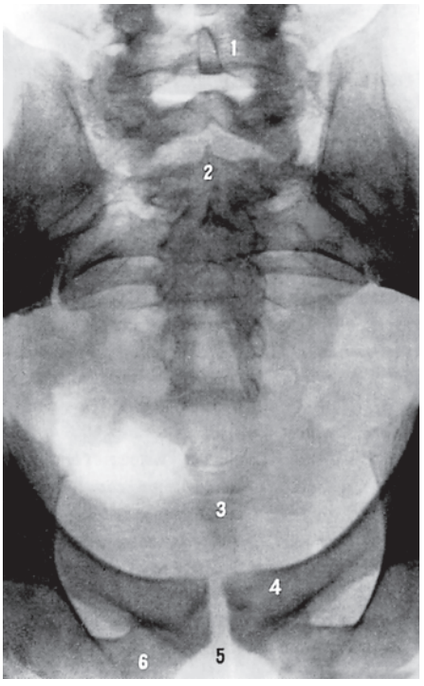

Фиг. 35. Кръстцова и опашна част на гръбначния стълб (рентгенограма).
1 – V поясен прешлен; 2 – кръстец; 3 – опашна кост; 4 – лонна кост; 5 – лонна дъга; 6 – седалищна кост.

Горната, плътна, имаща триъгълна форма повърхност на латералната част на кръстеца, предният край на която преминава в погранична линия, се нарича *кръстцово крило*, *ala ossis sacri* (вж. фиг. 28, 32).

Страничната част на кръстеца е ставна повърхност с форма на ушна мида, *facies auricularis* (вж. фиг. 30), която се съчленява с едноименната ставна повърхност на тазовата кост (вж. „Тазов пояс“).

Назад и медиално от нея е разположена *грапавината на кръстеца, tuberositas ossis sacri*, която е следа от прикрепяне на кръстцово-тазовите междукостни връзки.

Кръстецът при мъжете е по-дълъг, потесен и по-извит, отколкото при жените.

Опашна кост

Опашната кост, *os coccygis (coccyx)* (фиг. 34, 35; вж. фиг. 7), представлява кост от 4–5 и по рядко – 3–6 прешлена, сраснали се при възрастен човек.

Опашната кост има форма на извита пирамида, чиято основа е обърната нагоре, а върхът – надолу. Прешлените, от които е образуван, имат само тела. Върху I опашен прешлен (Co_I) от двете страни са разположени остатъци от горните ставни израстъци във вид на малки издатъци – *опашните рогца, cornua coccygea*, които са насочени нагоре и се съединяват с кръстцовите рогца.

Горната повърхност на опашната кост е леко вдлъбната и се съединява с върха на кръстеца чрез кръстцово-опашна става.

СКЕЛЕТ НА ГРЪДНИЯ КОШ

Ребра

Ребра, *costae* (фиг. 36–39), 12 чифта тесни, извити костни пластинки с различна дължина, разположени симетрично от двете страни на гръдната част на гръбначния стълб.

Всяко ребро се състои от по-дълга костна част, къса хрущялна част – *ребрен хрущял, cartilago costalis*, и има два края: преден, насочен към гръдната кост, и заден, насочен към гръбначния стълб.

Костната част на всяко ребро има глава, шийка и тяло. *Главата на реброто, caput costae,* се намира в края му откъм гръбначния стълб. Върху нея е *ставната повърхност на главата на реброто, facies articularis capitis costae.* Тази повърхност при ребрата от II до X се разделя на две части от хоризонтално минаващ *гребен на главата на реброто, crista capitis costae* – на горна, по-малка и долна, по-голяма част, при което всяка от тях се съчленява съответно с ребрените ямки на два съседни прешлена.

Шийка на реброто, collum costae, – най-тясната и закръглена част на реброто, носи на горния си край *гребен на шийката на реброто, crista colli costae* (I и XII ребро нямат такъв гребен).

На границата с тялото на шийката на 10-те горни чифта ребра е разположено малкото *хълмче на реброто, tuberculum costae*, върху което се намира *ставната повърхност на хълмчето на реброто, facies articularis tuberculi costae*, съчленяваща се с ребрената ямка на напречния израстък на съответния прешлен.

Между задната повърхност на шийката на реброто и предната повърхност на напречния израстък на съответния прешлен се образува *ребрено-напречен отвор, foramen costotransversarium* (вж. фиг. 44).

Тялото на реброто, corpus costae, което заема пространството от малкото хълмче до гръдния край на реброто, е всъщност най-дългият участък от костната част на реброто. На определено разстояние от хълмчето, тялото на реброто се извива силно и образува *ъгъла на реброто, angulus costae* (вж. фиг. 38). На нивото на I ребро (вж. фиг. 36, А) той съвпада с хълмчето, а при останалите ребра разстоянието между тези образувания се увеличава (включително до XI ребро); тялото на XII ребро не образува ъгъл. По цялата си дължина тялото на реброто е плътно. Това позволява в него да се разграничават две повърхности: вътрешна, която е вдлъбната, и външна, която е изпъкнала, а също и два края: закръглен горен и остър долен. Върху вътрешната повърхност, покрай долния край, преминава *браздата на реброто, sulcus costae* (вж. фиг. 37), където залягат междуребрените вена, артерия и нерв. Краищата на ребрата описват спирала, поради което реброто е завъртяно по дължината на оста.

В предния край на костната част на реброто, откъм гръдната кост, се намира леко грапава ямка, към която се прикрепя ребрения хрущял.

Ребрените хрущяли, cartilagines costales (те също са 12 чифта), са продължение на костните части на ребрата. От I до II ребро те постепенно се удължават и се съединяват непосредствено с гръдната кост. Горните 7 чифта ребра са *истински или самостоятелни ребра, costae verae*, долните 5 чифта ребра са *лъжливи или несамостоятелни ребра, costae spuriae*, а XI и XII ребро са *плаващи ребра, costae fluctuantes.* Хрущялът на VIII, IX и X ребра не достига непосредствено до гръдната кост, но всеки от тях се присъединява към хрущяла на разположеното над него ребро. Хрущялът на XI и XII ребра (понякога и на X) не достига до гръдната кост, а със свободните си хрущялни краища лежат свободно в мускулите на коремната стена.

При първите два и последните два чифта ребра се наблюдават някои особености. *Първото ребро, costa prima* (I) (вж. фиг. 36, А), е по-късо, но по-широко от останалите, а горната и долната му повърхност са разположени почти хоризонтално (както са външната и вътрешната повърхност при другите ребра). Върху външната повърхност на реброто, в предната част, се намира *възвишението на предния стълбовиден мускул, tuberculum musculi scaleni anterioris* (главно място на споменатия мускул). Навън и назад от възвишението лежи плитка *бразда на подключичната артерия, sulcus arteriae subclaviae* (следа от прилягащата тук едноименна артерия), зад която се намира малка неравност (главно място на средния стълбовиден мускул, m. scalenus medius). Пред него и навътре от възвишението се намира слабо изразена *бразда на подключичната вена,*

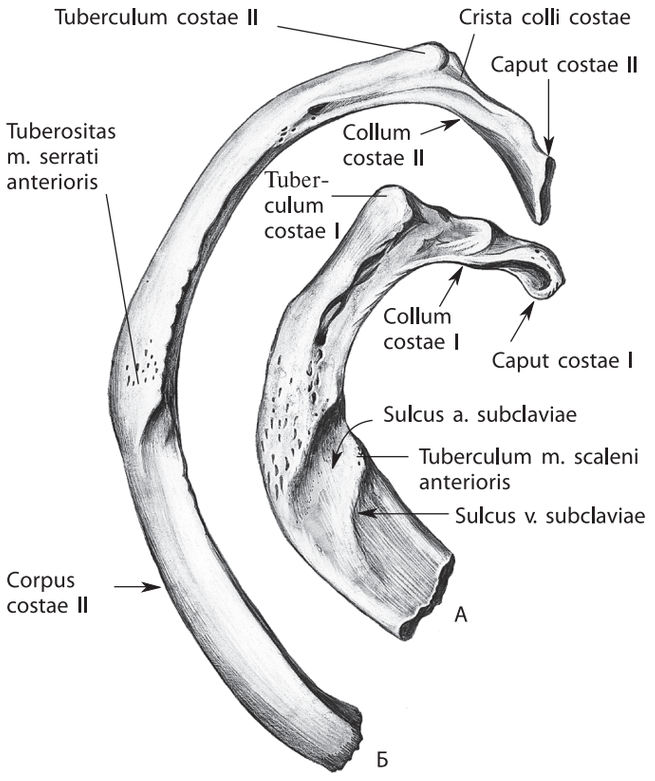

Фиг. 36. Ребра, costae, десни; изглед отгоре.
А – I ребро; Б – II ребро.

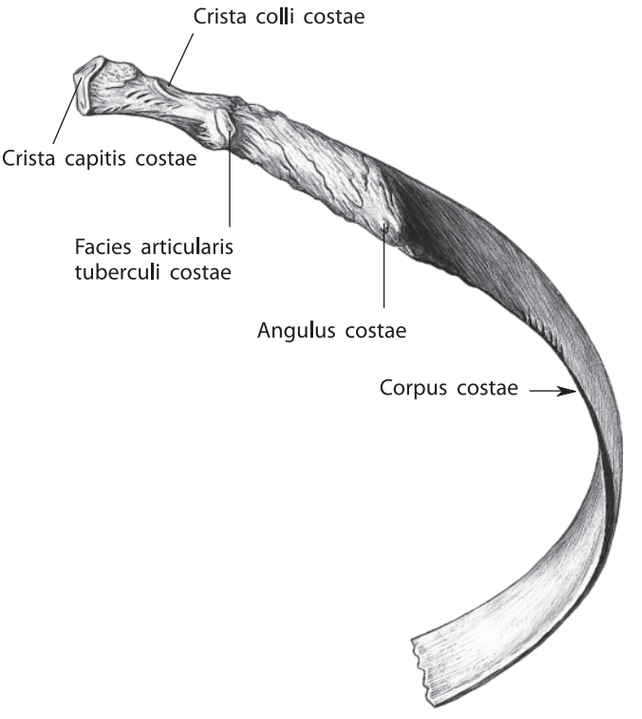

Фиг. 38. Осмо (VIII) ребро, costa VIII, дясно.
(Външна повърхност.)

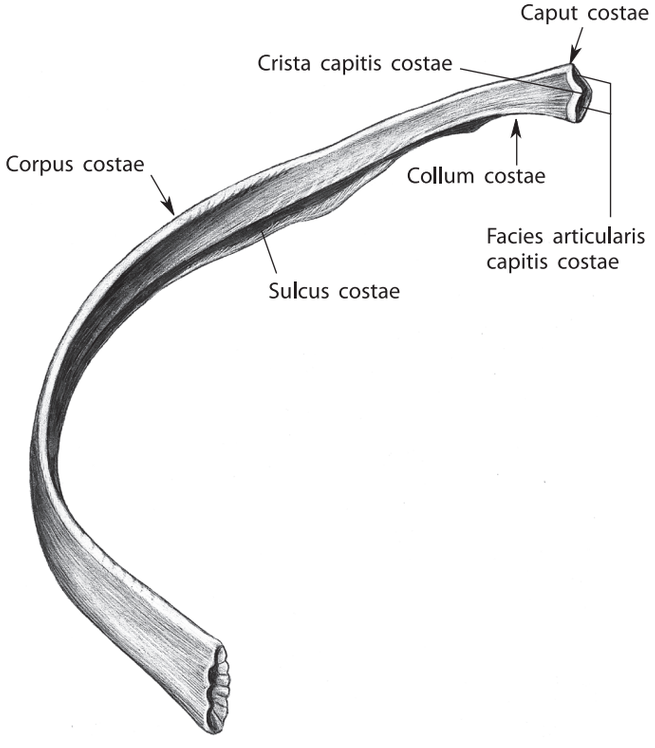

Фиг. 37. Осмо (VIII) ребро, costa VIII, дясно.
(Вътрешна повърхност.)

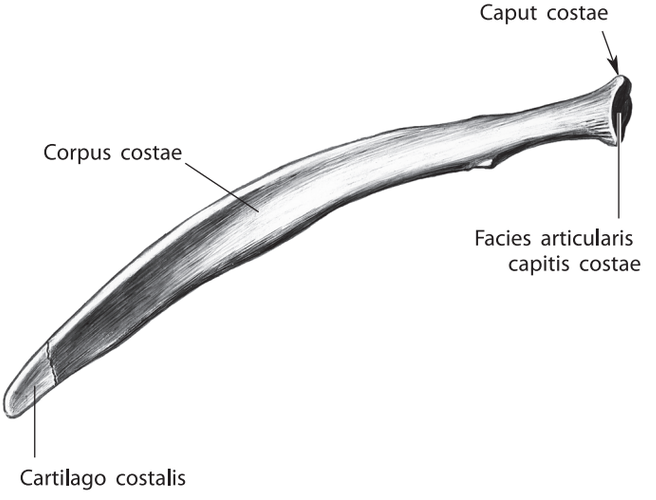

Фиг. 39. Дванадесето (XII) ребро, costa XII, дясно.
(Вътрешна повърхност.)

sulcus venae subclaviae. Ставната повърхност на главата на I ребро не е разделена от гребен; шийката е дълга и тънка, ребрениият ъгъл съвпада с възвишението на реброто.

Второто ребро, costa secunda (II) (вж. фиг. 36, Б), има върху външната повърхност неравност – *грапавина на предния зъбчат мускул, tuberositas musculi serrati anterioris* (залавно място на споменатия мускул).

Единадесето и дванадесето ребро, costa XI et costa XII (вж. фиг. 39), имат ставни повърхности на главата, които не са разделени от гребен. На XI ребро ъгълът, шийката, възвишението и ребрената бразда са изразени слабо, а на XII – липсват.

Гръдна кост

Гръдна кост, *sternum* (фиг. 40, 41), – нечифтна кост с удължена форма, с леко изпъкнала предна повърхност и съответно вдлъбната задна повърхност. Гръдната кост заема част от в предната стена на гръдния кош. Тя се състои от дръжка, тяло и мечовиден израстък. Всичките тези три части се съединяват помежду си чрез хрущялни спойки, които с възрастта се вкостяват.

Дръжката на гръдната кост, manubrium sterni – най-широката част, е задебелена в горния си край и изтънява надолу, има на горния си ръб *яремна изрезка, incisura jugularis*, която се опипва лесно през кожата. От двете страни на яремната изрезка се намират *ключичните изрезки, incisurae claviculares*, – място за съчленяване на гръдната кост с гръдните краища на ключицата.

Малко по-надолу, по страничния край, се намира *изрезката на I ребро, incisura costalis I*, – място на сраствне с хрущяла на I ребро. Още по-надолу има малко вдлъбване – горният край на ребрената изрезка на II ребро; долният край на тази изрезка се намира върху тялото на гръдната кост.

Тялото на гръдната кост, *corpus sterni*, е почти 3 пъти по-дълго от дръжката, но е по-тясно от нея. При жените тялото на гръдната кост е по-късо, отколкото при мъжете. Предната повърхност на гръдната кост носи следи от сливането на частите ѝ в процеса на ембрионалното развитие във вид на слабоизразени напречно вървящи линии.

Хрущялното съединение на горния край на тялото с долния край на дръжката се нарича *симфиза на дръжката на гръдната кост, symphysis manubriosternalis* (вж. фиг. 235), при която тялото и дръжката на гръдната кост се събират, образувайки тъп, отворен назад *ъгъл на гръдната кост*, *angulus sterni.* Тази изпъкналост е разположена на нивото на съчленяване на II ребро с гръдната кост и се опипва лесно през кожата.

На страничния край на тялото на гръдната кост различават четири пълни и две непълни *ребрени изрезки, incisurae costales*, – места за съчленяване на гръдната кост с хрущялите на II–VII ребро. Една непълна изрезка се намира в горния край на страничния ръб на гръдната кост и съответства на хрущяла на II ребро, друга – в долния край на страничния ръб и съответства на хрущяла на VII реб-

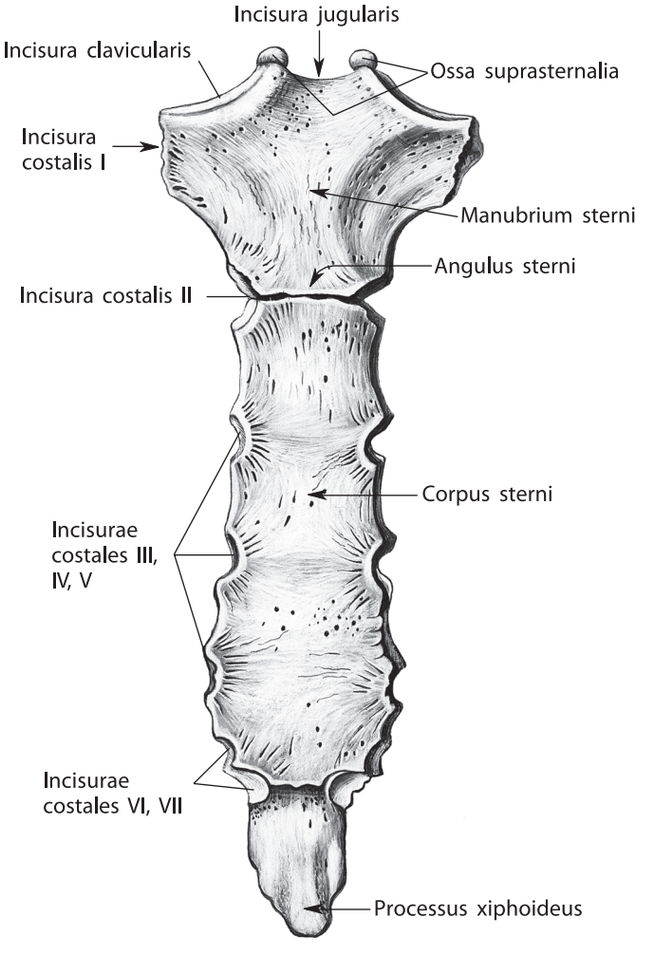

Фиг. 40. Гръдна кост, sternum; изглед отпред.

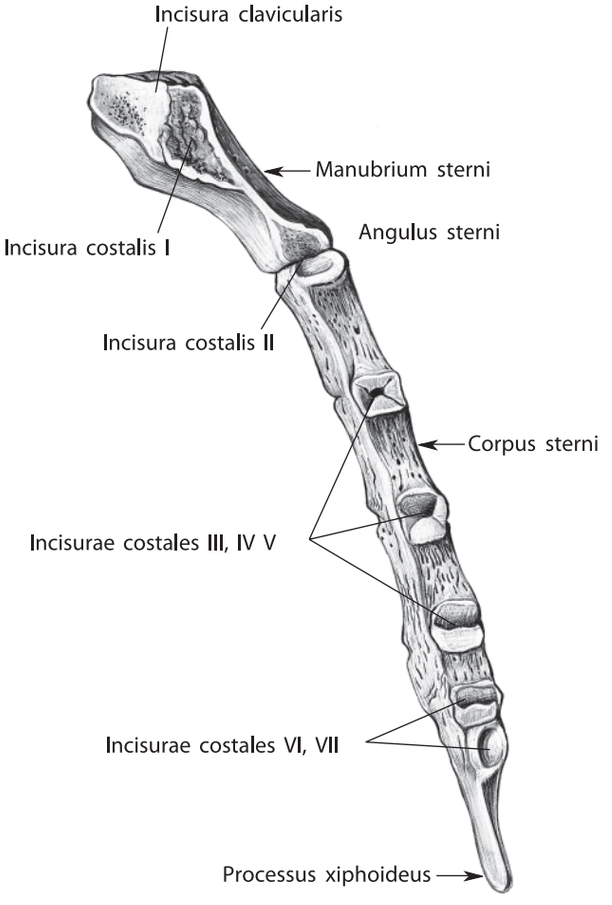

Фиг. 41. Гръдна кост, sternum; изглед отдясно

ро; четири пълни изрезки лежат между тях и съответстват на III–VI ребро.

Местата на страничните участъци, намиращи се между две съседни ребрени изрезки, имат форма на полулунни вдлъбнатини.

Мечовидният израстък, processus xiphoideus, е най-късата част от гръдната кост. Той може да бъде различен по големина и форма, с раздвоен връх или с отвърстие по средата. Острият или притъпен връх е обърнат или напред, или назад. В горностраничния край на мечовидния израстък се намира непълна изрезка, съчленяваща се с хрущяла на VII ребро.

Мечовидният израстък образува с тялото на гръдната кост *симфиза на мечовидния израстък, symphysis xiphosternalis* (вж. фиг. 235). Към старческа възраст мечовидният израстък се вкостява и се сраства с тялото на гръдната кост.

Понякога над дръжката на гръдната кост, в дебелината на подподезичната група мускули или в медиалното краче на гръдно-ключично-цицковидния мускул, m. Sternocleidomastoideus, се разполагат от 1 до 3 *надгръдни кости, ossa suprasternalia.* Те се съчленяват с дръжката на гръдната кост.

Гръден кош

Гръдният кош, *cavea thoracis* (фиг. 42– 45), е представен от гръдната част на гръбначния стълб, ребрата (12 чифта) и гръдната кост.

Гръдният кош образува *гръдната кухина, cavitas thoracis*, имаща форма на пресечен конус, с обърната надолу широка основа, а пресеченият връх е нагоре. В гръдния кош се различават предна, задна и странични стени, горен и долен отвор, които ограждат гръдната кухина.

Предната стена е по-къса от останалите стени и се състои от гръдна кост и хрущяли на ребрата. Разположена косо, тя е издадена повече напред в долната

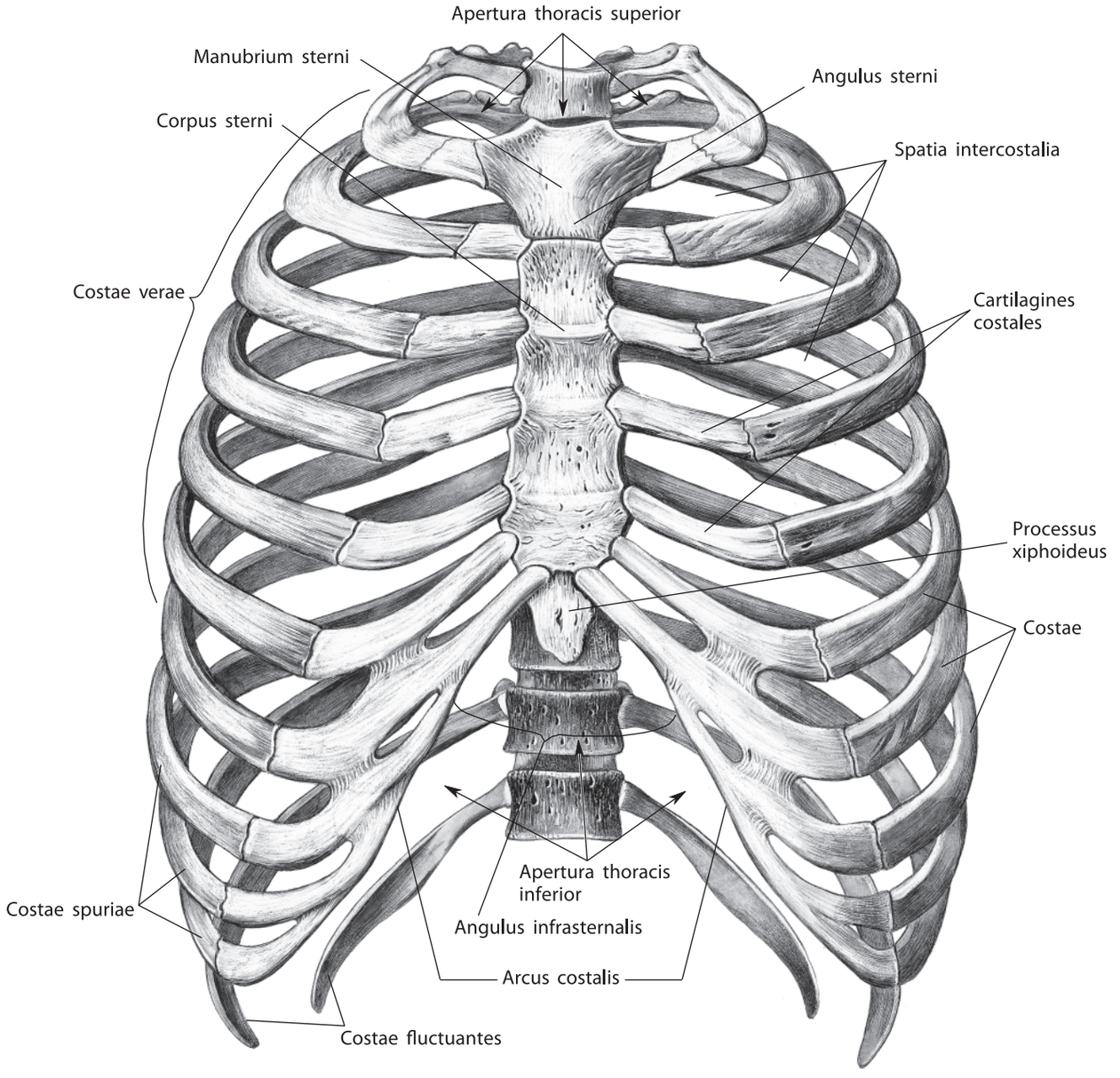

Фиг. 42. Гръден кош, cavea thoracis; изглед отпред.

част, отколкото в горната. Задната ѝ стена е по-дълга от предната, състои се от гръдни прешлени и ребра, включващи частта им от главата до ъглите; нейното направление е почти вертикално.

Върху външната повърхност на задната стена на гръдната клетка, между бодилестите израстъци на прешлените и ъглите на ребрата, от двете страни се образуват два улея – гръбни бразди; в които лежат дълбоките мускули на гърба. На вътрешната повърхност на гръдния кош, между издадените тела на прешлените и ъглите на ребрата, също се образува два улея – *белодробни бразди, sulci pulmonales*; към които непосредствено приляга белият дроб откъм гръбначната част на ребрената повърхност (вж. фиг. 44).

Страничните стени са по-дълги от предната и задната, образувани са от телата на ребрата и могат да бъдат повече или по-малко изпъкнали.

Пространствата, ограничени отгоре и отдолу от две съседни ребра, отпред от страничния ръб на гръдната кост и отзад от прешлените, се наричат *междуребрени, spatia intercostalia*; те са изпълнени с връзки, междуребрени мускули и мембрани.

Гръдният кош, затворен в посочените стени, има два отвора – горен и долен, които се наричат апертури.

Горният отвор на гръдния кош, apertura thoracis superior (вж. фиг. 133), е по-малък от долния, отпред е ограничен от горния край на дръжката на гръдната кост, отстрани – от първите ребра и отзад – от тялото на I гръден прешлен. Той има напречно-овална форма и е разположен в плоскост, която отзад е наклонена напред и надолу. Горният край на дръжката на гръдната кост се намира на нивото на пространството между II и III гръдни прешлени.

Долният отвор на гръдния кош, apertura thoracis inferior, е ограничен отпред от мечовидния израстък и от ребрената дъга, образувана от хрущялните краища на лъжливите ребра, от двете страни – от свободните краища на XI и XII ребро и долните краища на XII ребро; отзад – от тялото на XII гръден прешлен.

Ребрената дъга, arcus costalis, около мечовидния израстък образува отворен

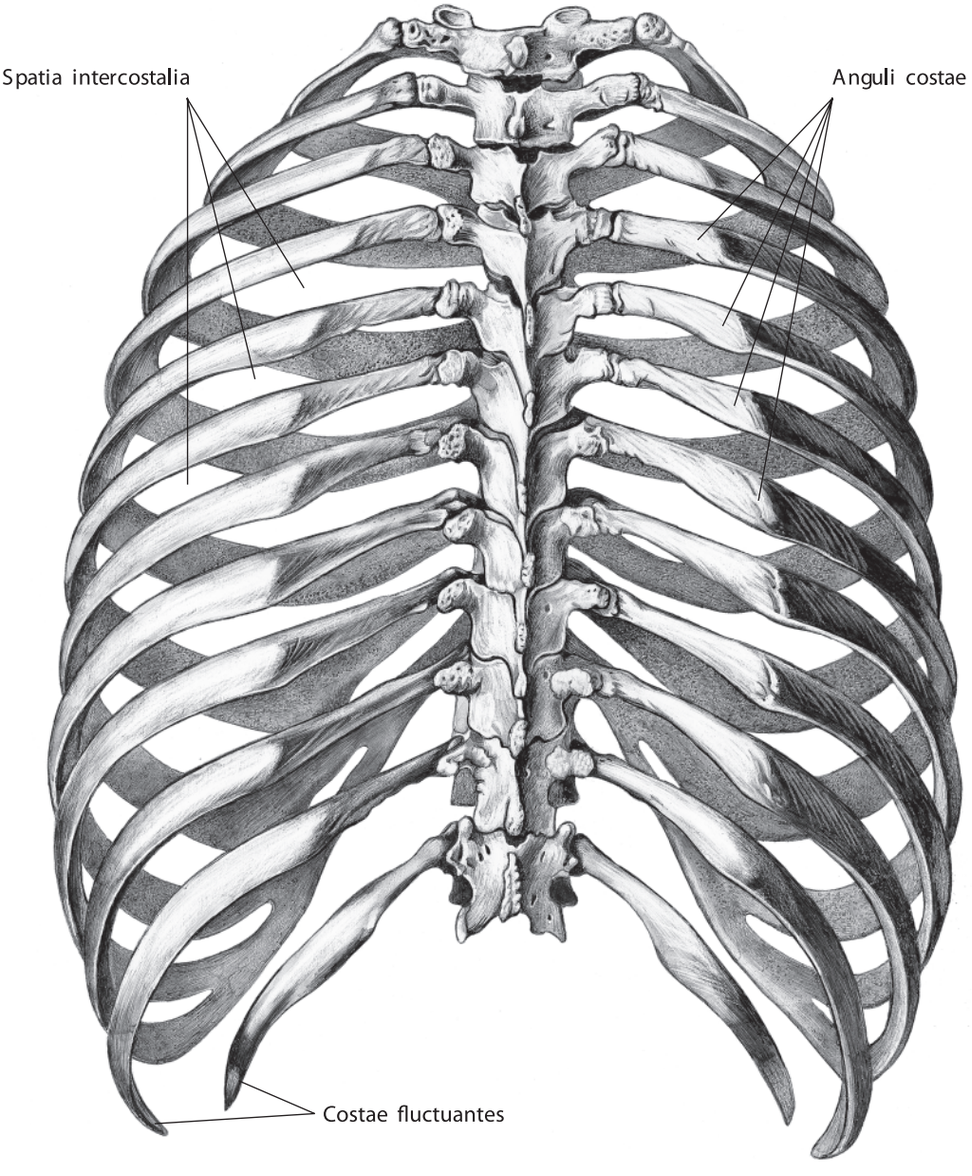

Фиг. 43. Гръден кош, cavea thoracis; изглед отзад.

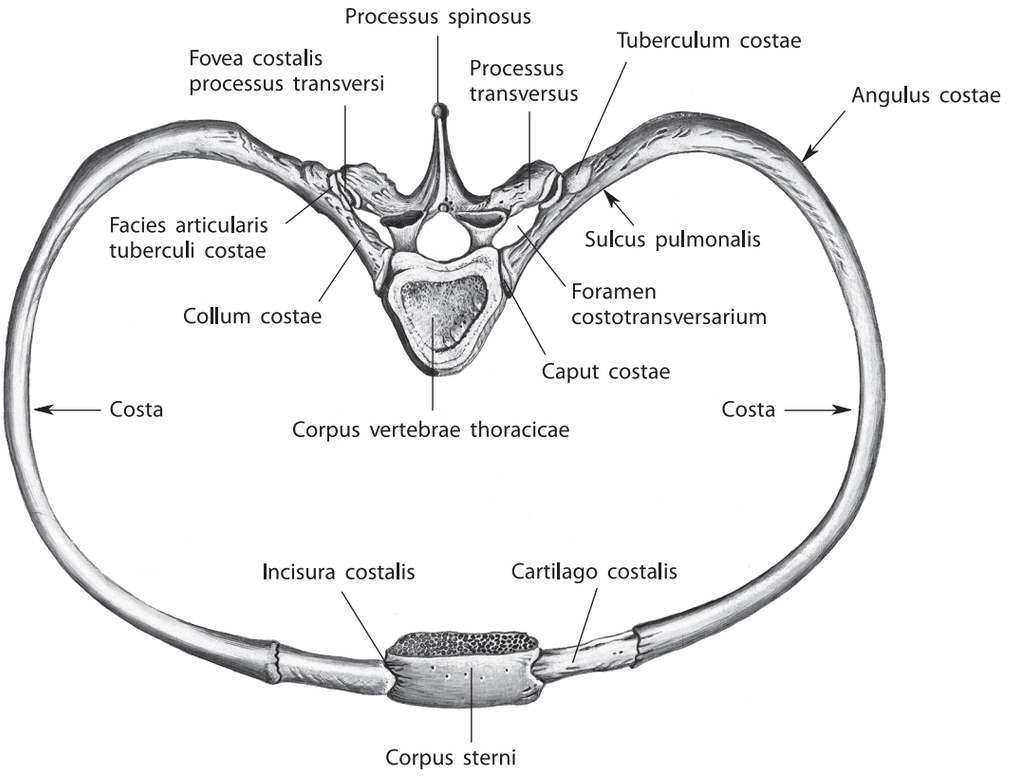

Фиг. 44. Гръден сегмент. Съотношение на ребрата към прешлен (IV) и гръдна кост.

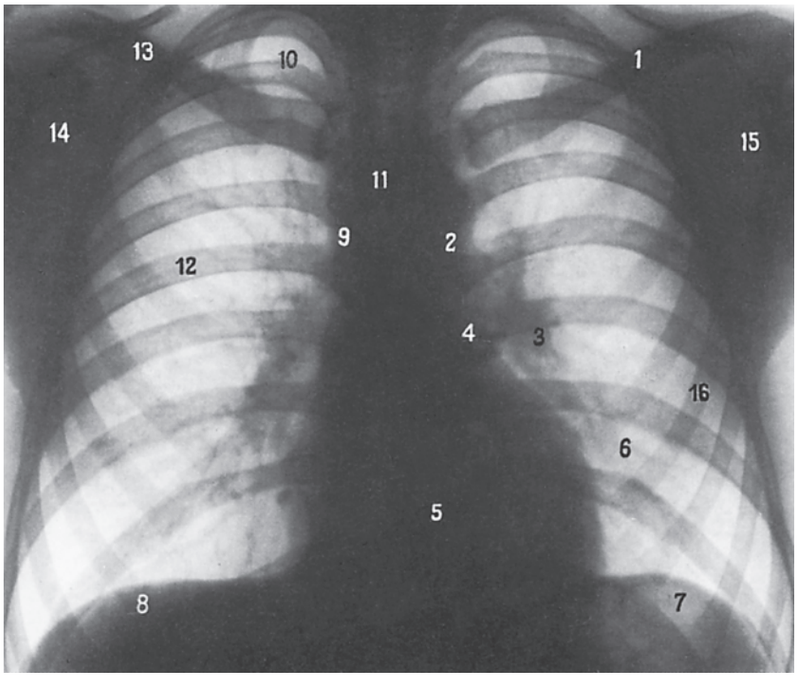

Фиг. 45. Гръден кош; изглед отпред (рентгенограма).
1 – лява ключица; 2 – низходяща аорта; 3 – белодробен хилус; 4 – белодробен ствол; 5 – сърце; 6 – десен бял дроб; 7 – диафрагма (ляв купол); 8 – диафрагма (десен купол); 9 – възходяща аорта; 10 – връх на десен бял дроб; 11 – дъга на аорта; 12 – ребро (задна част); 13 – дясна ключица; 14 – дясна лопатка; 15 – лява лопатка; 16 – ребро (предна част).

надолу *инфрастернален ъгъл, angulus infrasternalis* (вж. фиг. 42).

Формата на гръдната клетка при различните хора е различна (плоска, цилиндрична или конична). При хората с тесен гръден кош инфрастерналният ъгъл е по-остър и междуребрието е по-широко, а самият гръден кош е по-дълъг, отколкото при хората с широк гръден кош. Гръдният кош при мъжете е по-дълъг, по-широк и по-конусовиден, отколкото при жените. Формата на гръдния кош зависи също и от възрастта.

ЧЕРЕП

Черепът, *cranium* (фиг. 46–51), представлява скелета на главата и се състои от две части – *кости на черепа, ossa cranii*, образуващи *кухините на черепа, cavitas cranii* (място за главния мозък), и *кости на лицето, ossa faciei.* В черепа е разположен главният мозък (мозъчната част на черепа) и някои сетивни органи (органите на зрението, слуха и обонянието).

Костите на лицето (лицевата част на черепа) образуват основата на лицето, началните отдели на храносмилателната и дихателната система.

Двете части на черепа се образуват от кости, неподвижно съединени помежду си с помощта на *шевове, suturae*, и *хрущялни съединения, synchondroses*, с изключение на долната челюст, съединена с черепа подвижно чрез слепоочна-долночелюстна става, articulatio temporomandibularis.

Към костите на мозъчния череп, на базата на данните за неговото развитие, се отнасят следните **нечифтни кости:** тилна, клиновидна, челна, решетъчна, ралник и следните **чифтни кости:** слепоочна, теменна, долна носна мида, слъзна и носна кост.

Към костите на лицевия череп се отнасят **чифтните кости:** горна челюст, небцова кост, ябълчна кост и **нечифтните кости:** долна челюст и подезична кост. Последната, въпреки че е разположена в областта на шията, се развива като кост на лицевия череп и се описва към него.

От топографска гледна точка долната носна мида, ралникът, слъзната и носната кост принадлежат към скелета на лицевия череп.

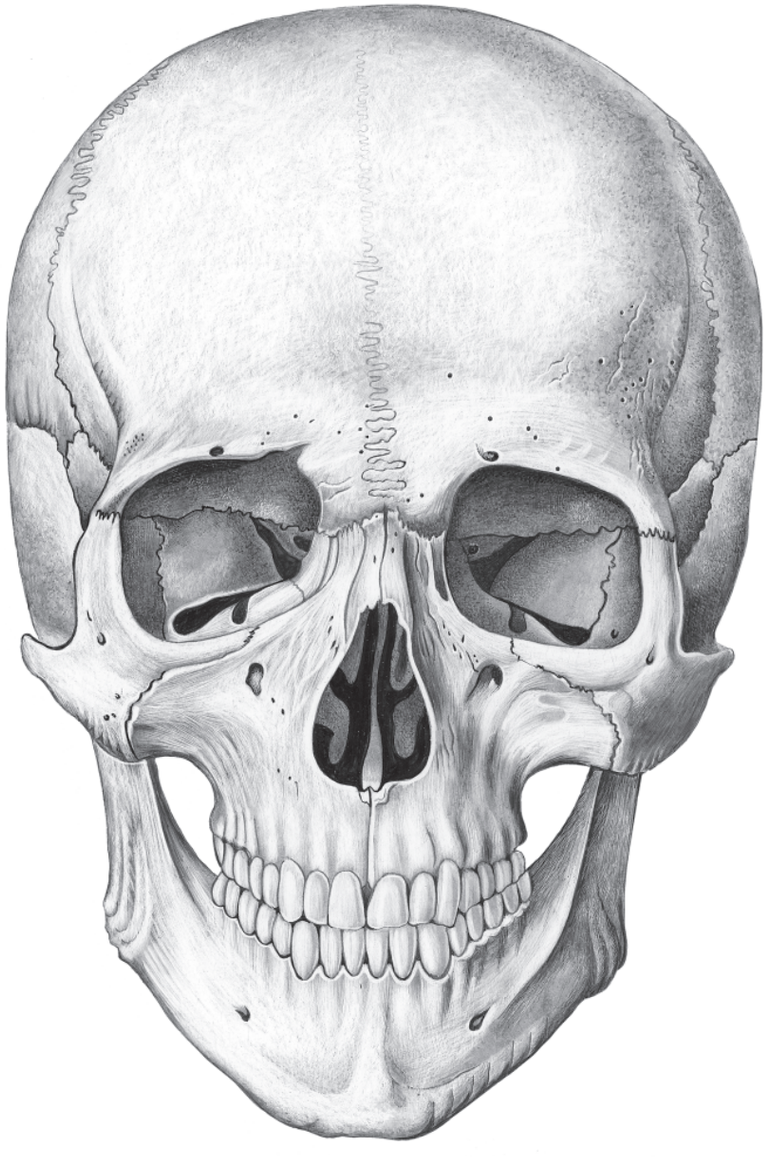

Фиг. 46. Череп, cranium; изглед отпред. (Лицева норма, norma facialis.)

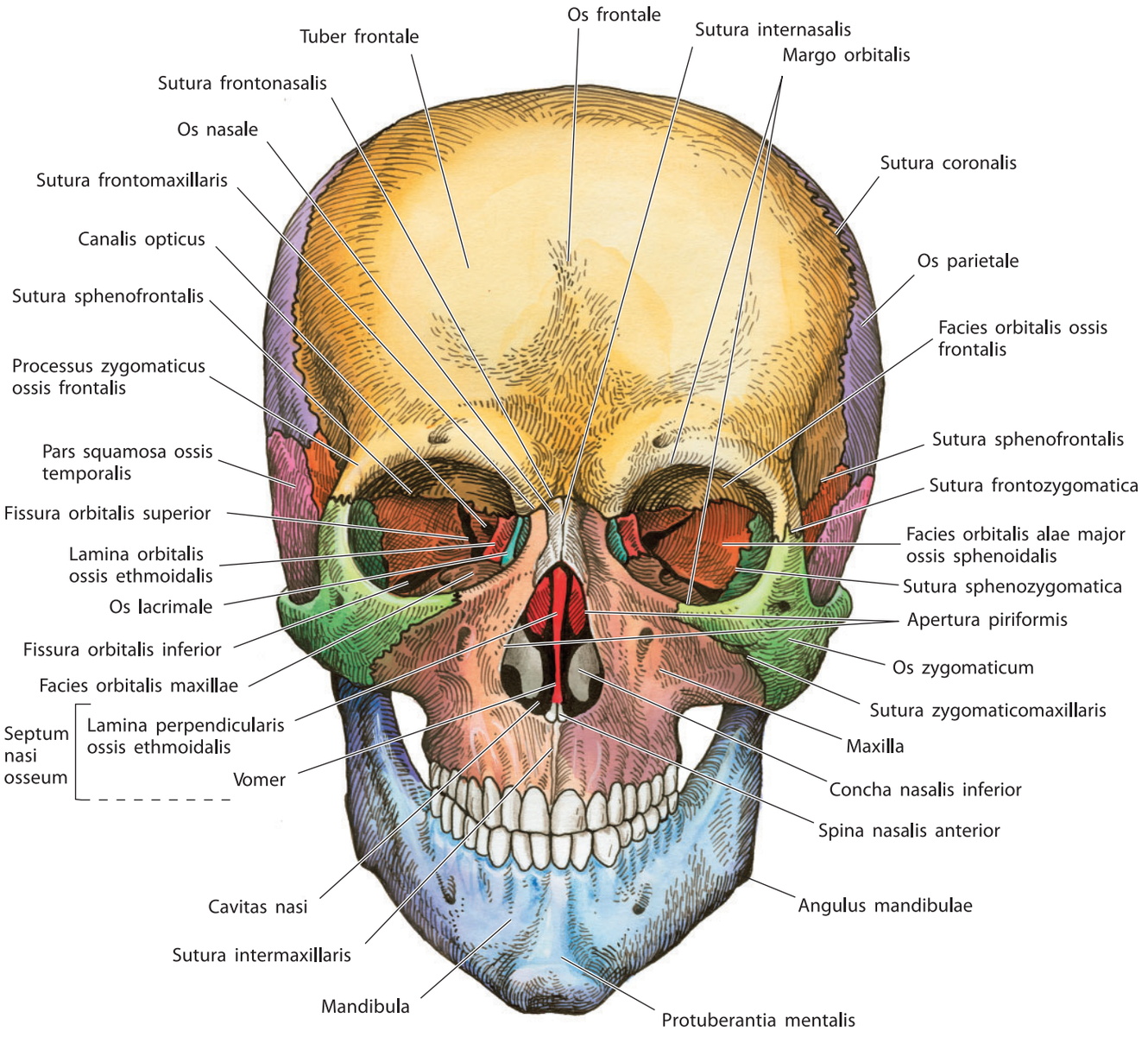

Фиг. 47. Череп, cranium; изглед отпред. (полусхематично).

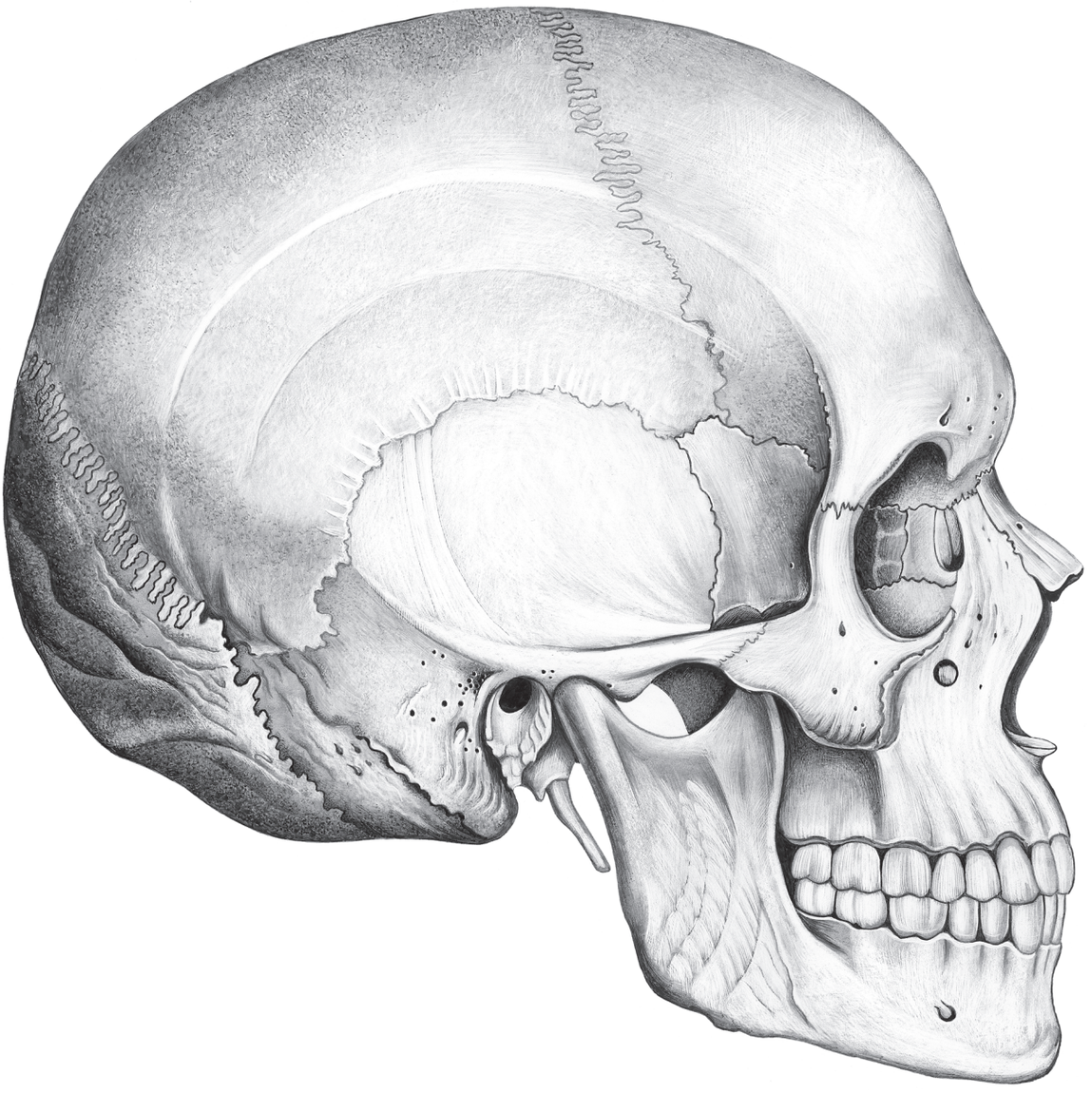

Фиг. 48. Череп, cranium; изглед отдясно. (Латерална норма, norma lateralis.)

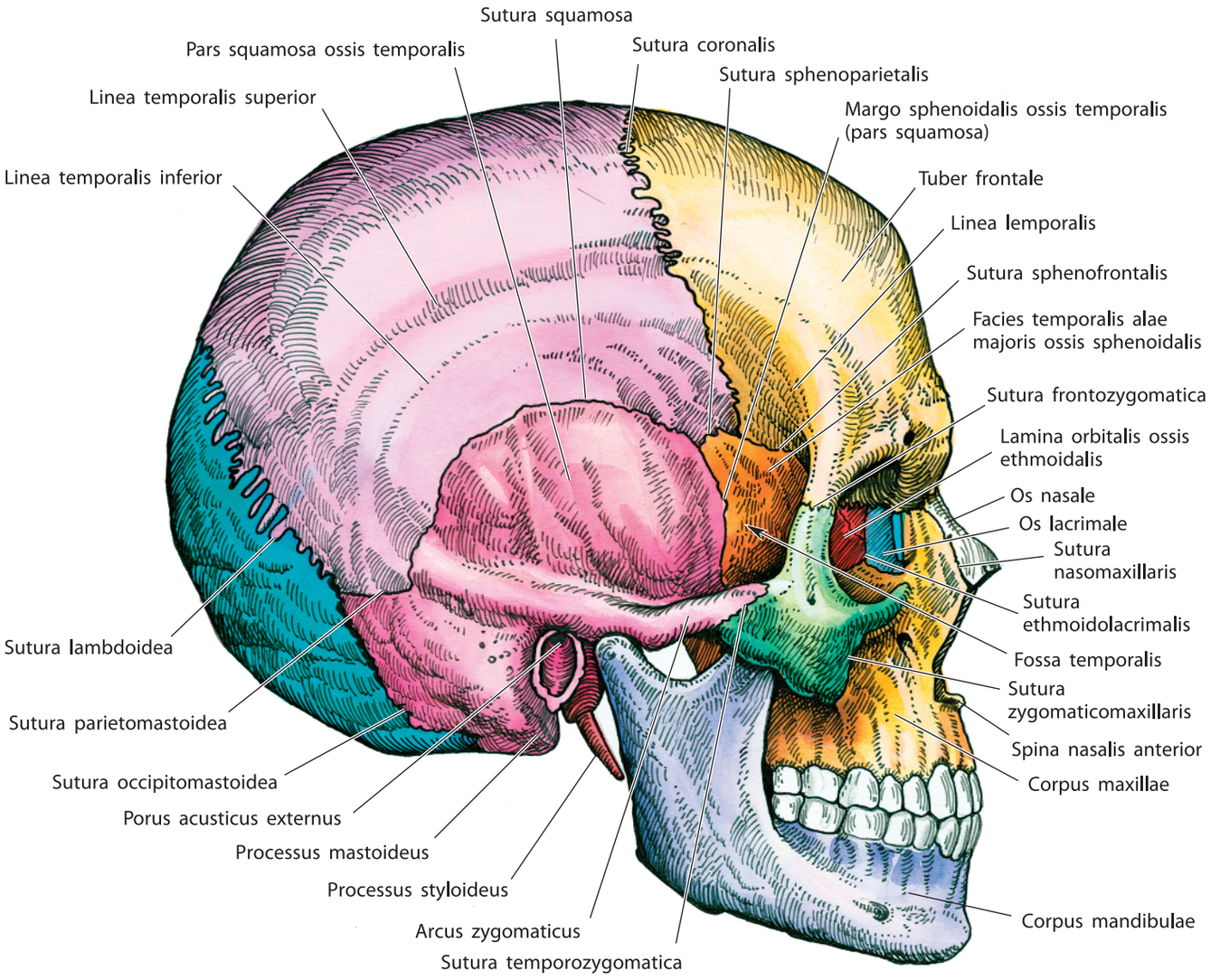

Фиг. 49. Череп, cranium; изглед отдясно (полусхематично).

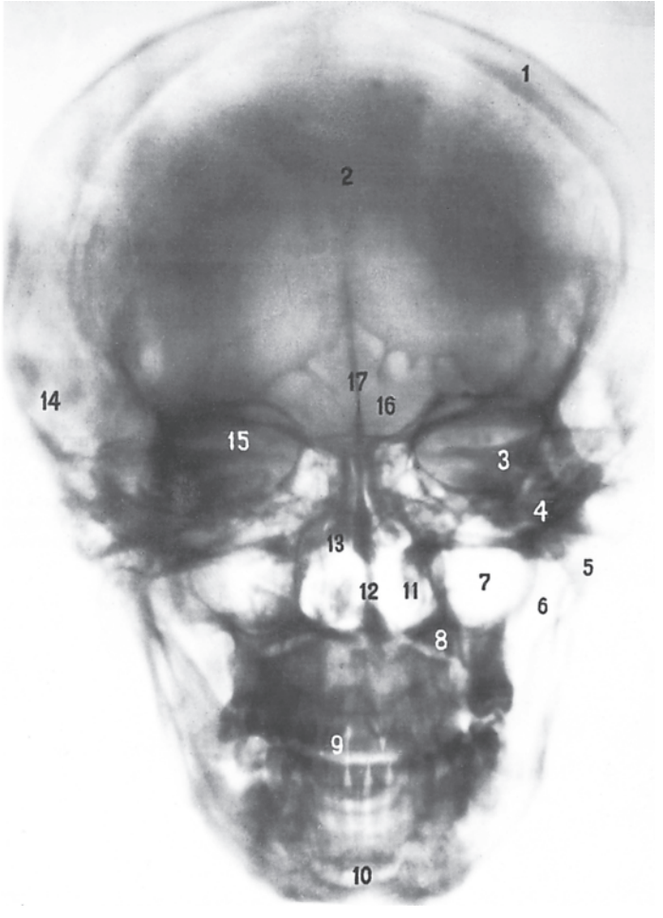

Фиг. 50. Череп (рентгенограма, задно-предна проекция).
1 – теменна кост; 2 – челна кост; 3 – слепоочна кост (скалиста част); 4 – ябълчна кост; 5 – кондиларен израстък на долната челюст; 6 – венечен израстък на долната челюст; 7 – горночелюстен синус; 8 – горна челюст; 9 – зъб (горен латерален резец); 10 – долна челюст; 11 – долна носна конха; 12 – костна преградка на носа; 13 – средна носна конха; 14 – слепоочна кост; 15 – очница; 16 – челен синус; 17 – преградка на челните синуси

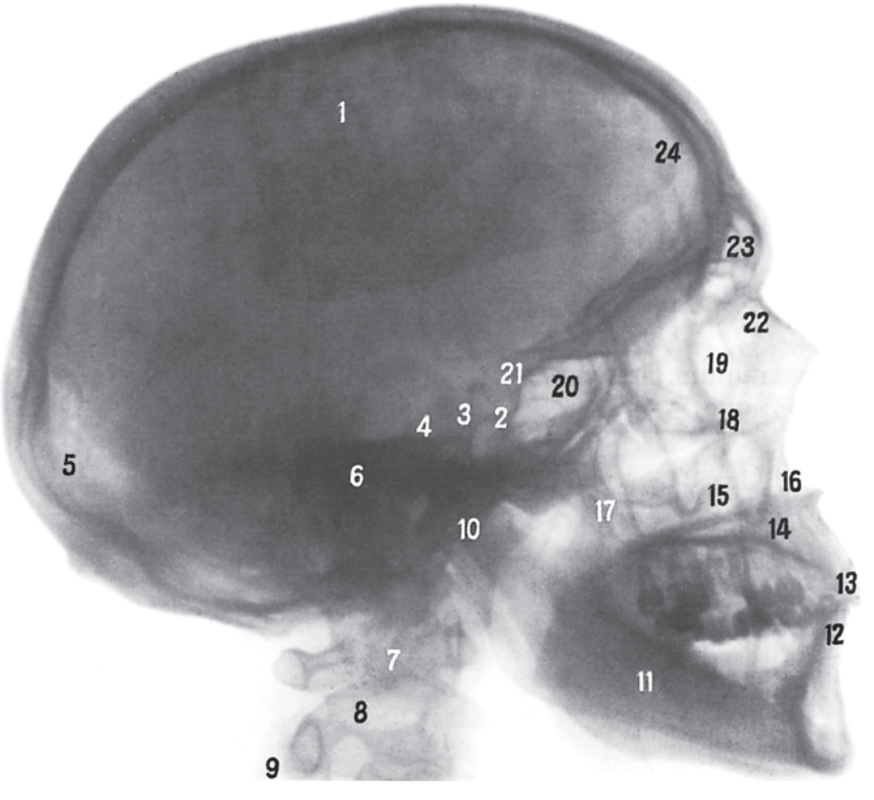

Фиг. 51. Череп
(рентгенограма, странична проекция).
1 – теменна кост; 2 – турско седло; 3 – гръб на седлото; 4 – склон; 5 – тилна кост; 6 – слепоочна кост (скалиста част); 7 – II шиен прешлен; 8 – напречен израстък; 9 – бодилест израстък; 10 – кондилен израстък на долната челюст; 11 – долна челюст; 12 – резци на долната челюст; 13 – резци на горната челюст; 14 – горна челюст; 15 – горночелюстен синус; 16 – предно носно бодило; 17 – венечен израстък на долната челюст; 18 – подочничен ръб; 19 – очница; 20 – клиновиден синус; 21 – преден клиновиден израстък; 22 – носна кост; 23 – челен синус; 24 – челна кост.

КОСТИ НА ЧЕРЕПА

Тилна кост

Тилната кост, *os occipitale* (фиг. 52–55; вж. фиг. 51) е нечифтна и образува заднодолния отдел на черепа. Нейната външна повърхност е изпъкнала, а вътрешната, мозъчната, е вдлъбната. В преднодолната ѝ част се намира *голям отвор, foramen magnum,* съединяващ черепната кухина с канала на гръбначния стълб. Този отвор е обграден от плитката *бразда на тилния синус*, *sulcus sinus occipitalis*. Въз основа на данните, свързани с процеса на развитие на тилната кост, в нея се различават четири части, окръжаващи големия отвор: основна част – пред големия отвор, чифтни латерални части – от двете му страни и тилна люспа, разположена отзад.

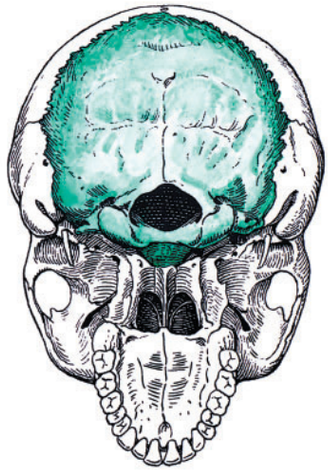

Фиг. 52. Топография на тилната кост.

Основната част, pars basilaris, е къса, дебела, четириъгълна; нейният заден край е свободен, гладък и леко заострен, ограничава отпред големия отвор; предният край е удебелен и грапав и се съединява с тялото на клиновидната кост чрез хрущял, образувайки *клиновидно-тилна синхондроза, synchondrosis sphenooccipitalis.*

През юношеството хрущялът се заменя от костна тъкан и двете кости се сливат в една. Горната повърхност на базиларната част, която е обърната към черепната кухина, е гладка и леко вдлъбната. Тя образува, с намиращата се пред нея част от тялото на клиновидната кост, *склон, clivus,* който е насочен към големия отвор (върху него лежат продълговатия мозък, мостът и базиларната артерия на мозъка с нейните разклонения). По средата на долната, външната, леко изпъкнала повърхност на базиларната част се намира малка *гълтачна пъпка, tuberculum pharyngeum,* (залавно място на надлъжната връзка и фиброзната обвивка на гълтача) и грапави линии (следи от залавно място на правия преден и дългия мускул на главата).

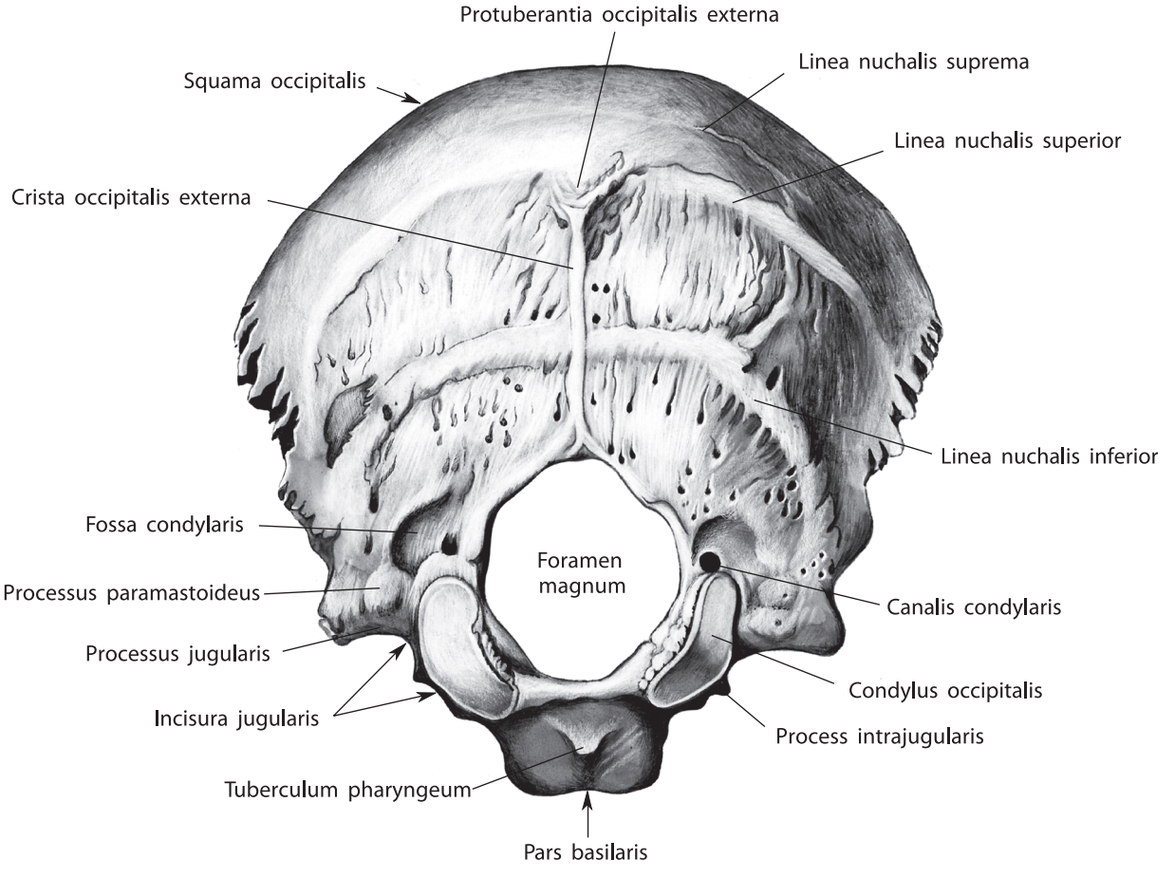

Фиг. 53. Тилна кост, os occipitale; изглед отвън.

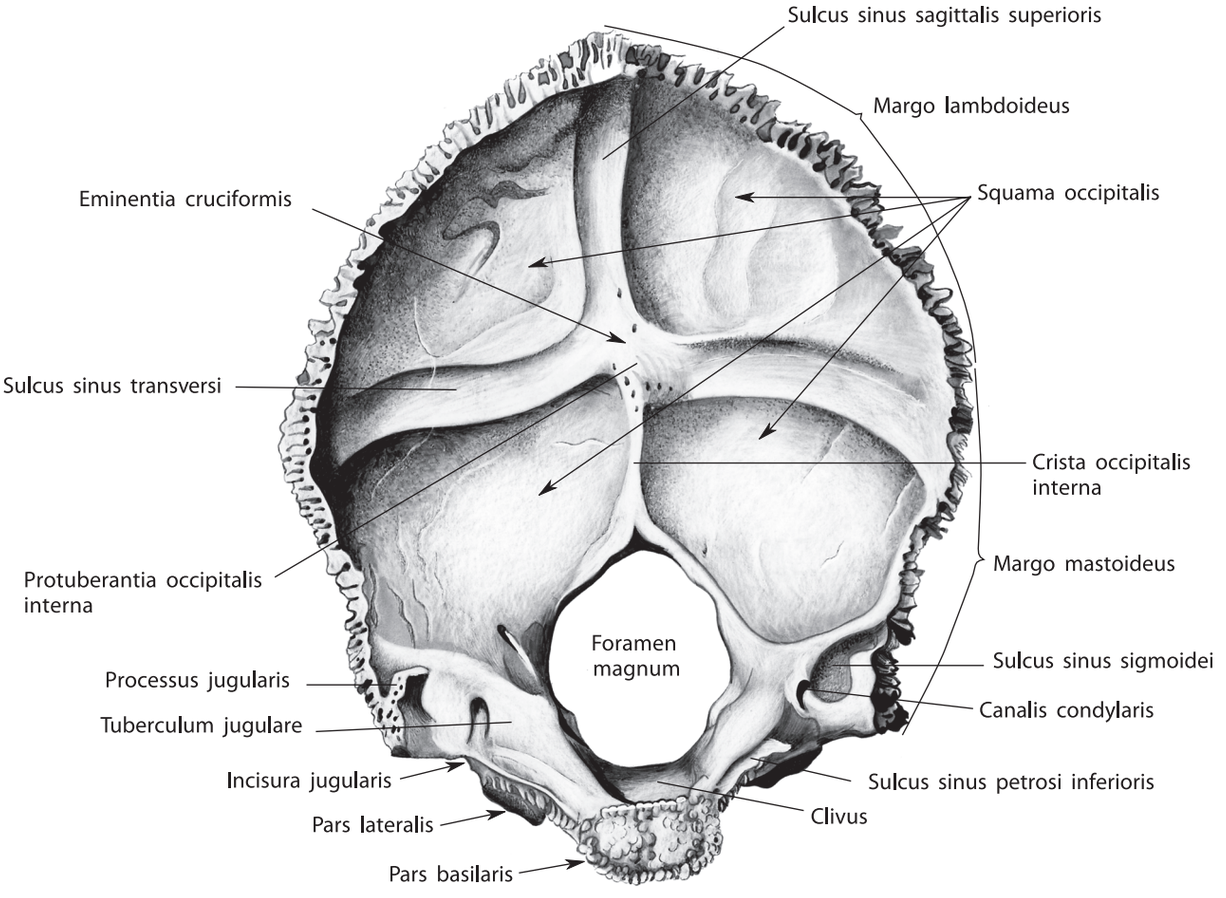

Фиг. 54. Тилна кост, os occipitale; изглед отвътре.

Външният, леко неравен край на основната част и краищата на латералните части на тилната кост се допират до задния край на скалистата част на слепоочната кост. Между тях се намира *скалисто-тилна цепнатина, fissura petrooccipitalis*; на немацериран череп тя е запълнена с хрущял, образуващ *каменисто-тилна синходроза, synchondrosis petrooccipitalis*, който, като остатък от хрущялния череп, се вкостява с възрастта.

Латералните части, partes lateralis, са с леко удължена форма, като в задните части са удебелени, а в предните – леко стеснени. Те образуват страничните части на големия отвор, сраствайки се отпред с базиларната част, а отзад – с тилната люспа.

На мозъчната повърхност на латералната част (вж. фиг. 54), до външния ѝ ръб, се намира тясната *бразда на долния скалист синус, sulcus sinus petrosi inferioris,* която приляга към задния край на скалистата част на слепоочната кост, образувайки с едноименната бразда на слепоочната кост канал, където лежи венозният долен скалист синус, sinus petrosus inferior.

На долната външна повърхност на всяка латерална част има изпъкнал ставен израстък с продълговато-овална форма – *тилен кондил, condylus occipitalis*. Техните ставни повърхности отпред се приближават, а назад се раздалечават; те се съчленяват с горните ставки ями на атласа. Зад тилния кондил се намира *кондилната яма, fossa condylaris,* а на нейното дъно – отвърстие, водещо в непостоянен *кондилен канал, canalis condylaris,* представляващ място за разполагане на кондилна емисарна вена, v.emissaria condylaris.

На страничния ръб на латералната част е разположена голяма, с гладки краища, *яремна изрезка, incisura jugularis*, върху която стърчи малък *вътреяремен израстък, processus intrajugularis.*

Яремната изрезка и едноименната ямка на скалистата част на слепоочната кост образуват *яремен отвор, foramen jugulare.*

Вътреяремните израстъци на двете кости разделят това отвърстие на две части: по-голяма задна, в която лежи горната луковица на вътрешната яремна вена, bulbus superior venae jugularis и по-малка предна, през която преминават черепномозъчните нерви: езико-гълтачен нерв n. glossopharyngeus, блуждаещ нерв n. vagus и добавъчен нерв – n. accessorius.

Назад и навън яремната изрезка ограничава *яремния израстък, processus intrajugularis.* Върху външната повърхност на неговата основа има малък *околоцицковиден израстък, processus paramastoideus* (залавно място на правия латерален мускул на главата, m.rectus capitis lateralis) (вж. стр. 53).

Зад яремния израстък, откъм вътрешната повърхност на черепа, минава широката *бразда на сигмовидния синус, sulcus sinus sigmoidei*, която е продължение на едноименната бразда на слепоочната кост. Отпред и медиално лежи гладка *яремна пъпка, tuberculum jugulare.* Назад и надолу от яремната пъпка, между яремния израстък и тилния кондил, в дебелината на костта минава *каналът на подезичния нерв, canalis nervi hipoglossi* (в него лежи подезичния нерв, n.hypoglossus).

Тилната люспа, squama occipitalis, загражда отзад големия отвор и образува по-голямата част от тилната кост. Тя

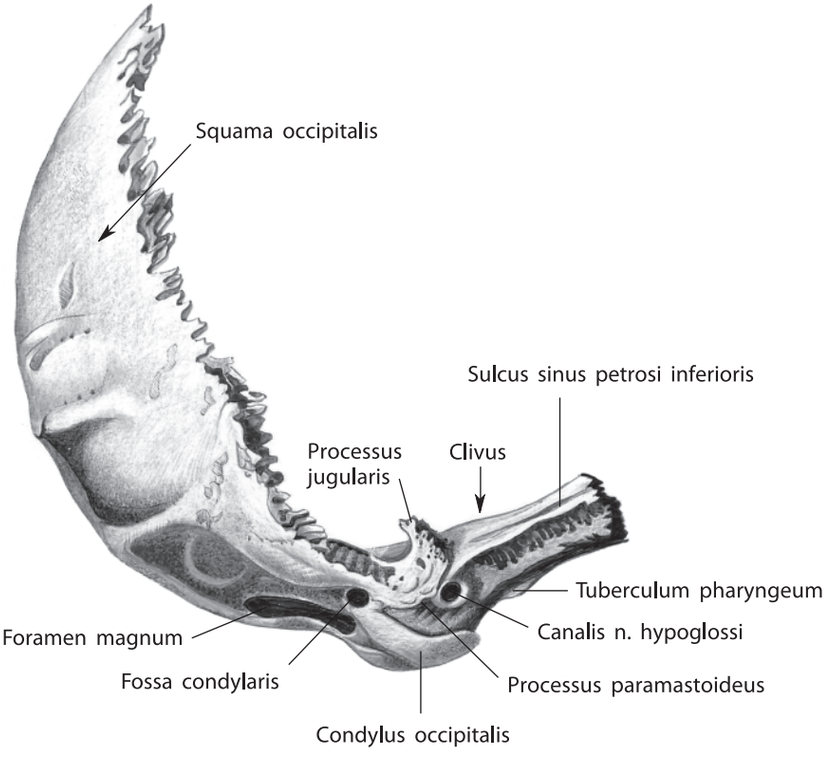

Фиг. 55. Тилна кост, os occipitale; изглед отдясно.

е широка, дъговидно извита пластина с триъгълна форма, с вдлъбната вътрешна (мозъчна) повърхност и изпъкнала външна.

Страничният ръб на тилната люспа се дели на две части: голям горен, силно назъбен *ламбдоиден ръб, margo lambdoideus*, който, съединявайки се с тилния ръб на теменните кости, образува *ламбдоиден шев, sutura lamdoidea,* и по-малък долен, леко назъбен *мастоиден ръб, margo mastoideus,* който, допирайки се до ръба на мастоидния израстък на слепоочната кост, образува *тилномастоиден шев, sutura occipitomastoidea.*

По средата на външната повърхност на люспата, в областта на най-изразената издатина, се намира *външна тилна издатина, protuberantia occipitalis externa* (вж. фиг. 53), лесно опипваща се през кожата. От него се отклоняват настрани чифтни изпъкнали *горни тилни линии, lineae nuchae superiors*, по-нависоко и успоредно на тях се срещат допълнителни *тилни линии, lineae nuchae supremae.*

От външната тилна издатина към големия отвор се спуска *външен тилен гребен, crista occipitalis externa.* По средата на разстоянието между големия отвор и външната тилна издатина от средата на този гребен към краищата на тилната люспа се разпростират *долните тилни линии, lineae nuchae inferiores,* идващи успоредно на горните. Всички тези линии са залавно място на мускули. Върху повърхността на тилната люспа, понадолу от горните тилни линии, се прикрепят мускулите, завършващи на тилната кост.

Върху *мозъчната повърхност, facies cerebralis*, на тилната люспа се намира *кръстообразна издатина, eminentia cruciformis*, по средата на която се издига *вътрешна тилна издатина, protuberantia occipitalis interna* (вж. фиг. 54). На външната повърхност на люспата му съответства външната тилна издатина.

От кръстообразната издатина и от двете страни настрани се отклонява *браздата на напречния синус, sulcus sinus transversi,* нагоре – *браздата на горния сагитален синус, sulcus sinus sagitalis superioris,* надолу – *вътрешният тилен гребен, crista occipitalis interna,* отиващ към задния ръб на големия отвор. Към ръбовете на браздите и към вътрешния тилен гребен се прикрепя твърдата мозъчна обвивка с прилягащите в нея венозни синуси; в областта на кръстообразната издатина се намира мястото на сливане на тези синуси.

Теменна кост

Теменна кост, os pari*etale* (фиг. 56–58; вж.стр. 47, 50, 51), чифтна кост, образуваща горната и страничната част на черепния покрив. Тя има формата на четириъгълна, изпъкнала навън плочка с две повърхности – външна и вътрешна, четири края: горен, долен, преден и заден.

Външната повърхност, facies externa, е гладка и изпъкнала. Мястото на най-голямата изпъкналост е *теменна върга*, *tuber parietale*. Хоризонтално под теменната върга минава дъгообразна грапава *горна слепоочна линия, linea temporalis superior*, която започва от предния край на костта и, явявайки се продължение на едноименната линия на челната кост, преминава през цялата повърхност на теменната кост към нейния заднодолен ъгъл. Под тази линия, успоредно на долния край на теменната кост, минава друга, по-изразена *долна слепоочна ли-*

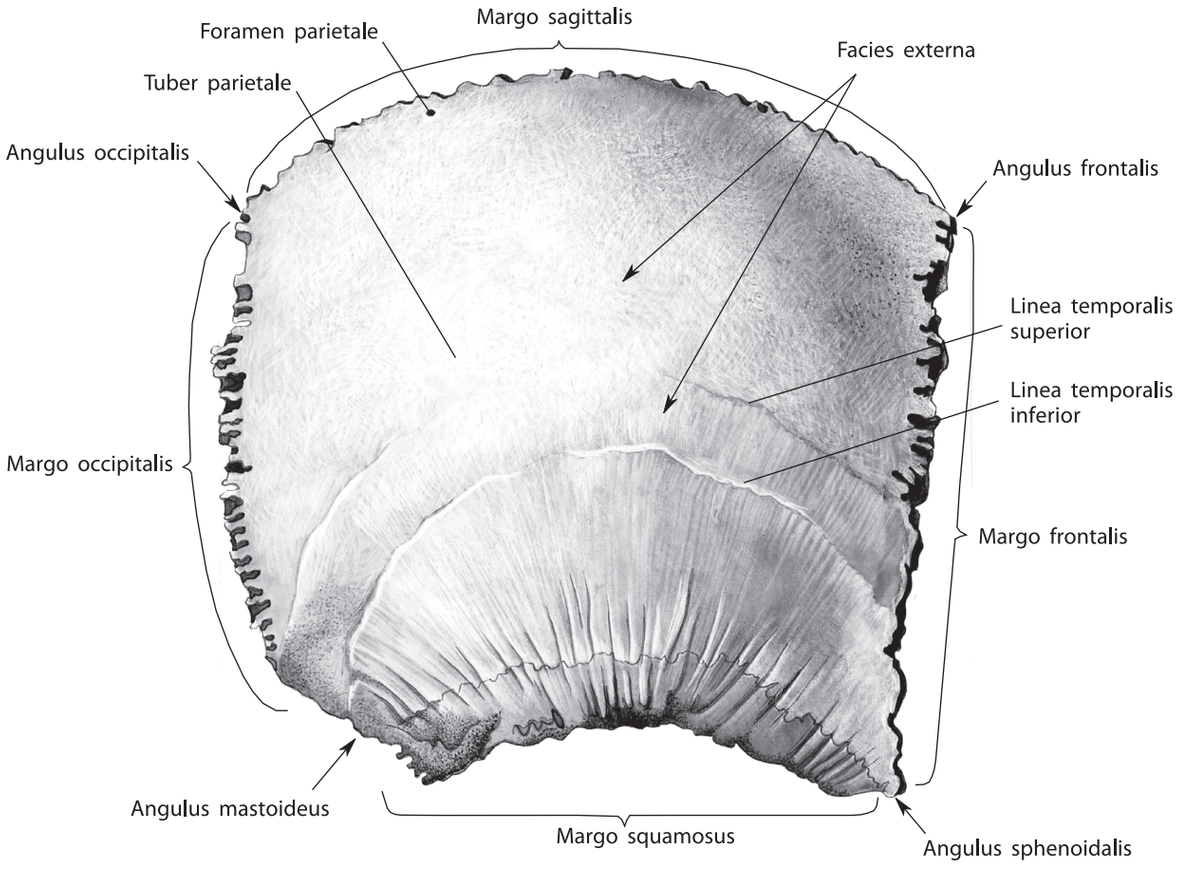

Фиг. 56. Теменна кост, os parietale, дясна; изглед отвън.

ния, linea temporalis inferior (първата е залавно място на слепоочната фасция, fascia temporalis, втората – на слепоочните мускули, m.temporalis).

Вътрешната повърхност, facies intera, е вдлъбната; върху нея се различават слабоизразени отпечатъци от релефа на прилягащите мозъчни полукълба във вид на *пръстовидни хлътвания, impressiones digitatae,* и клонесто извиващите се *артериални бразди,* sulci arteriosi (следи от преминаващите на това място разклонения от средната менингеална артерия, a.meningea media).

По горния край на вътрешната повърхност на костта преминава *полубразда на горния сагитален синус, sulcus sinus saggitalis superioris.* Заедно с едноименната бразда на другата теменна кост, тя образува пълна бразда (по ръбовете на браздата се прикрепя израстъкът на твърдата мозъчна обвивка – *мозъчният сърп, falx cerebri*).

В задната част на същата горна част на костта се разполага малък *теменен отвор, foramen parietale,* през който преминават клончетата на тилната артерия към твърдата мозъчна обвивка и теменната емисарна вена. В дълбочината на браздата на сагиталния синус и близо до нея (особено в теменните кости на по-възрастни хора) се намират множество малки грануларни *ямки*, *foveolae granulares* (на това място навлизат израстъци – грануларии на паяжиновидната мозъчна обвивка).

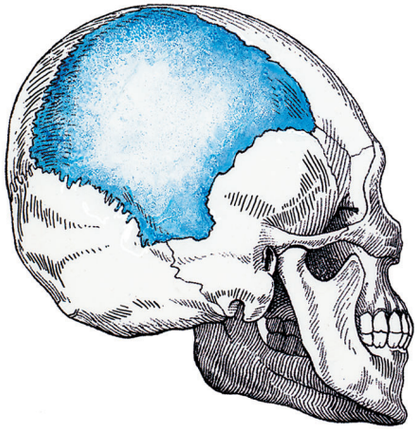

Фиг. 57. Топография на теменната кост.

Върху вътрешната повърхност на теменната кост, при заднодолния ъгъл, лежи дълбоката *бразда на сигмовидния синус, sulcus sinus sigmoidei* (отпечатък на сигмовидния венозен синус на твърдата мозъчна обвивка). Напред тази бразда преминава в едноименна бразда на слепоочната кост, назад – в бразда на напречния синус на тилната кост.

Горният *сагитален ръб, margo sagittalis*, е прав, силно назъбен, по-дълъг от останалите, съединява се с едноименния край на другата теменна кост със *сагитален шев, sutura sagittalis.*

Долният *люспест ръб, margo squamosus*, е заострен, дъгообразен, него-

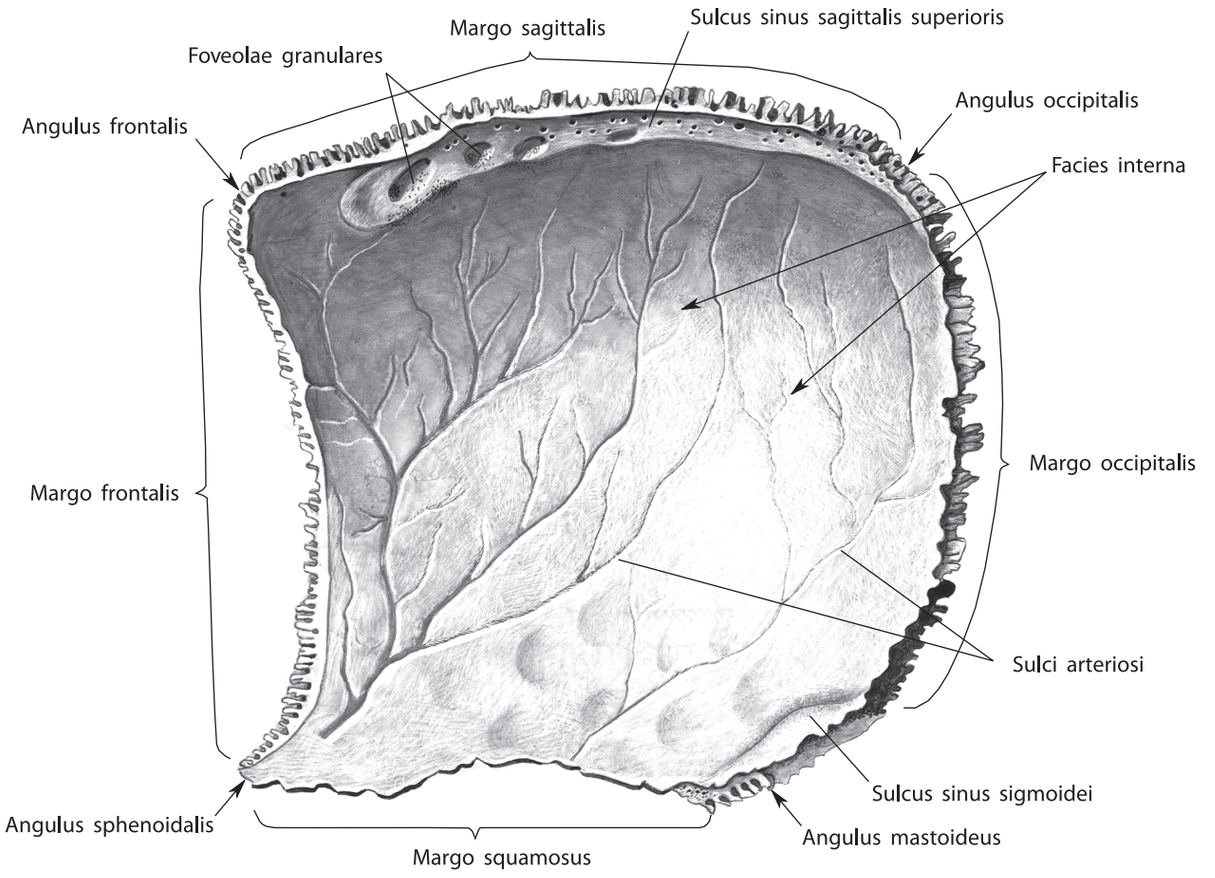

Фиг. 58. Теменна кост, os parietale, дясна; изглед отвътре.

вата предна част е покрита със задния отдел на горния край на голямото крило на клиновидната кост, по-нататък назад от него се наслагва, със своя теменен край, люспата на слепоочната кост; най-задната част се съединява чрез зъбци с мастоидния израстък на слепоочната кост. Тези три участъка образуват съответно три шева: *люспест шев, sutura squamosa; теменно-мастоиден шев, sutura parietomastoidea*, и *клиновидно-теменен шев, sutura sphenoparietalis*.

Предният *челен ръб, margo frontalis,* е назъбен, той се съединява с теменния ръб на люспата на челната кост, образувайки *венечен шев, sutura coronalis.*

Задният *тилен ръб, margo occipitalis*, е назъбен, той се съединява с ламбдоидния ръб на тилната кост и образува *ламбдоиден шев, sutura lambdoidea.*

На четирите ръба на теменната кост съответстват четири ъгъла.

Предногорният *челен ъгъл, angulus frontalis*, се доближава до прав ъгъл (ограничен е от зъбчатия и сагиталния шев).

Преднодолният *клиноиден ъгъл, angulus sphenoidalis*, е остър (ограничен е от зъбчатия и клиноиднотеменния шевове).

Задногорният *тилен ъгъл, angulus occipitalis*, е тъп (ограничен е от ламбдоидния и сагиталния шевове).

Заднодолният *мастоиден ъгъл, angulus mastoideus*, е по-тъп, отколкото задногорния (ограничен е от ламбдоиден и теменно-мастоиден шевове); неговата предна част запълва *теменната изрезка, incisura parietalis*, на слепоочната кост.

Челна кост

Челната кост, *os frontale* (фиг. 59–62; вж. фиг. 47), при възрастен човек образува предната част на покрива на черепа и частично – неговата основа. Тя се състои от четири части: челна люспа, две очни части и носна част.

Челната люспа, squama frontalis, е изпъкнала напред, има следните повърхности: външна или челна, две слепоочни или странични и вътрешна или мозъчна.

Външната повърхност, facies externa, е гладка и изпъкнала напред. По средната линия не винаги се забелязва лека надигнатост – *метопичен (челен) шев, sutura metopica (frontalis persistens)*, – следа от сраствне в ранна детска възраст на половинките на челната кост. В предните ѝ части челната повърхност на люспата преминава в *орбитална повърхност, facies orbitalis*, образувайки с всяка страна *надорбитален ръб, margo supraorbitalis*, който се явява горна част на *орбиталния ръб, margo orbitalis* (вж. фиг. 47, 124). Над и успоредно на надорбиталния ръб сравнително релефно се издига дъгообразна издатина – *веждена дъга, arcus superciliaris.* Над всяка вежда се намира закръглено възвишение – *челна върга, tuber frontale.* Между издатините на веждените дъги и малко по-високо от тях, повърхността на челната люспа, в областта на корена на носа има вид на леко хлътнало поле – нарича се *глабела, glabella.* Откъм вътрешната една трета на надорбиталния ръб се разполага малка *надорбитална изрезка, incisura supraorbitalis.* Тази изрезка е доста променлива и може да бъде изра-

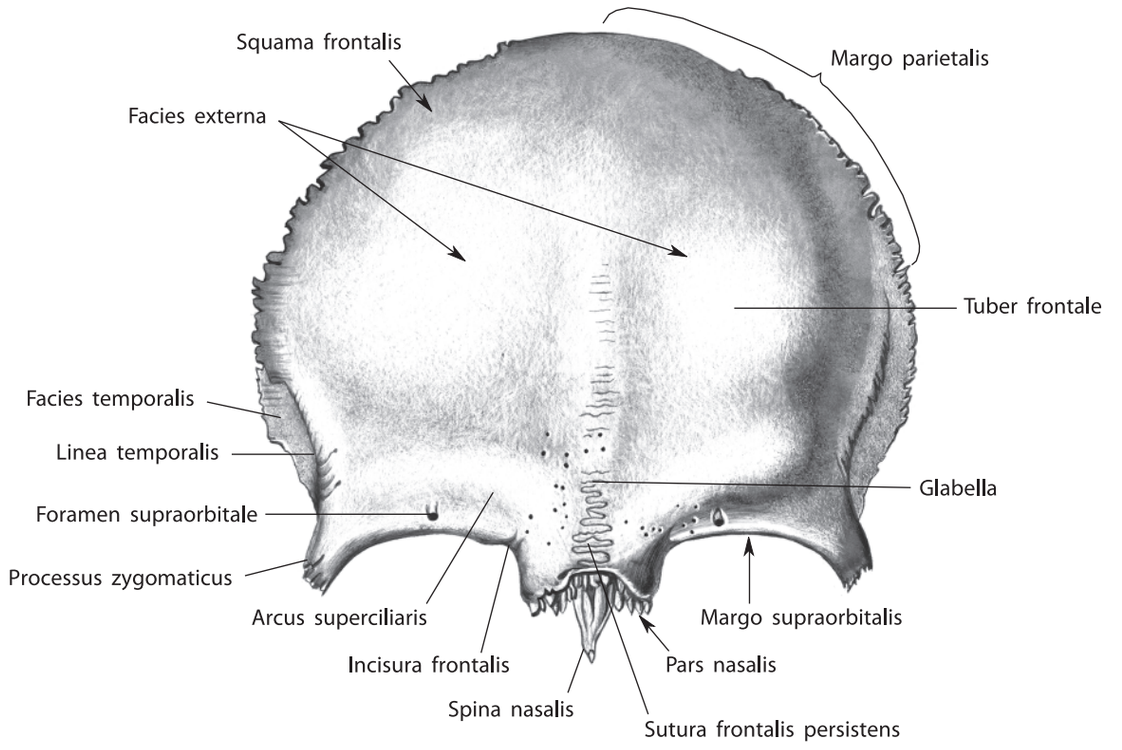

Фиг. 59. Челна кост, os frontale; изглед отвън.

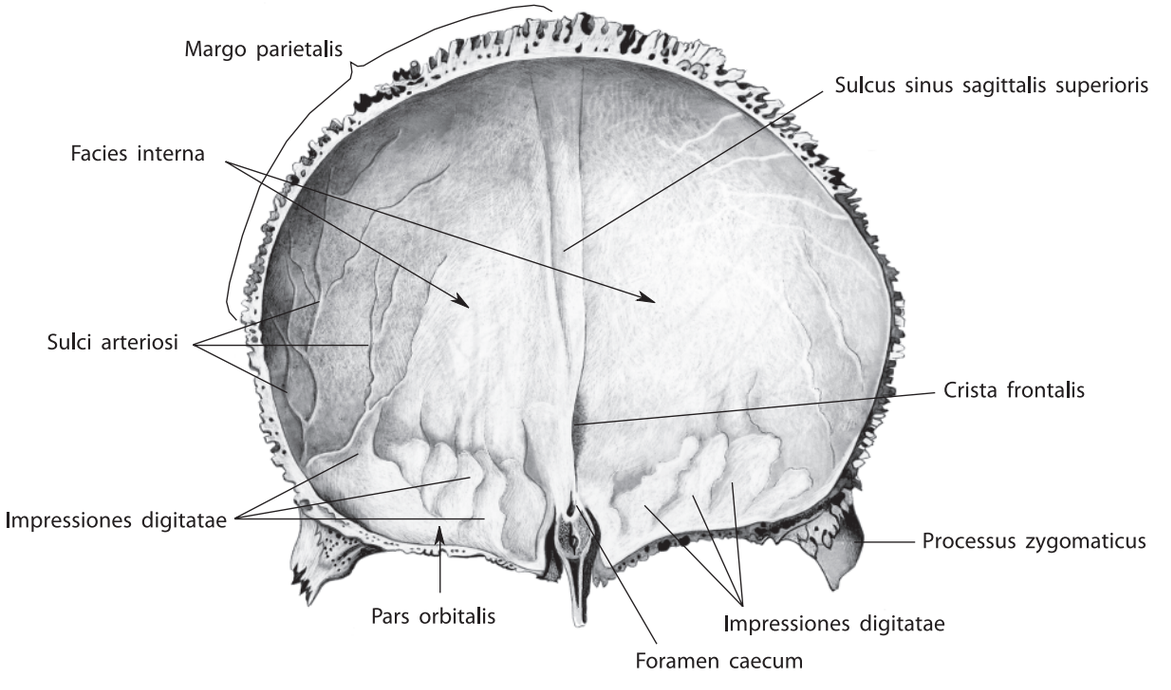

Фиг. 60. Челна кост, os frontale; изглед отвътре.



Фиг. 61. Топография на челна кост.

зена във формата на *надорбитален отвор, foramen supraorbitale.* Близо до срединната линия, т. е. по-медиално, лежи не по-малко изразена *челна изрезка, incisura frontalis* (през надорбиталната изрезка преминава латералното клонче на надорбиталния нерв и кръвоносни съдове, през челната – медиалното клонче на същия нерв и кръвоносни съдове). На мястото на спомената изрезка може да се образува *челен отвор, foramen frontale.*

Латерално надорбиталният ръб преминава в *ябълчен израстък, processus zygomaticus*; с тъпа, триъгълна форма; неговият назъбен ръб се съединява с челния израстък на ябълчна кост, образувайки *челно-ябълчен шев, sutura frontozygomatica.*

От ябълчния израстък нагоре и назад дъгообразно се насочва *слепоочна линия, linea temporalis*; тя отделя челната повърхност на люспата от слепоочната. *Слепоочната повърхност, facies temporalis*, представлява предногорната част на *слепоочната яма, fossa temporalis*, от която започват предните влакна на слепоочния мускул.

Вътрешната повърхност, facies interna (вж. фиг. 60), е вдлъбната. Върху нея се забелязват слабоизразени *пръстовидни отпечатъци, impressiones digitatae*, и непостоянни *артериални бразди, sulci arteriosi* (като отпечатък от релефа на прилежащите, на това място, главен мозък и кръвоносни съдове).

По средата на вътрешната повърхност на челната люспа преминава *бразда на горния сагитален синус, sulcus sinus sagittalis superioris.* Двата ѝ края, насочвайки се нагоре и назад, преминават в едноименна бразда на теменните кости, а надолу се съединяват в остър *челен гребен, crista frontalis* (към него се захваща израстъкът на твърдата мозъчна обвивка – мозъчният сърп). Най-долната част на гребена и *крилото на петльовидния гребен на решетъчната кост, ala cristae galli ossis ethmoidalis*, образуват канал – *сляп отвор, foramen caecum*, в който се намира вена, отвеждаща кръвта от носната кухина в горния сагитален синус.

Горният или заден ръб на челната люспа – *теменният ръб, margo parietalis*, е задебелен; неговият назъбен ръб се съединява с челния ръб на теменните кости, образувайки *зъбчат шев, sutura coronalis.* Долните участъци на люспата са с триъгълна форма и се съединяват с челния ръб на големите крила на клиновидната кост.

Всяка *орбитална част, pars orbitalis*, на челната кост (вж. фиг. 60) участва в изграждането на горната стена на очницата. От надорбиталния ръб на челната люспа тя се насочва назад и хоризонтално. В нея се различават долна орбитална и горна мозъчна повърхност.

Орбиталната повърхност, facies orbitalis, обърната към кухината на очницата, е гладка и вдлъбната. В страничната ѝ част, в основата на ябълчния израстък, се намира плитка *яма на слъзната жлеза, fossa glandulae lacrimalis*, – това е мястото, където е разположена слъзната жлеза.

В медиалната част на орбиталната повърхност има слабо изразена *макаровидна ямка, fovea trochlearis*, близо до която често се разполага хрущялно *макаровидно бодило, spina trochlearis* (на това място се залавя хрущялен пръстен, представляващ опора на сухожилието на горния кос мускул на очната ябълка).

Горната *мозъчна повърхност, facies cerebralis*, на орбиталната част има добре изразени отпечатъци от прилягащата повърхност на челните части на мозъка във вид на *пръстовидни отпечатъци, impressiones digitatae (gyrorum).*

Орбиталните части са отделени една от друга чрез *решетъчна изрезка, incisura ethmoidalis*, в която е разположена *решетъчната пластинка*, *lamina cribrosa*, на решетъчната кост. Изрезката е ограничена странично от ръб; външно от него лежат ямки (вж. фиг. 62), покриващи откритите отгоре кухини на горната част на лабиринта на решетъчната кост, образувайки тяхната горна стена. Между решетъчните ямки в напречно направление преминават две бразди – предна и задна, образуващи каналчета заедно с еднотипни бразди на лабиринта на решетъчната кост. Тези каналчета се отварят на вътрешната стена на очницата чрез два неголеми отвора: *преден решетъчен отвор, foramen ethmoidale anterius* (вж. фиг. 121, 125), през който минават предните решетъчни кръвоносни съдове и нерв, и *заден решетъчен отвор, fo-ramen ethmoidale posterius*, за задните решетъчни кръвоносни съдове и нерва. Ръбът на решетъчната изрезка се съединява с горния ръб на *орбиталната пластинка, lamina orbitalis*, на решетъчната кост, образувайки *челно-решетъчен шев, sutura frontoethmoidalis*, а напред – със слъзната кост – *челно-слъзен шев, sutura frontolacrimalis.*

Задният ръб на орбиталната част, е тънък и назъбен, съединява се с малкото крило на клиновидната кост, образувайки вътрешния участък на *клиновидно-челния шев, sutura sphenofrontalis.*

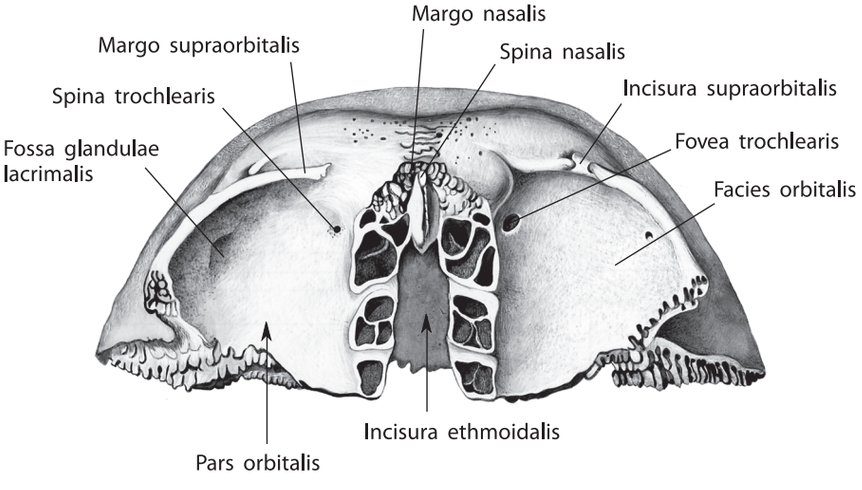

Фиг. 62. Челна кост, os frontale; изглед отдолу.

Латералният край на орбиталната част е грапав, с триъгълна форма. Той се съединява с челния край на голямото крило на клиновидната кост и образува външната част на клиновидно-челния шев.

Носната част, pars nasalis, на челната кост, дъгообразно затваря отпред решетъчната изрезка. Отпред, по средата на носната част, изпъква (понякога двойно) косо надолу и напред *носно бодило, spina nasalis,* заострено в края и удебелено от двете страни. То е заобиколено отпред и отстрани от назъбен *носен ръб, margo nasalis.*

Той се съединява с горния ръб на носната кост, образувайки *челно-носен шев, sutura frontonasalis*, и с *челния израстък, processus frontalis*, на горната челюст, създавайки *челно-горночелюстен шев, sutura frontomaxillaris.* На долната повърхност на задните отдели на носната част има плитки ямки, които, както беше отбелязано прикриват откритите нагоре клетки на лабиринтите на решетъчната кост.

От всяка страна на носното скеле има *по един отвор на челния синус, apertura sinus frontalis*; насочвайки се нагоре и напред, той води към кухините на съответстващия челен синус.

Челният синус, sinus frontalis (вж. фиг. 109, 118, 119), – е чифтна кухина, залягаща между двете пластинки на челната кост в нейните преднодолни части. Фронталният синус се отнася към пневматизираните околоносни синуси. Десният синус е разделен от левия чрез вертикална *преградка на челните синуси, septum sinuum frontalium* (вж. фиг. 50). Отклонявайки се на една страна, преградката определя неравномерното разделяне на двата синуса. Границите варират рязко. Понякога челните синуси достигат нагоре до челните издатини, надолу – до надорбиталните ръбове, назад – до малките крила на клиновидната кост и настрани – до ябълчните израстъци. Апертурата (отворът), на челния синус се съединява с челния синус и *средния носов ход, meatus nasi medius*, на носната кухина. Кухините на синусите са покрити с лигавица.

Клиновидна кост

Клиновидната кост, *os sphenoidale* (фиг. 63–68; вж. фиг. 109, 111, 117), е нечифтна и образува централната част на основата на черепа.

Средната част на клиновидната кост – *тялото, corpus*, е с кубична форма и има шест повърхности. Върху горната повърхност, която е обърната към черепната кухина, има вдлъбнатина – *турското седло, sella turcica*, в центъра на която е разположена х*ипофизарната ямка, fossa hypophysialis* (вж. фиг. 64). В нея заляга *хипофизата,* hypophysis. Размерите на ямката зависят от големината на хипофизата. Отпред турското седло граничи с *пъпката на седлото, tuberculum sellae.* Зад него, на страничната повърхност на седлото, се намира непостоянен *среден клиновиден израстък, processus clinoideus medius.*

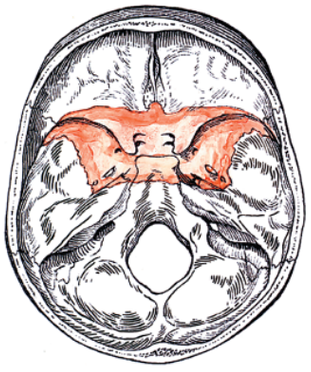

Фиг. 63. Топография на клиновидна кост; изглед отгоре.

Пред изпъкналостта на седлото преминава плитка напречна *кръстовищна бразда, sulcus prechiasmaticus.* Зад нея е разположено *зрително кръстовище, chiasma opticum.* Латерално браздата преминава в *зрителен канал, canalis opticus*. *Пред* браздата е разположена гладка повърхност – *ярем на клиновидната кост, jugum sphenoidale*, съединяващо малките крила на клиновидната кост. Предният ръб на горната повърхност на тялото е назъбен, леко издаден напред и се съединява със задния ръб на решетъчната пластинка на решетъчната кост, образувайки *клиновидно-решетъчен шев, sutura sphenoethmoidalis.* За задна граница на турското седло служи *гърба на седлото, dorsum sellae*, която завършва (отдясно и отляво) с малък *заден клиновиден израстък, processus clinoideus posterior.*

От двете страни на седлото отзад напред преминава *каротидна бразда, sulcus caroticus* (следа от вътрешната сънна артерия и съпровождащия я нервен сплит). Около задния ръб на браздата, от външния ѝ край, изпъква заострен израстък – *сфеноидно езиче, lingula sphenoidalis.*

Задната повърхност на гърба на седлото преминава в горна повърхност на базиларната част на тилната кост, образувайки *склон, clivus* (върху него лежат мостът, продълговатият мозък, базиларната артерия и нейните разклонения). Задната повърхност на тялото на костта е грапава; чрез хрущялен слой тя се съединява с предната повърхност на базиларната част на тилната кост и образува *клиновидно-тилна синхондроза, synchondrosis sphenooccipitalis.* С възрастта хрущялът се замества от костна тъкан и двете кости се сраствт.

Предната повърхност на тялото и част от долната са обърнати към носната кухина. По средата на предната повърхност изпъква *сфеноиден гребен, crista sphenoidalis*; неговият преден край приляга към вертикалната пластинка на решетъчната кост. Долният израстък на гребена е заострен, изтеглен надолу и образува *сфеноидална човка, rostrum sphenoidale.* Тя се съединява с *крилете на ралника, alae vomeris*, образувайки *ралникочовковиден канал, canalis vomerorostralis* (вж. фиг. 67), преминаващ по средната линия между горния край и сфеноидалната човка. Латерално от гребена лежат тънки вдлъбнати пластинки – *сфеноидални конхи, conchae sphenoidales* (вж. фиг. 66). Конхите образуват предната и частично долната стена на клиновидния синус. Във всяка конха се отваря малък отвор – *апертура на клиновидния синус, apertura sinus sphenoidalis*. Външно от апертурата са разположени съвсем малки вдлъбнатини, затварящи клетките на задните отдели на решетъчния лабиринт. Външните ръбове на тези вдлъбнатини се съединяват частично с орбиталната пластинка на решетъчната кост, образувайки *клиновидно-решетъчен шев, sutura sphenoethmoidalis*, а долните – с *очичен израстък, processus orbitalis*, на небцовата кост.

Клиновидният синус, sinus sphenoidalis (вж. фиг. 109), – е чифтна кухина, заемаща по-голямата част от тялото на клиновидната кост; тя се отнася към пневматизираните околоносни синуси. Десният и левият синус са отделени един от друг чрез т.н. *преградка на клиновидните синуси, septum sinuum sphenoidalium*, която напред преминава в клиновиден гребен. Както и при челните синуси, преградката често е асиметрична, в резултат на което и големината на синусите може да бъде различна. Всеки клиновиден синус комуникира с носната кухина посредством апертура. Кухината на клиновидния синус е покрита с лигавица.

Малките крила, alae minores, на клиновидната кост се отклоняват в двете страни от предногорните ъгли на тялото във вид на две хоризонтални пластин-

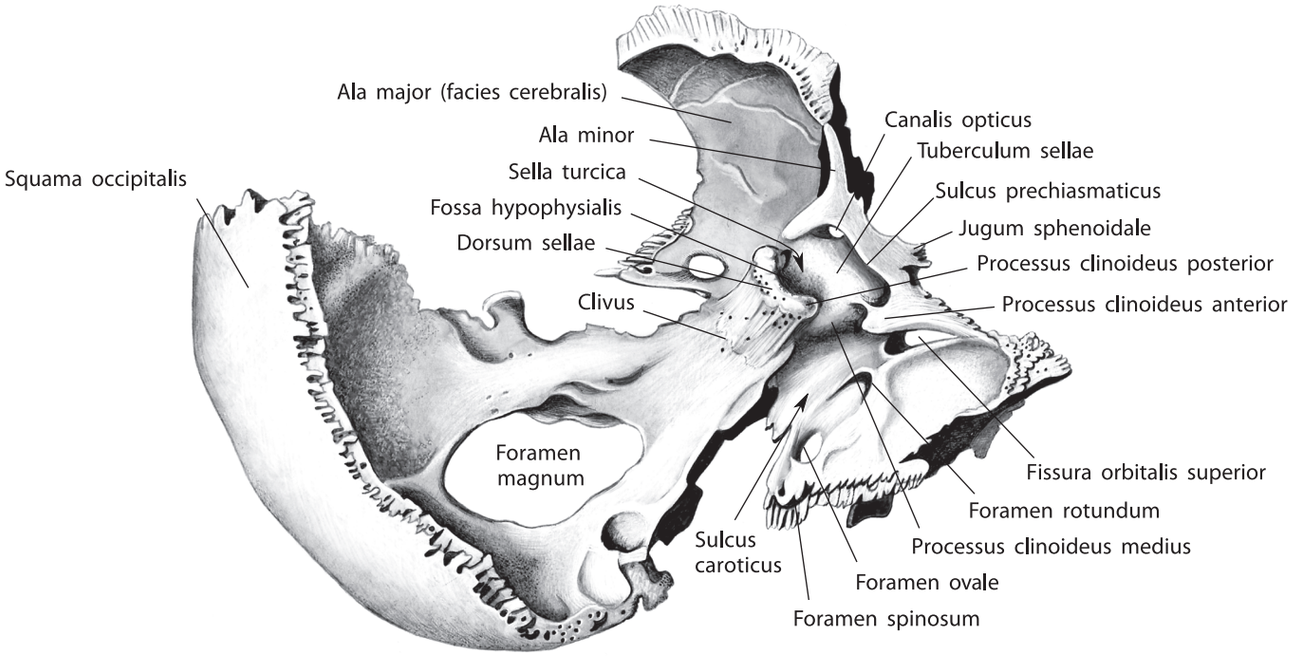

Фиг. 64. Клиновидна кост, os sphenoidale, и тилна кост, os occipitale; изглед отдясно и отгоре.

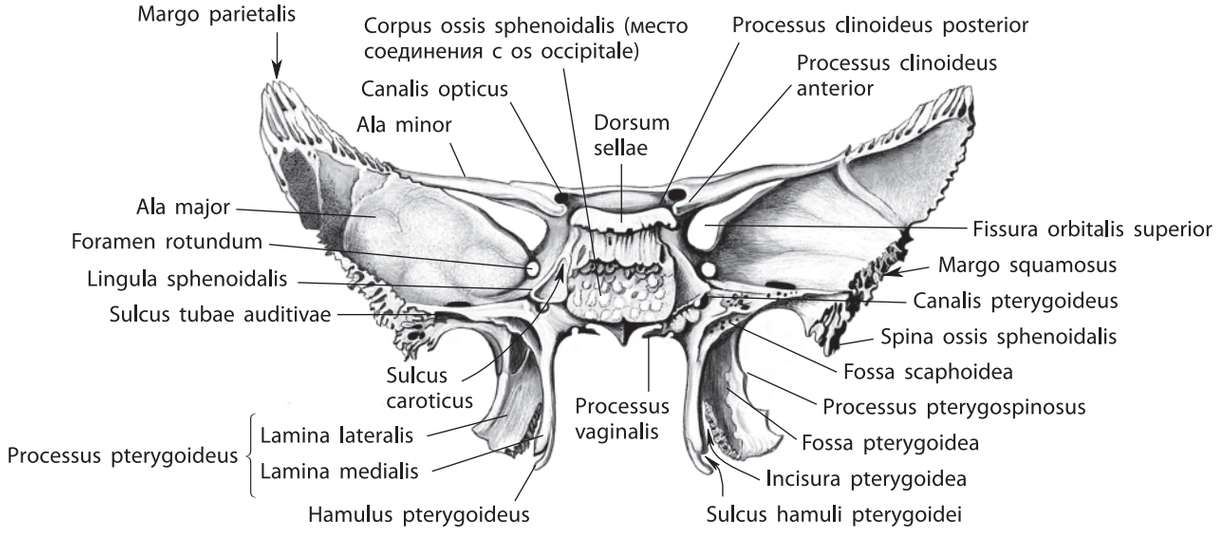

Фиг. 65. Клиновидна кост, os sphenoidale; изглед отзад.

ки, в основата на всяка от които се отваря закръглен отвор. От този отвор води началото си костен канал с дължина до 5-6 mm, който се нарича *зрителен канал, canalis opticus*. В него залягат зрителният нерв, n. opticus, и очната артерия, a. ophthalmica. Малките крила имат горна повърхност, обърната към черепната кухина, и долна, насочена в кухината на очницата и закриваща отгоре *горната очнична цепка, fissura orbitalis superior.*

Предният ръб на малкото крило, който е удебелен и назъбен; се съединява с очничната част на челната кост. Задният ръб е вдлъбнат и гладък, показва се свободно в черепната кухина и представлява граница между *предната и средната черепни ями, fossae cranii anterior et media* (вж. фиг. 116, 117). Медиално задният ръб завършва с изпъкнал, добре изразен *преден клиновиден израстък, processus clinoideus anterior* (към него се прикрепва част от твърдата мозъчна обвивка – *диафрагма на турското седло, diaphragma sellae.*

Големите крила, alae majores, се отклоняват от страничните повърхности на тялото на клиновидната кост и се насочват навън.

Голямото крило има пет повърхности и три ръба.

Горната *мозъчна повърхност, facies cerebralis*, е вдлъбната и обърната към черепната кухина. Тя образува предната част на средната черепна ямка. Върху нея се забелязват пръстовидни отпечатъ-

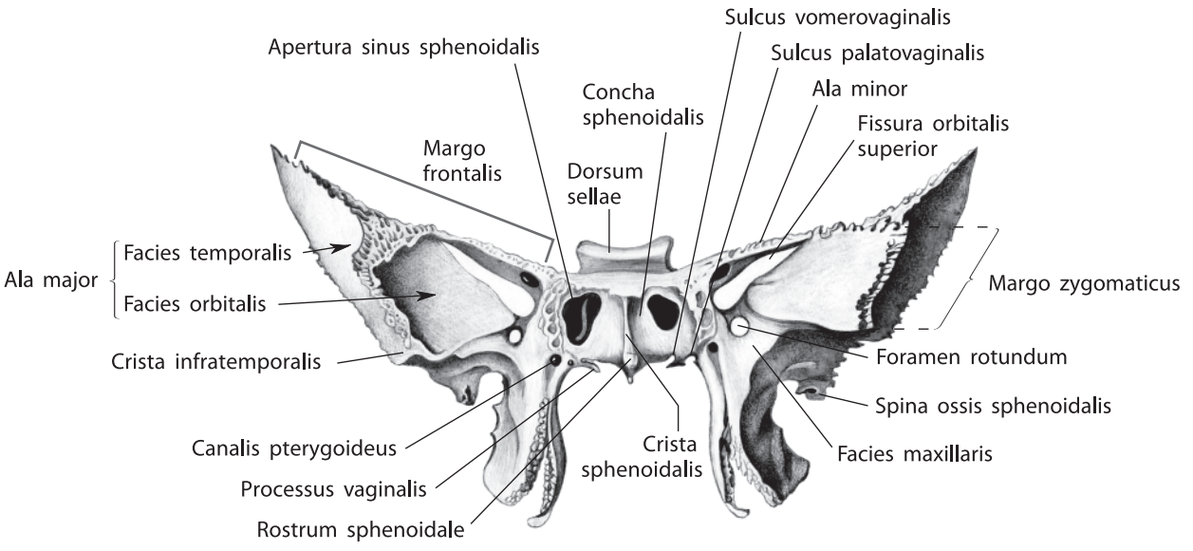

Фиг. 66. Клиновидна кост, os sphenoidale; изглед отпред.

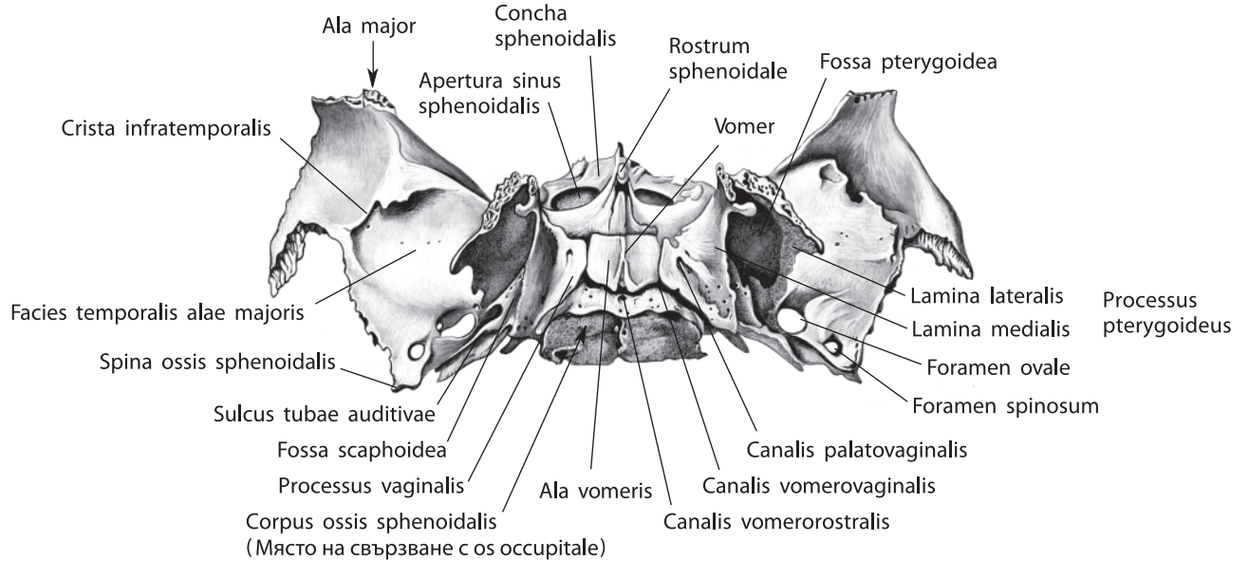

Фиг. 67. Клиновидна кост, os sphenoidale; изглед отдолу. ***(Част от ралника е отстранена.)***

ци, *impressiones digitatae*, и *артериални бразди, sulci arteriosi* (отпечатъци от релефа на прилягащата повърхност на мозъка и средните менингеални артерии).

В основата на крилата се намират три постоянни отвори: навътре и напред се разполага *кръгъл отвор, foramen rotundum* (вж. фиг. 64–66) (през него излиза горночелюстният нерв, n. maxillaris); навън и назад от кръглия отвор се намира *овален отвор, foramen ovale* (през него преминава долночелюстният нерв, n. mandibularis), а навън и назад от овалния отвор се намира *бодилест отвор, foramen spinosum* (през него преминават средната менингеална артерия, вена и нерв). Освен гореописаните отвори, в тази област има и непостоянни отвори. Един от тях е *венозният отвор, foramen venosum*, разположен малко по-назад от овалния отвор. През него преминава вена, идваща от скалистия синус в криловидния венозен сплит. Вторият е *скалист отвор, foramen petrosum*, през който преминава малкият скалист нерв. Този отвор се намира зад *бодилестия отвор* и е по-близко разположен до израстъка на клиновидната кост.

Предногорната *очнична повърхност, facies orbitalis*, е гладка, ромбовидна, обърната в кухината на очницата и образува по-голямата част от нейната външна стена. Между долния и задния край на очничната повърхност на тялото на горната челюст има малко разстояние – тук се образува *долната очнична цепка, fissura orbitalis inferior* (вж. фиг. 46, 47, 124).

Предната *горночелюстна повърхност, facies maxillaris*, представлява триъгълна

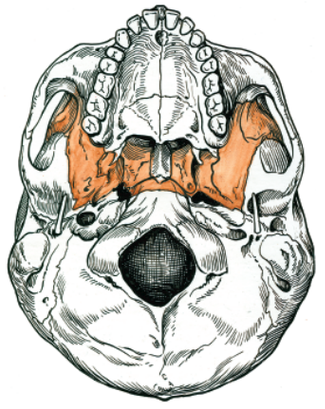

Фиг. 68. Топография на клиновидната кост; изглед отдолу.

площадка с неголеми размери, ограничена отгоре от очничната повърхност, отстрани и надолу от корена на криловидния израстък на клиновидната кост. Тя участва в образуването на задната стена на *криловидно-небцовата яма, fossa pterygopalatina* (вж. фиг. 126); и в нея има кръгъл отвор.

Горностраничната *слепоочна повърхност, facies temporalis*, е леко вдлъбната; тя участва в образуването на стената на *слепоочната ямка, fossa temporalis* (от нея водят началото си влакната на слепоочния мускул). Надолу тази повърхност е ограничена от *подслепоочен гребен, crista infratemporalis*; по-надолу от гребена се намира повърхност, в която се отварят *овалният и бодилестият отвор*. Тя образува горната стена на *подслепоочната ямка, fossa infratemporalis* (оттук започва началото си част от латералния криловиден мускул, m. pterygoideus lateralis).

Горният *челен ръб, margo frontalis*, е широко назъбен и се съединява с очничната част на челната кост, образувайки *клиновидно-челен шев, sutura sphenofrontalis.* Външните части на челния ръб завършват с остър *теменен ръб, margo parietalis*, който образува с клиновидния ъгъл на теменната кост *клиновидно-теменен шев, sutura sphenoparietalis.* Вътрешните части на челния ръб преминават в тънък свободен ръб, който се намира на малко разстояние от долната повърхност на малкото крило, ограничавайки отдолу горната очнична цепка.

Предният *ябълчен ръб, margo zygomaticus*, е назъбен. *Челният израстък, processus frontalis*, на ябълчната кост и ябълчният ръб се съединяват, образувайки *клиновидно-ябълчен шев, sutura sphenozygomatica.*

Задният люспест ръб, margo squamosus, се съединява с *клиновидния ръб, margo sphenoidalis*, на слепоочната кост и образува *клиновидно-люспест шев, sutura sphenosquamosa.* Назад и навън люспестият ръб завършва със заострената част на *клиновидната кост*, *spina ossis sphenoidalis* (място за залавяне на клиновидно-долночелюстната връзка, lig. sphenomandibularis, и мускулни снопчета, повдигащи небната дъга, m. tensor veli palatini).

Навътре от заострената част на клиновидната кост задният ръб на голямото крило заляга пред скалистата част на слепоочната кост и по този начин ограничава *клиновидно-скалистата цепка, fissura sphenopetrosa*, медиално преминаваща в отвор наречен, *foramen lacerum* (вж. фиг. 111, 117); в немацериран череп тази цепка е изпълнена с хрущялна тъкан и образува *клиновидно-скалиста синхондроза, synchondrosis sphenopetrosa.*

Криловидните израстъци, processus pterygoidei (вж. фиг. 65, 67), се отделят от мястото на съединяване на големите крила с тялото на клиновидната кост и се насочват надолу. Те са образувани от две пластинки – латерална и медиална. *Латералната пластинка, lamina lateralis*, е по-широка, но по-тънка и по-къса от медиалната (от нейната външна повърхност започва латералният криловиден мускул, m. pterygoideus lateralis). *Медиалната пластинка, lamina medialis*, е по-тясна, по-дебела и малко по-дълга от латералната. Предните ръбове на двете пластинки се сращват и, разделяйки се назад, ограничават *криловидната ямка, fossa pterygoidea* (оттук започва медиалният криловиден мускул, m. pterygoideus medialis). В долните части двете пластинки не се сращват и ограничават *криловидната изрезка, incisura pterygoidea.* В нея е разположен *пирамиден израстък, processus pyramidalis*, на небцовата кост. Свободният край на медиалната пластинка завършва насочен надолу и навън с *криловидна кукичка, hamulus pterygoideus*, върху външната повърхност на която се намира *бразда на криловидната кукичка, sulcus hamuli pterygoidei* (през нея се прехвърля сухожилието на мускула, повдигащ небната дъга, m. tensor veli palatini).

Задногорният ръб на медиалната пластинка в основата се разширява и образува продълговата *ладиевидна яма, fossa scaphoidea.*

Външно от ладиевидната яма минава плитка *бразда на слуховата тръба, sulcus tubae auditivae* (вж. фиг. 65), която латерално преминава на долната повърхност на задния ръб на голямото крило и достига до израстъка на клиновидната кост (към тази бразда приляга хрущялната част на слуховата тръба). Над ладиевидната яма и по-медиално се намира отвор, от който започва *криловидният канал, canalis pterygoideus* (през него преминават кръвоносни съдове и нерви). Каналът върви в сагитално направление през основата на криловидния израстък и се отваря върху горночелюстната повърхност на голямото крило, на задната стена на криловидно-небцовата яма.

Медиалната пластинка в основата си преминава в насочен навътре плосък, хоризонтално насочен *влагалищен израстък, processus vaginalis*, който се разполага под тялото на клиновидната кост, прикривайки отстрани *крилото на ралника, ala vomeris.* Обърнатата към крилото на ралника бразда на влагалищния израстък – ралнико-*влагалищна бразда, sulcus vomerovaginalis*, се превръща в *ралнико-влагалищен канал, canalis vomerovaginalis* (см. фиг. 67).

Навън от израстъка се намира сагитално насочена неголяма *небно-влагалищна бразда, sulcus palatovaginalis.* Прилежащият отдолу *клиновиден израстък на небцовата кост, processus sphenoidalis ossis palatini*, затваря браздата в *небцово-влагалищен канал*, *canalis palatovaginalis* (вж. фиг. 67) (в ралнико-влагалищния и небцово-влагалищния канали преминават нервните клончета на крилонебцов възел, а в небцово-влагалищния канал, освен това, – разклонения на клиновидно-небцова артерия.

Понякога от задния ръб на външната пластинка по посока на израстъка на клиновидната кост се насочва *криловидно-шиповиден израстък, processus pterygospinosus*, който може да достигне посочения израстък и да образува отвор.

Предната повърхност на криловидния израстък се съединява със задната повърхност на горната челюст в областта на медиалния край на възвишението, образувайки *клиновидно-горночелюстен шев, sutura sphenomaxillaris* (вж. фиг. 125), който заляга на дъното на крилонебцовата яма.

Слепоочна кост

***Слепоочната кост**, os temporale* (фиг. 69–76; вж. фиг. 48–51,117), е чифтна и взема участие в образуването на основата на черепа и страничната стена на черепния покрив. В нея са разположени органите на слуха и равновесието. Тя се съчленява с долната челюст и се явява опора на дъвкателния апарат.

Върху външната повърхност на костта се намира *външният слухов отвор, porus acusticus externus*, около който се разполагат трите части на слуховата кост: отгоре – люспеста част, навътре и назад – скалиста част или пирамида, напред и надолу – тъпанчева част.

Люспестата част, pars squamosa, има форма на пластинка и се разполага почти в сагитално направление. Външната *слепоочна повърхност, facies temporalis*, на люспестата част е леко грапава и слабо изпъкнала. В задния ѝ отдел, във вертикално направление, преминава *браздата на средната слепоочна артерия, sulcus arteriae temporalis mediae* (следа от залягане на едноименната артерия).

В заднодолния отдел на люспестата част лежи дъгообразна линия, която преминава в *долна слепоочна линия, linea temporalis inferior*, на теменната кост.

От люспестата част, нагоре и малко напред от външния слухов отвор, в хоризонтално направление се отклонява *ябълчния израстък, processus zygomaticus*. Той е като продължение на *надцицковидния гребен, crista supramastoidea*, разположен хоризонтално по долния ръб на външната повърхност на люспестата част (вж. фиг. 70). Ябълчният израстък започва с широк корен и постепенно се стеснява. Той има вътрешна и външна повърхности и два ръба – по-дълъг горен и долен, който е по-къс. Предният край на ябълчния израстък е назъбен. Ябълчният израстък на слепоочната кост и *слепоочният израстък, processus temporalis*, на ябълчна кост се съединяват с помощта на *слепоочно-ябълчния шев, sutura temporozygomatica*, образувайки *ябълчната дъга, arcus zygomaticus* (вж. фиг. 48, 49).

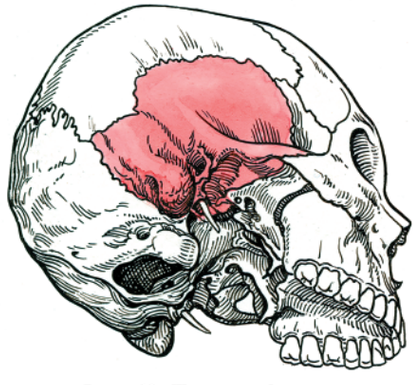

Фиг. 69. Топография на слепоочната кост

Върху долната повърхност на корена на ябълчния израстък се намира напречно-овална *долночелюстна яма, fossa mandibularis*. Предната половина на ямата, до скалисто-люспестата цепнатина, представлява *ставна повърхност, facies articularis*, на слепоочно-долночелюстната става. Отпред долночелюстната яма е ограничена от *ставна пъпка, tuberculum articulare* (вж. фиг. 70, 73).

Външната повърхност на люспестата част участва в образуването на *слепоочната яма, fossa temporalis* (оттук започват снопчетата на слепоочния мускул, m. temporalis).

Вътрешната *мозъчна повърхност, facies cerebralis*, е леко вдлъбната. Върху нея се намират *пръстовидни отпечатъци, impressiones digitatae*, а също така *артериална бразда, sulcus arteriosus* (в нея заляга средната менингеална артерия, a. meningea media).

Люспестата част на слепоочната кост има два свободни ръба – клиновиден и теменен.

Преднодолният *клиновиден ръб, margo sphenoidalis*, е широк, назъбен, съединява се с люспестия ръб на голямото крило на клиновидната кост и образува *клиновидно-люспест шев, sutura sphenosquamosa*. Горнозадният *теменен ръб, margo parietalis*, е заострен, по-дълъг от предшестващия и се съединява с люспестия ръб на теменната кост.

Пирамидата (скалистата част), pars petrosa, на слепоочната кост се състои от заднолатерална и предномедиална част.

Заднолатералният отдел на скалистата част на слепоочната кост е представен от *цицковидния израстък, processus mastoideus*, който се разполага назад от външния слухов отвор. Върху него се различават външна и вътрешна повърхност. Външната повърхност е изпъкнала, грапава и представлява залавно място за мускули. Надолу цицковидният израстък преминава в конусообразна издатина, която се опипва лесно през кожата.

От вътрешната страна израстъкът е ограничен от дълбока *цицковидна изрезка, incisura mastoidea* (от нея води началото си задната част на двукоремчестия мускул, venter posterior musculi digastrici). Успоредно на изрезката и малко назад се разполага *браздата на тилната артерия, sulcus arteriae occipitalis* (следа от лежаща едноименна артерия).

Върху вътрешната, мозъчна, повърхност на цицковидния израстък се намира широка S-образна *бразда на сигмовидния синус, sulcus sinus sigmoidei*, преминаваща нагоре в едноименна бразда на теменната кост и по-нататък в бразда на напречния синус на тилната кост (в нея заляга напречният синус, sinus transversus). Надолу браздата на сигмовидния синус продължава като едноименна бразда на тилната кост.

Граница на цицковидния израстък отзад е назъбеният *тилен ръб, margo occipitalis*, който, съединявайки се с цицковидния ръб на тилната кост, образува *тилно-цицковиден шев, sutura occipitomastoidea*. По средата на дължината на шева или в тилния ръб е *цицковидният отвор, foramen mastoideum* (понякога те са няколко), който е мястото, където се намират цицковидните емисарни вени, vv. emissariae mastoideae, съединяващи подкожните вени на главата със сигмовидния венозен синус, а също и с цицковидния клон на тилната артерия, r. mastoideus arteriae occipitalis.

Отгоре цицковидният израстък е ограничен от теменния ръб, който на границата с едноименния ръб на люспестата част на слепоочната кост образува *теменна изрезка, incisura parietalis*; в нея влиза цицковидният ъгъл на теменната кост, създавайки *теменно-цицковиден шев, sutura parietomastoidea*.

В мястото на преминаване на външната повърхност на цицковидния израстък във външна повърхност на люспестата част може да се забележат остатъци от *люспесто-цицковидния шев, sutura squamosomastoidea*, който е добре изразен върху черепа в детска възраст.

При разрез на цицковидния израстък се виждат намиращите се вътре в него костни въздухоносни кухини – *цицковидните клетки, cellulae mastoideae* (*вж.* фиг. 74). Тези клетки са отделени една от друга чрез костни *цицковидни преградки, paries mas-toideus. Цицковидната пещера, antrum mastoideum*, разположена в централната част на израстъка е постоянна кухина; в нея се отварят цицковидните клетки; тя се съединява с *тъпанчевата кухина, cavitas tympani*. Цицковидните клетки и цицковидната пещера са покрити с лигавица.

Предномедиалната част на пирамидата е разположена по-навътре от люспестата част и от цицковидния израстък. Тази част има форма на тристенна пирамида, чиято осева дължина е насочена навън, а отзад – напред и медиал-

но. Основата на пирамидата е обърната навън и назад; *върхът на пирамидата, apex partis petrosae*, е насочен навътре и напред.

В скалистата част се различават три повърхности: предна, задна и долна, и три ръба: горен, заден и преден.

Предната повърхност на пирамидата, facies anterior partis petrosae (вж. фиг. 71), е гладка и широка, обърната към черепната кухина; насочена е косо отгоре надолу и напред и преминава в мозъчната повърхност на люспестата част. От последната понякога я разделя *скалисто-люспеста цепнатина, fissura pet-rosquamosa.* Около средата на предната повърхност се намира *дъгообразната издатина, eminentia arcuata*, която се образува от лежащия под нея преден полуокръжен канал на лабиринта. Между издатината и скалисто-люспестата цепнатина е разположена малка площадка – *покрива на тъпанчевата кухина, tegmen tympani*, под която се намира тъпанчевата кухина. Върху предната повърхност, близо до върха на скалистата част, има малко хлътване, *impressio trigeminalis* (място, където заляга ганглият на троичния нерв, ganglion trigeminale).

Латерално от хлътването се разполага *цепковиден отвор на канала на големия скалист нерв, hiatus canalis nervi petrosi majoris*, от който медиално се отклонява *тясна бразда на големия скалист нерв, sulcus nervi petrosi majoris.* Напред и малко латерално от описания отвор се намира неголемият *отвор на канала на малкия скалист нерв, hiatus canalis nervi petrosi minoris*, от който започва *браздата на малкия скалист нерв, sulcus nervi petrosi minoris.*

Задната повърхност на пирамидата, facies posterior partis petrosae (вж. фиг. 72), също както и предната, е обърната към черепната кухина, но е насочена нагоре и назад, където преминава в цицковидния израстък. Почти по средата ѝ се разполага отвор с кръгла форма – *вътрешен слухов отвор, porus acusticus internus*, водещ към *вътрешния слухов проход, meatus acusticus internus* (в него преминават лицевият, междинният, слухово-равновесният нерви, nn. facialis, intermedius, vestibulocochlearis, а така също артерията и вената на лабиринта, a. et v. labyrinthi). При новородени – малко по-нагоре и по-латерално от вътрешния слухов отвор се намира добре изразена, макар и плитка *поддъгова яма, fossa subarcuata* (в нея влиза израстъкът на твърдата мозъчна обвивка). Още по-латерално заляга външният отвор *на каналчето на предверието, apertura canaliculi vestibuli*, отварящ се във *водопровода на преддверието, aqueductus vestibuli.* Чрез отвора от кухината на вътрешното ухо излиза ендолимфатичен проток.

Долната повърхност на пирамидата, facies inferior partis petrosae (вж. фиг. 73), е грапава, с неравни краища и е съставна част от долната повърхност от основата на черепа. Върху нея е разположена кръгла или овална *яремна яма, fossa jugularis* (място на залягане на горното разширение на вътрешната яремна вена).

На дъното на ямата се забелязва плитка бразда (в нея преминава ушното клонче на блуждаещия нерв n.vagus). Браздата води в отвора на *цицковидния канал, canaliculus mastoideus*, отварящ се в *тъпанчево-цицковидната цепнатина, fissura tympanomastoidea.*

Задният ръб на яремната яма е ограничен от *яремната изрезка, incisura jugularis*, която е разделена на две части – предномедиална и заднолатерална чрез малък *вътреяремен израстък, processus intrajugularis*,

Пред яремната яма лежи кръгъл отвор, който води в *канала на сънната артерия, canalis caroticus*, отварящ се на върха на скалистата част.

Между предната окръжност на яремната яма и външния отвор на сънния канал е разположена мъничка *скалиста яма, fossula petrosa* (в нея заляга долният ганглий на езикогълтачния нерв). В дълбочината на ямата има отворче – входът в *тъпанчевото каналче, canaliculus tympanicus* (в него са разположени тъпанчевият нерв и долната тъпанчева артерия). Тъпанчевото каналче води към *средното ухо, auris media*, или *тъпанчевата кухина, cavitas tympani.*

Латерално от яремната яма се намира насочения надолу и леко напред *шиловиден израстък, processus styloideus*, от който започват мускули и връзки. Напред и външно от основата на израстъка се спуска костната издатина на тъпанчевата част – *влагалището на шиловидния израстък, vagina processus styloidei.* Зад основата на израстъка се намира *стиломастоиден отвор, foramen stylomastoideum*, който е входен отвор на *канала на лицевия нерв, canalis nervi facialis.*

Горният ръб на пирамидата, margo superior partis petrosae (вж. фиг. 71, 72), отделя нейната предна повърхност от задната. По ръба преминава *бразда на горния скалист синус, sulcus sinus petrosi superioris*, – отпечатък от лежащия тук горен скалист венозен синус и залавните части на малкомозъчната палатка – образувания от твърдата мозъчна обвивка. Тази бразда преминава назад в бразда на сигмовидния синус на цицковидния израстък на слепоочната кост.

Задният ръб на пирамидата, margo posterior partis petrosae (вж. фиг. 72), отделя задната ѝ повърхност от долната. По неговата дължина, откъм мозъчната повърхност, преминава *браздата на долния скалист синус, sulcus sinus petrosi inferioris* (вж. фиг. 72, 73) (следа от прилягане на долния скалист венозен синус). Почти по средата на задния ръб, близо до яремната изрезка, се намира триъгълна конусообразна вдлъбнатина, в която лежи външния отвор *на каналчето на охлюва, apertura canaliculi cochleae*; в него завършва *каналчето на охлюва, canaliculus cochleae.*

Предният ръб на скалистата част, разположен от латералната страна на предната ѝ повърхност, е по-къс от горния и от задния ръб; от люспестата част на слепоочната кост го отделя *скалисто-люспестата цепнатина, fissura petrosquamosa.* Върху него, по-латерално от вътрешния отвор на сънния канал е разположен отворът на мускулно-тръбния канал, водещ в тъпанчевата кухина.

Канали и кухини на скалистата част на слепоочната кост. 1. *Каналът на сънната артерия, canalis caroticus* (вж. фиг. 73–76), започва с външен отвор в средния участък на долната повърхност на скалистата част. В началната си част каналът се насочва нагоре, като в този негов участък се разполага пред кухината на средното ухо, след това се извива, продължава напред и медиално и се отваря на върха на пирамидата чрез вътрешен отвор (през този канал преминават вътрешната сънна артерия, съпровождащите я вени и симпатикусов сплит от нервни влакна).

2. *Сънно-тъпанчевите каналчета, canalicuii caroticotympanici,* представляват две малки каналчета, отклоняващи се от сънния канал и водещи към тъпанчевата кухина (през тях преминават сънно-тъпанчевите нерви).

3. *Лицевият канал, canalis facialis* (вж. фиг. 74–76), започва на дъното на *вътрешния слухов проход, meatus acusticus internus* (в областта на зоната на лицевия нерв, area *n.* facialis). Каналът върви хоризонтално и почти под прав ъгъл към оста на скалистата част, насочвайки се към предната ѝ повърхност, към *цепковидния отвор на канала на големия скалист нерв, hiatus canalis n. petrosi majoris.* На това място, завивайки под

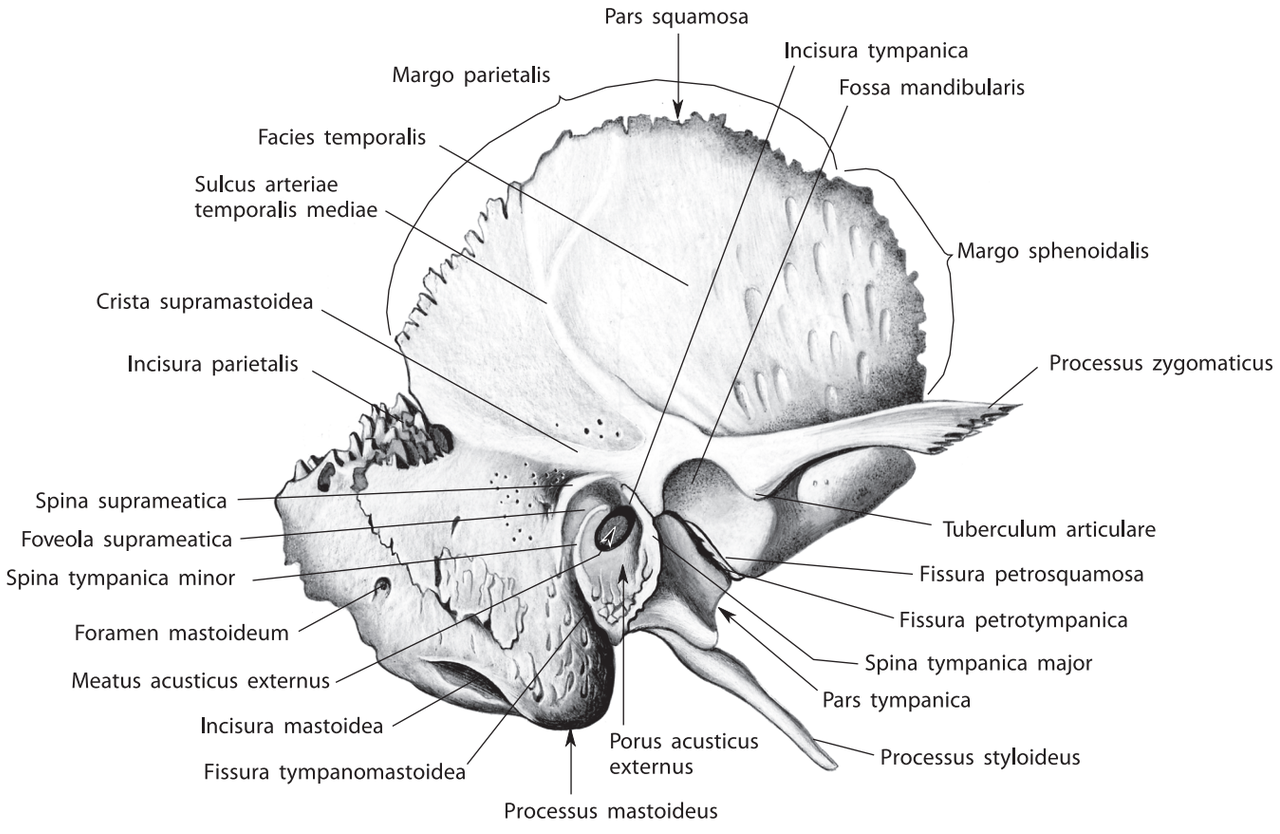

Фиг. 70. Слепоочна кост, os temporale; дясна; изглед отвън

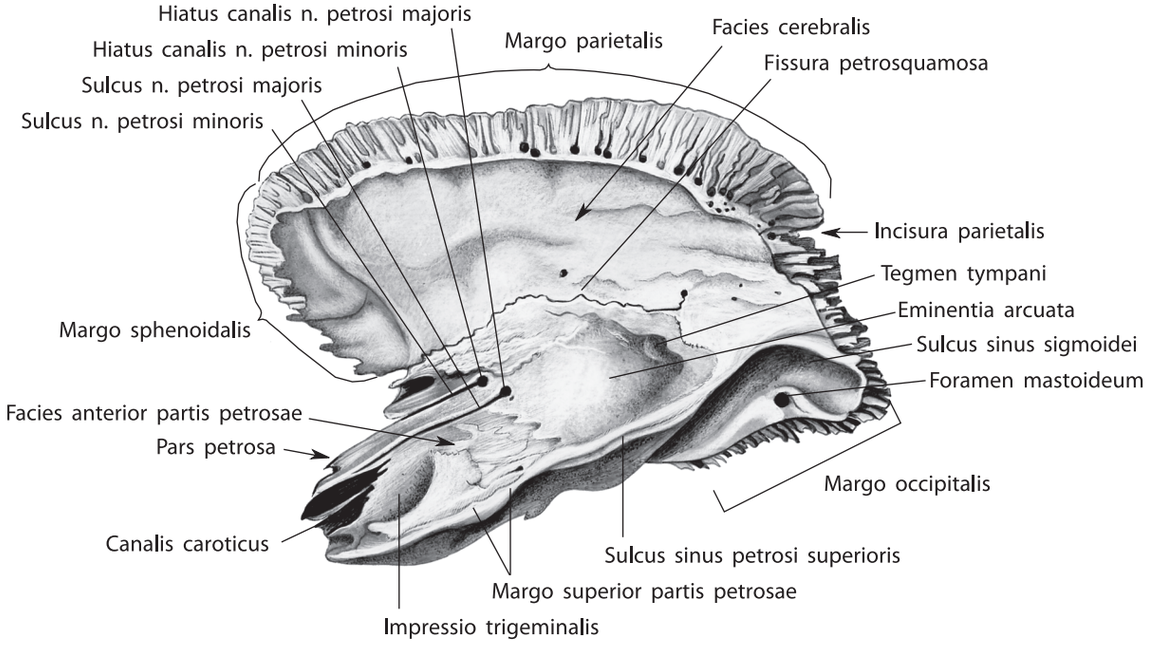

Фиг. 71. Слепоочна кост, os temporale; дясна; изглед отвътре

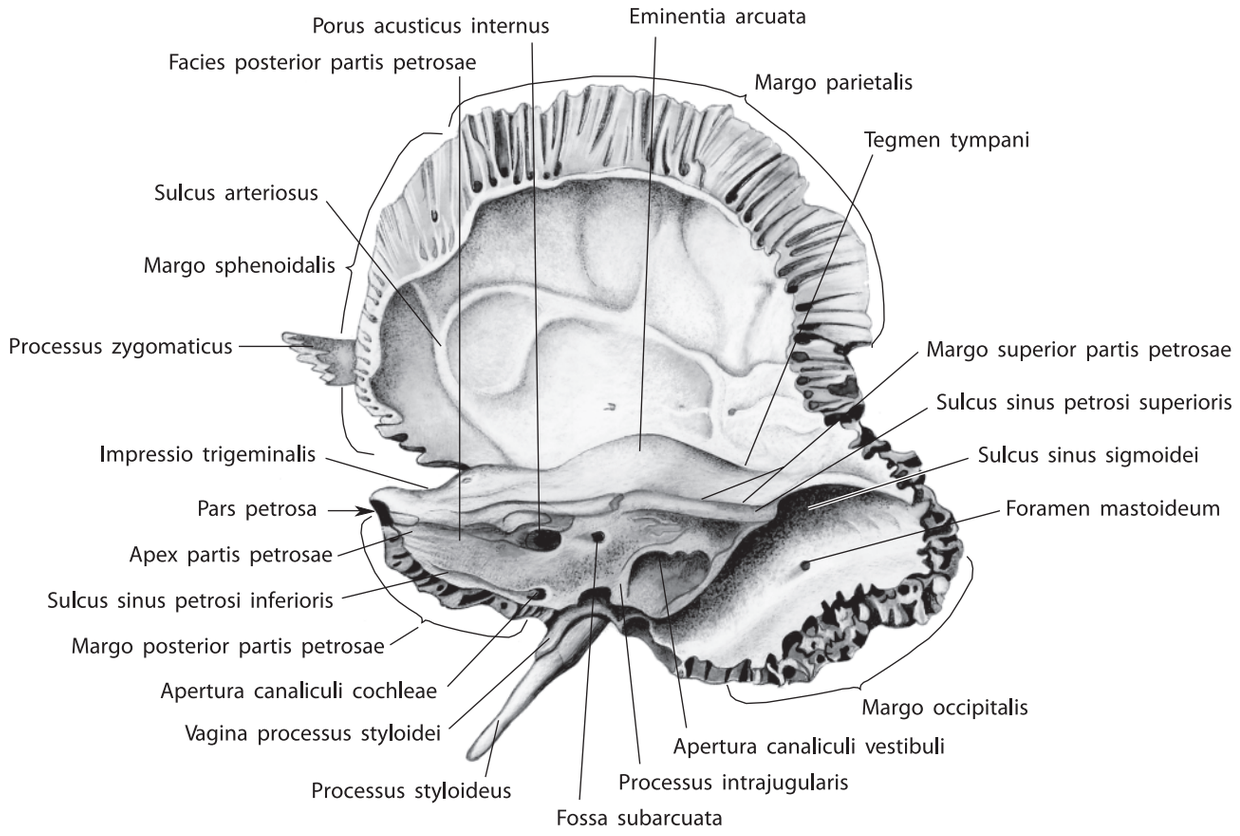

Фиг. 72. Слепоочна кост, os temporale; дясна; изглед отвътре и отзад

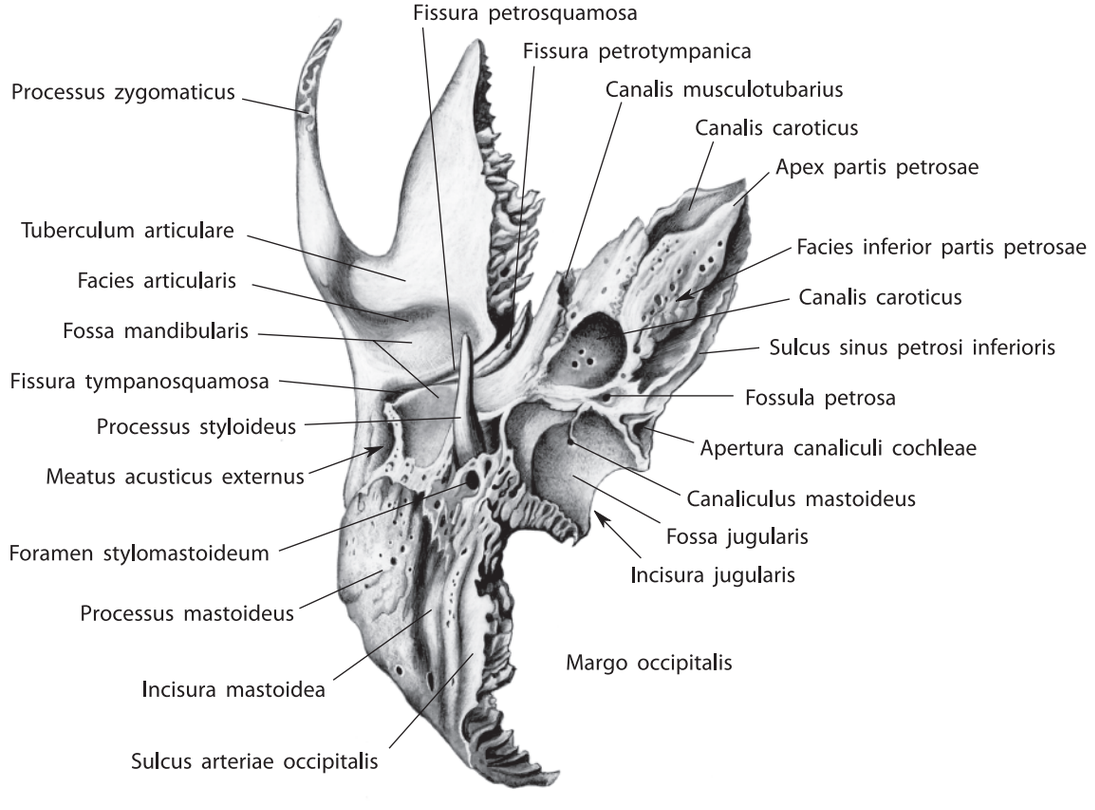

Фиг. 73. Слепоочна кост, os temporale, дясна; изглед отдолу.

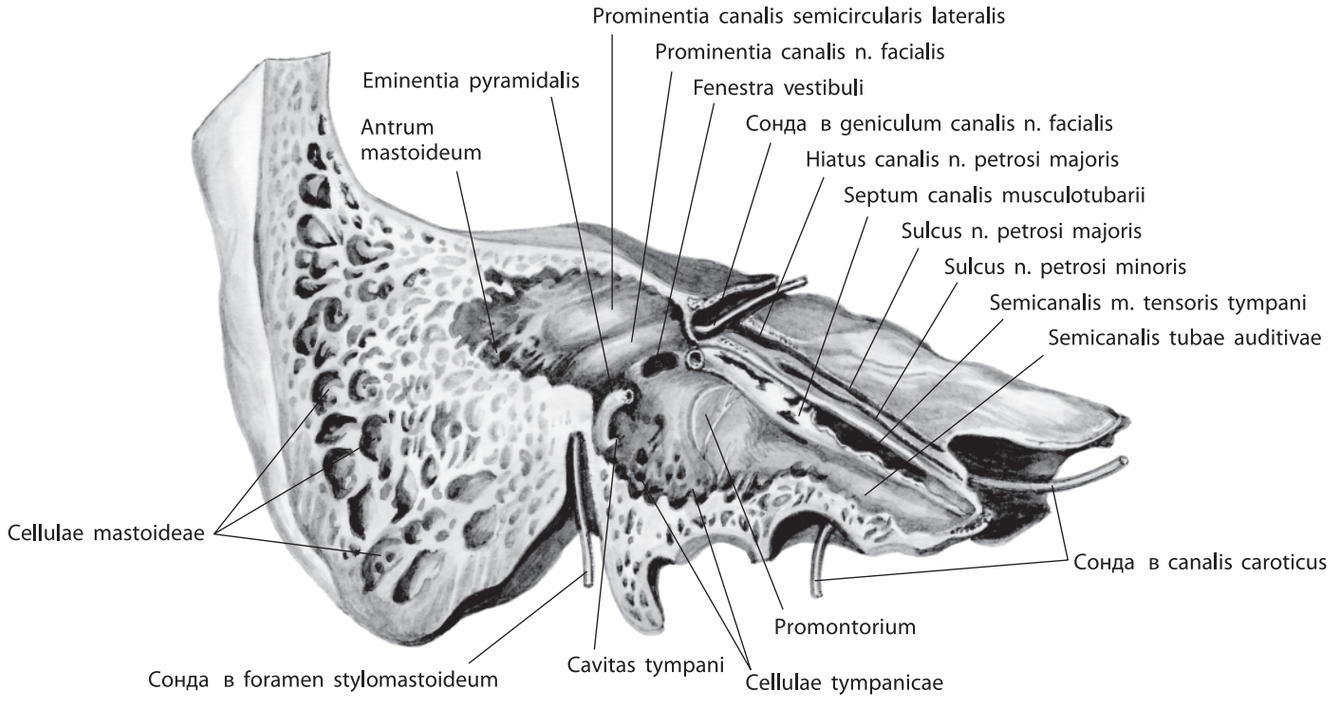

Фиг. 74. Слепоочна кост, os temporale; дясна *(Вертикален разрез успоредно на оста на пирамидата)*

прав ъгъл, той образува *коленцето на лицевия канал, geniculum canalis faclatis,* и преминава в задния участък на медиалната стена на тъпанчевата кухина (съответстно на тази стена на тъпанчевата кухина се намира *издатина на лицевия канал, prominentia canalis facialis).* По-нататък каналът, насочвайки се назад, продължава по дължината на оста на скалистата част до *пирамидното възвишение, eminentia pyramidalis;* от това място тръгва перпендикулярно надолу и се отваря чрез *стиломастоидния отвор, foramen stylomastoideum* (през канала преминават лицевият и междинният нерви, артерии и вени).

4. *Каналчето на тъпанчевата струна, canaliculus chordae tympani,* започва от външната стена на лицевия канал, на няколко милиметра по-нагоре от стиломастоидния отвор. Насочвайки се напред и нагоре, каналчето влиза в тъпанчевата кухина и се отваря върху нейната задната стена (в каналчето преминава клонче на междинния нерв – chorda tympani, която, влизайки чрез каналчето в тъпанчевата кухина, излиза от нея през *скалисто-тъпанчевата цепнатина, fissura petrotympanica).*

5. *Тъпанчевото каналче, canaliculus tympanicus,* започва на долната повърхност на скалистата част, във вдлъбнатината на скалистата яма. След това то се насочва към долната стена на тъпанчевата кухина и, пробождайки я, навлиза в тъпанчевата кухина, преминава по нейната медиална стена и се разполага в *бразда на промоториума, sulcus promontorii.* По-нататък то се насочва към горната стена на тъпанчевата кухина, където се отваря *цепковидният отвор на канала на малкия скалист нерв, hiatus canaiis n. petrosi minoris.*

6. *Мускулнотръбният канал, canaiis musculotubarius* (вж. фиг. 73, 74, 76), представлява продължение на предногорната част на тъпанчевата кухина. Външният отвор на канала се намира при изрезката между скалистата и люспестата част на слепоочната кост, до предния ръб на скалисто-люспестата цепнатина. Каналът е разположен латерално и малко назад от хоризонталната част на канала на сънната артерия, почти по дължината на оста на скалистата част. Хоризонтално разположената *преграда на мускулнотръбния канал, septum canalis musculotubarii,* дели канала на горен, който е по-малък, *полуканал на мускула, изопвач на тъпанчевата мембрана, semicanalis m. tensoris tympani,* и долен, който е по-голям, *полуканал на слуховата тръба, semicanalis tubae auditivae* (в първия лежи мускул, изопващ тъпанчевата мембрана, вторият – съединява тъпанчевата кухина с кухината на гълтача; вж. т. 4 „слуховоравновесен орган“).

7. *Цицковидното каналче, canaliculus mastoideus* (вж. фиг. 67), започва във вдлъбнатината на яремната яма, преминава напречно на долната част на лицевия канал и се отваря в тъпанчево-цицковидната цепнатина (в каналчето минава ушното клонче на блуждаещия нерв).

8. Тъпанчевата кухина, *cavitas tympani* (вж. фиг. 74–76), е удължена, сплескана от двете страни кухина, покрита с лигавица. Вътре в кухината се намират три слухови костици: *чукче, malleus, наковалня, incus,* и *стреме, stapes,* които се съчленяват помежду си и образуват верига от слухови костици (по-подробно за устройството на посочените канали, за тъпанчевата кухина, слуховите костици и лабиринта вж. т. 4. „слуховоравновесен орган“).

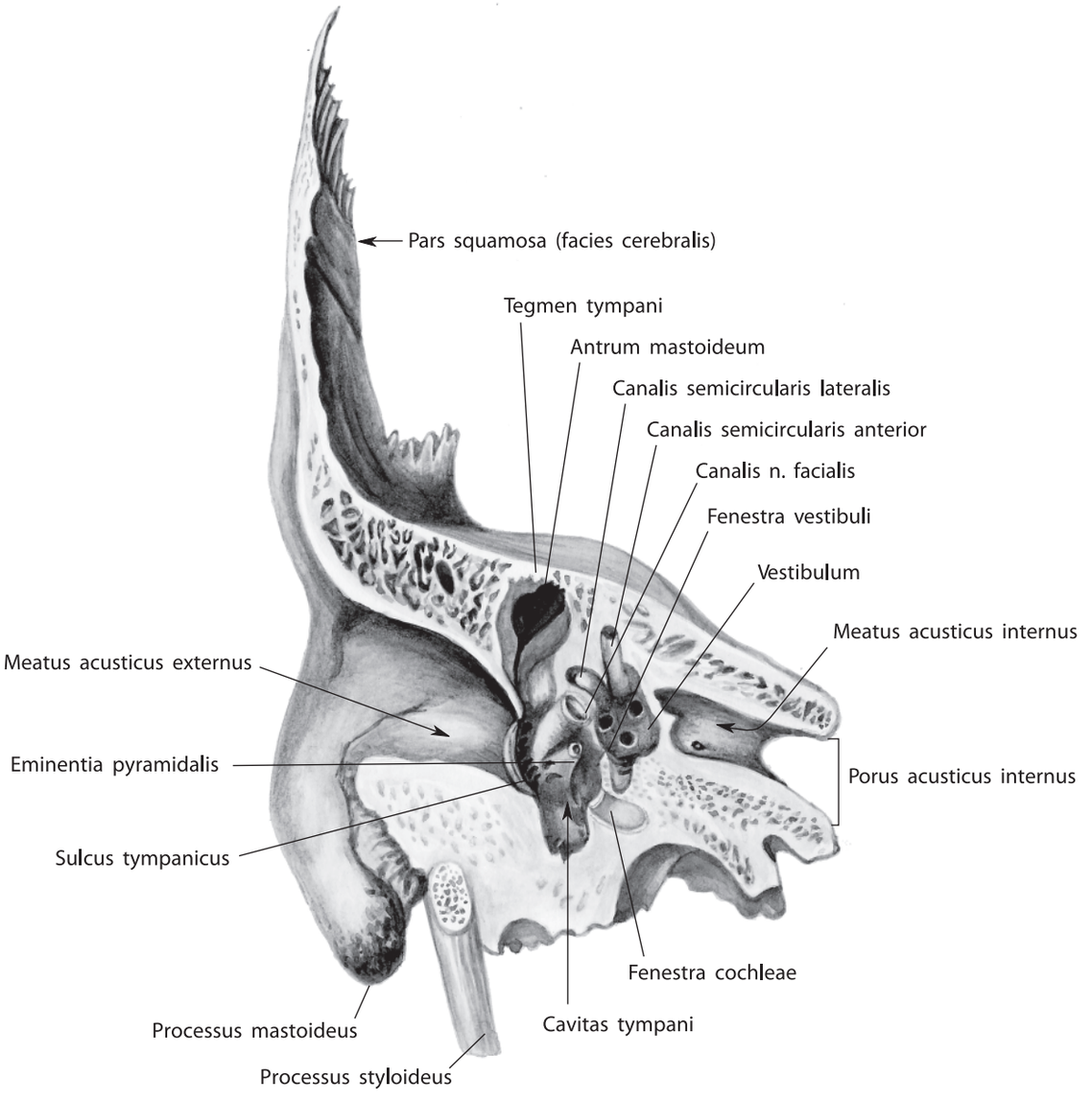

Фиг. 75. Слепоочна кост, os temporale; дясна *(Вертикален разрез през външния слухов проход)*

Тъпанчевата част, pars tympanica (вж. фиг. 70), е най-малката част на слепоочната кост. Тя представлява леко извита пръстеновидна пластинка и образува предната, долната стена и част от задната стена на *външния слухов проход, meatus acusticus externus.* Тук се вижда гранична *тъпанчево-люспестата цепнатина, fissura tympanosquamosa* (вж. фиг. 70, 73), която заедно със скалисто-люспестата цепнатина разделя тъпанчевата част от долночелюстната яма на люспестата част. Външният ръб на тъпанчевата част, затворен отгоре от люспата на слепоочната кост, ограничава *външния слухов отвор, porus acusticus externus.* При задногорния ръб този отвор има *надпроходно гребенче, spina suprameatica.* Под него се разполага *надпроходна яма, foveola suprameatica.* На границата на вътрешната по-голяма и външната по-малка части на външния слухов проход е разположена *тъпанчевата бразда, sulcus tympanicus* (залавно място на тъпанчевата мембрана). Нагоре я ограничават две извити издатини: отпред – *голямо тъпанчево бодило, spina tympanica major,* а отзад – *малко тъпанчево бодило, spina tympanica minor.* Между тези издатини се намира *тъпанчева изрезка, incisura tympanica,* отваряща се в *надтъпанчевия улей, recessus epitympanicus* (вж. т. IV „Слуховоравновесен орган“).

Между медиалния участък на тъпанчевата част и люспестата част на слепоочната кост се вклинява долният израстък на покрива на тъпанчевата кухина. Пред този израстък преминава *скалисто-люспестата цепнатина, fissura petrosquamosa,* а за него – *скалисто-тъпанчевата цепнатина, fissura petrotympanica* (от последната излизат нерв, *тъпанчевата струна, chorda tympani* и малки съдове). Двете бразди продължават външно в *тъпанчево-люспестата цепнатина, fissura tympanosquamosa.*

Латералният участък на тъпанчевата част преминава в скалист гребен, чиято издадената част образува *влагалище на шиловидния израстък, vagina processus*

styloidei. При новородени външният слухов проход все още липсва и тъпанчевата част е представена от *тъпанчев пръстен, anulus tympanicus* (вж. фиг. 114), който по-късно се разраства, образувайки значителна част от външния слухов проход.

Върху вътрешната повърхност на голямото тъпанчево бодило се различава добре бодилест гребен, в чиито краища има преден и заден тъпанчеви израстъци, а по дължината му преминава браздата на чукчето.

Решетъчна кост

Решетъчната кост, *os ethmoidale* (фиг. 77–81; вж. фиг. 118–121), е нечифтна. По-голямата ѝ част лежи в горните части на носната кухина, а по-малката – в предните части на основата на черепа. Тя има форма на неправилен куб; състои се от изпълнени с въздух клетки и се отнася към групата на *пневматичните кости, ossa pneumatica.*

В решетъчната кост се различават решетъчна пластинка, лежаща хоризонтално и перпендикулярна пластинка, насочена вертикално, както и разположени двустранно на последната решетъчни лабиринти.

Решетъчната пластинка, lamina cribrosa (вж. фиг. 77, 119), представлява горната стена на носната кухина и е разположена хоризонтално в решетъчната изрезка на челната кост, образувайки *челно-решетъчния шев, sutura frontoethmoidalis*. На повърхността ѝ има 30-40 малки отворчета, *foramina cribrosa,* през които преминават нерви (влакна

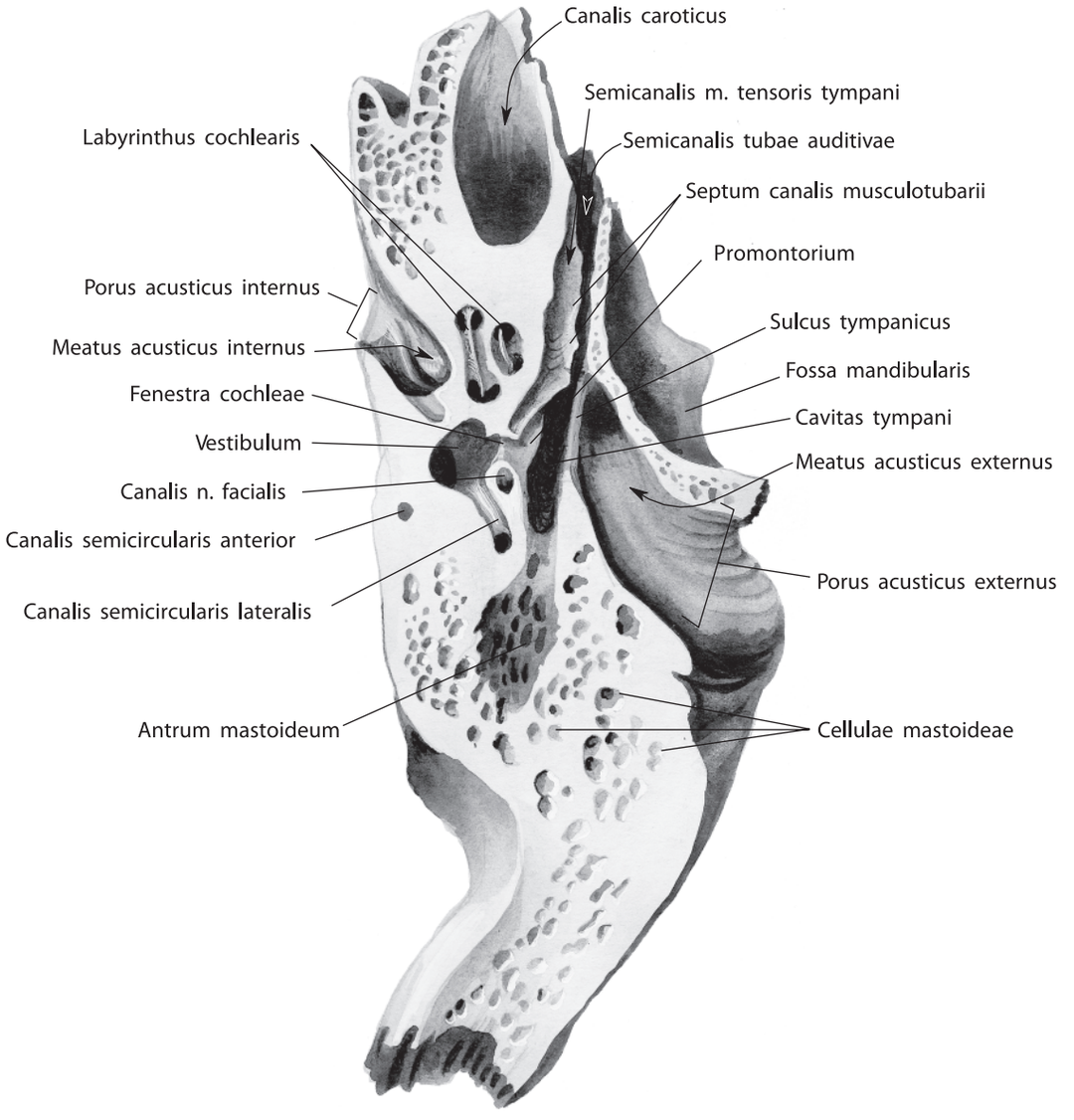

Фиг. 76. Слепоочна кост, os temporale; дясна *(Хоризонтален разрез през външния слухов проход)*

на обонятелни нерви) и съдове (вж. фиг. 117).

Перпендикулярната пластинка, lamina perpendicularis (вж. фиг. 78, 80, 109, 120), се дели на две части: по-малка горна, лежаща над решетъчната пластинка, и по-голяма долна, разположена под помалката пластинка. Горната част образува *петльов гребен, crista galli,* и е насочена към черепната кухина (към гребена се прикрепя голямомозъчният сърп – образуване на твърдата мозъчна обвивка).

Граница на преднодолния ръб на петльовия гребен от двете страни е непостоянно образувание – *крилото на петльовия гребен, ala cristae galli.* Двата израстъка ограничават отзад и отгоре *слепия отвор, foramen cecum,* на челната кост. Долната част на перпендикулярната пластинка е с неправилна четириъгълна форма, насочена отвесно надолу в носната кухина, и образува предногорната част на костната преграда. Отгоре тя граничи с носното бодило на челната кост, отпред – с носните кости, отзад – с клиновидния гребен, отдолу – с ралника, а отпред и отдолу – с хрущялната част на носната преградка. Често се срещат отклонения встрани на цялата или на част от перпендикулярната пластинка.

Решетъчният лабиринт, labyrinthus ethmoidalis (вж. фиг. 81, 121), е чифтно образувание, разположено от двете страни на перпендикулярната пластинка, което граничи с долната повърхност на решетъчната пластинка. Състои се от множество въздухоносни *решетъчни клетки, cellulae ethmoidales* (вж. фиг. 77, 120, 121), комуникиращи както помежду си, така и чрез редица отвори с кухината на носа. Решетъчните клетки са покрити с лигавица, която представлява непосредствено продължение на лигавицата на носната кухина.

Клетките, разположени отпред, се отварят в средния носен проход, а средните и задните се свързват с горния носен проход.

За латерална стена служи тънка гладка *очична пластинка, lamina orbitalis* (вж. фиг. 49, 77, 78, 125), образуваща голяма част от медиалната стена на очницата. Пластинката се съединява отгоре с челната кост, образувайки *челнорешетъчен шев, sutura frontoethmoidalis,* отдолу – с горната челюст, образувайки *решетъчно-горночелюстен шев, sutura ethmoidomaxillaris,* и с очничния израстък на небцовата кост, образувайки *небцово-решетъчен шев, sutura palatoethmoidalis,* отпред – със слъзната кост, образувайки слъзно-решетъчен шев и отзад – с кли-

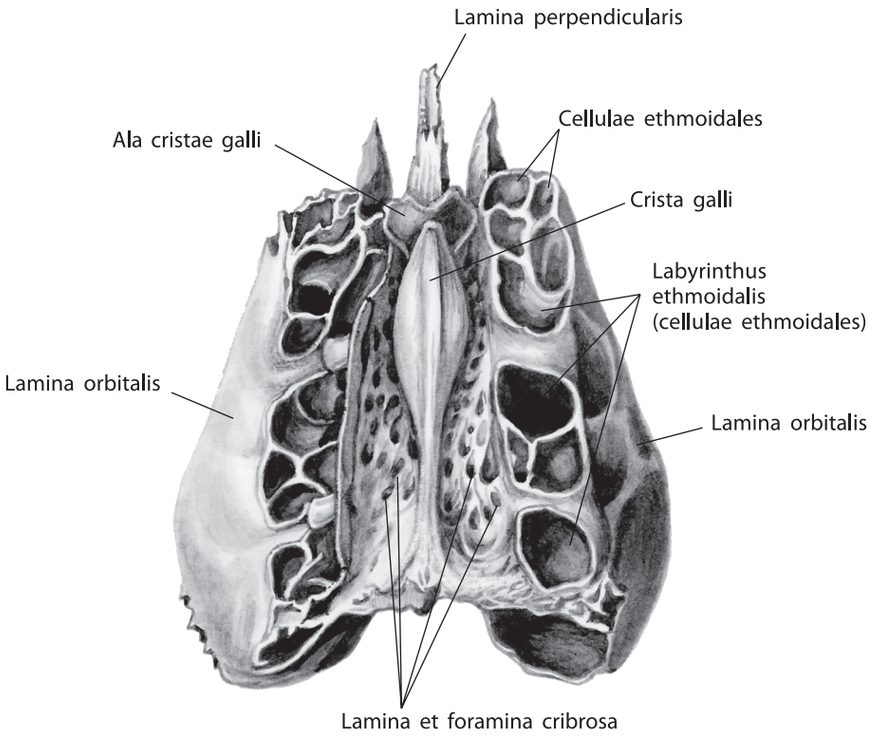

Фиг. 77. Решетъчна кост, os ethmoidale; изглед отгоре

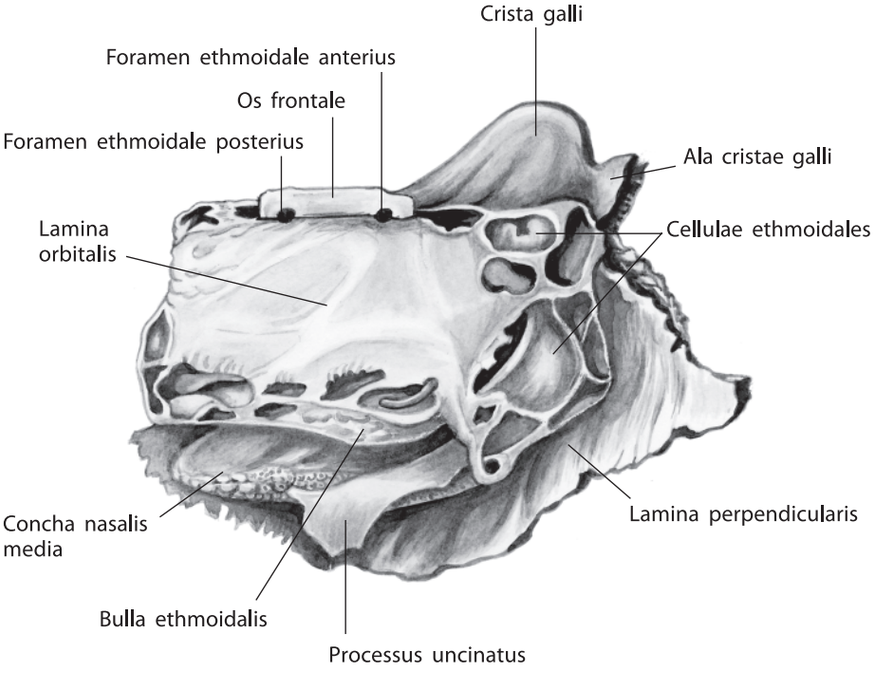

Фиг. 78. Решетъчна кост, os ethmoidale; изглед отдясно

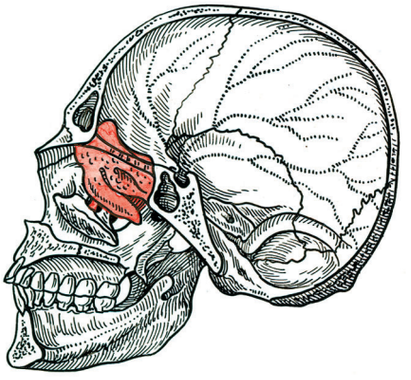

Фиг. 79. Топография на решетъчната кост

новидната кост, образувайки *клино-решетъчен шев, sutura sphenoethmoidalis* (вж. фиг. 124). По горния ръб на лабиринта преминават две малки браздички – предна и задна решетъчни браздички, които образуват каналчета с едноименните бразди на челната кост, отварящи се чрез *преден и заден решетъчни отвори, foramina ethmoidalia anterius et posterius* (вж. фиг. 106, 110) (през тези отвори преминават едноименни съдове и нерви).

Медиалната стена на лабиринта (вж. фиг. 80, 118, 119) представляваща грапава, изпъстрена от бразди пластинка, образуваща по-голямата част на латералната стена на носната кухина. Върху нейната повърхност, обърната към перпендикулярната пластинка, има два тънки, леко извити по краищата и завъртени навън израстъка: горен – *горна носна конха, concha nasalis superior,* и долен – *средна носна конха, concha nasalis media.* Понякога над горната носна конха има рудиментен израстък във вид на тънко костно гребенче – *най-високата носна конха, concha nasalis suprema* (вж. фиг. 118). В горнозадния участък на медиалната стена на лабиринта, между горната и средната носна конха, се образува цепнатовидно пространство – *горния носен проход, meatus nasi superior.* Пространството под средната носна конха – това е *средния носен проход, meatus nasi medius* (вж. фиг. 118, 120).

От долнопредната повърхност на всеки лабиринт, напред и надолу от средната носна конха, излиза извит в посока назад и надолу *куковиден израстък, processus uncinatus* (вж. фиг. 78, 80). На черепа той се съединява с *решетъчния израстък, processus ethmoidalis, на* долната носна конха.

Назад и нагоре от куковидния израстък е разположена една от най-големите клетки, имаща издута форма – *решетъчния мехур, bulla ethmoidalis.*

Между куковидния израстък отдолу и отпред и големия решетъчен мехур отзад и отгоре се намира цепнатина – *решетъчна фуния, infundibulum ethmoidale,* чиято горен край допира до отвора на челния синус. Задният ръб на куковидния израстък и долната повърхност на големия решетъчен мехур образуват *полулунен отвор, hiatus semilunaris* (вж. фиг. 119), през който синусът на горночелюстната кост комуникира със средния носен проход.

ЛИЦЕВИ КОСТИ НА ЧЕРЕПА

Долна носна конха

Долната носна конха, *concha nasalis inferior* (фиг. 82, 83; вж. фиг. 119), е чифтна, представлява извита костна пластинка и има три израстъка: горночелюстен, слъзен и решетъчен.

Горночелюстният израстък, processus maxilaris, образува с костта остър ъгъл; в този ъгъл влиза долния ръб на отвора на горночелюстния синус. Израстъкът е ясно видим от страната на горночелюстния синус след неговия разрез.

Слъзният израстък, processus tacrimalis, съединява долната носна конха със слъзната кост.

Решетъчният израстък, processes ethmoidalis, излиза от мястото на съединяване на челюстния израстък с тялото на костта и навлиза в горночелюстния синус. Той често се сраства с куковидния израстък на решетъчната кост.

Долната конха чрез предния край на горния ръб се закрепя към гребена на конхата на горната челюст, crista conchalis maxillae, а чрез задния си край – към *гребена на конхата на перпендикулярната пластинка на небцовата кост, crista conchalis lamini perpendicularis ossis palatini.* Под долната конха се намира надлъжна цепнатина – долният носен проход, *meatus nasi inferior.*

Носна кост

Носната кост, *os nasale* (фиг. 84, 85; вж. фиг. 47, 48), е чифтна, има форма на четириъгълник и е леко удължена и слабо изпъкнала напред. Горният ѝ ръб се съединява с носната част на челната кост, латералният ѝ ръб – с предния ръб на челния израстък на горната челюст.

Предната повърхност на костта е гладка и продупчена от един или няколко отвора (следа от преминаване на съдове и нерви). Задната ѝ повърхност е леко вдлъбната и има решетъчна *бразда,*

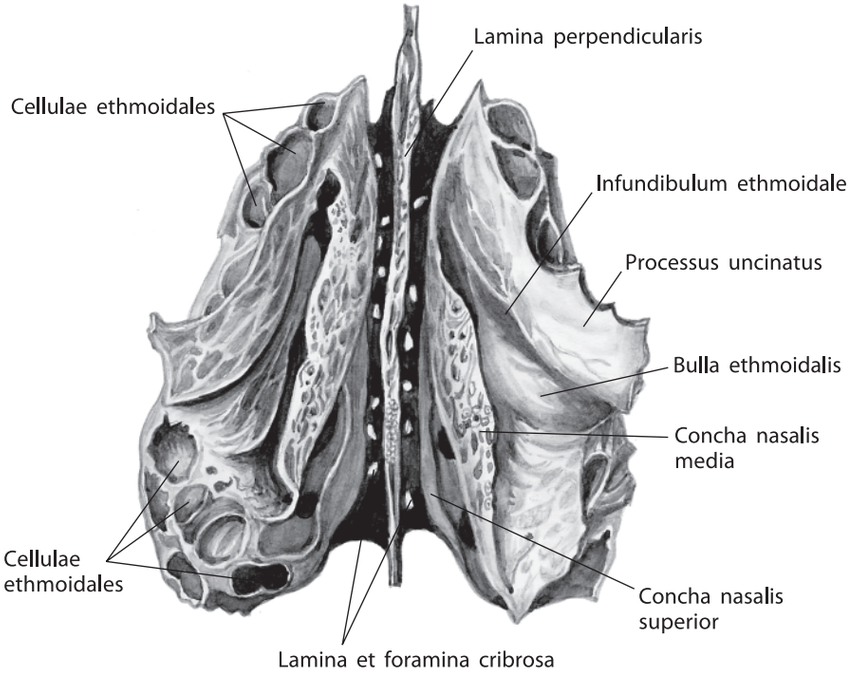

Фиг. 80. Решетъчна кост, os ethmoidale; изглед отдолу

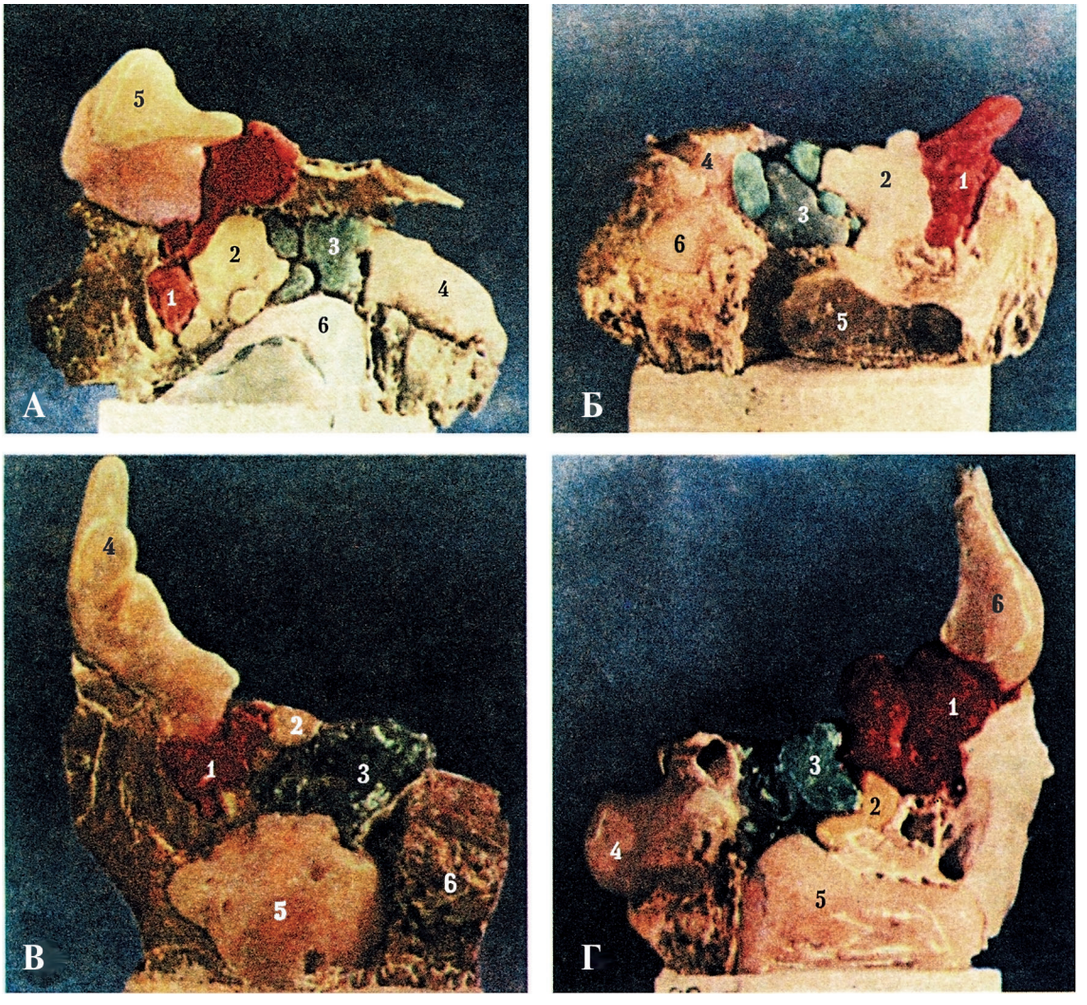

81. Решетъчен лабиринт, labyrinthus ethmoidalis.
(Пластмасови макети на клетките на решетъчния лабиринт. Препарати на П. Скрипников)

А. Решетъчни клетки, изглед отляво: 1 – предни клетки; 2 – средни клетки; 3 – задни клетки; 4 – клиновиден синус; 5 – челен синус; 6 – горночелюстен синус. Б. Решетъчни клетки, изглед отдясно; 1 – челен синус; 2 – предни клетки; 3 – средни клетки; 4 – задни клетки; 5 – горночелюстен синус; 6 – клиновиден синус. В. Решетъчни клетки, изглед отляво: 1 – предни клетки; 2 – средни клетки; 3 – задни клетки; 4 – челен синус; 5 – горночелюстен синус; 6 – клиновиден синус. Г. Решетъчни клетки, изглед отдясно: I – предни клетки; 2 – средни клетки; 3 – задни клетки; 4 – клиновиден синус; 5 – горночелюстен синус; 6 – челен синус

sulcus ethmoidalis. – следа от залягане на предния решетъчен нерв. С вътрешните си, леко назъбени ръбове двете носни кости образуват *междуносен шев, sutura internasalis,* върху който се разполага надлъжен жлеб.

Двете кости, със своите вътрешни повърхности, прилягат към носното бодило на челната кост и перпендикулярната пластинка на решетъчната кост.

Слъзна кост

Слъзната кост, *os lacrimale* (фиг. 86, 87; вж. фиг. 47–49), е чифтна, разположена в предния участък на медиалната стена на очницата и има форма на продълговата четириъгълна пластинка. Горният ѝ ръб се съединява с очничната част на челната кост, образувайки *челнослъзен шев. sutura frontolacrimalis,* задният – с предния ръб на очничната пластинка на решетъчната кост и образува *решетъчнослъзен шев, sutura eihmoidolacrimalis.* Долният ръб на слъзната кост на границата с очничната повърхност на горната челюст образува *слъзно-горночелюстния шев, sutura lacrimomaxillaris,* а със слъзния израстък на долната конха – *слъзноконхален шев, sutura lacrimaconchalis.* Напред костта се съединява с челния израстък на горната челюст, образувайки *слъзногорночелюстен шев, sutura lacrimomaxillaris.* Костта препокрива предните клетки на решетъчната кост и носи на своята латерална повърхност *задния слъзен гребен, crista lacrimalis posterior,* който я дели на заден по-голям отдел и преден по-малък. Гребенът завършва с издатина – *слъзна извивка, hamulus lacrimalis.* Последният е насочен към слъзната бразда на челния израстък на горната челюст. Задният участък е задебелен, предният – вдлъбнат и образува *слъзна бразда, sulcus lacrimalis.*

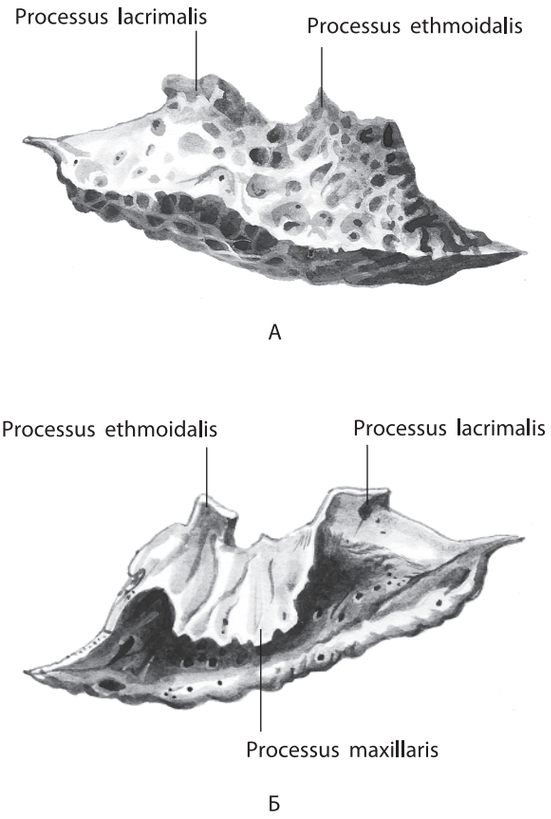

Фиг. 82. Долна носна конха, concha nasalis inferior; дясна
А – изглед отвътре; Б – изглед отвън

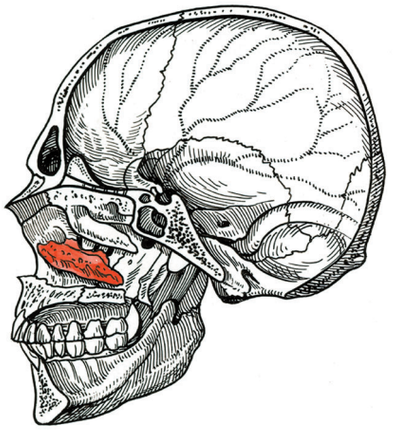

Фиг. 83. Топография на долната носна конха

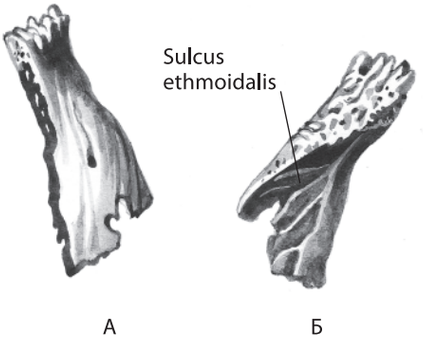

Фиг. 84. Носна кост, os nasale; дясна
А – изглед отвън; Б – изглед отвътре

Тази бразда заедно със *слъзната бразда на горната челюст, sulcus lacrimalis maxillae,* образува *яма на слъзната торбичка, fossa sacci lacrimalis,* която продължава в *носнослъзен канал, canalis nasolacrimalis.* Каналът се отваря в *долния носен проход, meatus nasi inferior.*

Ралник

Ралникът, vomer (фиг. 88–90; вж. фиг. 109), представлява нечифтна, издължена ромбовидна пластинка, образуваща задния участък на носната преграда. Ралникът, с изключение на задния му ръб, обикновено е леко изкривен встрани.

Горният ръб на ралника е по-надебелен от другите. Разделя се от *браздата на ралника, sulcus vomeris,* на два обърнати навън израстъка – *крила на ралника, alae vomeris.* Те прилягат към долната повърхност на тялото на клиновидната кост и обхващат нейния клюн, образувайки *клиновидно-ралниковия шев, sutura sphenovomeriana* (вж. фиг. 109). Такива шевове се отнасят към схиндилозите, schyndilesis. Този участък е *клиновидната част на ралника, pars cuneiformis vomeris.*

Задният ръб на костта – *хоанния гребен, crista choanalis vomeris, е* леко заострен, разделя задните отвори на носната кухина – *хоаните, choanae.*

Предният и долният ръб са грапави. Долният ръб се съединява с носния гребен на горната челюст и небцовата кост, а предният (скосеният) – нагоре с перпендикулярната пластинка на решетъчната кост, надолу – с хрущяла на носната преграда.

Горна челюст

Горната челюст, *maxilla* (фиг. 91–95; вж. фиг. 47, 49), е чифтна, разполага се в горнопредната част на лицевия череп. Отнася се към *пневматичните кости,* тъй като в нея се намира широка кухина,

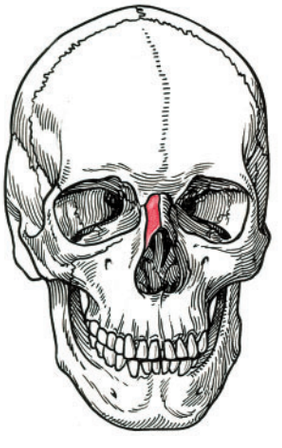

Фиг. 85. Топография на носната кост

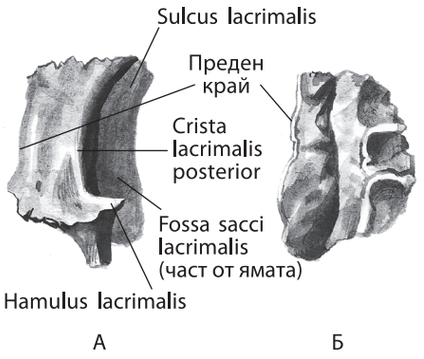

Фиг. 86. Слъзна кост, os lacrimale; дясна
А – изглед отвън; Б – изглед отвътре

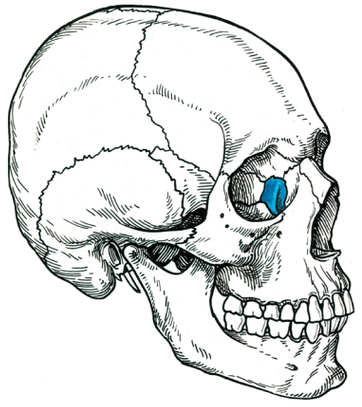

Фиг. 87. Топография на слъзната кост

покрита с лигавица, – *горночелюстният синус, sinus maxillaris.*

В костта се различават тяло и четири израстъка.

Тялото на горната челюст, corpus maxillae, има четири повърхности: *очнична, предна, носна* и *подслепоочна.*

Различават се и следните израстъци на костта: *челен, ябълчен, алвеоларен* и *небцов.*

Очничната повърхност, facies orbitalis, е гладка, има форма на триъгълник, леко наклонена в посока напред, навън и надолу и образува долната стена на очницата, *orbita.*

Медиалният ѝ ръб се съединява напред със слъзната кост, образувайки *слъзногорночелюстен шев,* в посока назад от слъзната кост – с очничната пластинка на решетъчната кост в *решетъчногорночелюстен шев* и още по-назад – с очничния израстък на небцовата кост – в *небно-горночелюстен шев.*

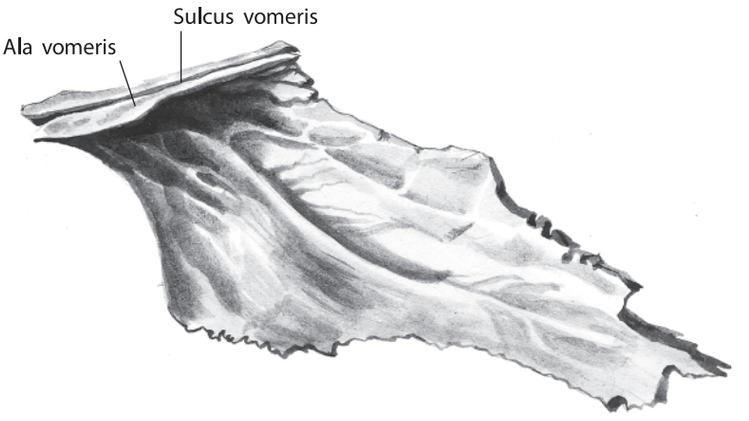

Фиг. 88. Ралник, vomer; изглед отдясно

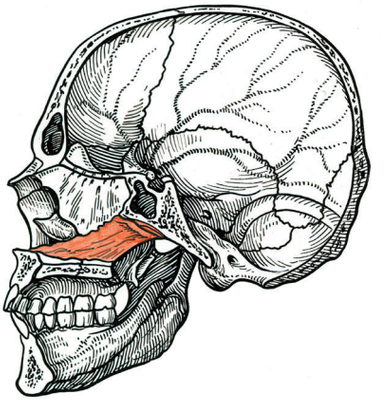

Фиг. 89. Топография на ралника

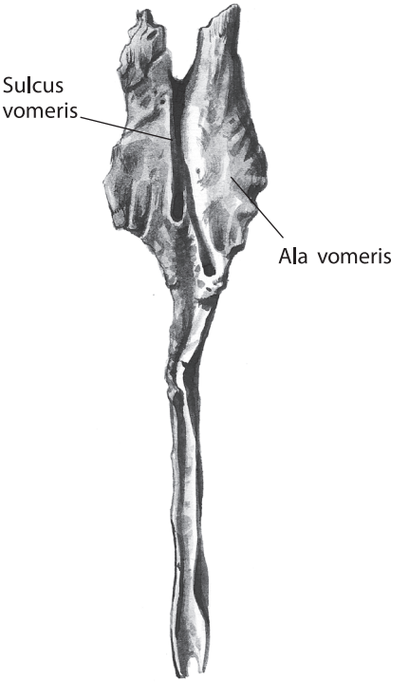

90. Ралник, vomer; изглед отгоре

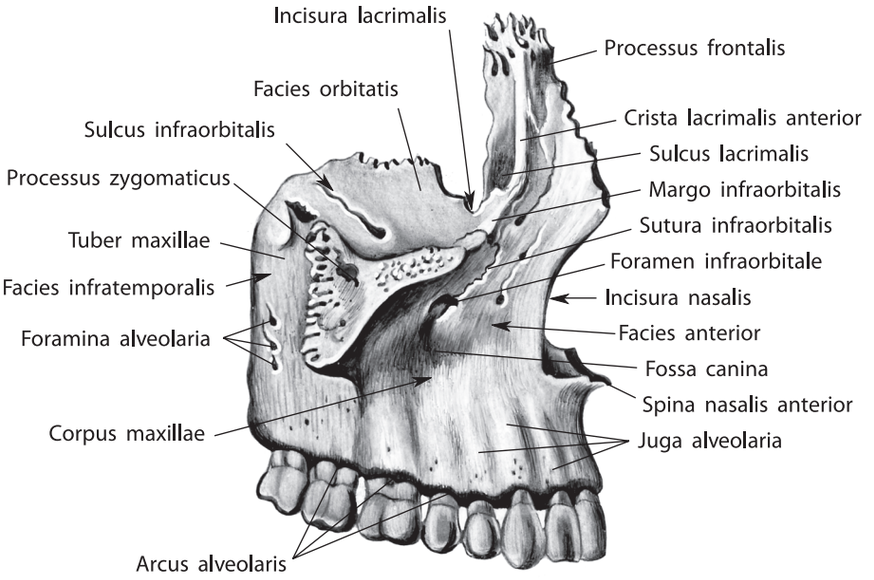

Фиг. 91. Горна челюст, maxilla; дясна (Предновъншна повърхност)

Предният ръб на очничната повърхност е гладка и образува свободен *подочничен ръб, margo infraorbitalis,* явявайки се долна част на *очничния ръб на орбитата, margo orbitalis* (вж. фиг. 47, 125). Външно той е назъбен и преминава в ябълчен израстък. Медиално подочничният ръб образува извивка нагоре, заостря се и преминава в челен израстък, по дължината на който върви надлъжен *преден слъзен гребен, crista lacrimalis anterior.* В мястото на прехода в челен израстък, вътрешния ръб на очничната повърхност образува *слъзна изрезка, incisura lacrimalis,* която заедно с *извивката на* слъзната кост ограничава горния отвор на носнослъзния канал.

Задният ръб на очничната повърхност, заедно с разположения успоредно на него долен ръб на очничната повърхност на големите криле на клиновидната кост, образува *долната очнична цепка, fissura orbitalis inferior.* В средната част на долната стена на цепката се намира жлеб – *подочнична бразда, sulcus infraorbitalis,* който, насочвайки се напред, се вдълбочава и постепенно преминава в *подочничен канал, canalis infraorbitalis* (в браздата и канала залягат подочничният нерв, артерия и вени). Каналът описва дъга и се отваря на предната повърхност на тялото на горната челюст. Върху долната стена на канала има множество малки отвори на зъбните каналчета – така наречените *алвеоларни отвори, foramina alveoiaria* (вж. рис. 94); през тях преминават нерви към групата на предните зъби на горната челюст.

Подслепоочната повърхност, facies infratemporalis, обърната към *подслепоочата яма, fossa infratemporalis* и *крилонебцовата яма, fossa pteryzopalatina,* е неравна, често изпъкнала, образува *върга на горната челюст, tuber maxillae.* Върху нея се различават два или три малки алвеоларни отвора, водещи в *алвеоларните канали, canales alveolares* (вж. фиг. 94), през които преминават нерви към задните зъби на горната челюст.

Предната повърхност, facies anterior, е незначително извита. Под подочничния ръб, върху нея, се отваря доста голям *подочничен отвор, foramen infraorbitale,* под който има малка вдлъбнатина – *кучешка яма, fossa canina* (от тук започва мускулът, повдигащ ъгъла на устата, m. levator anguli oris).

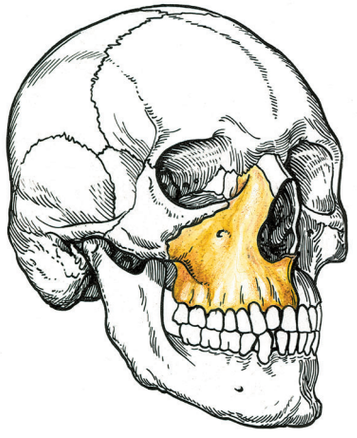

Фиг. 92. Топография на горната челюст

Надолу предната повърхност без видима граница преминава в предна (букална) повърхност на *алвеоларния израстък, processus atveolaris,* върху който има редица изпъкналости – *алвеоларни възвишения, juga alveolaria.*

Навътре и напред, в направление към носа, предната повърхност на тялото на горната челюст преминава остро в *носна изрезка, incisura nasalis.* Надолу изрезката завършва с *предно носно бодило, spina nasalis anterior.* Носовите изрезки на двете горночелюстни кости ограничават *крушовиден отвор, apertura piriformis,* водещ в носната кухина.

Носната повърхност, facies nasalis (вж. фиг. 93), на горната челюст е по-сложна. В горнозадния ѝ ъгъл се намира горночелюстният отвор, *hiatus maxillaris,* водещ в горночелюстния синус. По-назад от този отвор има грапава носна повърхност, която образува шев с перпендикулярната пластинка на небцовата кост. На това място, по носната повърхност на горната челюст, вертикално преминава *голяма небцова бразда, sulcus palatinus major.* Тя образува една от стените на *големия небцов канал, canalis palatinus major.* Пред горночелюстния отвор преминава *слъзна бразда, suicus lacrimalis,* ограничена отпред от задния ръб на челния израстък. Към слъзната бразда приляга отгоре слъзната кост, отдолу – слъзният израстък на долната конха. След това слъзната бразда завършва в *носослъзен канал, canaiis nasolacrimalis.* Още по-напред върху носната повърхност се намира хоризонтална издатина – *конхален гребен, crista conchalis,* към който се прикрепя долната носна конха.

От горния ръб на носната повърхност, на мястото, където тя преминава в предна, се насочва нагоре *челен израстък, processus frontalis.* Той има медиална (носна) и латерална (лицева) повърхност. *Предният слъзен гребен, crista lacrimalis anterior,* разделя латералната повърхност на два участъка – преден и заден. Задният участък преминава надолу в слъзна *бразда, sulcus lacrimalis.* За граница отвътре ѝ служи *слъзният ръб, margo lacrimalis,* към който приляга слъзната кост, образувайки с него *слъзно-горночелюстен шев, sutura lacrimomaxillaris.* Върху медиалната повърхност в посока отпред назад преминава *решетъчен*

гребен, crista ethmoidalis. Горният ръб на челния израстък е назъбен и се съединява с носната част на челната кост, образувайки *челно-горночелюстен шев, sutura frontomaxillaris.* Предният ръб на челния израстък се съединява с носната кост в *носно-горночелюстен шев, sutura nasomaxillaris* (вж. фиг. 49).

Ябълчният израстък, processus zygomaticus, излиза от външногорния ъгъл на тялото. Грапавият край на ябълчния израстък и *ябълчната кост, os zygomaticum* образуват *ябълчно-горночелюстен шев, sutura zygomaticomaxillaris.*

Небцовият израстък, processus palatinus (вж. фиг. 93, 95), представлява хоризонтално разположена костна пластинка, която тръгва навътре от долния ръб на носната повърхност на тялото на горната челюст и заедно с хоризонталната пластинка на небцовата кост образува костна преградка между носната кухина и устната кухина. Чрез вътрешните грапави ръбове на небцовите израстъци двете горночелюстни кости се съединяват, образувайки *срединен небцов шев, sutura palatina mediana.* Отдясно и отляво на шева се разполага надлъжна *небцова изпъкналост, torus palatinus.*

В срединния небцов шев небцовите израстъци образуват в края остра издатина, насочена към кухината на носа – така наречения *носен гребен, crista nasalis,* който приляга към долния ръб на ралника и хрущялната преграда на носа. Задният ръб на небцовия израстък се допира до предния ръб на хоризонталната част на небцовата кост, образувайки с него *напречен небцов шев, sutura palatina transversa.* Горната повърхност на небцовите израстъци е гладка и леко вдлъбната. Долната повърхност е грапава, близо да задния ѝ край има две *небцови бразди, sulci palatini,* които се отделят една от друга чрез малки *небцови гребенчета, spinae palatinae* (в браздите залягат съдове и нерви). Десният и левият небцови израстъци образуват при предния си ръб яма с овална форма – *резцова яма, fossa incisiva.* На дъното на ямата има *резцови отвори, foramina incisiva* (два на брой), през които се отваря *резцов канал, canalis incisivus,* завършващ също с резцови отвори върху носната повърхност на небцовите израстъци (вж. фиг. 122). Каналът може да се разполага на един от израстъците; в този случай на противоположния израстък се намира резцова бразда. Областта на резцовата яма понякога се отделя от небцовите израстъци чрез *резцов шев, sutura incisiva;* в тези случаи се образува *резцова кост, os incisivum* (вж. фиг. 95, 123).

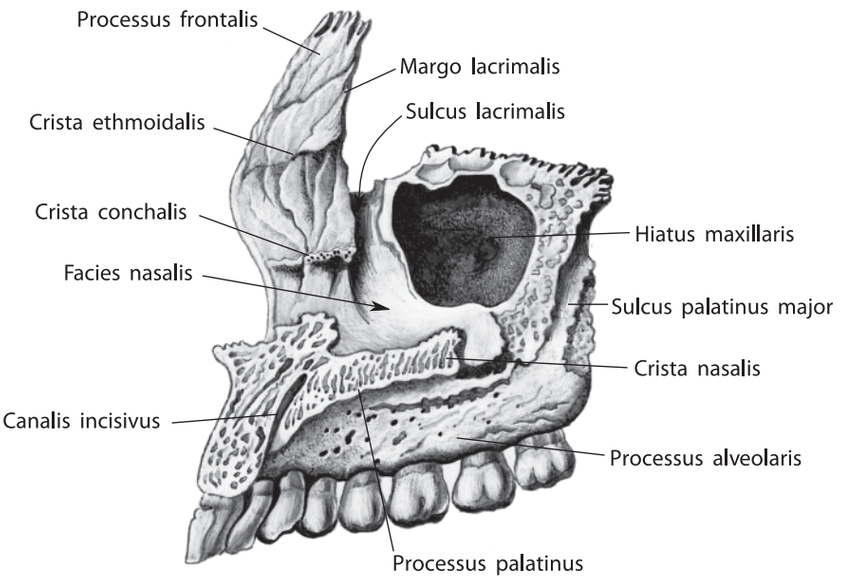

Фиг. 93. Горна челюст, maxilla; дясна; изглед отвътре

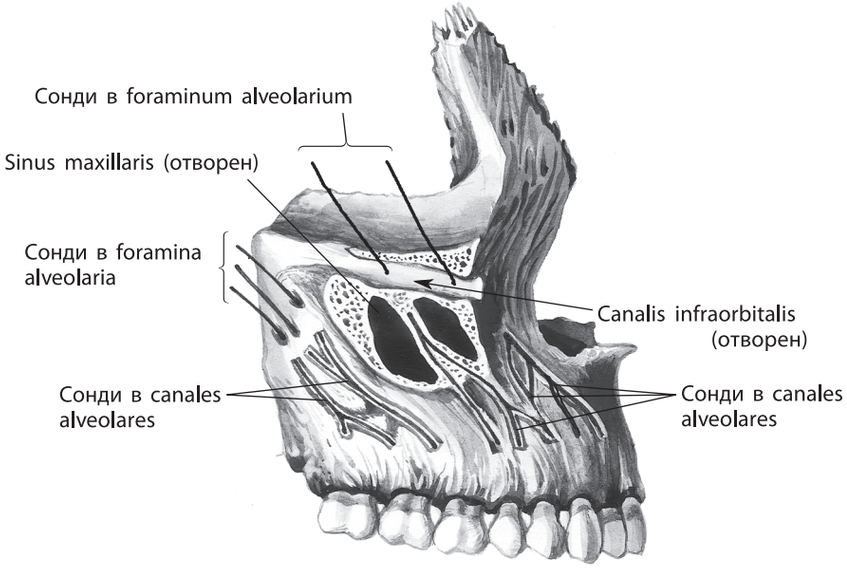

94. Горна челюст, maxilla; дясна (Предновъншна повърхност)
(Алвеоларни каналчета отворени)

Алвеоларният израстък, processus alveolaris (вж. фиг. 91, 95), чието развитие е свързано с развитието на зъбите, тръгва от долния ръб на тялото на горната челюст надолу и описва дъга, насочена с изпъкналостта си напред и навън. Долната повърхност на тази област е *алвеоларната дъга, arcus alveolaris,* върху която се намират отделни клетки – *зъбни алвеоли, alveoli dentales,* където се намират корените на зъбите – по 8 от всяка страна. Алвеолите са отделени една от друга чрез *междуалвеоларни преградки, septa interalveolaria.* Някои от алвеолите на свой ред се разделят от *междукоренови преградки, septa interradicularia,* на по-малки клетки според броя на корените на зъба.

Предната повърхност на алвеоларния израстък, съответстваща на пет предни алвеоли, има надлъжни *алвеоларни въз-*

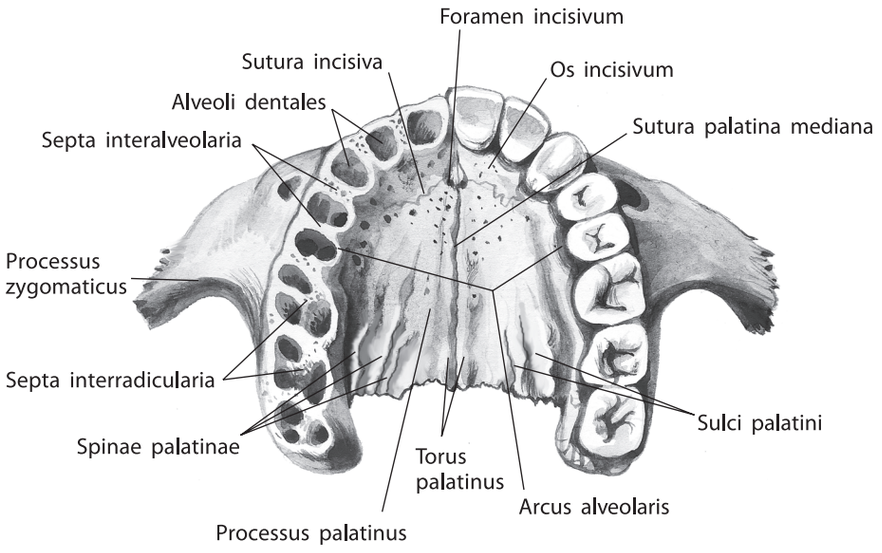

Фиг. 95. Горна челюст, maxillae; изглед отдолу

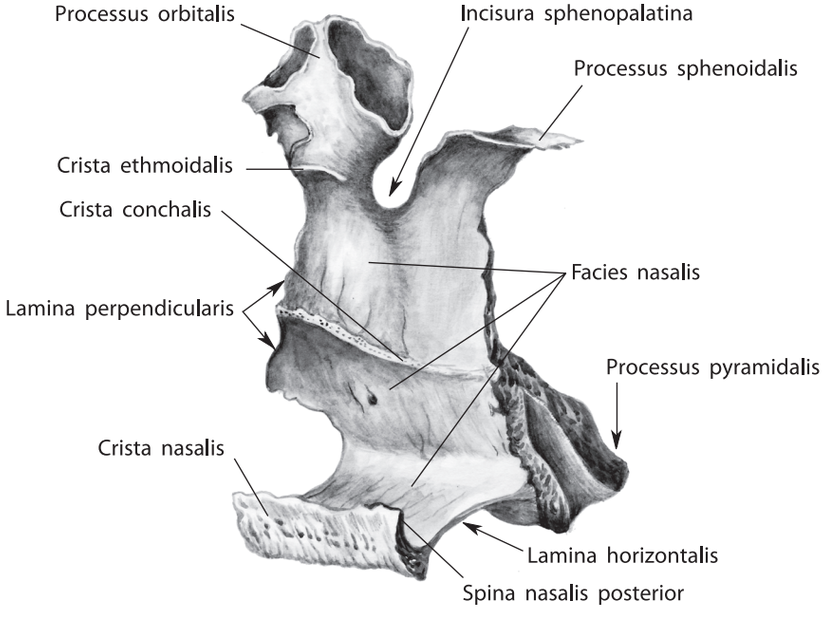

Фиг. 96. Небцова кост, os paiatinum; дясна; изглед отвътре и отзад

вишения, juga alveolaria. Част от алвеоларния израстък заедно с алвеолите на двата предни резеца представлява в зародиша отделна *резцова кост, os incisivum,* която рано се слива с алвеоларния израстък на горната челюст. Двата алвеоларни израстъка се съединяват и образуват *междугорночелюстен шев, sutura intermaxillaris* (вж. фиг. 47).

Небцова кост

Небцовата кост, *os palatinum* (фиг. 96–99; вж. фиг. 123), е чифтна кост. Тя представлява извита пластинка, разположена в задния отдел на носната кухина и е съставна част от дъното на тази кухина – *костно небце, palatum osseum,* и страничната стена. В нея се различават *хоризонтална и перпендикулярна пластинки.*

Хоризонталната пластинка, lamina horizontalis, на всяка от небцовите кости, съединявайки се заедно по срединната линия на костното небце, участва в образуването на задната част на срединния небцов шев, а съединявайки се с двата лежащи отпред небцови израстъци на горночелюстните кости, образува *напречен небцов шев, sutura palatina transversa* (вж. фиг. 111, 112, 123).

Горната, *носната повърхност, facies nasalis,* на хоризонталната пластинка е обърната към кухината на носа, а долната – *небцовата повърхност, facies palatina,* е част от *костното небце, palatum osseum,* на горната стена на устната кухина, *cavitas oris propria*.

На задномедиалния край на хоризонталната пластинка се намира *заден носен бодил, spina nasalis posterior,* по медиалния ръб – *носен гребен, crista nasalis.* Горната повърхност на всяка хоризонтална пластинка е леко вдлъбната и гладка, долната е грапава.

От външната част на основата на перпендикулярната пластинка в посока назад е разположен дебел *пирамиден израстък, processus pyramidalis.* Той се вклинява в изрезката между пластинките на криловидния израстък на клиновидната кост и ограничава отдолу *криловидна яма, fossa pterygoidea.*

На долната повърхност на пирамидния израстък има 1–2 отвора – *малки небцови отвори, foramina palatina minora* (вж. фиг. 123), входове за *малките небцови канали, canales palatini minores,* през които преминават едноименните нерви. В посока напред от тях, по латералния ръб на хоризонталната пластинка, откъм долната ѝ страна долният ръб на голямата небцова бразда образува със същия такъв ръб на браздата на горната челюст *голям небцов отвор, foramen palatinum majus,* който е разположен в небцово-горночелюстния шев.

Перпендикулярната пластинка, lamina perpendicularis, на небцовата кост образува прав ъгъл с хоризонталната пластинка. Тази тънка костна пластинка приляга към предния ръб на медиалната повърхност на криловидния израстък и към задния отдел на носната повърхност на тялото на горната челюст. На *горночелюстната повърхност, facies maxillaris,* се намира *голяма небцова бразда, sulcus patatinus major,* която с едноименната бразда на горната челюст и криловидния израстък образува *големия небцов канал, canalis palatinus major,* отварящ се в костното небце чрез *голям небцов отвор, foramen palatinum major.*

На *носната повърхност, facies na-*

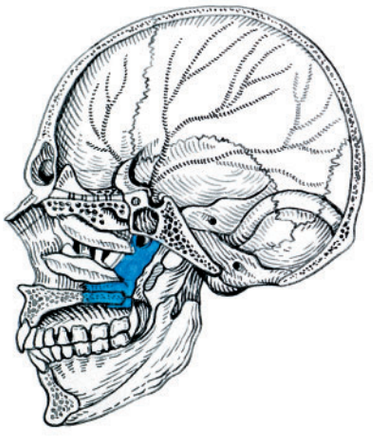

Фиг. 97. Топография на небцовата кост

salis, перпендикулярната пластинка на небцовата кост има *конхен гребен, crista conchalis,* който е следа от сраствane със задния отдел на долната носна конха (вж. фиг. 96).

Малко по-нагоре се намира *решетъчният гребен, crista ethmoidalis,* където се сраства средната носна конха на решетъчната кост.

Горният ръб на перпендикулярната пластинка завършва с два израстъка: *очничен израстък, processus orbitalis* (вж. фиг. 96–98), и *клиновиден израстък, processus sphenoidalis,* разделяни един от друг от *клиновидно-небцова изрезка, incisura sphenopalatina.* Последната и намиращото се тук тяло на клиновидната кост образуват заедно *клиновидно-небцов отвор, foramen sphenopatatinum.*

Очничният израстък, processus orbitalis, приляга към очничната повърхност на горната челюст; върху него често се среща клетка, съединяваща се със задните клетки на решетъчната кост.

Клиновидният израстък, processus sphenoidalls, се доближава към долната повърхност на тялото на клиновидната кост, нейната конха и крилете на ралника.

Ябълчна кост

Ябълчната кост, *os zygomaticum* (фиг. 100, 101: вж. фиг. 47–50), е чифтна, участва в образуването на страничните части на лицевия череп. На нея се различават три повърхности. В посока навън е обърната *латералната повърхност, facies lateralis,* с неправилна четириъгълна форма и е изпъкнала.

Насочената навътре и напред вдлъбната *очнична повърхност, facies orbitalis,* е част от външната и долната стена на оч-

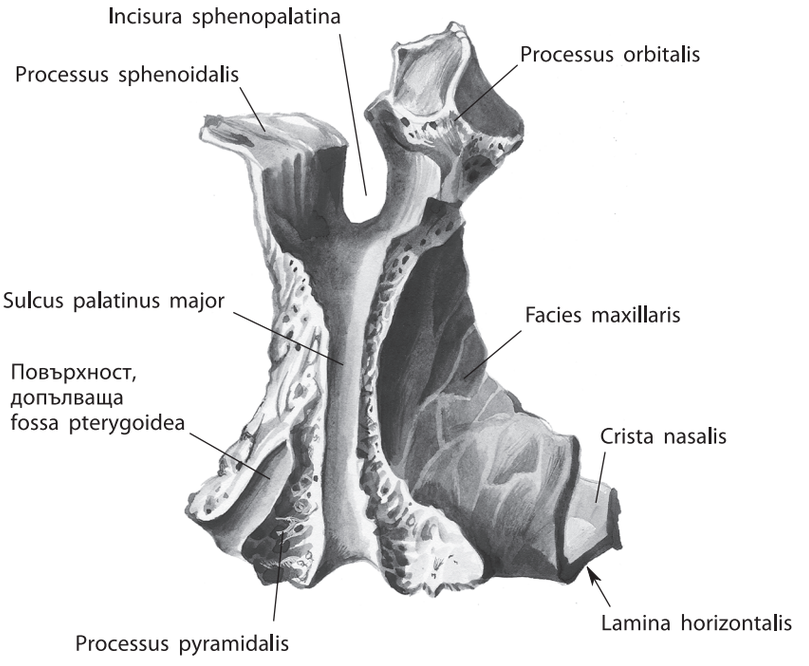

Фиг. 98. Небцова кост, os palatinum; дясна; изглед от латерално

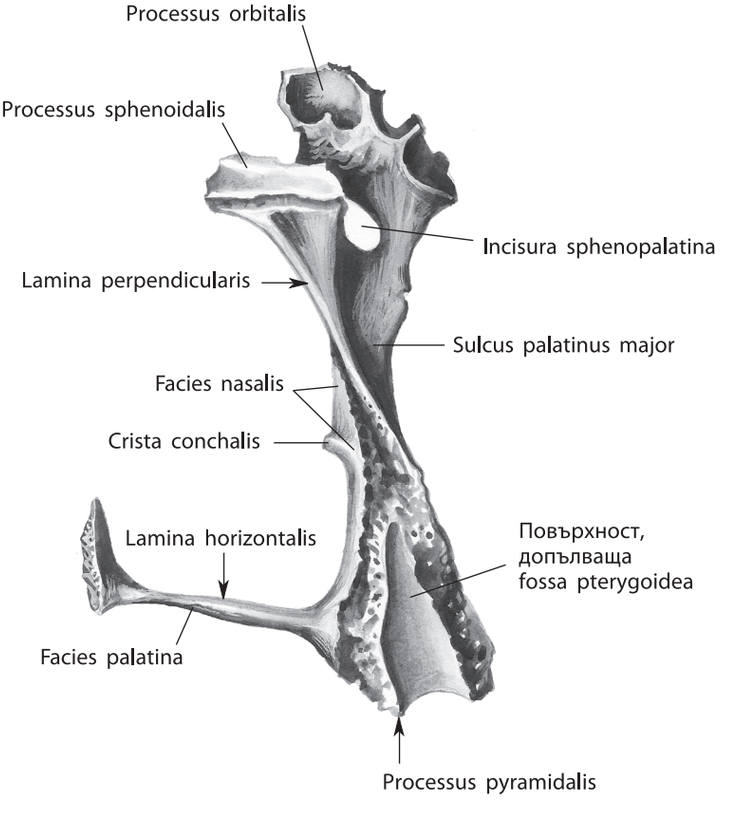

Фиг. 99. Небцова кост, os palatinum; дясна; изглед отзад

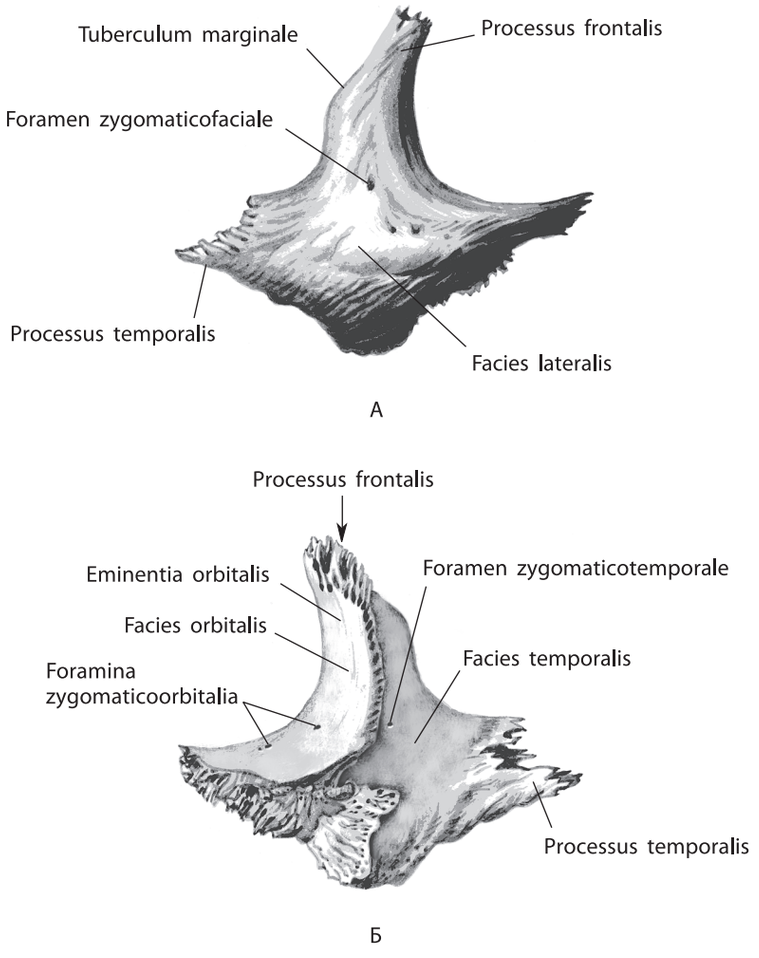

Фиг. 100. Ябълчна кост, os zygomaticum; дясна

А – изглед отвън; Б – изглед отвътре

ницата и страничната ѝ повърхност се стеснява в остър дъгообразен ръб, допълващ отдолу *подочничния ръб, margo infraorbitalis.*

Слепоочната повърхност, *facies temporalis,* е обърната към слепоочната ямка.

От горния ъгъл на тялото на костта излиза *челен израстък, processus frontalis.* Той се съединява с ябълчния израстък на челната кост, образувайки *челно-ябълчен шев, sutura frontozygomatica* (вж. фиг. 49, 51), и с голямото крило на клиновидната кост, образувайки *клиновидно-ябълчен шев, sutura sphenozygomatica.* По задния ръб на горната трета на челния израстък на ябълчната кост се разполага така наречения*т tuberculum marginale.* Върху очничната повърхност на челния израстък често има добре изразено *очнично възвишение, eminentia orbitalis.*

Съединявайки се с горната челюст, ябълчната кост образува *ябълчногорночелюстен шев, sutura zygomaticomaxiltaris.*

Върху очничната повърхност на костта се намира *ябълчно-очничен отвор, foramen zygomaticoorbitale,* който води към раздвояващо се навътре в костта каналче. Едното разклонение на каналчето се отваря на предната повърхност на костта като *ябълчнолицев отвор, foramen zygomaticofaciale,* другото – на слепоочната повърхност като *ябълчнослепоочен отвор, foramen zygomaticotemporale* (през тези каналчета преминават нерви). Често върху същата повърхност е изразено *очнично възвишение, eminentia orbitalis.*

От задния ъгъл на ябълчната кост излиза *слепоочен израстък, processus temporalis.* Той се съединява с ябълчния израстък на слепоочната кост чрез *слепоочен-ябълчен шев, sutura temporozygomatica* (вж. фиг. 49), образувайки *ябълчна дъга, arcus zygomaticus.*

Долна челюст

Долната челюст, *mandibula* (фиг. 102–106; вж. фиг. 46–51), е нечифтна; образува долната част на лицевия череп. Костта се състои от *тяло* и два израстъка, наречени *клонове* (издигат се от задния край на тялото нагоре).

Тялото, corpus, се образува от две съединяващи се по средната линия половинки (подбрадичкова симфиза, symphysis mentalis), които се срастват в една кост през първата година от живота. Всяка половинка е извита и изпъкнала навън. Нейната височина е по-голяма от дебелината. На тялото се различават долна част – *основа на долната челюст, basis mandibulae,* и горна – *алвеоларна част, pars alveolaris.*

Върху външната повърхност на тялото, в средните му отдели, се намира малко *брадичково възвишение, protuberantia mentalis,* непосредствено от което и в посока навън се издига *брадичково хълмче, tuberculum mentaie.* В посока нагоре и навън от това хълмче има *брадичков отвор, foramen mentale* (място, от което излизат съдове и нерв). Този отвор съответства на местоположението на корена на втория предкътник. В посока назад от подбрадичковия отвор нагоре се насочва *коса линия, linea obliqua,* която преминава в предния край на клона на долната челюст.

Развитието на алвеоларната част зависи от съдържащите се в нея зъби.

Тази част е изтънена и съдържа *алвеоларни възвишения, juga alveotaria* (вж. фиг. 102). Нагоре тя е ограничена от дъгообразен свободен край – *алвеоларна дъга, arcus alveolaris* (вж. фиг. 104).

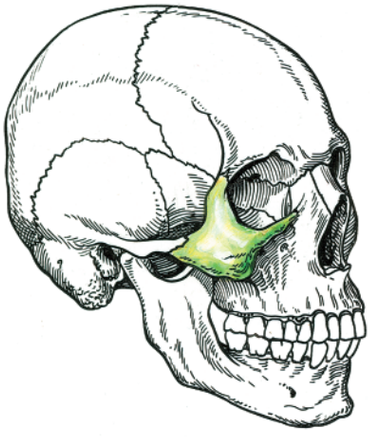

Фиг. 101. Топография на ябълчната кост

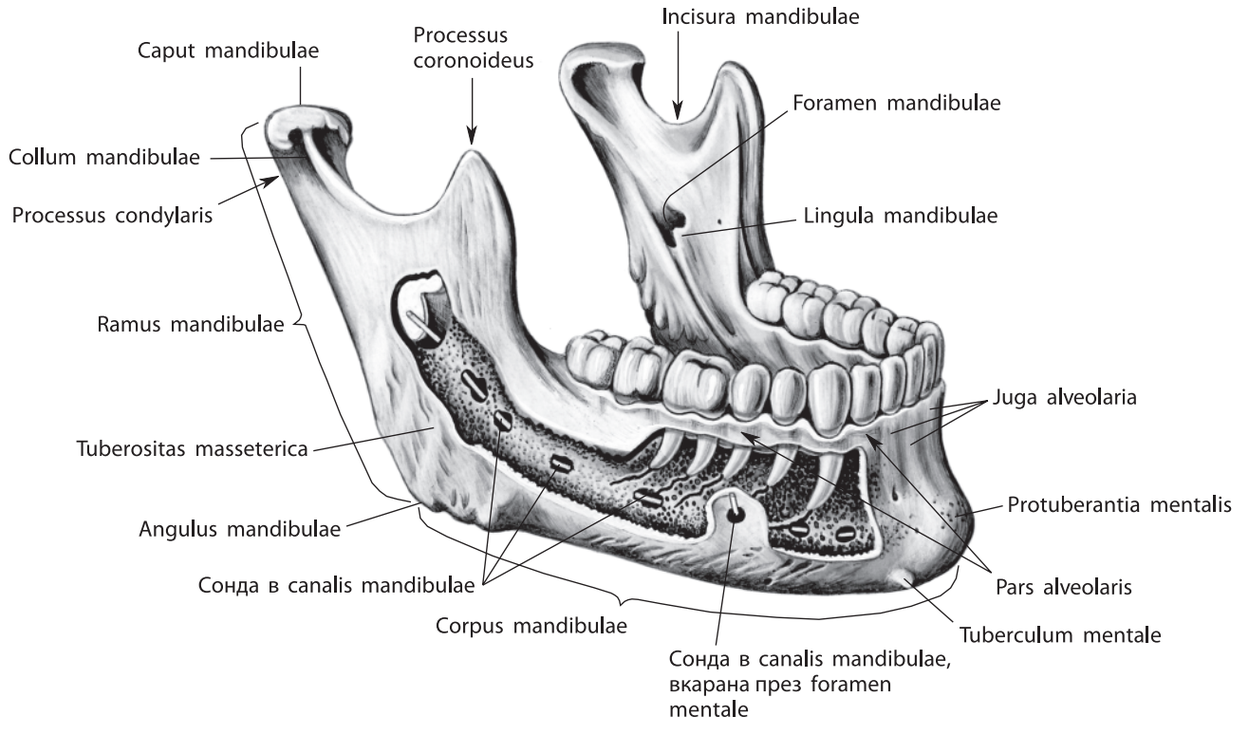

Фиг. 102. Долна челюст, mandibula; изглед отвън ***(отстранена външна пластинка на компактното вещество на коста; в канала на долната челюст, canalis mandibulae, е въведена сонда)***

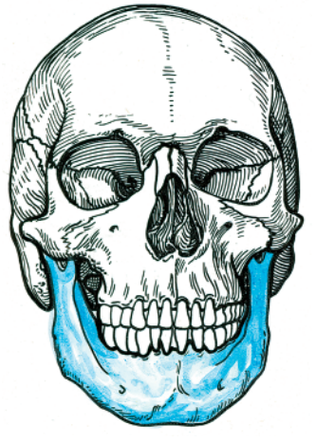

Фиг. 103. Топография на долната челюст

Алвеоларната дъга има 16 (по 8 от всяка страна) *зъбни алвеоли, alveoli dentales* (вж. фиг. 104), които са отделени една от друга чрез *междуалвеоларни прегради, septa interalveolaria.*

На вътрешната повърхност на тялото на долната челюст (вж. фиг. 105), близо до срединната линия, се намира единичен или раздвоен *брадичков бодил, spina mentalis* (залавно място m. geniohyoideus

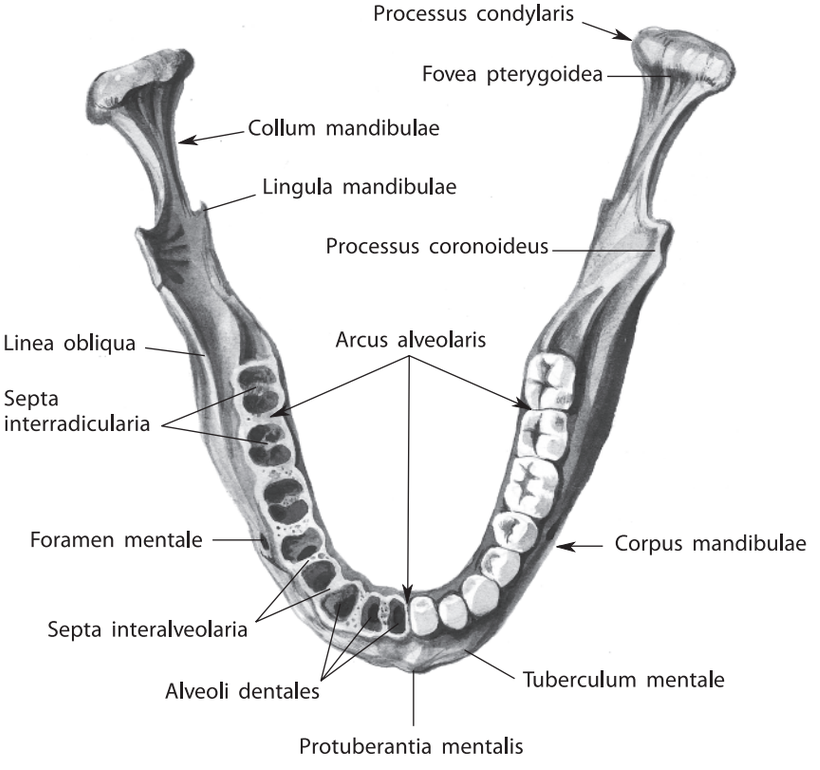

Фиг. 104. Долна челюст, mandibula; изглед отгоре

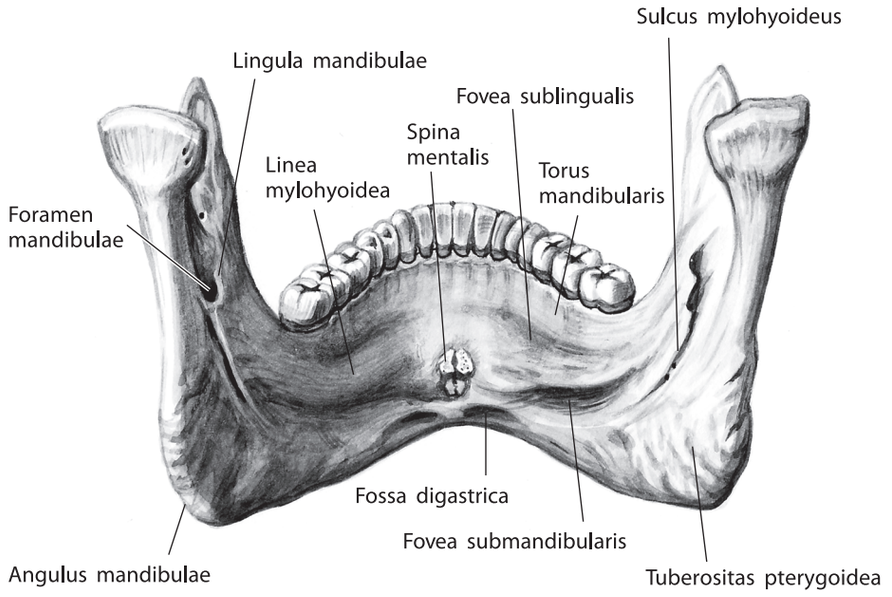

Фиг. 105. Долна челюст, mandibula; изглед отвътре

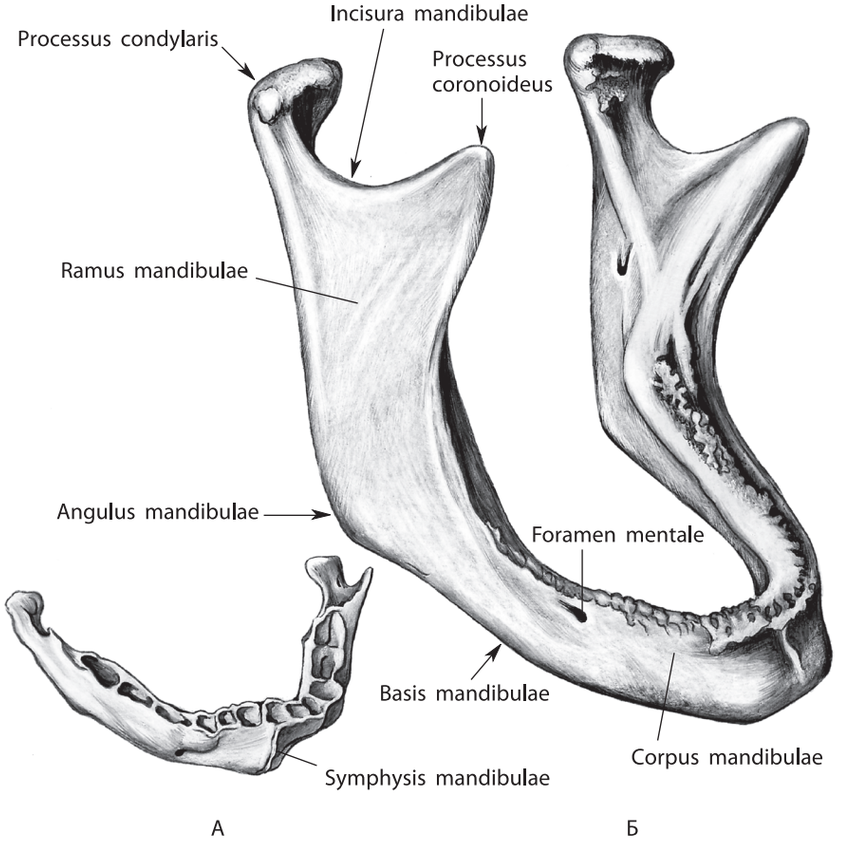

Фиг. 106. Долни челюсти на новородено (А) и на стар човек (Б)

и m. genioglossus). При долния му край има вдлъбнатина – *fossa digastrica,* следа от залавяне на двукоремчестия мускул. На латералните участъци на вътрешната повърхност от всяка страна в посока към клона на долната челюст косо преминава *linea mylohyoidea* (оттук започват *m. mylohyoideus* и *pars mylopharyngea* на *m. constrictor pharyngis superior*).

Над *linea mylohyoidea,* по-близо до подезичната кост, се намира *подезична ямка, fovea sublingualis,* която е следа от прилягаща подезична жлеза, а по-надолу и в посока назад от тази линия често има слабо изразена *подчелюстна яма, fovea submandibularis,* която е следа от прилягане на поддолночелюстната жлеза.

Клоновете на долната челюст, ramus mandibulae (вж. фиг. 102, 106), представляват широка костна пластинка, която се издига от задния край на тялото на долната челюст нагоре и косо назад, образувайки с долния край на тялото *ъгъл на долната челюст, angulus mandibulae.*

На външната повърхност на всеки клон, в областта на ъгъла, има грапава повърхност – *масетерна грапавина, tuberositas masseterica,* която е следа от залавно място на едноименен мускул. На вътрешната страна, съответна на дъвкателна неравност, има по-малка грапавина – *птеригоидна грапавина, tuberositas pterygoidea,* която е следа от залавно място на медиалния криловиден мускул.

По средата на вътрешната повърхност на всеки клон има *отвор на долната челюст, foramen mandibulae,* ограничен отвътре и отпред от неголяма костна издатина – *езиче на долната челюст, lingula mandibulae.* Този отвор води в *канала на долната челюст, canalis mandibulae* (вж. фиг. 102), в който преминават съдове и нерви. Каналът е разположен в пласта спонгиозно вещество на костта. На предната повърхност на тялото на долната челюст той има изход – *подбрадичков отвор, foramen mentale.*

От отвора на долната челюст в посока надолу и напред, по горната граница на криловидната неравност, преминава *sulcus mylohyoideus* (следа от залягане на едноименни съдове и нерви). Понякога тази бразда или част от нея се покрива с костна пластинка, превръщайки се в канал. Малко по-нагоре и в посока напред от отвора на долната челюст е разположен *долночелюстен вал, torus mandibularis.*

На горния край на всеки клон на долната челюст има два израстъка, които са разделени от *изрезката на долната челюст, incisura mandibulae.* Предният,

венечен израстък, processus coronoideus, често има грапавина по вътрешната повърхност, обусловена от залавянето на слепоочния мускул. Задният, *кондиларен израстък, processus condylaris,* завършва с *глава на долната челюст, caput mandibulae.* Последната има елипсовидна ставна повърхност, участваща заедно със слепоочната кост на черепа в образуването на *долночелюстната става, articulatio temporomandibularis.*

Главата преминава в *шийка на долната челюст, collum mandibulae,* на вътрешната полуокръжност, на която се забелязва *птеригоидна яма, fovea pierygoidea* – залавно място на латералния криловиден мускул.

Подезична кост

Подезичната кост, *os hyoideum* (фиг. 107), заляга под тялото на езика, има форма на подкова и при слаби хора може да се напипа през кожата. С другите кости се съединява посредством връзки. Подезична кост, е изградена от *тяло, corpus,* и *големи и малки рога, cornua majora et cornua minora.* Тялото на костта има форма на пластинка, изпъкнала напред; то носи върху себе си напречен и вертикален гребени. Горният край на пластинката е заострен, долният – задебелен.

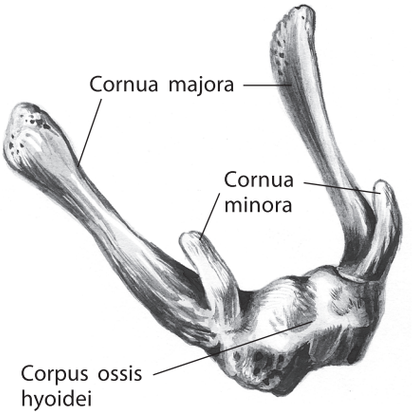

Фиг. 107. Подезична кост, os hyoideum; изглед отгоре и отвън

Страничните краища на тялото се съединяват с големите рога чрез ставни повърхности от влакнест или хиалинен хрущял.

Големите рога излизат от тялото на костта в посока назад и навън. Те са потънки и по-дълги от тялото и на краищата си имат малки задебелявания.

Малките рога излизат от мястото на съединяване на тялото на костта с големите рога. Понякога те остават хрущялни. С тялото на подезичната кост малки-

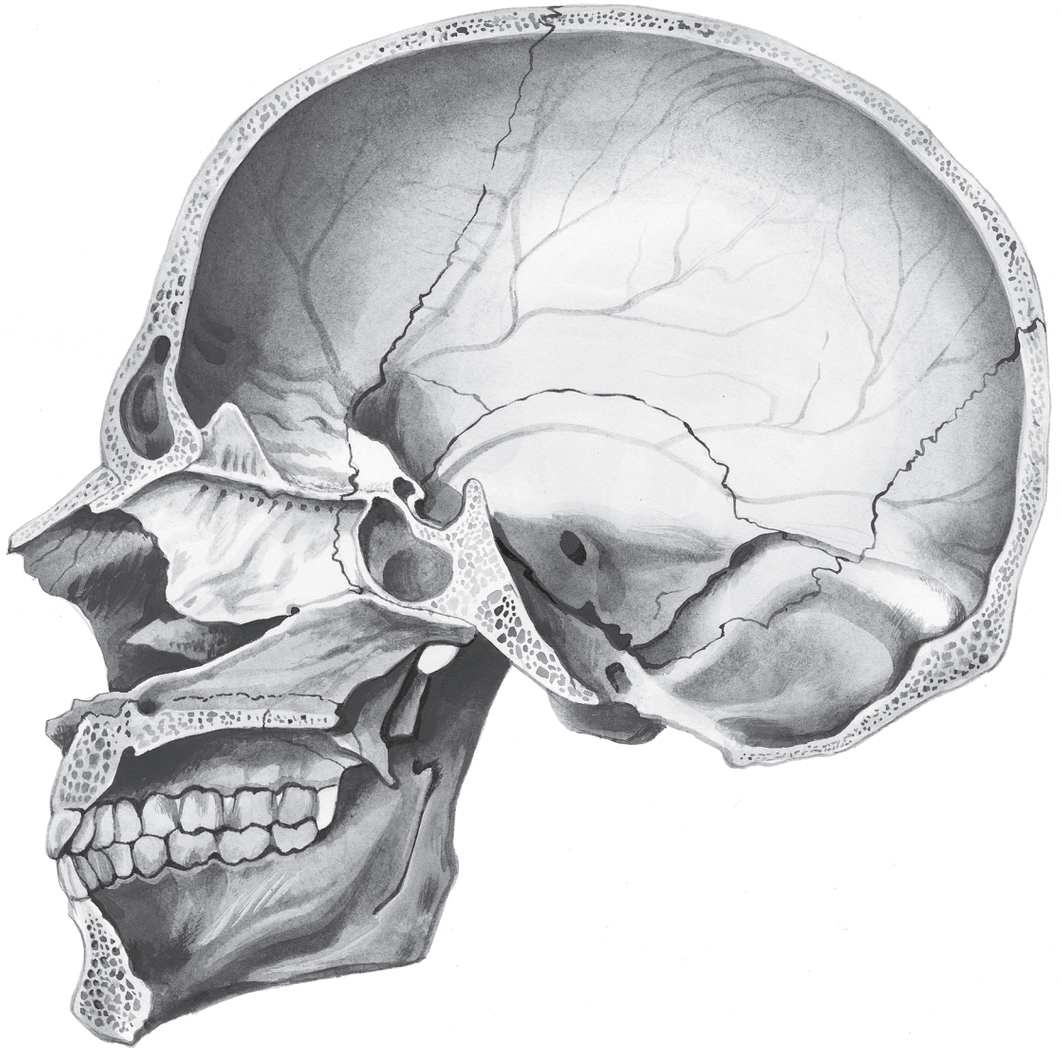

Фиг. 108. Череп, cranium; изглед отвътре ***(Дясна страна. Отворена черепна кухина, cavitas cranii. Сагитален разрез, извършен в ляво от срединната плоскост)***

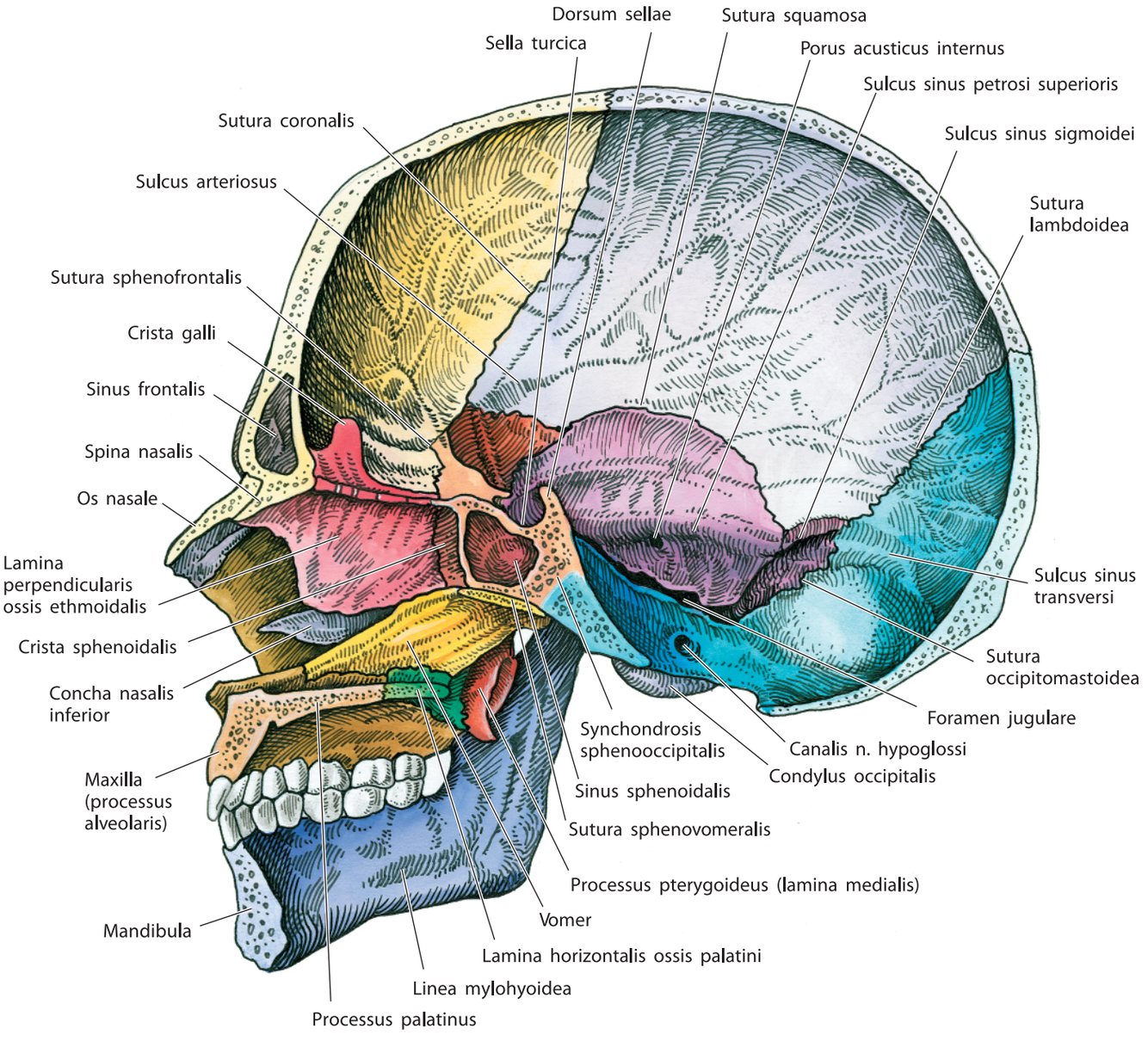

Фиг. 109. Череп, cranium; изглед отвътре (полусхематично)

те рога се съединяват или чрез става със слабо опъната капсула, или посредством съединителна тъкан. Техните краища са свързани с *шилоподезична връзка*, *lig. stylohyoideum*. Тази връзка понякога има една или няколко малки костици.

ТОПОГРАФИЯ НА ЧЕРЕПА

Черепът, *cranium* (фиг. 108–115; вж. фиг. 46–51), е образуван от отделни кости, изграждащи скелета на главата.

Изучавайки проекциите на черепа като цяло от различни позиции, може да се отбележи, че видът му отгоре се определя като *вертикална норма, norma verticalis,* включваща свод или *черепен покрив*; отдолу – като *базиларна норма-основа, norma basilaris* (вж. фиг. 110, 111); отпред – като *лицева норма, norma facialis,* образуваща лицевия череп (фиг. 46, 47); отзад – като *тилна норма, norma occipitalis* (вж. фиг. 112), където започва тилната област на мозъчния череп, и отстрани – като *латерална норма, norma lateralis* (вж. фиг. 48, 49), представена от слепоочна, подслепоочна ями и редица други костни образувания (вж. фиг. 50, 51).

Освен това, черепът се дели на две преминаващи една в друга големи части: горна част – *черепен покрив* и долна част – *основа,* в която се различават *външна основа на черепа, basis cranii externa,* и *вътрешна основа на черепа, basis cranii interna.*

Границата, разделяща тези две големи части, минава по условна линия през следните образувания: 1) външна тилна изпъкналост; 2) горна тилна линия; 3) основа на цицковидния израстък; 4) горен край на външен слухов отвор; 5) корен на ябълчния израстък на слепоочната кост; 6) подслепоочен гребен на голямото крило на клиновидната кост; 7) клиновидно-ябълчен шев; 8) ябълчен израстък на челната кост; 9) надочничен ръб и 10) носен ръб на челната кост. Нагоре от тази линия се разполага сводът на черепа, надолу – основата на черепа.

Вертикална норма (черепен покрив)

Разглеждайки ***вертикалната норма,*** *norma verticalis* (вж. фиг. 112), откъм изпъкналата (външната) повърхност, не е трудно да се забележи, че той е съставен от кости, съединени помежду си чрез *шевове, suturae.*

Свръзките се образуват посредством съединителна тъкан, syndesmosis.

Шевовете са един от видовете свръзки между костите. Костите, участващи в образуването на черепния покрив, се съединяват чрез шевове с различна форма. Някои от тях образуват назъбена линия, други – равна. Шевът като назъбена линия е *зъбчат шев, sutura serrata,* а свръз-

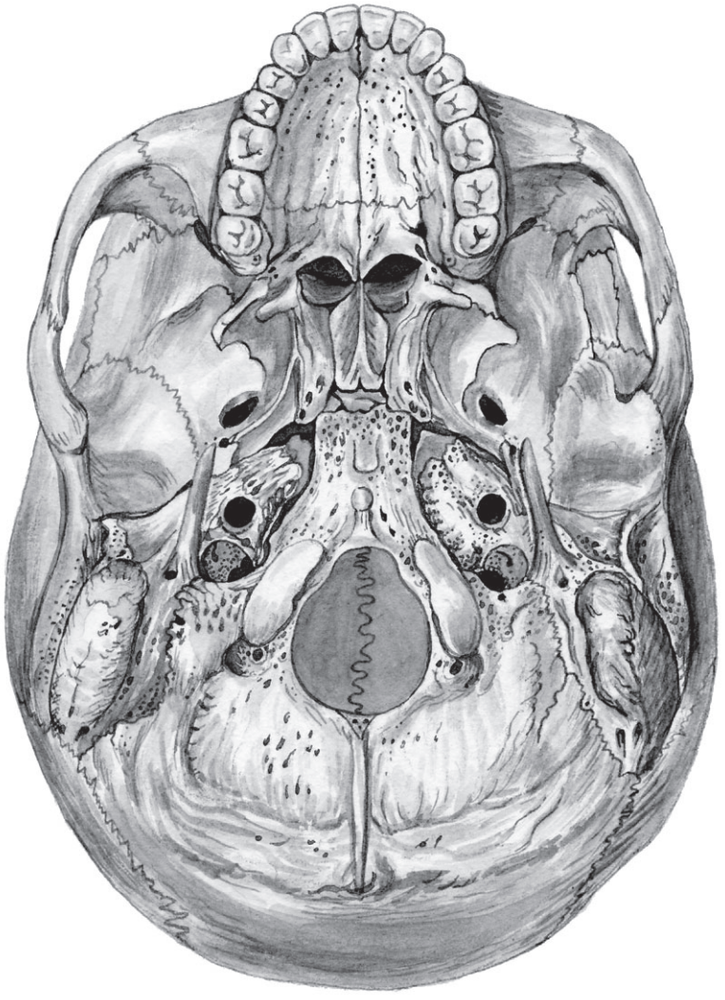

Фиг. 110. Череп, cranium; изглед отдолу
(Базиларна норма, norma basilaris. Външна основа на черепа, basis cranii externa)

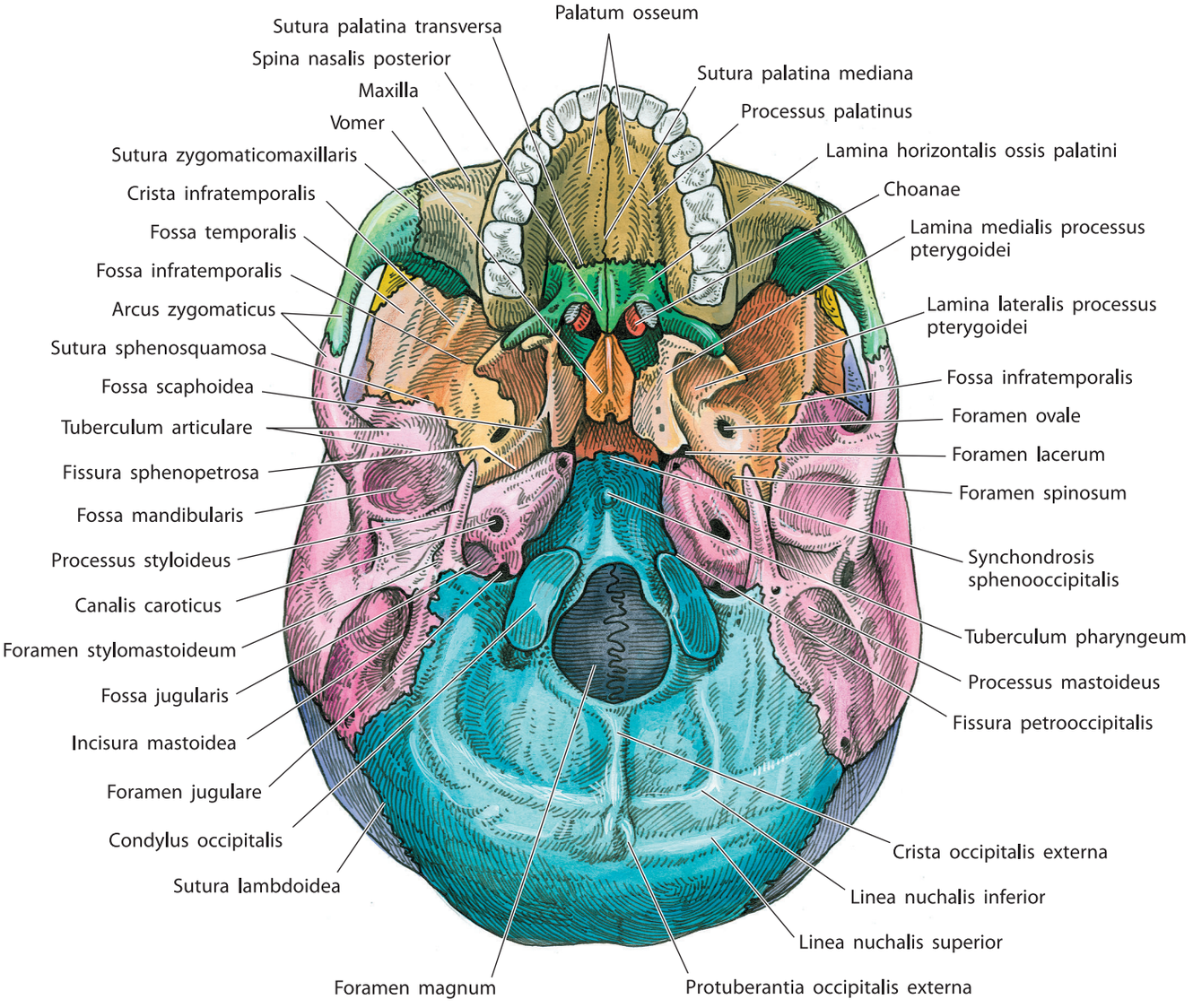

Фиг. 111. Череп, cranium; изглед отдолу (полусхематично)

ките на костите, образуващи равна линия са или *люспест шев, sutura squamosa,* когато единият край на костта припокрива края на другата кост подобно на рибешки люспи, или *плосък шев, sutura ptanai,* когато краищата на съединяващите се кости са гладки и се допират един до друг (например, ябълчночелюстен шев).

Шевовете между костите на черепа най-често получават названието си от костите, които влизат в контакт помежду си.

Наименованията на някои шевове на черепния покрив са свързани с тяхното направление или форма, *венечен шев, sutura coronalis,* – шевът между челната и теменните кости; *сагитален шев, sutura sagittalis,* – шевът между теменните кости; *ламбдовиден шев, sutura lambdoidea,* – шевът между тилната и теменните кости /Б. пр. – ламбовиден по името на гръцката буква ламбда λ/

В процеса на вкостяване понякога се образуват отделни, непостоянни, с малък размер *кости на шевовете, ossa suturalia.* По-често те се намират в сагиталния и ламбдовидния шевове. Порядко се среща *междутеменна кост, os interparietale,* заменяща горния ъгъл на тилната люспа и разполагаща се между двете теменни кости.

На страничната повърхност на покрива, под долната слепоочна линия, се разполага слепоочна площадка, която надолу преминава в слепоочна яма, ограничена отвън от ябълчния израстък на слепоочната кост.

Черепният покрив в своята предна част има изпъкналост – *чело, frons.* В задната част на покрива може да се забележат три изпъкналости: две странични – *теменни изпъкналости, tubera parietalia,* и задна – *тил, occiput.* Между тези три изпъкналости се определя най-изпъкналата нагоре точка на покрива – *теме,* или *връх, vertex.*

Мозъчната повърхност на свода на черепа има редица неравности, които повтарят релефа на повърхността на мозъка (вж. фиг. 113). Освен това, мозъчната повърхност на черепния свод носи върху себе си отпечатъци от съдове: *артериални бразди, sulci arteriosi, венозни бразди, sulci venosi,* и бразди на венозните синуси, при това най-голямата от браздите, преминаваща по срединната линия на свода на черепа е *браздата на горния сагитален синус, sulcus sinus sagittalis superioris.* По ръбовете на тази бразда се виждат малки, но дълбоки вдлъбвания – *гранулационни ямки, foveolae granulares,* където навлизат израстъците на паяжиновидната мозъчна обвивка. Освен тези вдлъбвания, в задните отдели на сагиталната бразда има 2-3 *изхранващи отвори, foramina nutricia.* Те най-често се разполагат не в самата бразда, а по-скоро встрани от нейните ръбове.

Фонтанели. Една от особеностите на черепа при новороденото са *фонтанелите, fonticuli cranii* (вж. фиг. 114, 115, 207). Те представляват невкостенени участъци, които са разположени в местата на образуване на бъдещите шевове.

Известно е, че черепният покрив през целия вътреутробен период претърпява структурни изменения. Първоначално той е във форма на мембранозно обра-

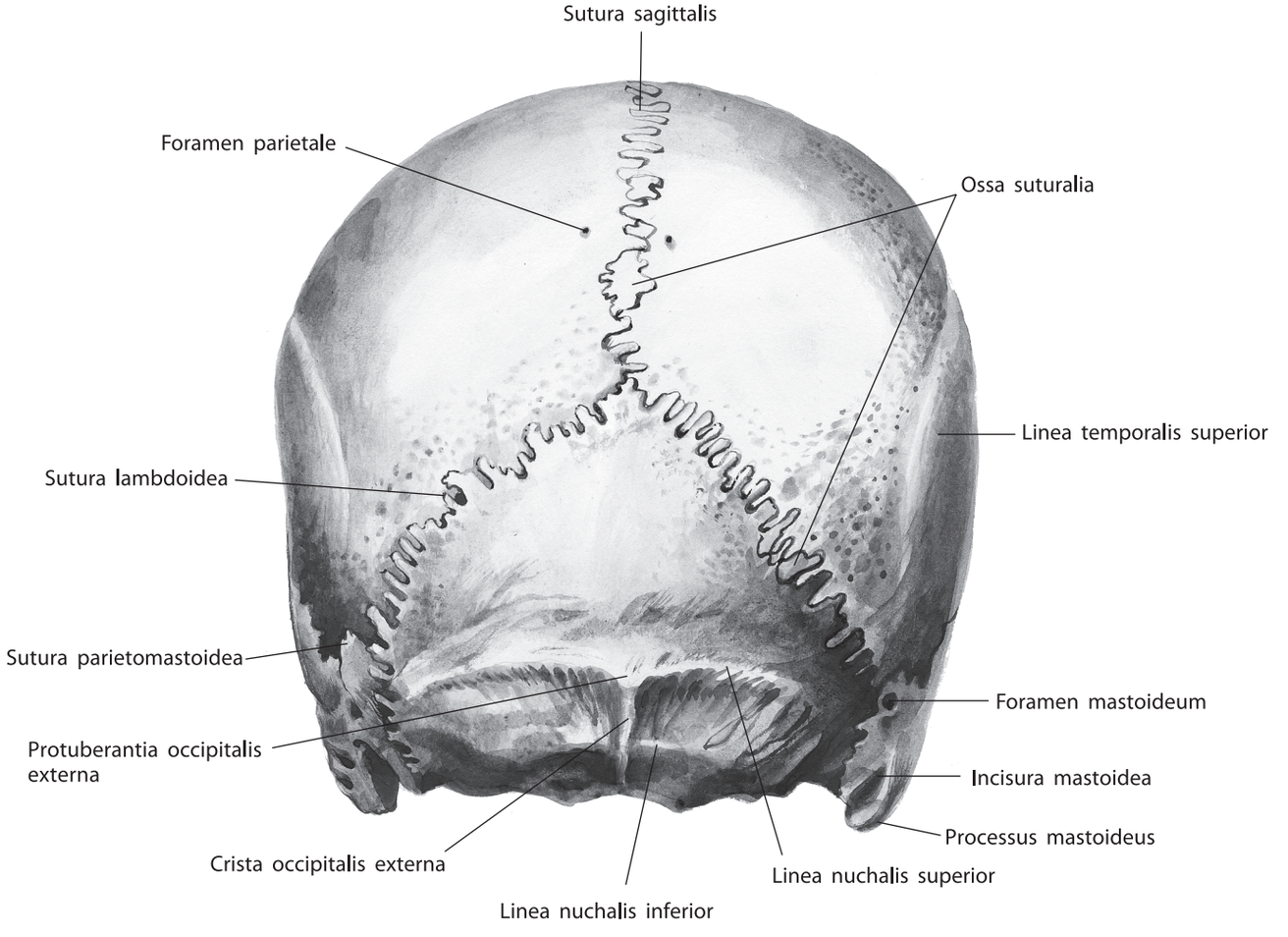

Фиг. 112. Череп, cranium; изглед отзад *(Без долната челюст)*

зувание, покриващо отгоре главния мозък. По-късно, преминавайки хрущялния стадий, то постепенно се заменя от костна тъкан. Този преход се характеризира с появата на костни точки (вътреутробно през 2-я или в началото на 3-я месец), появяващи се като островчета в една или друга кост. След това тези островчета се сливат помежду си, образувайки големи костни пластинки, представляващи костната основа на различните кости на черепния покрив.

Към момента на раждане между костите остават участъци от мембранозния череп във вид на тесни ленти и по-широки пространства – фонтанели, които вследствие на своята еластичност могат, в зависимост от състоянието на вътречерепното налягане, да хлътват или да изпъкват, създавайки впечатление, че пулсират – в тази връзка са получили и наименованието си. На черепа на новороденото се различават 6 фонтанели, при което две от тях са чифтни и две нечифтни. Към нечифтните се отнасят предната и задната фонтанела, към чифтните – клиновидната и цицковидната фонтанели.

Предната фонтанела, fonticulus anterior (вж. фиг. 114, 115), най-често има форма на ромб, разположен на мястото, където се събират шевовете – сагитален, венечен и метопичен. Фонтанелата се запазва до 2-годишна възраст и към края на втората година се вкостява.

Задната фонтанела, fonticulus posterior (вж. фиг. 115), е с триъгълна форма и е разположена на мястото, където се съединяват сагиталният и ламбдовидният шевове. Вкостява се в началото на първата година от живота.

Клиновидната фонтанела, fonticulus sphenoidalis (вж. фиг. 114), е чифтна, заляга в предната част на страничните повърхности на черепа, между челната и теменната кости, отпред и отгоре, и голямото крило на клиновидната кост и люспестата част на слепоочната кост, отдолу. Затваря се скоро след раждането, а понякога дори в края на вътреутробния период.

Цицковидната фонтанела, fonticulus mastoideus (вж. фиг. 114), е също чифтна, разположена е зад клиновидната фонтанела, в мястото където се съединяват тилната люспа, теменната кост и цицковидният израстък на слепоочната кост. Вкостява се в същия период, както и клиновидната.

Остатъците от мембранозния череп позволяват значително разместване на черепните кости по време на раждането, което облекчава преминаването на главичката на детето през тесните места на родовите пътища.

Основа на черепа

Черепна основа (фиг. 116, 117; вж. фиг. 110, 114) се нарича онази част от че-

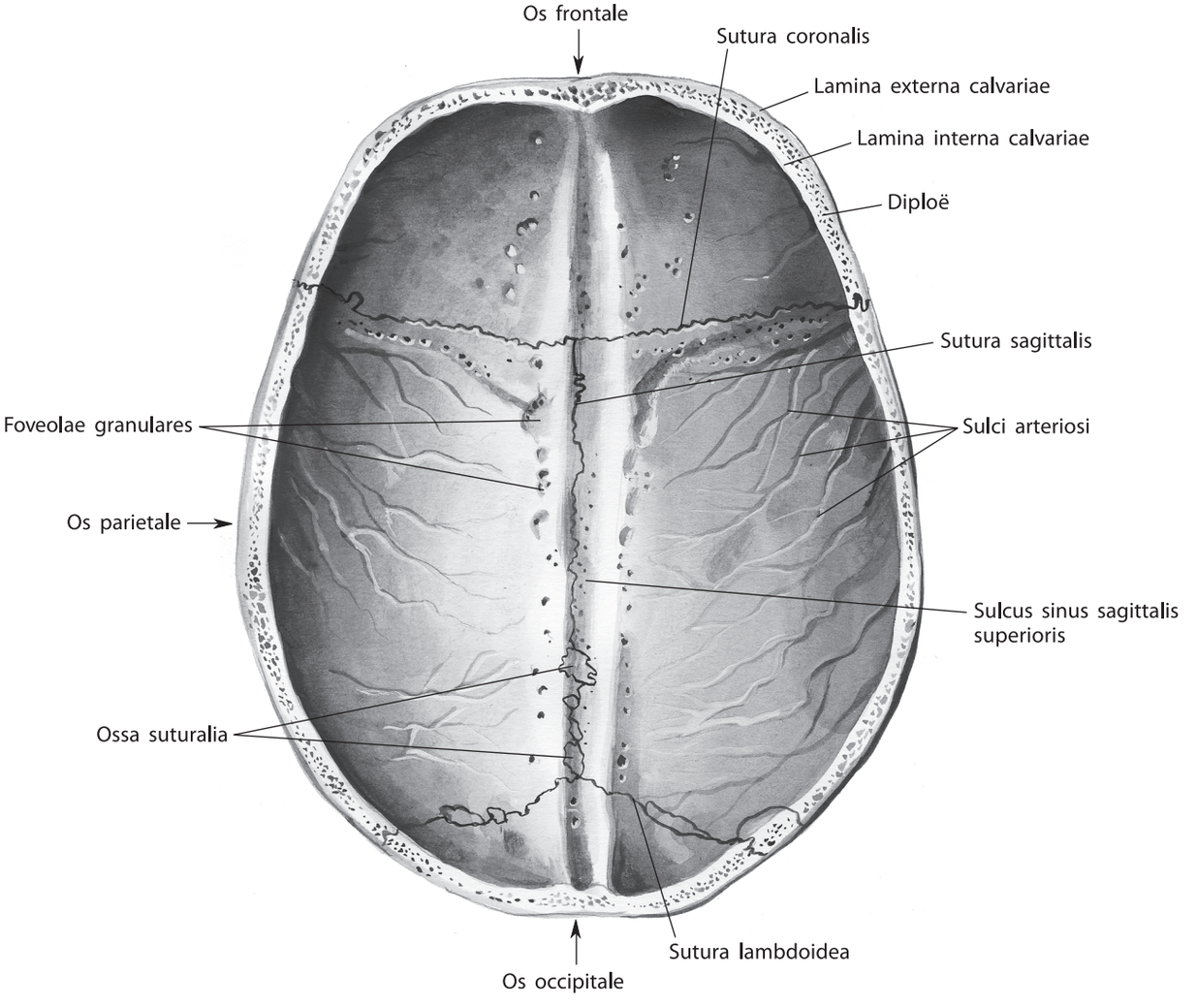

Фиг. 113. Черепен покрив; изглед отвътре

репа, която е разположена под линията, вървяща в посока напред на нивото на надочничния ръб и по-нататък в посока назад по ябълчния израстък на челната кост, клиновидно-ябълчния шев, подслепоочния гребен на голямото крило на клиновидната кост, горния ръб на външния слухов отвор, горната нухална линия към външната тилна издатина.

Различават се външна и вътрешна основа на черепа.

Външната основа на черепа, basis cranii externa, отпред е покрита от костите на лицето (вж. фиг. 108–111). Насочени назад от *костното небце, patatum osseum,* излизат *криловидните израстъци, processus pterygoidei,* чиито медиални пластинки, заедно с перпендикулярните пластинки на небцовите кости, ограничават отвън *хоаните, choanae,* разделени от *ралника, vomer.*

Между криловидните израстъци, латерално и назад от тях, външната основа на черепа се образува от тялото и големите крила на клиновидната кост, долната повърхност на пирамидата, тъпанчевата част, участъците на люспестата част на слепоочната кост, а така също базалната част и предния отдел на люспата на тилната кост.

До основата на медиалната пластинка на криловидния израстък има *ладиевидна яма, fossa scaphoidea.* В посока назад от израстъка е разположен *отвор с неравни ръбове, foramen lacerum,* който е с неравни ръбове и на немацериран череп е запълнен с хрущялна тъкан. В областта на голямото крило на клиновидната кост се отваря *овален и бодилест отвор, foramen ovale et foramen spinosum.* Латерално от тези отвори е разположена *долночелюстна яма, fossa mandibularis,* със *ставна повърхност, facies articularis,* ограничена отпред от *ставно хълмче, tuberculum articulare.* На долната повърхност на пирамидата се отваря *каналът на сънната артерия, canalis caroticus*, в посока назад и латерално от него се намира *яремна яма, fossa jugutaris,* водеща в *яремен отвор, foramen jugulare,* образуван в резултат от съединяването на яремните изрезки на пирамидата на слепоочната кост и латералната част на тилната кост. В посока навън от яремния отвор е разположен *шиловиден израстък, processus styloideus,* а още по-латерално – *цицковиден израстък, processus mastoideus.* Между тях се намира *шилоцицковиден отвор, foramen stylomastoideum.*

Тялото на клиновидната кост се съединява с основната част на тилната кост посредством *клиновиднотилна синхондроза, synchondrosis sphenooccipitalis.* В областта на основата на черепа се различават още две синхондрози: *клиновиднoскалиста синхондроза, synchondrosis sphenopetrosa,* и скалистотилна синхондроза, *synchondrosis petrooccipitalis,* които на мацериран череп са представени

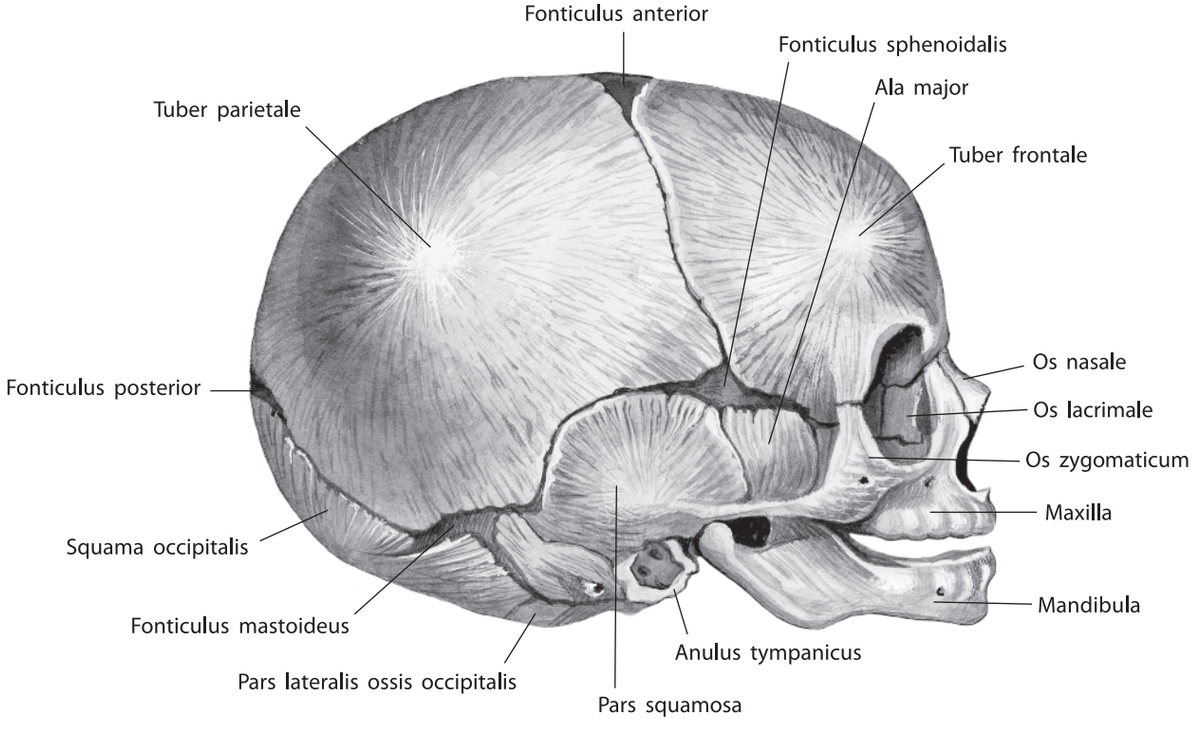

Фиг. 114. Череп на новороденото; изглед отдясно

съответно от *клиновидноскалиста цепнатина, fissura sphenopetrosa* (вж. фиг. 111, 117), и *скалисто-тилна цепнатина. fissura petrooccipitalis* (вж. фиг. 117).

В центъра на основата на черепа има *голям (тилен) отвор, foramen magnum*, от който в посока напред, в основната част на тилната кост, е разположена *гълтачна върга, tuberculum pharyngeum,* от двете страни – *тилни кондили, condyli occipitales,* а в посока назад от отвора почти по средната линия и до *външната тилна издатина, protuberantia occipilalis externa,* преминава *външният тилен гребен, crista occipitalis externa,* с излизащите от него *долна и горна нухални линии, linea nuchalis inferior el linea nuchalis superior.*

Вътрешната основа на черепа, basis cranii interna (вж. фиг. 116, 117), представлява вдлъбната неравна повърхност, която повтаря релефа на прилежащия към нея мозък. Повърхността има три вдлъбнатини: предна, средна и задна черепни ями.

Предната черепна яма, fossa cranii anterior, е най-плитка. Дъното ѝ се образува от *очничната част, pars orbitalis,* на челната кост, *малките крила, alae minores,* на клиновидната кост и *решетъчната пластинка, lamina cribrosa,* на решетъчната кост. Тя е ограничена откъм задната страна от ръба на малките крила и *пъпката на седлото, tuberculum sellae.* Най-вдлъбнато място е областта на решетъчната пластинка, където се издига *петльовият гребен, crista galli,* пред който се намира *слепият отвор, foramen cecum.*

Средната черепна яма, fossa cranii media, е най-дълбока в страничните си части; в централната ѝ част се издига *турското седло, sella turcica,* в чийто център се намира *хипофизната яма, fossa hypophysialis.* Откъм предната ѝ част средната черепна яма е ограничена от малките крила на клиновидната кост, откъм задната – от *гърба на седлото, dursum sellae,* и *горния ръб на пирамидата, margo superior partis petrosae.* Дъното на средната черепна яма се изгражда от тялото и големите крила на клиновидната кост, предните повърхности на пирамидите и мозъчната повърхност на люспестата част на слепоочната кост. На дъното на средната черепна яма от двете страни на основата на турското седло са разположени *браздите на сънните артерии, sulci carotici,* всяка от които, насочвайки се назад, надолу и латерално към върха на пирамидата, води в *канала на сънната артерия, canalis caroticus.* В кухината на страничните части на средната черепна яма се отварят: *зрителният канал, canalis opticus, горната очнична цепка, fissura orbitalis superior, отвор с неравни ръбове, foramen lacerum, кръглият отвор, foramen rotundum, овалният отвор, foramen ovale,* и *бодилестият отвор, foramen spinosum.* На предната повърхност на пирамидата се различават *троичното хлътване. impresio trigeminalis, покривът на тъпанчевата кухина, tegmen tympani, дъгообразното възвишение, eminentia arcuata,* а също и цепнатините и браздите на големия и малък скалист нерви.

Задната черепна яма, fossa cranii posterior, отпред е ограничена от гърба на седлото и горния ръб на пирамидата; отзад границата минава по *браздата на напречния синус, sulcus sinus transversi,* и *вътрешна тилна издатина, protuberantia occipitalis interna.* Това е най-дълбоката черепна яма. Дъното ѝ се образува от почти цялата тилна кост, с изключение на горната част на тилната люспа, от част от тялото на клиновидната кост (неголям участък назад от гърба на седлото), от задната повърхност на пирамидата и тилния ръб на теменната кост. В центъра на ямата се намира *голям тилен отвор, foramen magnum,*

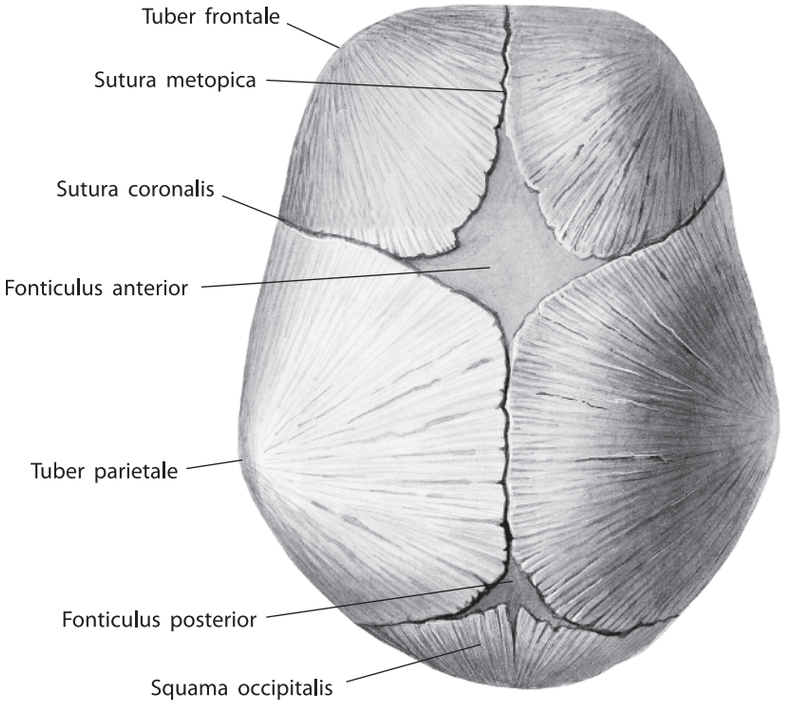

Фиг. 115. Череп на новороденото; изглед отгоре

пред него е разположен *склон, clivus,* образуван от тялото на клиновидната кост и базиларната част на тилната кост. При страничната полуокръжност на големия отвор се отваря *каналът на подезичния нерв, canalis nervi hypoglossi,* в посока навън от него и назад от *яремния отвор, foramen jugulare,* е разположен непостоянен *кондилен канал, canalis condylaris.* От задния ръб на големия отвор по средната линия се издига *вътрешен тилен гребен, crista occipitalis interna,* който достига до *вътрешната тилна издатина, protuberantia occipitalis interna.* Малко по-нагоре от него, от двете страни на *кръстообразното възвишение, eminentia cruciformis,* се отклоняват *бразди на напречния синус, sulci sinus transversi,* чието продължение е *браздата на сигмовидния синус, sulcus sinus sigmoidei,* завършваща при яремния отвор.

Носна кухина

Носната кухина, *cavitas nasi* (фиг. 118–122; вж. фиг. 108), е разположена в средата на горния отдел на лицевия череп. Тя е образувана от същинска кухина и добавъчни кухини, лежащи в посока нагоре, навън и назад от нея. Отпред и над тези добавъчни кухини се намират *челните синуси, sinus frontales,* отвън – *решетъчните клетки, cellulae ethmoidales,* или *решетъчните лабиринти, labyrinthi ethmoidales,* малко по-надолу – *горночелюстните синуси, sinus maxillares,* а отзад и отгоре – *клиновидните синуси, sinus sphenoidales.*

Носната кухина се разделя от костната преградка на носа на дясна и лява половини, във всяка от които се отварят околоносните кухини и клетките на решетъчния лабиринт. Носната кухина е разположена в сагиталната плоскост и се отваря напред чрез крушовидния отвор, а назад чрез хоаните.

Крушовидният отвор, apertura piriformis (вж. фиг. 46, 47), е ограничен отгоре от свободните ръбове на носните кости, странично – от *носните изрезки, incisurae nasales,* на горните челюсти, а отдолу се затваря от *предния носен бодил, spina nasalis anterior.*

Хоаните, choanae, представляват почти овални по форма отвърстия, разделени от задния ръб на ралника. Стените им са образувани отдолу от задния ръб на хоризонталните пластинки на небцовите кости, отстрани – от медиалните пластинки на криловидните израстъци на клиновидната кост, отгоре – от тялото на тази кост, крилете на ралника и влагалищния израстък на криловидните израстъци.

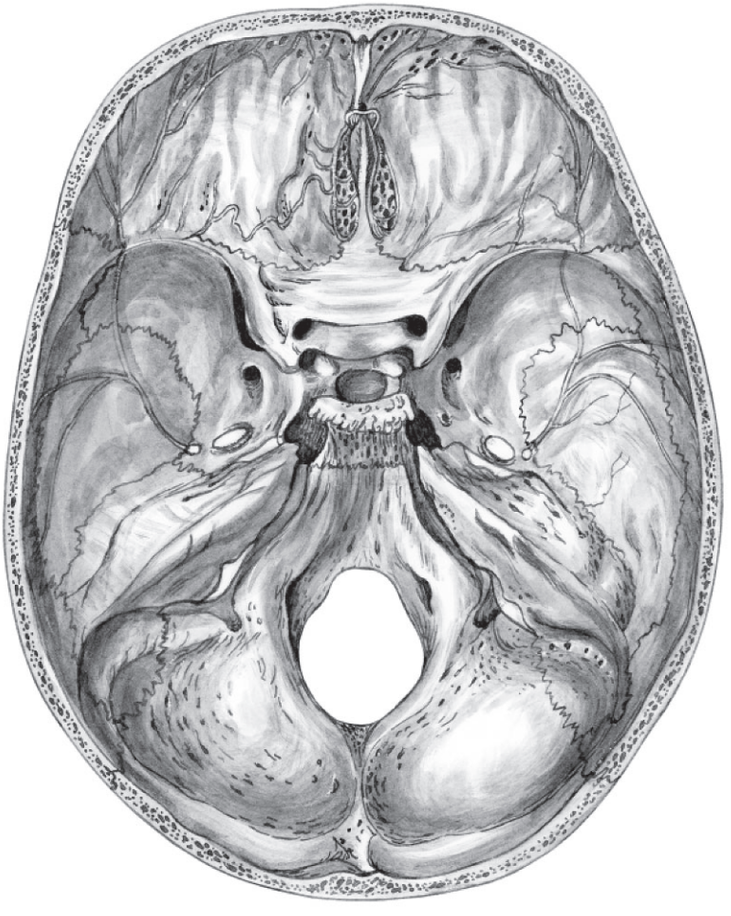

Фиг. 116. Вътрешна основа на черепа, basis cranii interna; изглед отгоре

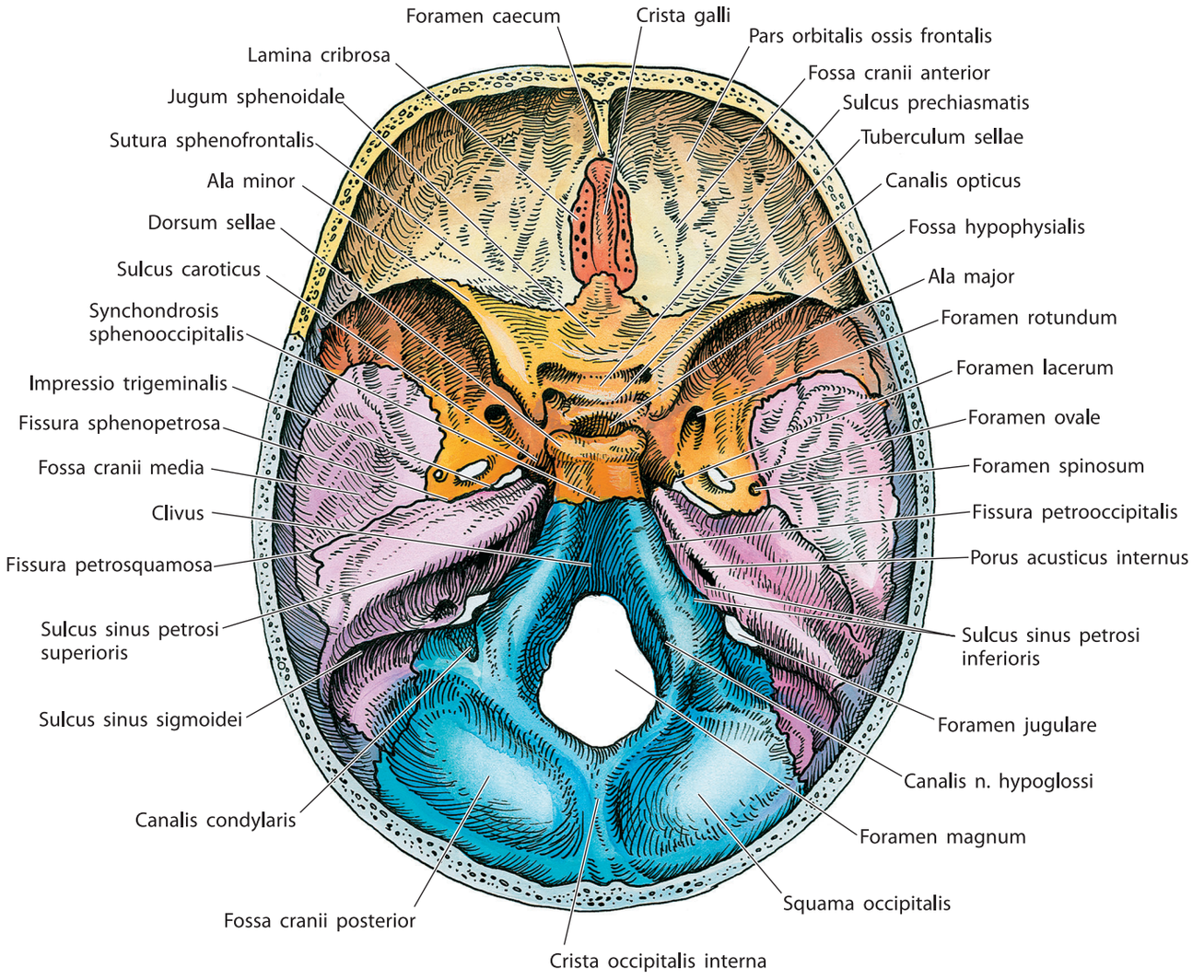

Фиг. 117. Вътрешна основа на черепа, basis cranii interna; изглед отгоре {полусхематично)

Костната преграда на носа, septum nasi osseum (вж. фиг. 108, 109), е разположена в носната кухина и обикновено е извита надясно или наляво. Тя се образува от перпендикулярната пластинка на решетъчната кост отгоре и от ралника отдолу и отзад; с долния си ръб ралникът се съединява с носния гребен на горната челюст и небцовите кости.

Долната стена на носната кухина образува *костно небце, palatum osseum* (вж. фиг. 122).

За горна стена или покрив служат вътрешната повърхност на носните кости, носните части на челните кости и решетъчната пластинка на решетъчната кост, чрез която носната кухина е свързана с *предната черепна яма, fossa cranii anterior.* Задният отдел на горната стена образува предната повърхност на тялото на клиновидната кост.

Страничната стена е образувана от намиращите се в носната кухина повърхности на челния израстък и тялото на горната челюст, слъзната кост, лабиринта на решетъчната кост с нейния куковиден израстък, перпендикулярната пластинка на небцовата кост и медиалната пластинка на криловидния израстък на клиновидната кост. Откъм външната стена в посока към преградката на носа се вдават три носни конхи: *горна носна конха, concha nasalis superior, средна носна конха, con-cha nasalis media,* и *долна носна конха, concha nasalis inferior.* Под конхите, между тях и външната стена на носната кухина, се образуват три надлъжни носни прохода (вж. фиг. 118,119): под горната конха е горният носен проход, под средната – средният носен проход и под долната конха – долният носен проход.

Горният носен проход, meatus nasi superior, е по-къс и по-тесен от другите два и заляга само в задните отдели на носната кухина. Той е разположен под лек наклон в посока назад и надолу и задният му край достига до *клинонебцовия отвор, foramen sphenopalatinum.* В предния отдел на горния носен ход се отварят задните решетъчни клетки. Над горната носна конха се намира *клинорешетъчната вдлъбнатина, recessus sphenoethmoidalis,* в чиято област се отваря *клиновидният синус, sinus sphenoidalis.*

Средният носен проход, meatus nasi medius, като цяло върви паралелно на горния проход, но е значително по-дълъг и по-широк от него. В средния носен ход през отвора на *горночелюстния синус, hiatus maxillaris,* се отваря *горночелюстният синус, sinus maxillaris.* Отворът на горночелюстния синус, на цял череп, степен значително се стеснява от прилягащите към него съседни кости, а именно: отзад – от перпендикулярната пластинка на небцовата кост, отдолу – от горночелюстния израстък на долната носна конха, от решетъчния израстък на същата конха и куковидния израстък на решетъчната кост.

Минаващият в посока отгоре надолу и назад *куковиден израстък, processus uncinatus* разделя отвора на горночелюстния синус на два отдела – предно-долен и задногорен. Последният се разполага между *решетъчния мехур, bulla ethmoidalis,* и куковидния израстък и на немацериран череп служи за вход към горночелюстния синус – *полулунен отвор, hiatus semilunaris.* Горната, която

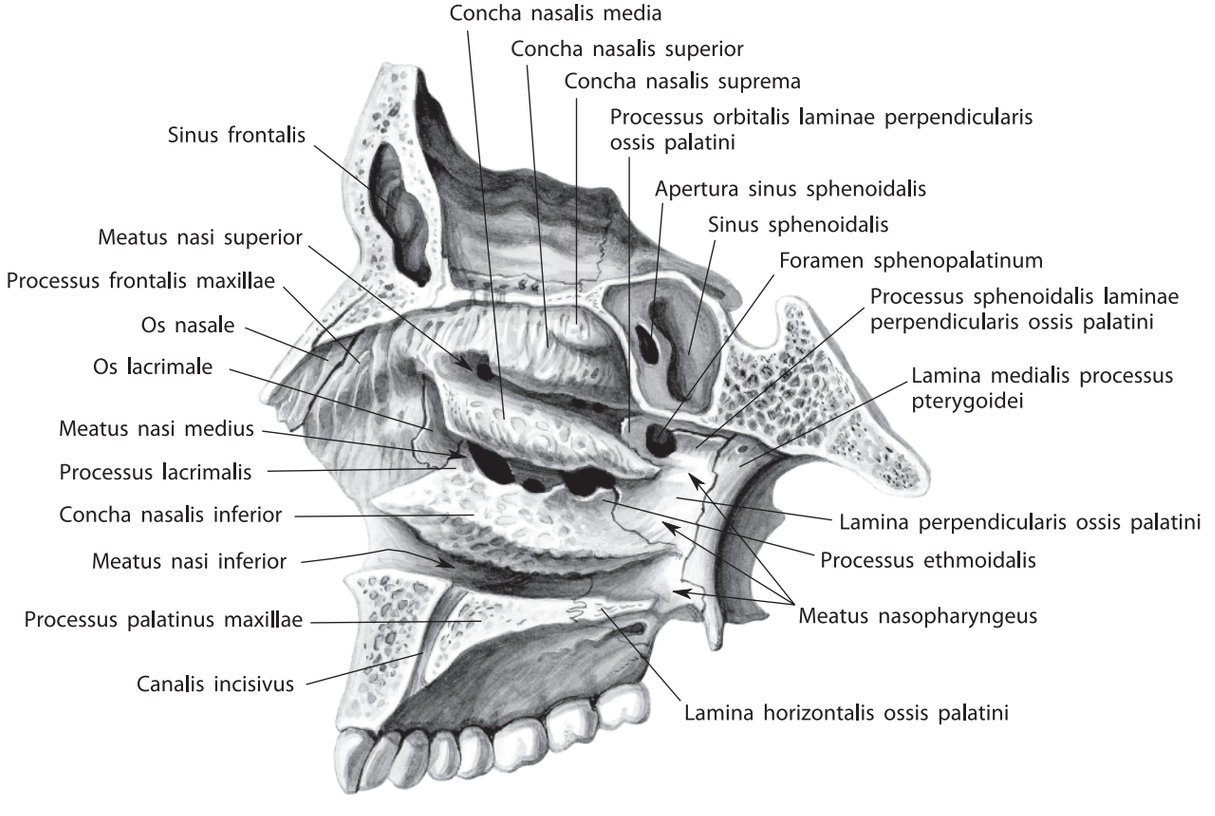

Фиг. 118. Латерална стена на скелета на носната кухина, cavitas nasi
(Дясна страна. Сагитален разрез, извършен вдясно от костната преградка на носа)

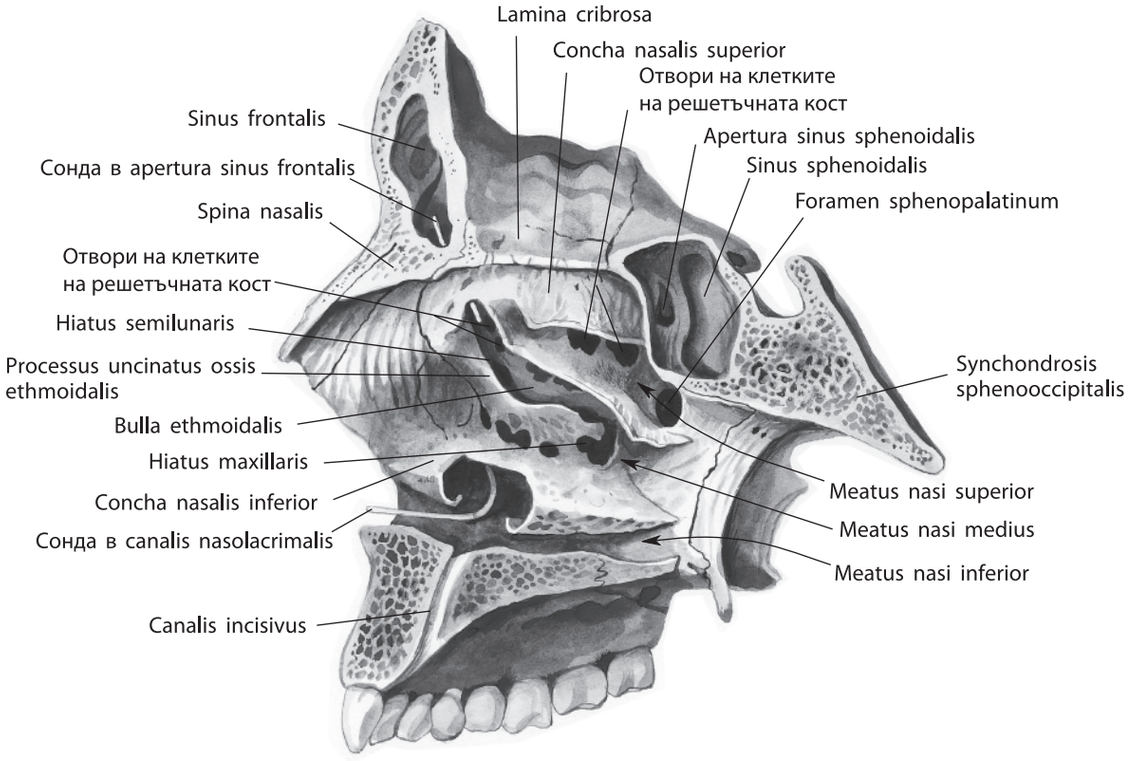

Фиг. 119. Латерална стена на скелета на носната кухина
(Дясна страна. Сагитален разрез, извършен вдясно от костната преградка на носа. Горна, средна и долна носни конхи, conchae nasales superior, media et inferior, частично отстранени)

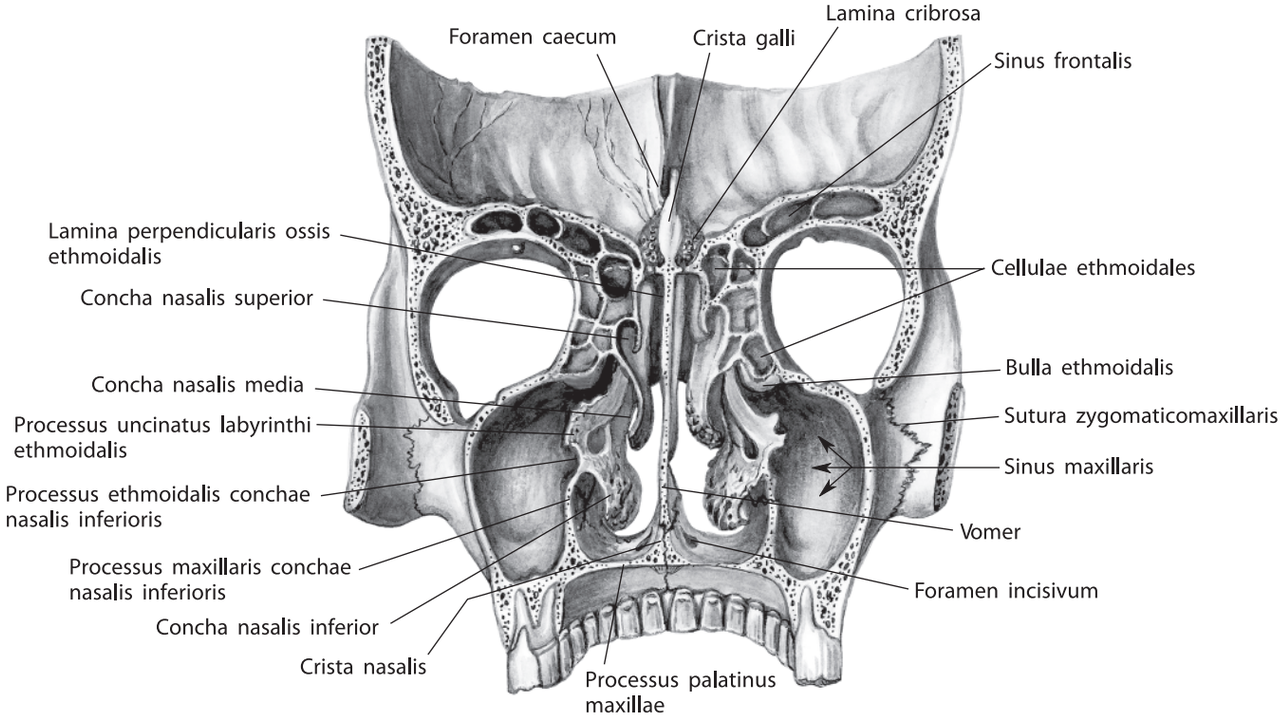

Фиг. 120. Скелет на носната кухина и очниците; изглед отзад
(Фронтален разрез през основата на слепоочните израстъци на ябълчните кости)

е по-широка, част на този отвор се нарича *решетъчен конус, infundibulum ethmoidaie.* Този отвор съединява средния носен проход с отворчетата на предните решетъчни клетки, а нагоре чрез *отвора на челния синус, apertura sinus frontalis, –* с *челния синус, sinus frontalis.*

Долният носен проход, meatus nasi inferior е най-дългият и най-широкият от всички. Близо до предния му край се намира долният отвор на *носослъзния канал, canalis nasolacrimalis* (вж. фиг. 119). Долната носна конха представлява горна стена на долния носен проход, а долната стена се образува от небцовия израстък на горната челюст и хоризонталната пластинка на небцовата кост. Пространството зад конхите представлява много към *носогълтачов проход, meatus nasopharyngeus,* който се отваря чрез хоаните в гълтача, pharynx (вж. т. 2 „Спланхнология“)

Костно небце

Костното небце, *palatum osseum* (фиг. 123), образува дъното на *носната кухина* и покрива на *устната кухина* (вж. фиг. 109, 120).

Предните две трети от костното небце се образуват от небцовите израстъци на горните челюсти, задната трета – от хоризонталните пластинки на небцовите кости и техните пирамидални израстъци.

Отпред и отстрани костното небце е ограничено от алвеоларните израстъци на горните челюсти. По средата на костното небце, в сагитално направление, преминава срединният *небцов шев, sutura palatina mediana,* в който се съединяват двата небцови израстъка на горните челюсти и двете хоризонтални пластинки на небцовите кости. По продължение на срединния шев често е разположено *небцово валяче, torus palatinus.* Задните отдели на този шев пресичат фронтално *напречния небцов шев, sutura palatina transversa, –* място на съединяване на небцовите израстъци на горните челюсти с хоризонталните пластинки на небцовите кости. В предния край на срединния небцов шев, зад алвеолите на резците, заляга *резцовата яма, fossa incisiva.* На дъното на ямата е разположен *резцов отвор, foramen incisivum* (през него преминават нерви и съдове), водещ в *резцов канал, canalis incisivus.* Каналът се отваря на горната, която е носна, повърхност на твърдото небце чрез две отвърстия, всяко от които е разположено от двете страни на носния гребен. От две-

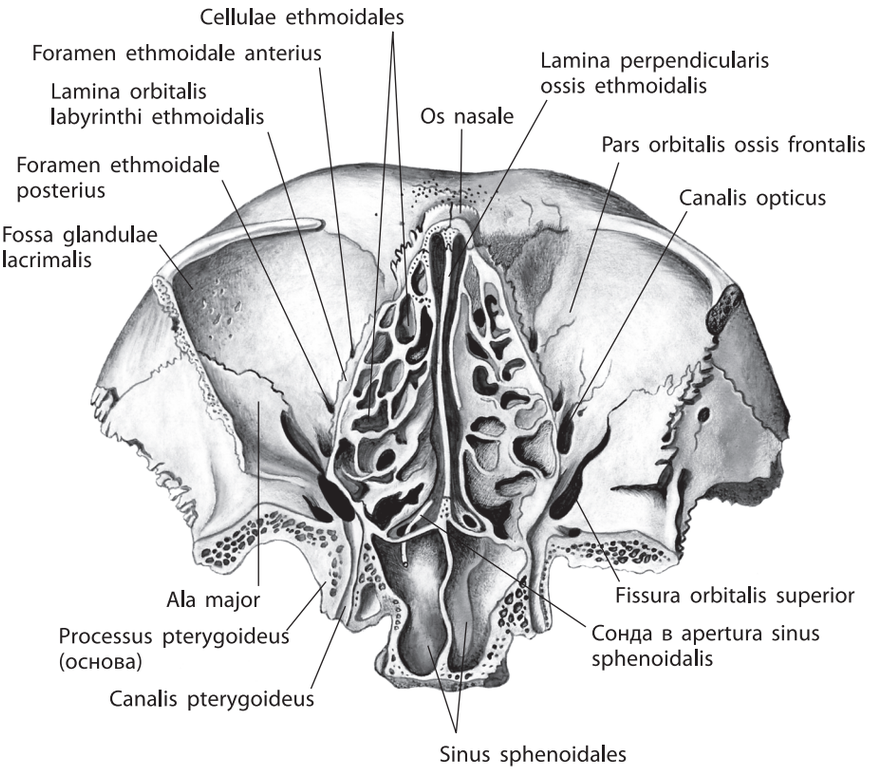

Фиг. 121. Скелет на носната кухина и очниците; изглед отдолу
(Хоризонтален разрез през срединните отдели на входа в очницата)

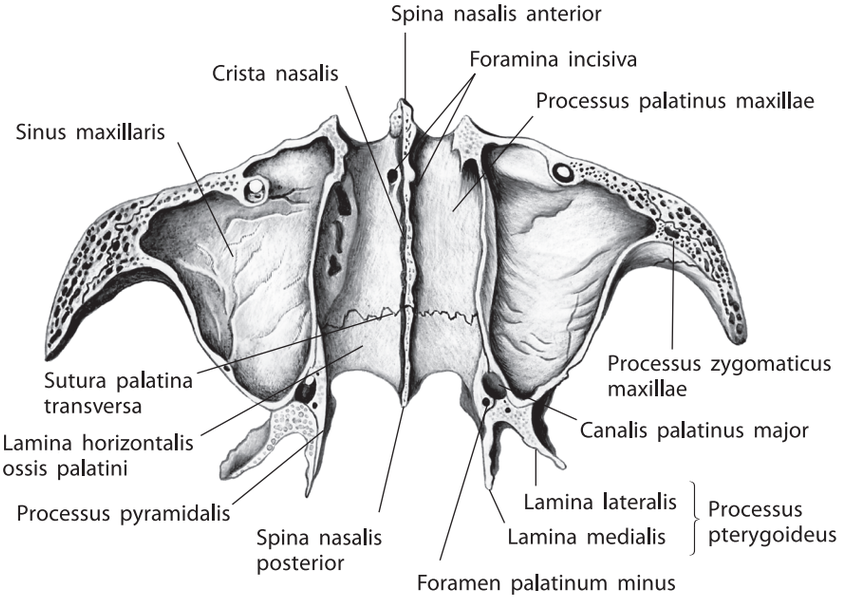

Фиг. 122. Скелет на носната кухина; изглед отгоре
(Долна стена на носната кухина. Хоризонтален разрез през ябълчните израстъци на горната челюст)

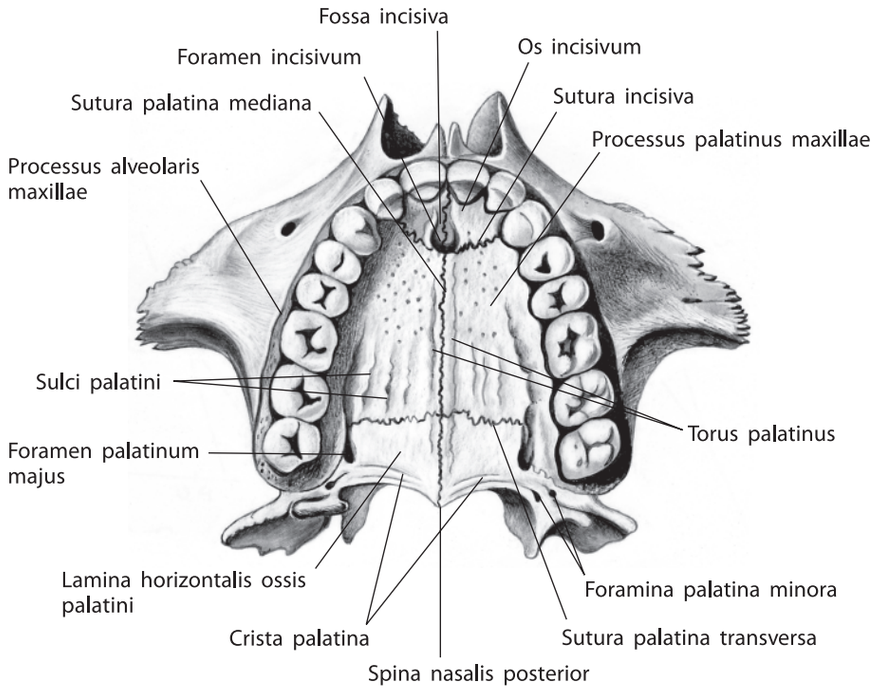

Фиг. 123. Костно небце, palatum osseum; изглед отдолу

те страни на резцовия отвор на детски череп, а понякога и на череп на възрастен човек, се забелязва не особено отчетливо изразен *резцов шев, sutura incisiva* (вж. фиг. 123), съединяващ непостоянната *резцова кост, os incisivum,* с небцовия израстък на горната челюст.

В задновъншните части на костното небце има по един голям небцов отвор, *foramen palatinum majus,* а в посока назад от тях има 1-2 *малки небцови отвора, foramina palatina minora.* От двете страни на костното небце, пред големия небцов отвор, преминават две *небцови бразди, sutci palatini,* – отпечатъци от съдове и нерви.

Очница

Очницата, orbita (фиг. 124, 125; вж. фиг. 46, 47), представлява четиристенна кухина, чиито стени образуват пирамида с неправилна форма. В кухината на очницата заляга очната ябълка с нейните мускули, съдове и нерви, а също и слъзна жлеза и мастна тъкан. В посока напред кухината се отваря чрез широк *вход в очницата, aditus orbitae,* който прилича на основата на пирамида, ограничен от *очничния ръб, margo orbitalis* (вж. фиг. 47, 124). До самия вход кухината на очницата се разширява, а в посока назад постепенно се стеснява. Надлъжните оси и на двете очници, преминаващи от средата на входа им към средата на зрителния канал, се събират в областта на турското седло. Очницата граничи медиално с носната кухина, отгоре – със съответната част на предната черепна яма, отвън – със слепоочната яма, отдолу – с горночелюстния синус.

Входът в очничната кухина има очертание на четириъгълник със закръглени ъгли. Отгоре входът е ограничен от *надочничния ръб, margo supraorbitalis,* който е образуван от едноименния ръб на челната кост и нейния ябълчен израстък. От вътрешната страна входът в очницата е ограничен от *медиалния ръб, margo medialis,* образуван от носната част на челната кост и челния израстък на горната челюст. Отдолу входът на очницата е образуван от *подочничния ръб, margo infraorbitalis, на горната челюст* и прилежащата част на ябълчната кост.

Латералният ръб, margo lateralis, на входа на очницата образува ябълчната кост. Всички стени на очницата са гладки.

Горната стена, paries superior, е образувана от очничната част на челната кост, а задният ѝ участък – от малките крила на клиновидната кост. Между тези две кости преминава *клиночелният шев, sutura sphenofrontalis.* При корена на всяко малко крило се намира *зрителен канал, canalis opticus,* през който преминава зрителният нерв и очничната артерия. До предния ръб на горната стена, по-близо до латералния му ъгъл, е разположена *ямата на слъзната жлеза, fossa glandulae lacrimalis,* а в посока напред и навътре от ръба – *макаровидна яма, fovea trochlearis, и макаровиден бодил, spina trochlearis.*

Латералната стена на очницата, paries lateralis orbitae, е образувана в задния ѝ отдел от очничната повърхност на големите крила на клиновидната кост, в предния – от очничната повърхност на ябълчната кост. Между тези кости преминава *клиноябълчния шев, sutura sphenozygomatica.* Горната и страничната стени са разделени една от друга чрез горната очна цепка, *fissura orbitalis superior,* която се намира между голямото и малкото крило на клиновидната кост. На очничната повърхност на ябълчната кост има *ябълчноочничен отвор, foramen zygomaticoorbitale.*

Долната стена на очницата, paries inferior orbitae, е образувана основно от очничната повърхност на горната челюст, а също и от част от очничната повърхност на ябълчната кост и очничния израстък на небцовата кост. Между долния ръб на очничната повърхност на голямото крило и задния ръб на очничната повърхност на горната челюст, се намира *долната очнична цепка*, *fissura orbitalis inferior,* чийто преден край достига до ябълчната кост. През тази цепка очничната кухина комуникира с крило-небцовата и подслепоочната ями. На страничния ръб на очничната повърхност на горната челюст започва *подочничната бразда, sulcus infraorbilalis,* която преминава в *подочничен канал, canalis infraorbilalis,* залягащ в предните отдели на долната стена на очницата.

Медиалната стена на очницата, paries medialis orbilae (вж. фиг. 125), е образувана (в посока отпред назад) от слъзната кост, очничната пластинка на решетъчната кост и латералната повърхност на тялото на клиновидната кост. В предния отдел на стената има *слъзна бразда. sulcus lacrimalis,* продължаваща в *яма на слъзната торбичка, fossa sacci lacrimalis.* Последната преминава в посока надолу в *носослъзен канал, canalis nasolacrimalis.*

По горния ръб на медиалната стена на очницата са разположени два отвора: *преден решетъчен отвор, foramen ethmoidale anterius,* в предния край на челнорешетъчния шев и *заден решетъчен отвор, foramen ethmoidale posterius,* близо до задния край на същия шев.

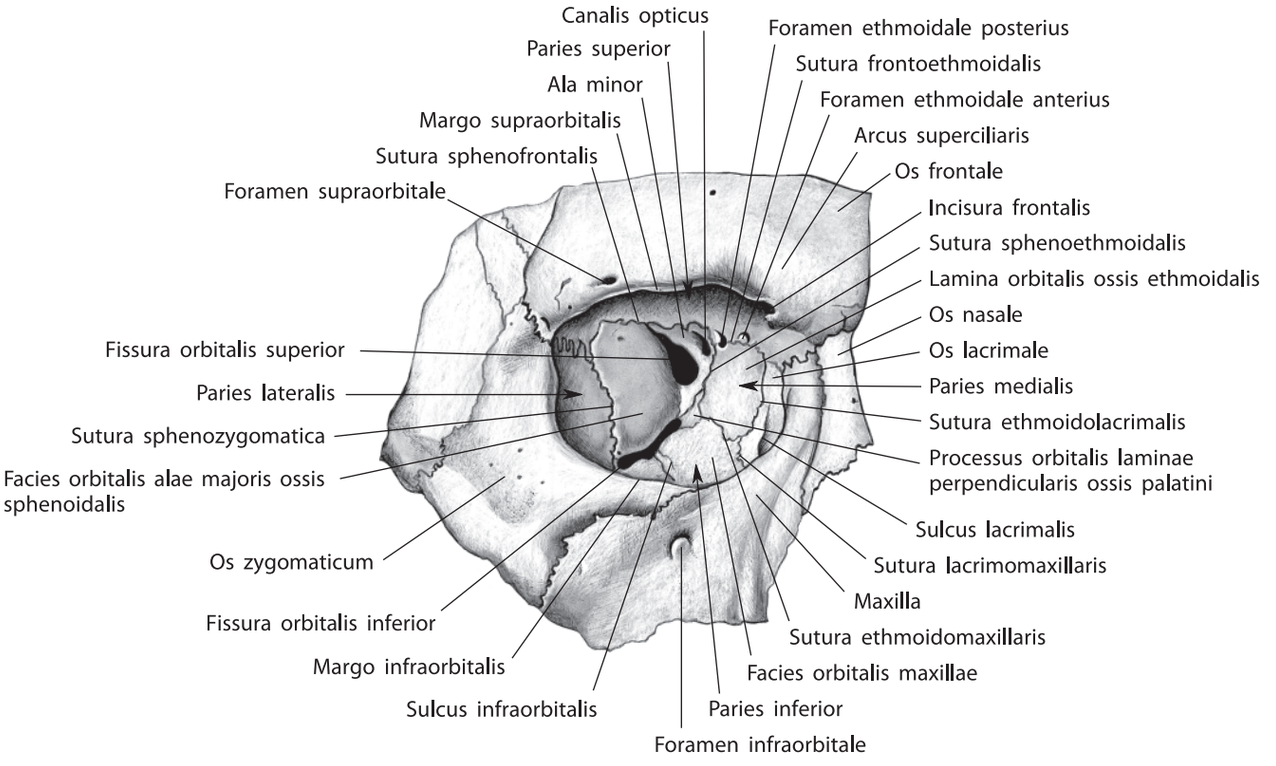

Фиг. 124. Очница, orbita, дясна; изглед отпред

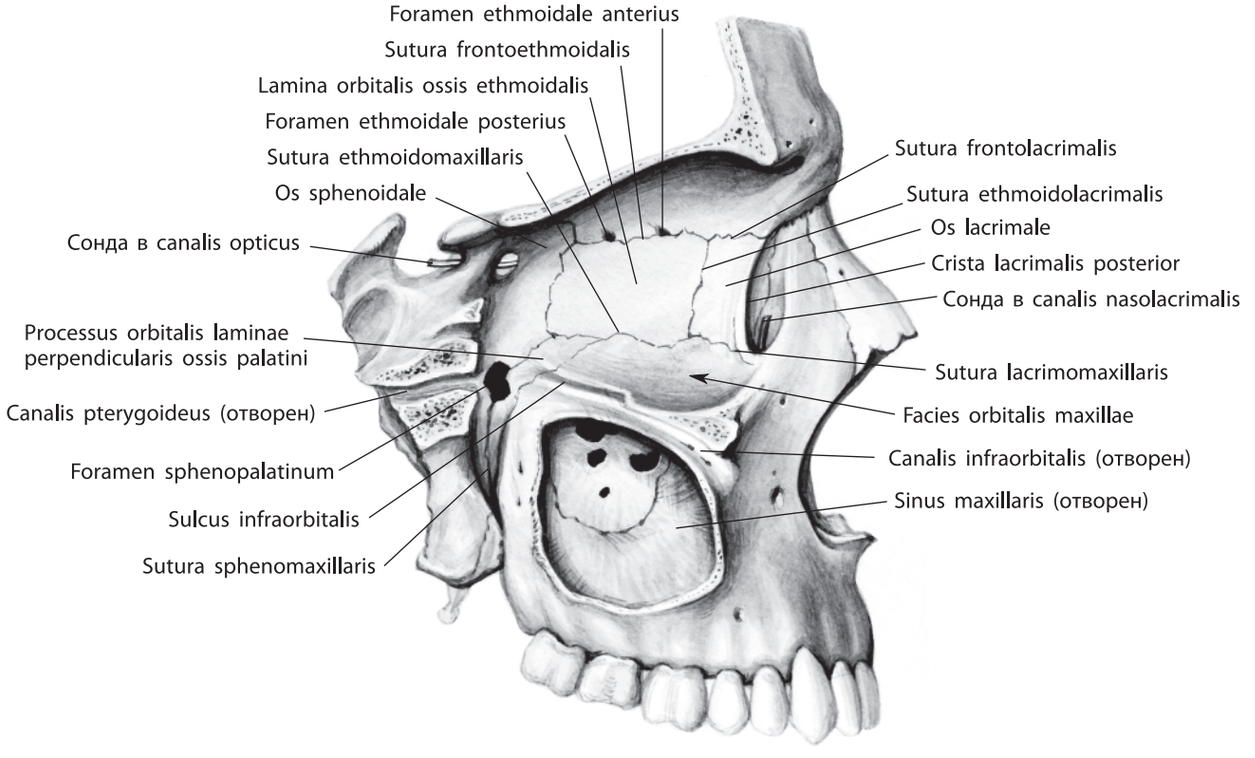

Фиг. 125. Очница, orbita, и криловиднонебцова яма, fossa pterygopalatina; изглед отдясно ***(Медиална стена на дясната очница. Вертикален разрез, отстранена външната стена на горночелюстния синус)***

Всички стени на очницата се събират при зрителния канал, който свързва очницата с черепната кухина. Стените на очницата са покрити с тънка надкостница.

Слепоочна яма

Слепоочната яма, *fossa temporalis* (фиг. 126; вж. фиг. 48, 49), се намира от всяка страна на страничната външна повърхност на черепа. Условната граница, отделяща я отгоре и отзад от останалите участъци на черепния покрив, е *горната слепоочна линия, linea temporalis superior,* на теменната и челната кости. Нейната вътрешна стена, която е медиална, се образува от долния отдел на външната повърхност на теменната кост в областта на клиновидния ъгъл, от слепоочната повърхност на люспестата част на слепоочната кост и от външната повърхност на голямото крило на клиновидната кост. Предната стена се изгражда от ябълчната кост и част от челната кост в посока назад от горната слепоочна линия. Отвън слепоочната яма се затваря от *ябълчната дъга, arcus zygomaticus.*

Долният ръб на слепоочната яма е ограничен от подслепоочния гребен на клиновидната кост. Върху предната стена на слепоочната яма се отваря *ябълчнослепоочен отвор, foramen zygomaticotemporale* (слепоочната яма е запълнена от слепоочен мускул, фасции, мастна тъкан, съдове и нерви).

Подслепоочна яма

Подслепоочната яма, fossa infratemporalis (вж. фиг. 126), е по-къса и по-тясна от слепоочната, но напречният ѝ размер е по-голям. Горната ѝ стена се образува от повърхността на голямото крило на клиновидната кост в посока навътре от подслепоочния гребен.

За предна стена ѝ служи задната част от издатината на горната челюст. Медиалната стена е представена от латералната пластинка на криловидния израстък на клиновидната кост. Отвън и отдолу подслепоочната яма няма костна стена, отстрани я ограничава клонът на долната челюст. На границата между предната и медиалната стени, подслепоочната яма става по-вдлъбната и преминава в конусообразна яма – *крило-небцова яма, fossa pterygopalatina.*

В посока напред подслепоочната яма, през долната очнична цепка, комуникира с очничната кухина (в подслепоочната яма са разположени долната част на слепоочния мускул, латералния криловиден мускул, редица съдове и нерви).

Криловиднонебцова яма

Криловиднонебцовата яма, fossa pterygopalatina (вж. фиг. 125, 126), е образувана от участъците на горната челюст, на клиновидната и небцовата кости. С подслепоочната яма се съединява чрез *крилогорночелюстна цепнатина, ftssura pterygomaxillaris,* която е широка нагоре и тясна надолу. Стените на криловиднонебцовата яма са: отпред – *подслепоочната повърхност на горната челюст, facies infratemporalis maxillae,* на която е разположена издатината на горната челюст, отзад – *криловидният израстък на клиновидната кост,* медиално – *външната повърхност на перпендикулярната пластинка на небцовата кост,* отгоре – *горночелюстната повърхност на голямото крило на клиновидната кост.*

В горния ѝ отдел криловиднонебцовата яма комуникира с очницата чрез *долната очнична цепка,* с носната кухина – чрез *клиновидния отвор,* с черепната кухина – чрез *кръглия отвор, foramen*

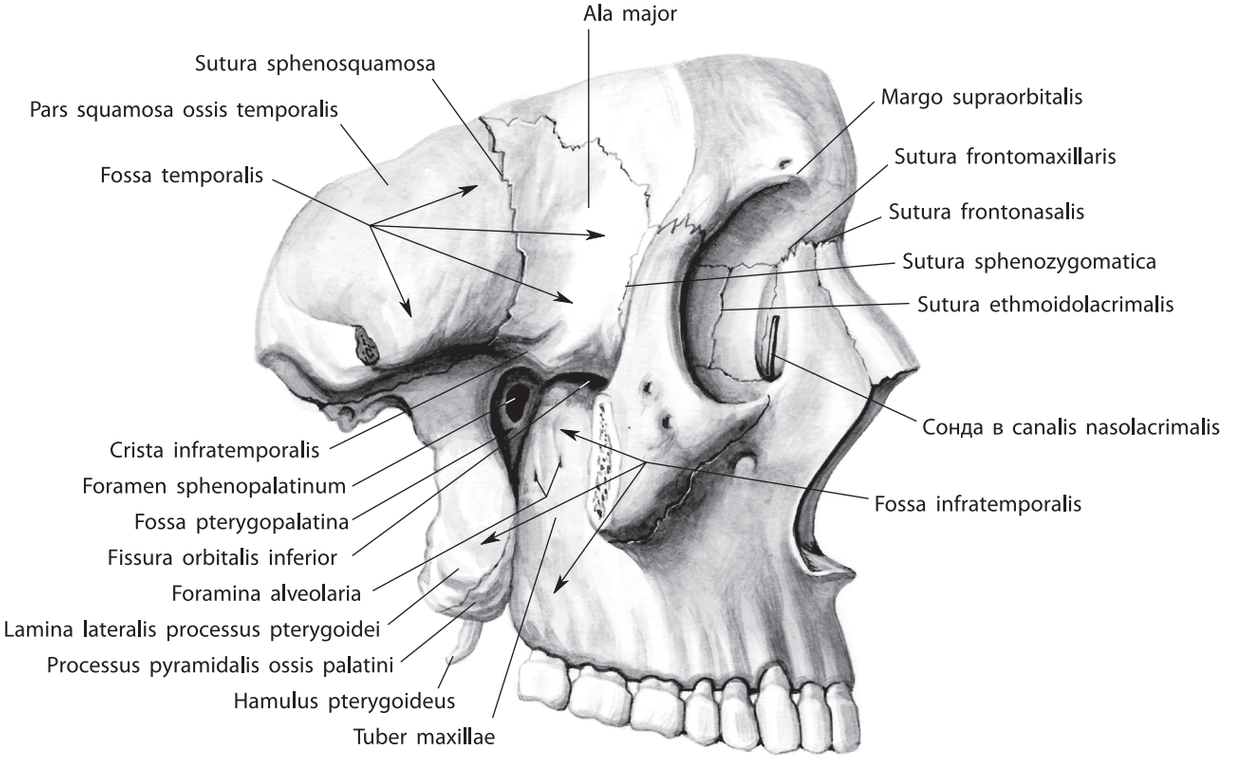

Фиг. 126. Слепоочна яма, fossa temporalis; подслепоочна яма, fossa infratemporalis, и криловиднонебцова яма, fossa pterygopalatina; изглед отдясно *(Ябълчната дъга е отстранена)*

rotundum, а чрез *криловидния канал, canalis pterygoideus,* – с външната повърхност на основата на черепа и отвън преминава в подслепоочна яма.

Клиновиднонебцовият отвор, foramen sphenopaiatinum, на немацериран череп се затваря от лигавицата на носната кухина (през отвора преминават редица нерви и артерии към носната кухина).

В долния ѝ отдел криловидно-небцовата яма преминава в тесен канал, в образуването на горната част на който участват големите небцови бразди на горната челюст, небцовата кост и криловидният израстък на клиновидната кост, а долната ѝ част е съставина само от горната челюст и небцовата кост. Каналът се нарича *голям небцов канал, canalis palatinus major,* и се отваря на твърдото небце чрез *големи и малки отвори, foramen palatinum majus et foramina palatina minora* (в канала преминават нерви и съдове).

КОСТИ НА ДОБАВЪЧНИЯ СКЕЛЕТ
OSSA SKELETI APPENDICULARIS

Към *костите на добавъчния скелет* се отнасят *костите на горния крайник* и *костите на долния крайник.*

КОСТИ НА ГОРНИЯ КРАЙНИК

Костите на горния крайник, *ossa membri superioris* (фиг. 127), се делят на: *пояс на горния крайник, cingulum membri superioris (раменен пояс, cingulum pecrorale),* към който се отнася *ключица, clavicula,* и *лопатка, scapula* и на кости, образуващи *скелета на свободния горен крайник, skeleton membri superioris liberi:* в областта на рамото – *раменна кост, humerus,* в областта на предмишницата – *лъчева кост, radius,* и *лакътна кост, ulna,* и в областта на китката – *кости на китката, ossa carpi, предкиткови кости, ossa metacarpalia,* и *кости на пръстите, ossa digitorum.*

ПОЯС НА ГОРНИЯ КРАЙНИК (РАМЕНЕН ПОЯС)

Лопатка

Лопатката, scapula (фиг. 128–130), е плоска кост. Разположена е между мускулите на гърба на ниво от II до VIII ребро. Лопатката има триъгълна форма и в нея се различават съответно три ръба: горен, медиален и латерален, и три ъгъла: горен, долен и латерален.

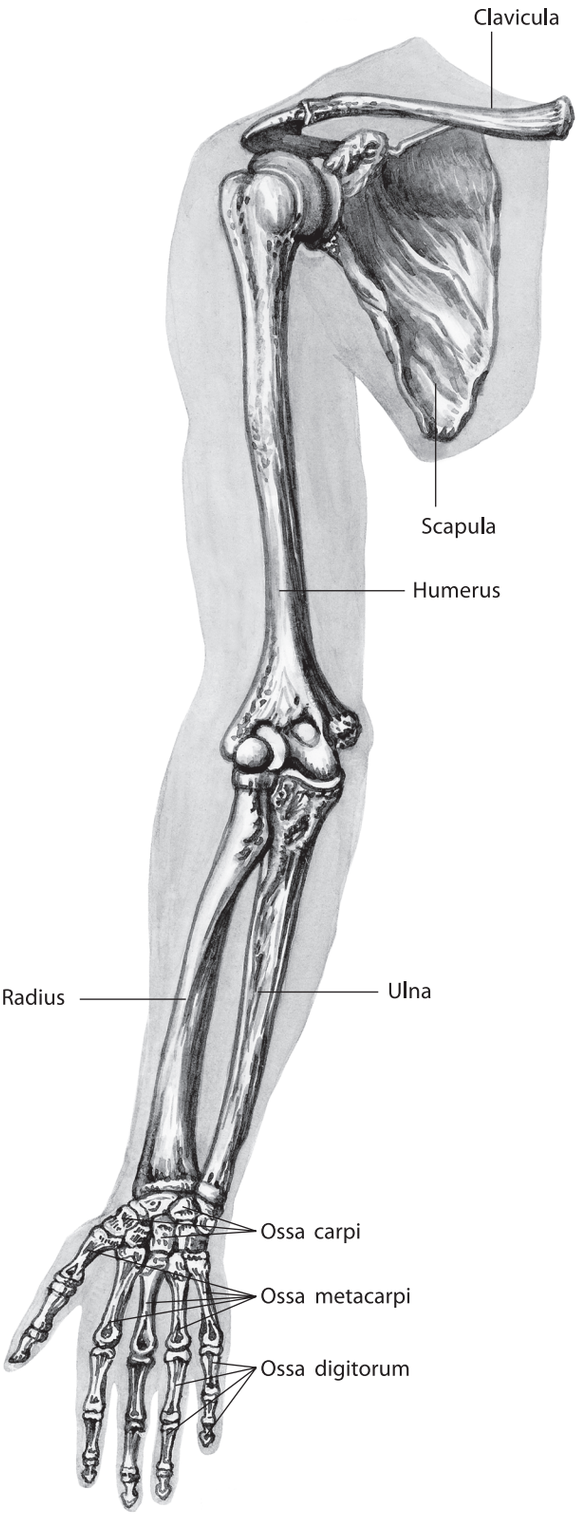

Фиг. 127. Кости на горния крайник, ossa membri superioris; дясна; изглед отпред

Горният ръб на лопатката, margo superior scapulae, е изтънен, в горната му част има *изрезка на лопатката, incisura scapulae;* над нея на немацерирана кост е опъната *горната напречна връзка на лопатката, lig. transversum scapulae superius*, образуваща заедно с тази изрезка отвор, през който преминава *надлопатъчен нерв, n. suprascapularis.*

Външните части на горния ръб на лопатката преминават в *клюновиден израстък, processus coracoideus.* Отначало израстъкът се насочва нагоре, след което се извива напред и леко навън.

Медиалният ръб на лопатката, margo medialis scapulae, е по-дълъг и по-тънък от горния. Той е обърнат към гръбначния стълб и се опипва добре през кожата.

Латералният ръб на лопатката, margo lateratis scapulae, е удебелен и насочен към подмишничната яма.

Горният ъгъл, angulus superior, е заобле-лен, обърнат нагоре и медиално.

Долният ъгъл, angulus inferior, е грапав, удебелен и обърнат надолу.

Латералният ъгъл, angulus lateralis, е удебелен. Върху външната му повърхност е разположена удебелената *ставна яма, cavitas glenoidalis,* с която се съчленява ставната повърхност на главата на раменната кост. Латералният ъгъл се отделя от останалата част на лопатката чрез малко стеснение – *шийка на лопатката, collum scapulae.*

В областта на шийката, над горния ръб на ставната яма, е разположена *надставна пъпка, tuberculum supraglenoidale,* а по-надолу от ставната повърхност – *подставна пъпка, luberculum infraglenoidale* (следи от залавно място на мускули).

Ребрената повърхност (предната), facies coslalis (anterior), е вдлъбната и се нарича *подлопатъчна яма, fossa subscapularis.* Тя е запълнена от *подлопатъчния мускул, m. subscapularis.*

Задната повърхност, facies posterior, е разделена на две части от *бодилото на лопатката, spina scapulae*: едната от тях, по-малката, е разположена над гребена и се нарича *надгребенна яма, fossa supraspinata,* другата, по-голямата, заема останалата част на задната повърхност на лопатката – това е *подгребенна яма, fossa infraspinata;* в тези ямки започват едноименните мускули.

Бодилото на *лопатката, spina scapulae,* представлява развит гребен, който пресича задната повърхност на лопатката от нейния медиален ръб към латералния ъгъл.

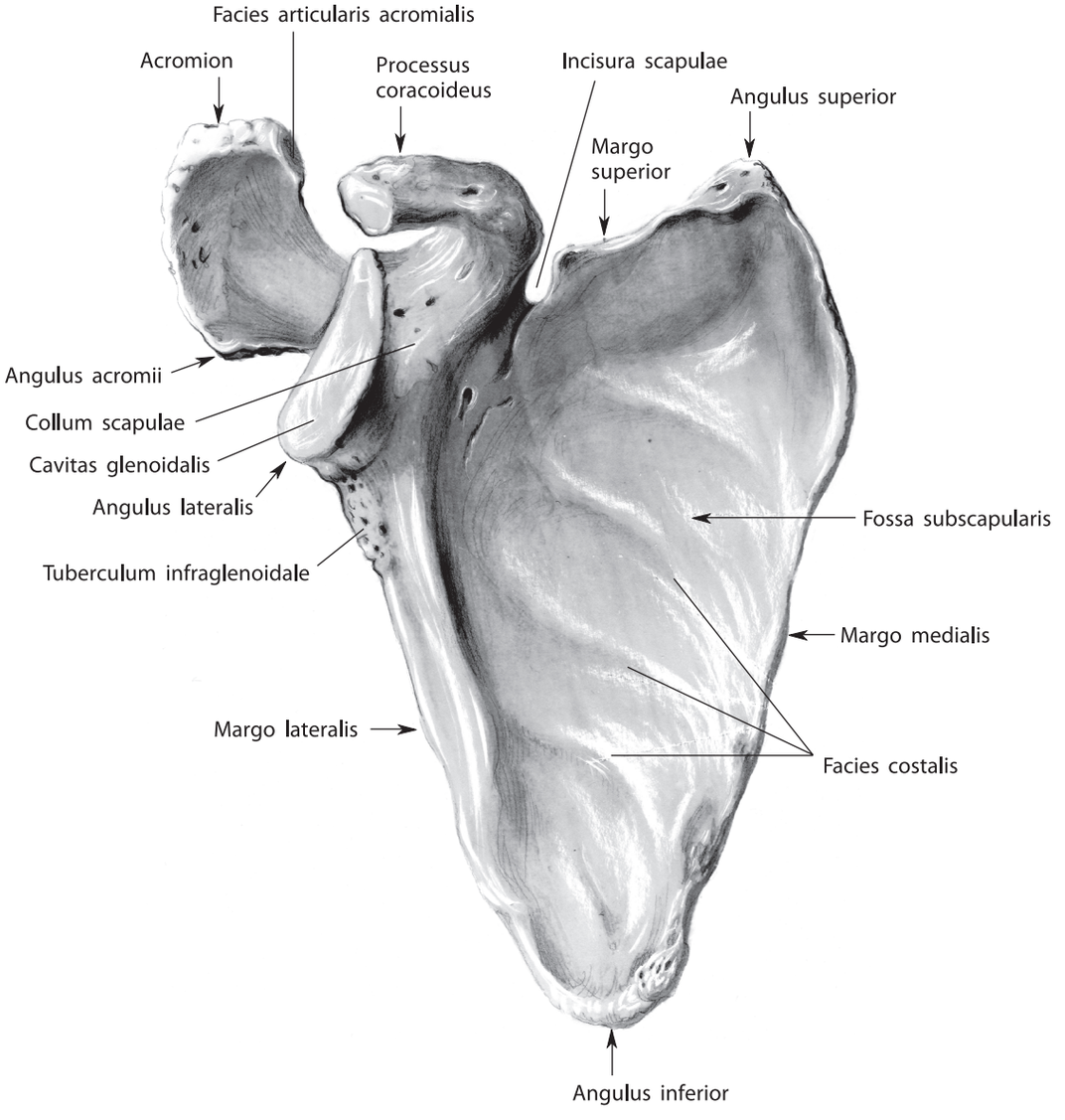

Фиг. 128. Лопатка, scapula; дясна; изглед отпред

Латералната част на гребена на лопатката е развит по-добре и, образувайки *ъгъла на акромиона, angulus acromialis,* преминава в израстък – *акромион, acromion,* който е насочен навън и леко напред и носи на предния си край *ставната повърхност на акромиона, facies articularis acromialis,* за съчленяване с ключицата.

Ключица

Ключицата, clavicula (фиг. 131–133; вж. фиг. 127, 136), е неголяма S-образна кост. Тя има *тяло, corpus claviculae,* и два края: *гръден,* обърнат към дръжката на гръдната кост, и *акромиален,* съединяващ се с акромиона. Гръдният край и прилежащият към него участък от тялото на ключицата са извити с издатината напред, а останалата част от ключицата е извита с издатината си назад.

Средният участък на ключицата, разположен между нейните краища, е леко сплеснат отгоре надолу. На долната му повърхност има сравнително голям *изхранващ отвор, foramen nutricium.* До гръдния край се разполага *влъбнатината на ребрено-ключичната връзка, impressio lig. costoclavicularis,* а до раменния край – *конусовидна пъпка, tuberculum conoideum, и трапецовидна линия, linea trapezoidea* (залавно място за конусовидната и трапецовидната части на *клюновидно-ключичната връзка, lig. coracoclaviculare*). На долната повърхност на ключицата, по-близо до акромиалния край, заляга *браздата на подключичния мускул, sulcus m. subclavii.*

Горната повърхност на ключицата е гладка. *Гръдният ѝ край, extremitas sternalis,* е удебелен и носи на вътрешната си повърхност *гръдната ставна повърхност, facies articulari sternalis* – място за съчленяване на ключичната изрезка с дръжката на гръдната кост.

Акромиалният край, extremitas acromialis, е по-широк от гръдния, но е малко по-тънък от него.

На външнодолната му част се намира *акромиалната ставна повърхност, facies articularis acromialis,* съчленяваща се с акромиона на лопатката.

СВОБОДНА ЧАСТ НА ГОРНИЯ КРАЙНИК

Раменна кост

***Раменната кост**, humerus* (фиг. 134–139; вж. фиг. 127), е дълга кост. На нея се различават тяло и два края – горен проксимален и долен дистален.

Тялото на раменната кост, corpus humeri, е закръглено в горната част, а в долната е тристенно призматично. В до-

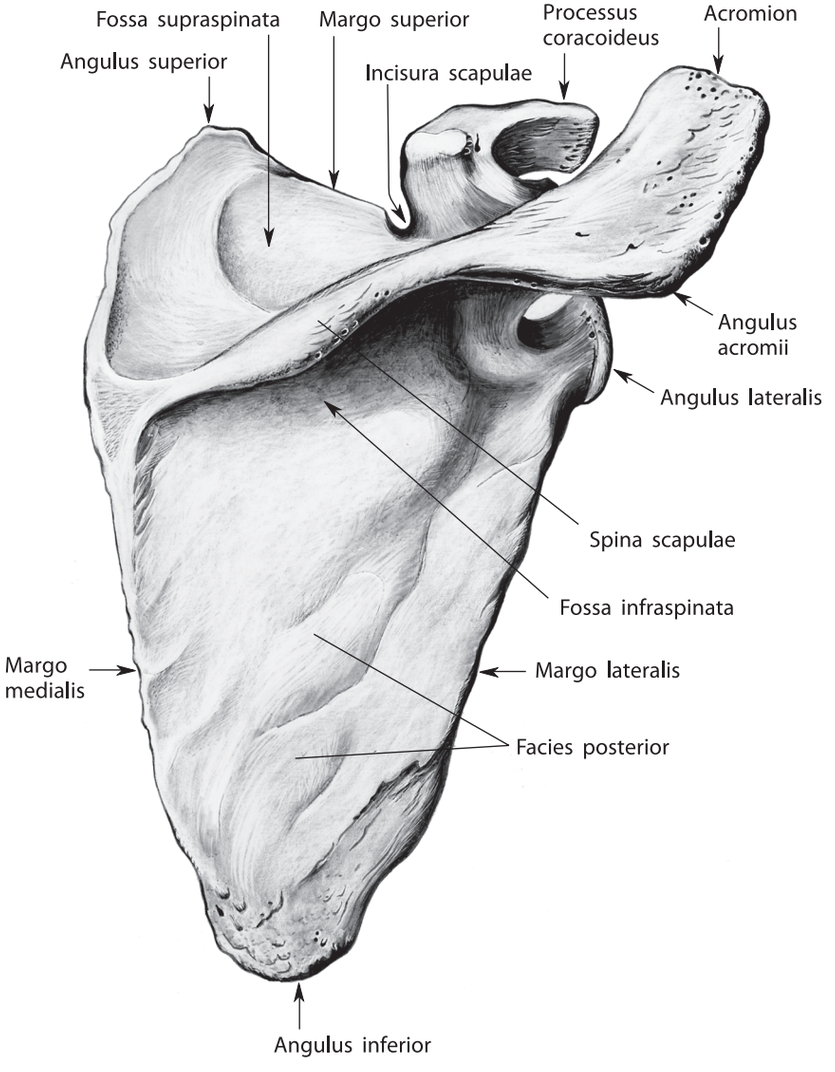

Фиг. 129. Лопатка, scapula; дясна; изглед отзад

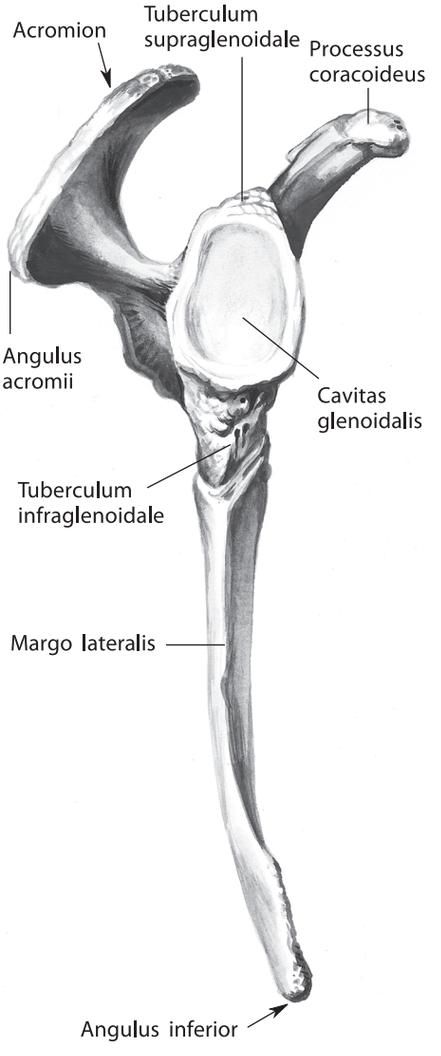

Фиг. 130. Лопатка, scapula; дясна; латерален ръб

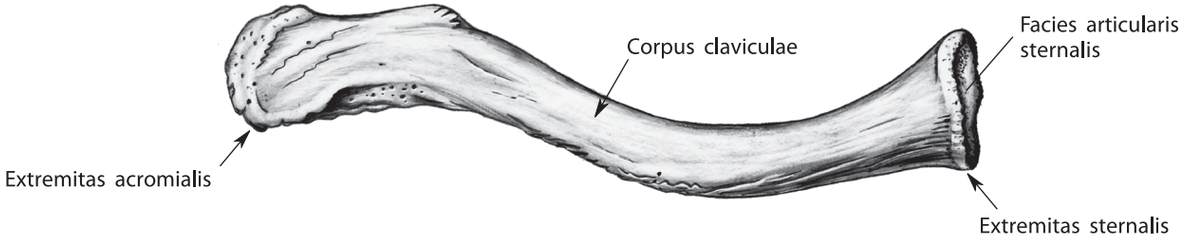

Фиг. 131. Ключица, clavicula; дясна; изглед отгоре

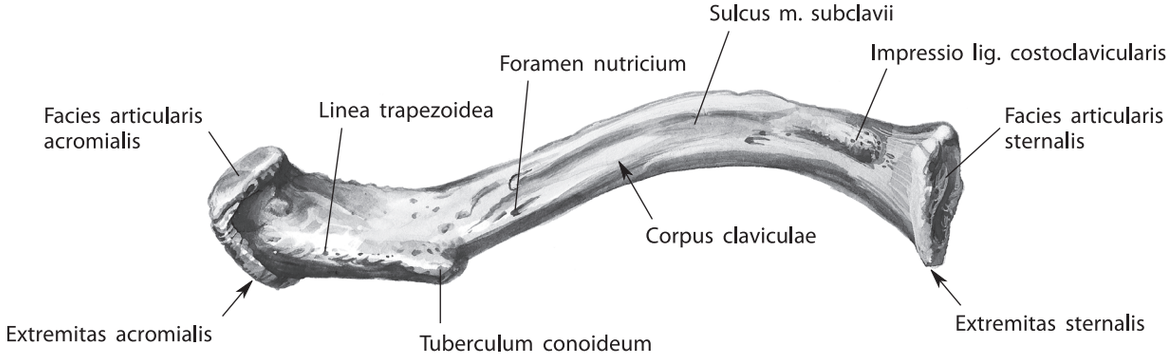

Фиг. 132. Ключица, clavicula; дясна; изглед отдолу

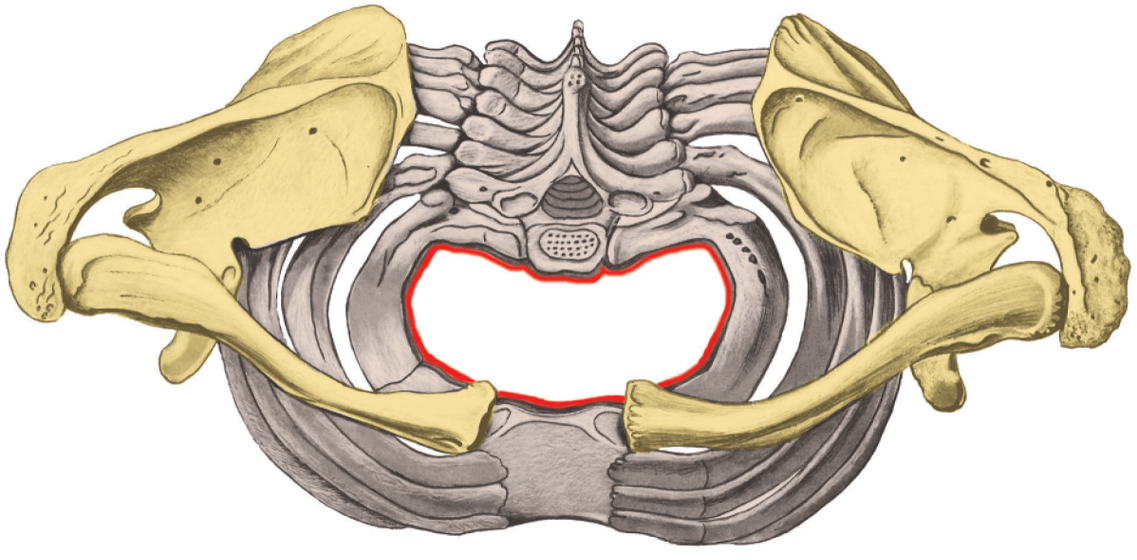

Фиг. 133. Кости на пояса на горния крайник и гръдния кош; изглед отгоре
(Горен отвор на гръдния кош, apertura thoracis superior, обозначен с червена линия. Костите на пояса на горния крайник са маркирани в жълто)

лната част на тялото се различават *задна повърхност, facies posterior,* която е ограничена по периферията от *латерален* и *медиален ръб, margo lateralis et margo medialis; медиална предна повърхност, facies anterior medialis,* и *латерална предна повърхност, facies anterior laleralis,* които са разделени от слабо забележим гребен.

На медиалната предна повърхност на тялото на раменната кост, малко по-надолу от средата на дължината на тялото, е разположен *изхранващ отвор, foramen nutricium.* който води към дистално насочения *изхранващ канал, canalis nutricius.*

Над изхранващия отвор на латералната предна повърхност на тялото се намира *делтовидна* грапавина, *tuberositas deltoidea,* – залавно място на *делтовидния мускул, m. deltoideus*.

На задната повърхност на тялото на раменната кост, зад делтовидната грапавина, минава *браздата на лъчевия нерв, sulcus n. radialis.* Тя има спирален ход и е насочена отгоре надолу и отвътре навън.

Горният, или *проксималният край,* е удебелен и завършва с полукълбовидна *глава на раменната кост, caput humeri,* чиято повърхност е обърната в посока навътре, нагоре и леко назад. Периферията на главата е разграничена от останалата част на костта чрез плитко пръстеновидно стеснение – *анатомична шийка, collum anatomicum.* Под анатомичната шийка, на предно-външната повърхност на костта са разположени две хълмчета: външно – *голямо хълмче, tuberculum majus,* а отвътре и леко отпред – *малко хълмче, tuberculum minus.*

В посока надолу от всяко хълмче минават едноименни гребени; *гребен на голямото хълмче, crista tuberculi majoris,* и *гребен на малкото хълмче, crista tuberculi minoris.* Насочвайки се надолу, гребените достигат горните части на тялото и заедно с хълмчетата ограничават добре изразената *междухълмчеста бразда, sulcus intertubercularis.* в която заляга сухожилието на *дългата глава на двуглавия мускул на мишницата, tendo capitis longi m. bicepitis brachii*.

Под хълмчетата, на границата на горния край на тялото на раменната кост, се намира малко стеснение – *хирургична шийка, collum chirurgicum,* която съответства на зоната на епифизарния хрущял.

Долният, или *дисталният край,* е сплеснат в преднозадна посока. Найдистално се намира *кондилът на раменната кост, condylus humeri.* Кондилът на раменната кост се състои от *главичка на раменната кост, capitulum humeri,* с която се съчленява главата на лъчевата кост, и *макара на раменната кост, trochlea humeri,* която се съчленява с макаровидната изрезка на лакътната кост в лакътната става.

На предната повърхност на дисталния край на раменната кост, над макарата, е разположена *венечна яма, fossa coronoidea,* а над главичката на кондила на раменната кост – *лъчева яма, fossa radialis,* на задната повърхност – *яма на лакътния израстък, fossa olecrani.*

Периферните части на долните краища на раменната кост завършват с *латерален и медиален епикондили, epicondylus lateralis et medialis,* от които започват мускулите на предмишницата.

От всеки кондил по дължината на дисталната част на диафизата се издигат съответно *медиален и латерален надкондиларни гребени, cristae supracondylares medialis et lateralis.*

Медиалният епикондил е по-добре развит. На задната му повърхност се намира *браздата на лакътния нерв, sulcus n. ulnaris*.

Надкондилите и браздата на лакътния нерв се опипват лесно под кожата и могат да служат за костни ориентири.

Кости на предмишницата

Към костите на предмишницата (фиг. 140–148) се отнасят *лакътна кост* и *лъчева кост.* При отпусната надолу ръка и супинация (завъртане на предмишницата и китката с дланта напред) лакътната кост се разполага в медиалната част на предмишницата, лъчевата – в латералната.

Лакътна кост

Лакътната кост, ulna (вж. фиг. 127, 140–142, 146–148), е дълга. В нея се различават тяло и два края – долен и горен.

Тялото на лакътната кост, corpus ulnae, е с форма на тристенна пирамида. То има три ръба: преден (дланен), заден (дорзален) и междукостен (външен) – и три повърхности: предна (дланна), задна (дорзална) и медиална.

Предният ръб, margo anterior, е закръглен; *задният ръб, margo posterior,* е насочен назад, а *междукостният ръб, margo interosseus,* е заострен и обърнат към лъчевата кост.

Предната повърхност, facies anterior, е леко вдлъбната. Върху нея се намира *изхранващ отвор, foramen nutricium,* който води в проксимално насочен изхранващ канал, *canalis nutricius.* В горната част на предната повърхност, на границата между тялото и горния край на костта, е разположена *неравност на лакътната кост, tuberositas ulnae. Задната повърхност, facies posterior,* е обърната назад, а *медиалната повърхност, facies medialis,* – към медиалната повърхност на предмишницата.

Горният край е удебелен и продължава нагоре в *лакътен израстък, olecranon.* Предната повърхност на този израстък е заета от *макаровидна изрезка, incisura trochlearis,* която е ограничена отдолу от *венечния израстък, processus coronoideus.* Върху външната повърхност на венечния израстък се намира *лъчевата изрезка, incisura radialis,* – място за съчленяване на лакътната кост със ставната окръжност на главата на лъчевата кост. Зад лъчевата изрезка започва *гребенът на супинатора, crista m. supinatoris,* който, продължавайки надолу, достига горните части на тялото на костта.

Долният край на лакътната кост е закръглен. Върху него се намира *главата на лакътната кост, caput ulnae.* Повърхността на главата, която е обърната към китката, е гладка и вдлъбната. По периферията на главата е разположена ставна повърхност – *ставна окръжност, circumferentia articularis, на* лакътната кост, съчленяваща се с лъчевата кост. Медиалнозадната повърхност на главата продължава в *шиловиден израстък, processus styloideus; той се опипва лесно през кожата.*

Лъчева кост

Лъчевата кост, *radius* (вж. фиг. 127, 143–148), е разположена в посока навън и леко напред от лакътната кост. Тя се състои от тяло и два края – горен и долен.

Тялото на лъчевата кост, corpus radii, е с форма на тристенна призма. То има три ръба: преден, заден и междукостен (медиален) – и три повърхности: предна, задна и латерална.

Предният ръб, margo anterior, и *задният ръб, margo posterior*, са закръглени.

Вътрешният или медиалният ръб на костта е заострен, насочен е към лакътната кост и се нарича *междукостен ръб*, *margo interosseus*.

Предната повърхност, facies anterior, е леко вдлъбната. Върху нея се намира *изхранващ отвор, foramen nutricium,* от който започва проксимално насочен *изхранващ канал, canalis nutricius*.

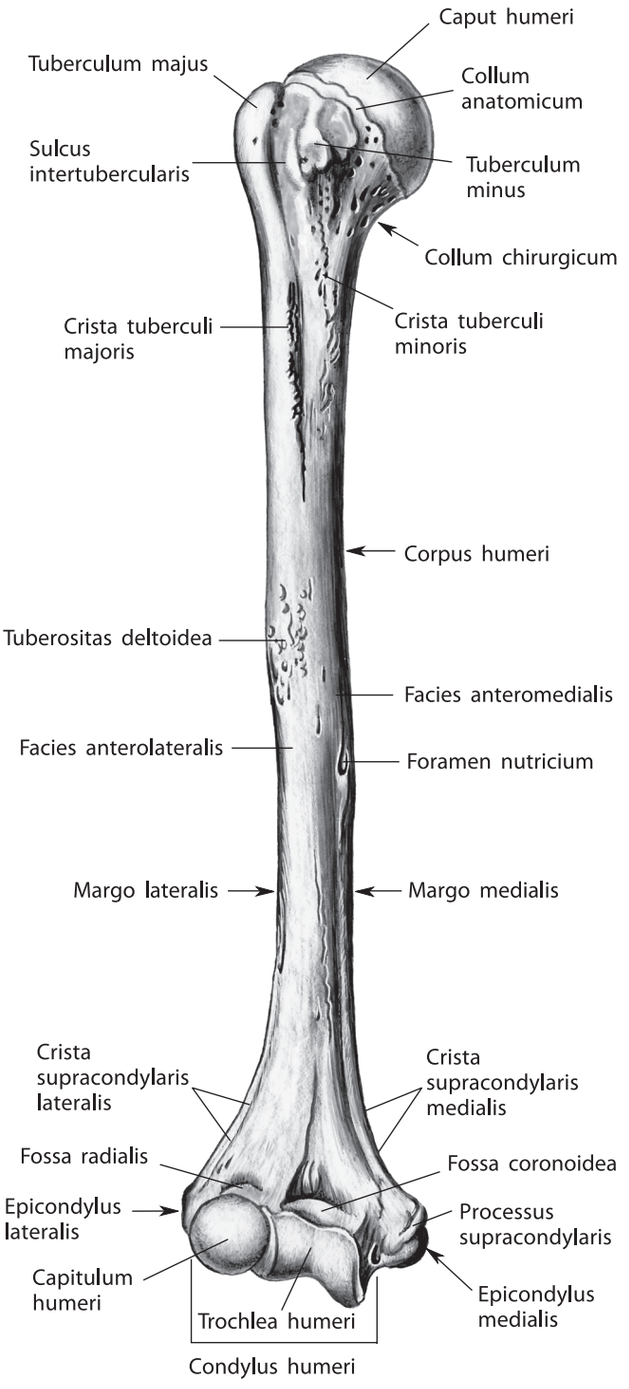

Фиг. 134. Раменна кост, humerus; дясна; изглед отпред

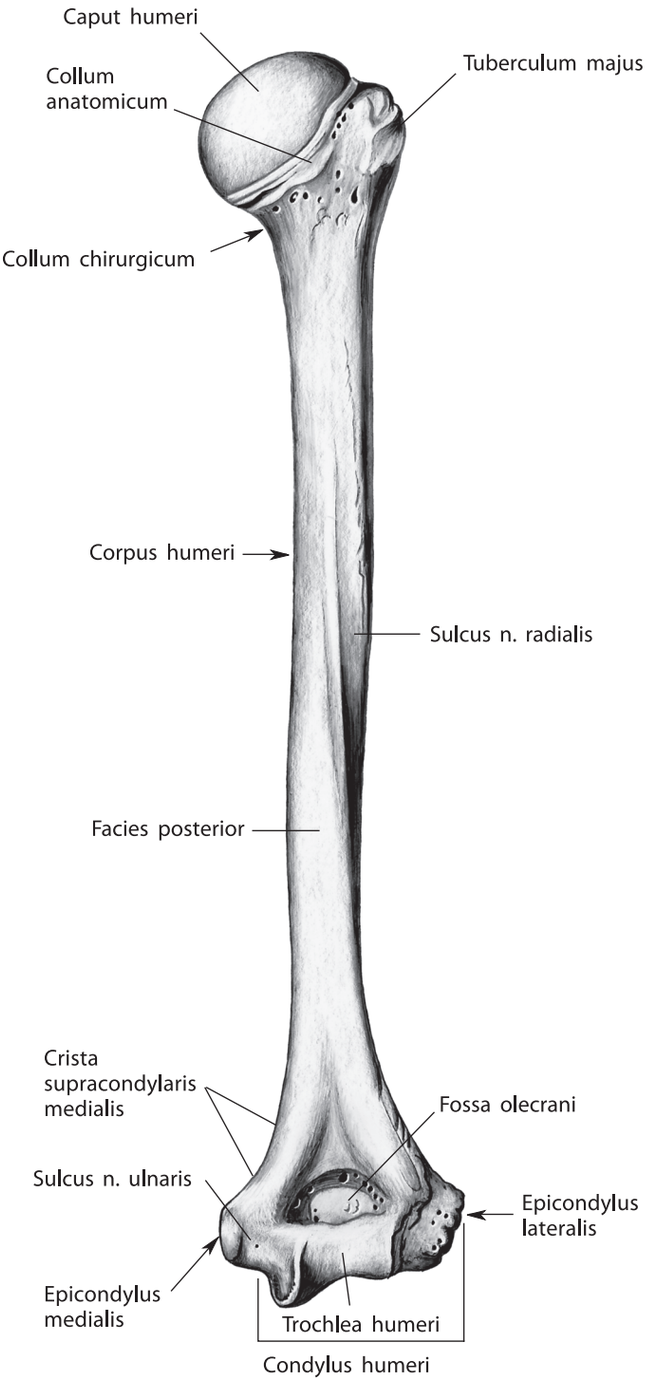

Фиг. 135. Раменна кост, humerus; изглед отзад

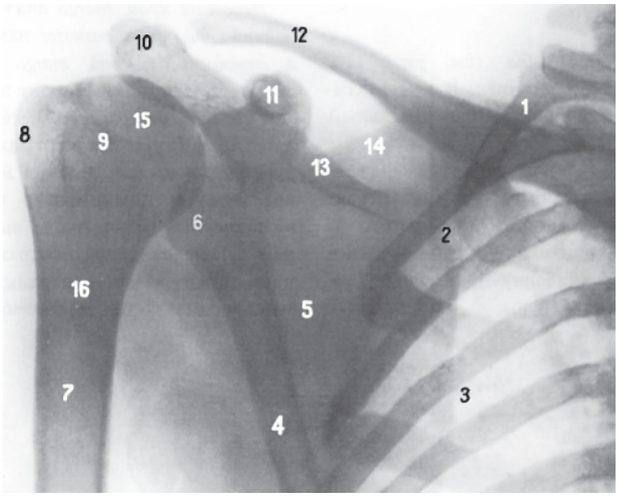

Фиг. 136. Кости на пояса на горния крайник, проксимална епифиза на раменната кост и гръдния кош (рентгенограма)
1 – I ребро; 2 – медиален ръб на лопатката; 3 – междуребрие; 4 – латерален ръб на лопатката; 5 – лопатка; 6 – ставна яма на лопатката; 7 – раменна кост; 8 – голямо хълмче на раменната кост; 9 – анатомична шийка; 10 – акромнон; 11 – клюновиден израстък на лопатката; 12 – ключица; 13 – бодило на лопатката; 14 – горен ръб на лопатката; 15 – глава на раменната кост; 16 – хирургична шийка

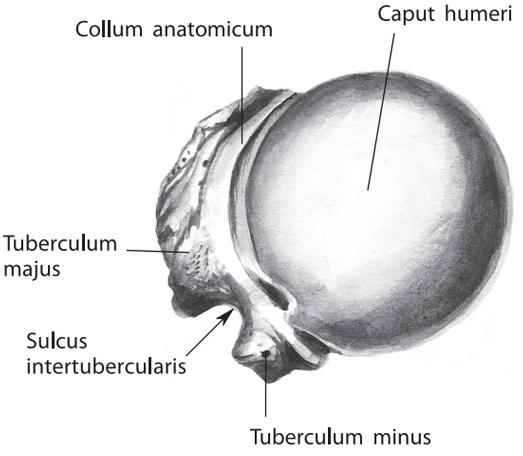

Фиг. 137. Проксимален край на раменната кост, дясна; изглед отгоре

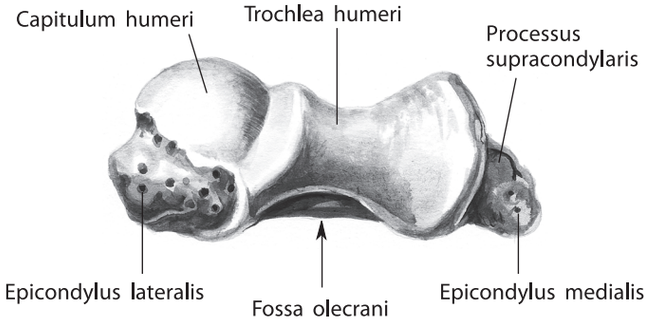

Фиг. 138. Дистален край на раменната кост, дясна; изглед отдолу

Задната повърхност, facies posterior, е гладка; отделена е от *латералната повърхност, facies lateralis*, чрез заден ръб.

Горният край на костта на границата с тялото има добре развита *неравност на лъчевата кост, tuberositas radii*, насочена към медиалната страна. Над неравността се намира равномерно стеснен участък на костта – *шийката на лъчевата кост, collum radii.* Над шийката е разположена цилиндричната *глава на лъчевата кост, caput radii*. Горната повърхност на главата е вдлъбната, върху нея се намира *ставна яма, fovea articularis* (вж. фиг. 146). Страничната част на главата носи ставна повърхност за съчленяване с лъчевата изрезка на лакътната кост и се нарича *ставна окръжност на лъчевата кост, circumferentia articularis radii* (опипва се частично през кожата).

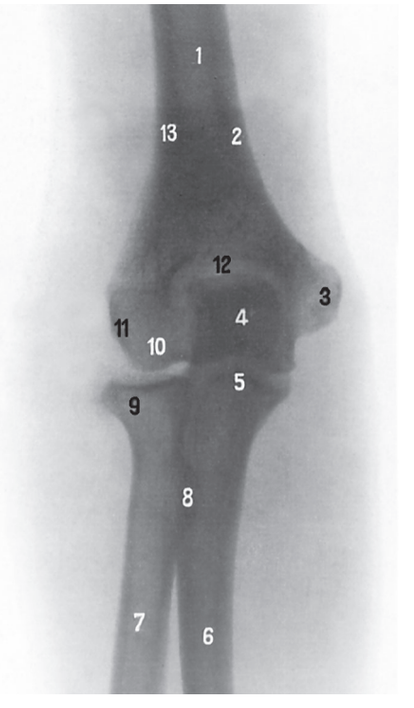

Фиг. 139. Дистална епифиза на дясната раменна кост и проксимални епифизи на дясната лакътна и лъчева кости (рентгенограма)
1 – раменна кост; 2 – медиален край на раменна кост; 3 – медиален кондил; 4 – лакътен израстък; 5 – венечен израстък на лакътна кост; 6 – лакътна кост; 7 – лъчева кост; 8 – неравност на лъчевата кост; 9 – глава на лъчевата кост; 10 – главичка на кондила на раменната кост; 11 – латерален надкондил; 12 – яма на лакътния израстък; 13 – латерален край на раменната кост

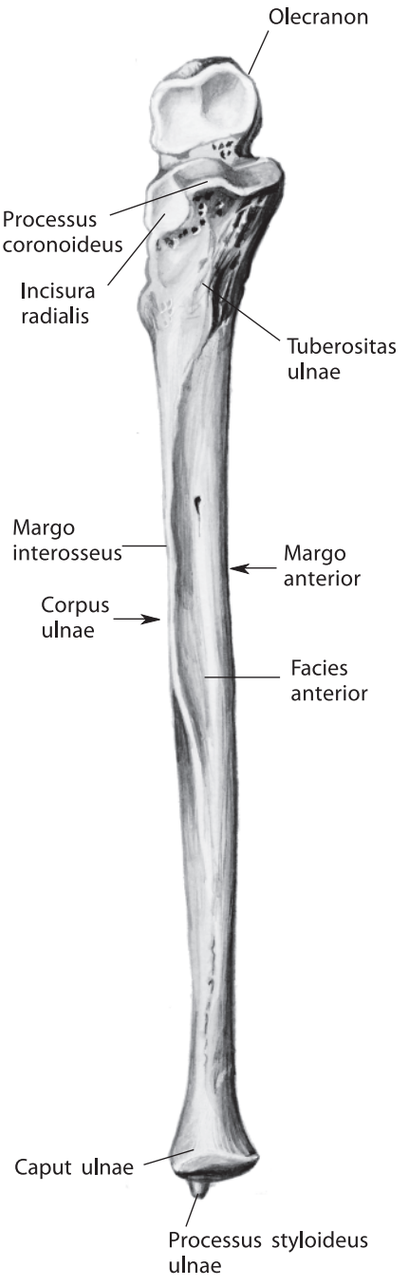

Фиг. 140. Лакътна кост, ulna; дясна (Предна повърхност, facies anterior)

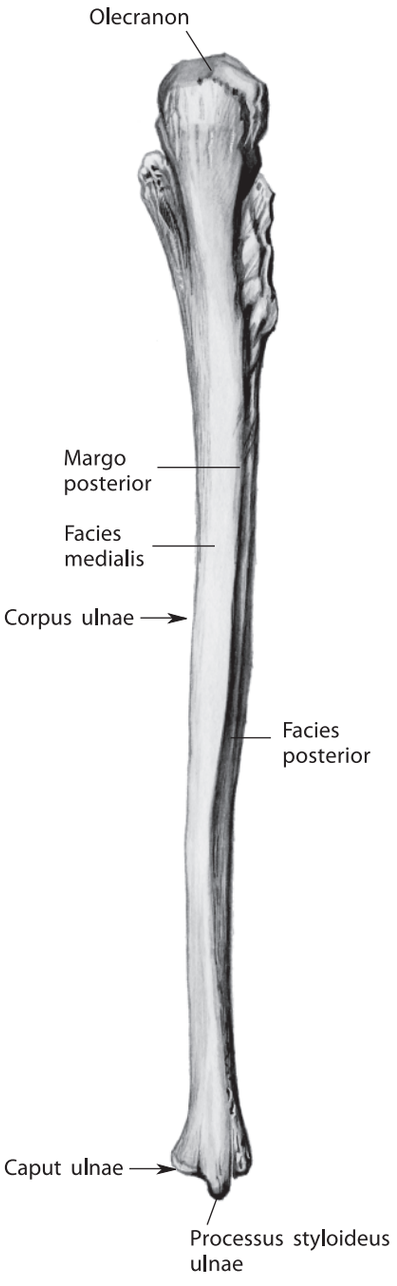

Фиг. 141. Лакътна кост, ulna; дясна. (Задна повърхност, facies posterior)

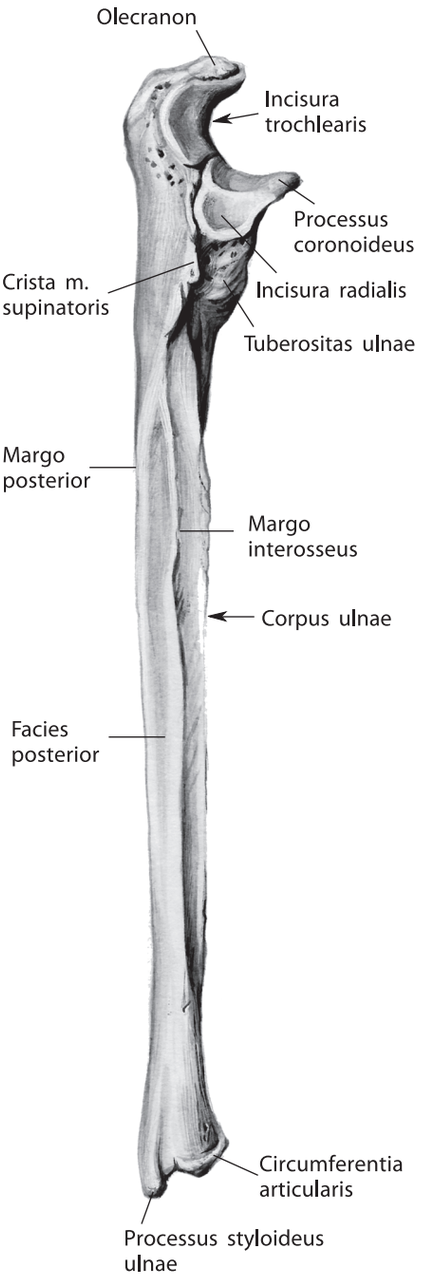

Фиг. 142. Лакътна кост, ulna; дясна; изглед от страната на лъчевата кост

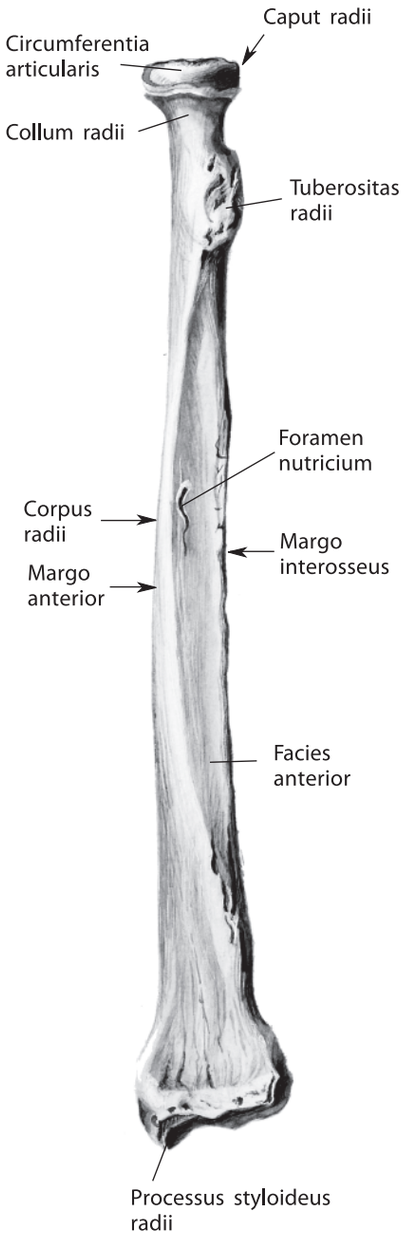

Фиг. 143. Лъчева кост, radius, дясна. (Предна повърхност, facies anterior)

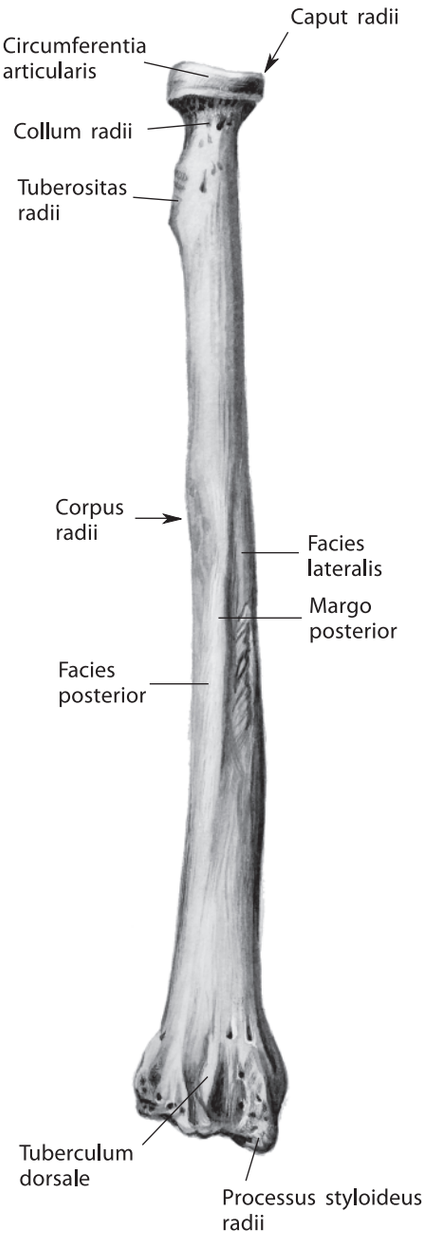

Фиг. 144. Лъчева кост, radius, дясна. (Задна повърхност, facies posterior)

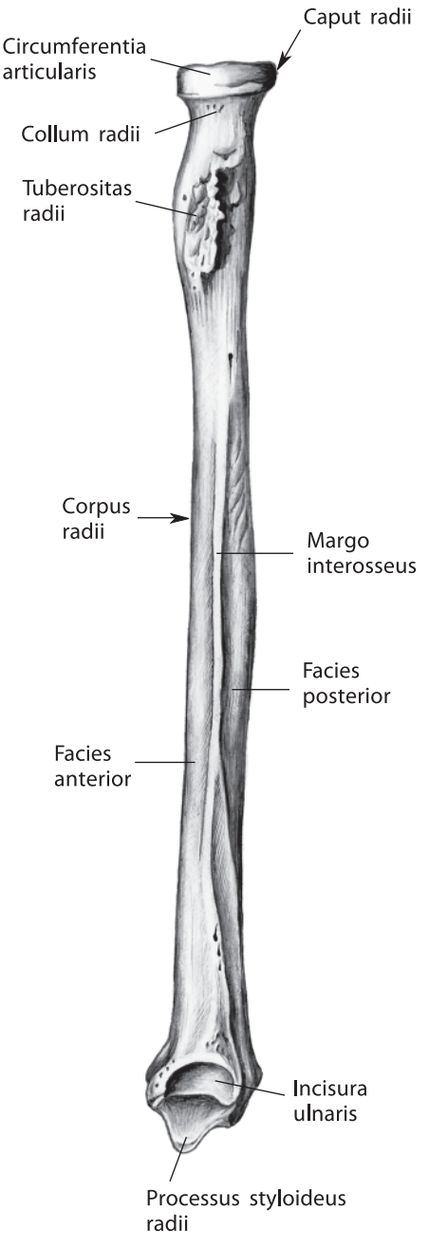

Фиг. 145. Лъчева кост, radius, дясна; изглед откъм лакътната кост

Долният край на костта е удебелен и разширен във фронтална плоскост. От него започва *шиловидният израстък на лъчевата кост*, *processus styloideus radii,* който се опипва добре през кожата. На вътрешната повърхност на долния край на лъчевата кост има *лакътна изрезка, incisura ulnaris,* носеща ставна повърхност за съчленяване със ставната полуокръжност на главата на лакътната кост. На задната повърхност на дисталната епифиза, по-близко до шиловидния израстък, е разположено *дорзално възвишение, tuberculum dorsale, което* залага между сухожилията на дългия китков екстензор на палеца m. extensor pollicis longus и на късия лъчев екстензор на китката m. extensor carpi radialis brevis (вж. фиг. 144).

Предната повърхност на долния край на лъчевата е гладка; на задната повърхност има неголеми гребенчета, разделящи улеите, в които залягат сухожилията на мускулите-екстензори.

Долната повърхност е вдлъбната в напречно и преднозадно направления. Тя е място за съчленяване с костите на китката и се нарича *киткова ставна повърхност, facies articularis carpalis. Върху* нея има малко гребенче, което е насочено в преднозадно направление и разделя тази повърхност на две части, съответстващи на две кости от китката, съчле-

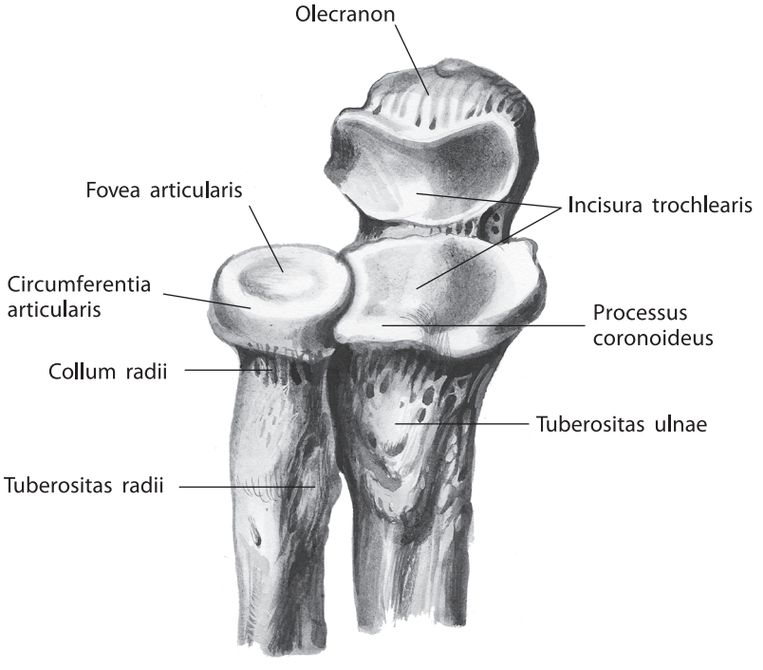

Фиг. 146. Горни краища на десните лакътна и лъчева кости (Дланна повърхност)

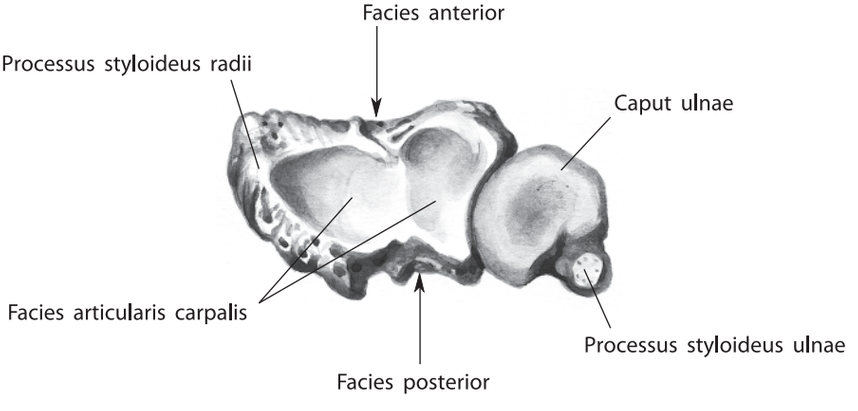

Фиг. 147. Долни краища на десните лакътна и лъчева кости; изглед отдолу

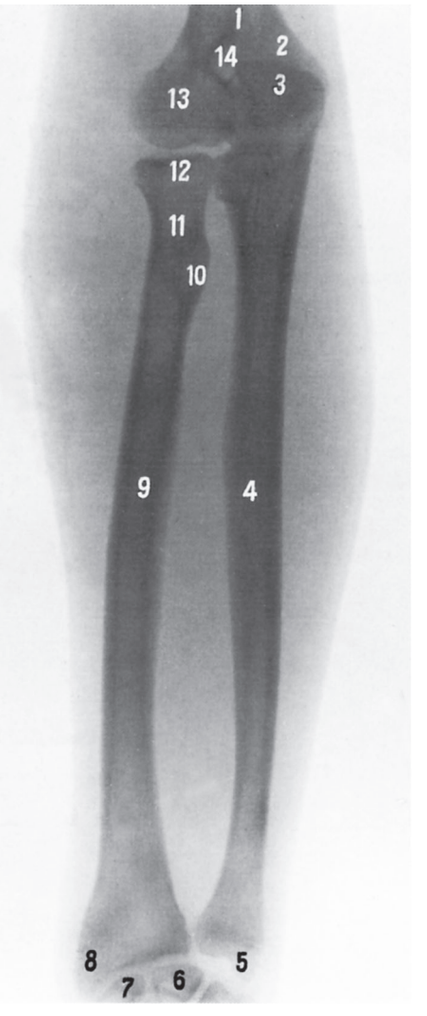

Фиг. 148. Кости на предмишницата, дясна (рентгенограма)

1 – раменна кост; 2 – медиален кондил; 3 – лакътен израстък; 4 – лакътна кост; 5 – шиловиден израстък на лакътна кост; 6 – полулунна кост; 7 – ладиевидна кост; 8 – шиловиден израстък на лъчева кост; 9 – лъчева кост; 10 – неравност на лъчевата кост; 11 – шийка на лъчевата кост; 12 – глава на лъчевата кост; 13 – главичка на кондила на раменната кост; 14 – яма на лакътния израстък

няващи се с лъчевата кост в лъчево-китковата става.

Кости на ръката

Костите на ръката, *ossa manus* (фиг. 149–163, вж. фиг. 127) се делят на *кости на китката, предкиткови кости и кости на пръстите (фаланги).*

Кости на китката

Костите на китката, ossa carpi (вж. фиг. 127, 149–161), се разполагат в два реда. Горният или проксимален ред приляга към дисталния отдел на костите на предмишницата, образувайки елипсовидна, изпъкнала към предмишницата ставна повърхност; другият – долният или дистален ред е обърнат към китката.

Към костите на първия ред на китката, ако се разглеждат от лъчевия край на китката към лакътния, се отнасят следните кости: *ладиевидна, полулунна, тристенна* и *граховидна.*

Вторият ред кости на китката се състои съответно от: *трапецна кост, трапецовидна кост, главеста кост* и *кукеста кост.*

Рядко на задната повърхност на китката се разполага непостоянна *централна кост, os centrale,* залягаща между ладиевидната кост, трапецовидната и главестата кост (вж. фиг. 150).

Ладиевидна кост

Ладиевидната кост, *os scaphoideum* (вж. фиг. 152, 160, 161), заема крайно латерално („лъчево“) положение в първия ред на костите на китката. Нейната дланна повърхност е вдлъбната и във външнодолната си част продължава във *възвишение на ладиевидната кост, tuberculum ossis scaphoidei.*

Тилната повърхност на костта представлява тясна ивичка, която в проксимално направление продължава в изпъкнала ставна повърхност, съчленяваща се с китковата ставна повърхност на дисталната епифиза на лъчевата кост. Долномедиалната част на костта носи вдлъб-

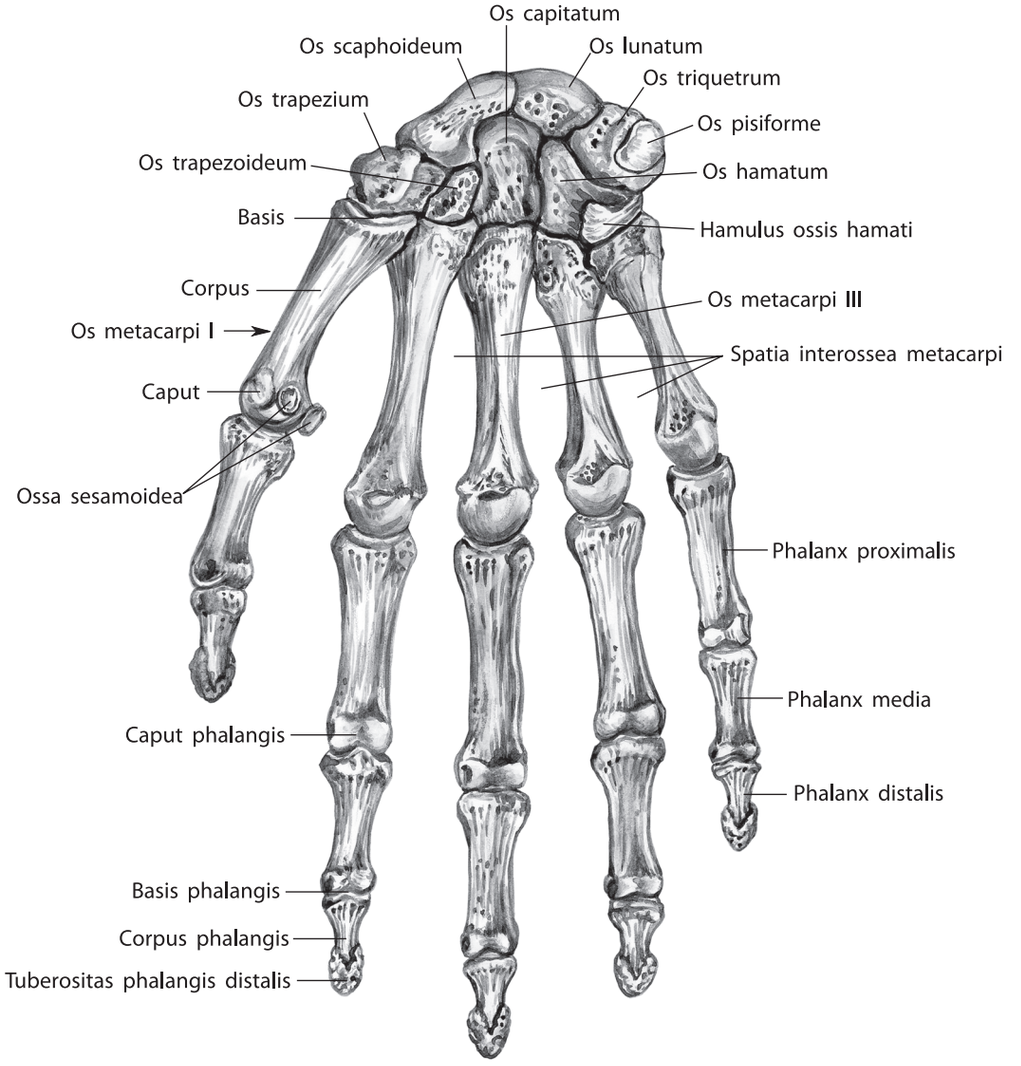

Фиг. 149. Кости на ръката, ossa manus, дясна (Дланна повърхност)

ната ставна повърхност, съчленяваща се с главестата кост. Над нея, откъм медиалната страна на костта, се намира ставна повърхност за съчленяване с полулунната кост. Латералнодолната повърхност на костта се съчленява с трапецовидната и трапецоидовидната кост.

Полулунна кост

Полулунната кост, *os lunatum* (вж. фиг. 153, 160, 161), се разполага по-медиално от ладиевидната. Горната повърхност на костта е изпъкнала. Тя се съчленява с китковата ставна повърхност на лъчевата кост. Дисталната повърхност на костта е вдлъбната, в латералната си част има ставна повърхност за съчленяване с главестата кост, а в медиалната – ставна повърхност за съчленяване с кукестата кост.

Латералната страна на костта има ставна повърхност, съчленяваща се с ладиевидната кост. Медиалната повърхност на костта се съчленява с тристенната кост.

Тристенна кост

Тристенната кост, *os triquetrum* (вж. фиг. 154, 160, 161), заема най-медиално („лакътно“) положение в първия ред на костите на китката. Горната повърхност на костта е изпъкнала, носи ставна повърхност за съчленяване с дисталния отдел на предмишницата.

Латералната част на костта има плоска ставна повърхност, съчленяваща се с полулунната кост; долната, леко вдлъбната повърхност се съчленява с кукестата кост, а дланната повърхност – с граховидната кост.

Граховидна кост

Граховидната кост, *os pisiforme* (вж. фиг. 155, 160, 161), има овоидна форма. Костта се отнася към *сезамовидните кости, ossa sesamoidea,* и заляга в сухожилието на лакътния сгъвач на китката. На тилната или задна страна на граховидната кост има малка плоска ставна повърхност, чрез която тя се съчленява с тристенната кост.

Трапецна кост

Трапецната кост, *os trapezium* (вж. фиг. 156, 160, 161), се разполага по-дистално от ладиевидната кост, заемайки най-латерално („лъчево“) положение във втория ред на костите на китката. Горната повърхност на костта носи ставна площадка за съчленяване с ладиевид-

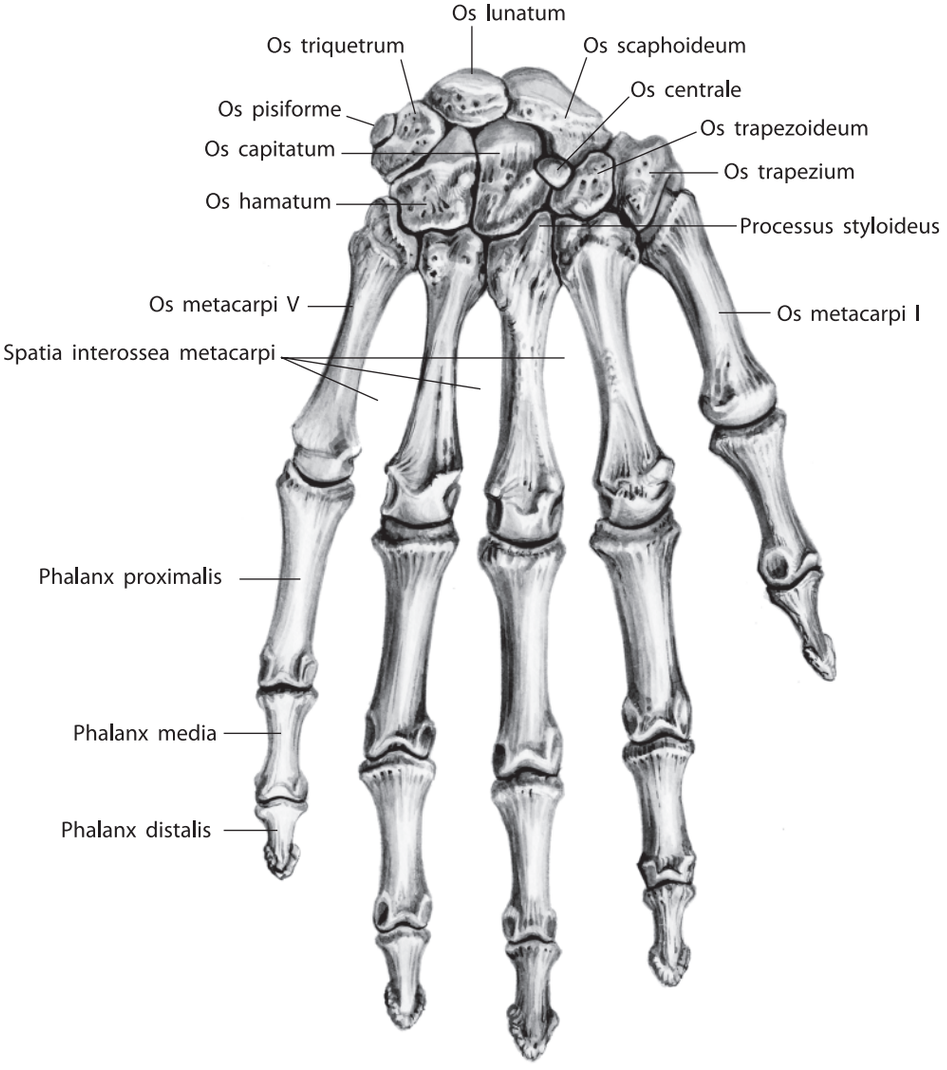

Фиг. 150. Кости на ръката, ossa manus, дясна (Задна повърхност)

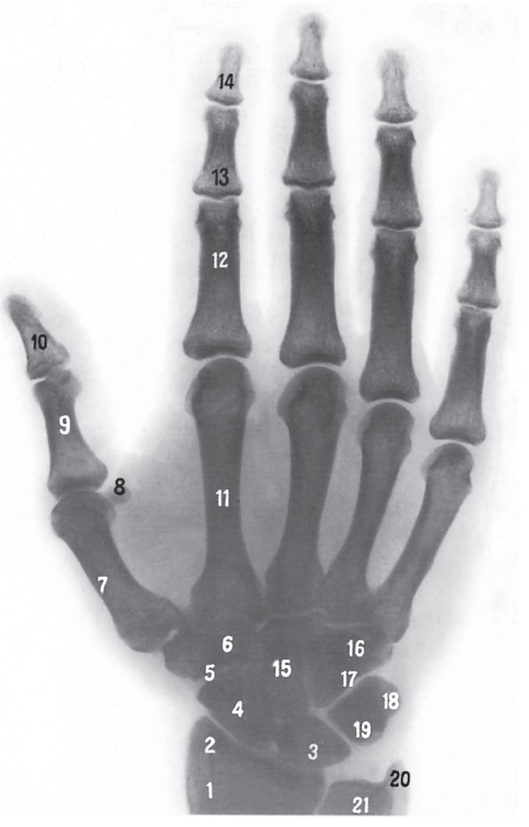

Фиг. 151. Кости на китката, дясна (рентгенограма)
1 – лъчева кост; 2 – шиловиден израстък на лъчевата кост; 3 – полулунна кост; 4 – ладиевидна кост; 5 – трапецна кост; 6 – трапецовидна кост; 7 – I предкиткова кост; 8 – сезамовидна кост; 9 – проксимална фаланга на палеца; 10 – дистална фаланга на палеца; 11 – II предкиткова кост; 12 – проксимална фаланга на показалеца; 13 – основа на средната фаланга на показалеца; 14 – дистална фаланга на показалеца; 15 – главеста кост; 16 – кука на кукестата кост; 17 – кукеста кост; 18 – граховидна кост; 19 – тристенна кост; 20 – шиловиден израстък на лакътната кост; 21 – глава на лакътната кост

ната кост. Долната повърхност на костта има седловидна ставна повърхност, съчленяваща се с основата на I предкиткова кост. В медиалната част на костта са разположени две вдлъбнати ставни повърхности: по-голяма – горна и по-малка – долна. Първата служи за съчленяване с трапецната кост, втората – с основата на II предкиткова кост.

На предната (дланна) повърхност на костта, в латералната част, има малка издатина – *възвишение на трапецната кост, tuberculum ossis trapezii. В посока н*авътре от него има улей, който е следа от прилягане на лъчевия сгъвач на китката, m. flexor carpi radialis.

Трапецовидна кост

Трапецовидната кост, *os trapezoideum* (вж. фиг. 157, 160, 161), се разполага редом до *трапецната кост.* Нейната долна седловидна ставна повърхност се съчленява с II предкиткова кост.

Горната повърхност на костта е вдлъбната и се съчленява с ладиевидната кост; латералната, леко изпъкнала повърхност – с *трапецната кост, а* медиалната, вдлъбната повърхност – с главестата кост.

Главеста кост

Главестата кост, *os capitatum* (вж. фиг. 158, 160, 161), която е най-голямата кост от костите на китката, има в проксималната си част кълбовидна глава. Останалата част на костта е леко удебелена. Медиалната ѝ повърхност се съчленява с кукестата кост, а латералната, която е леко изпъкнала, – с трапецовидната кост. Долната повърхност на костта, се съчленява чрез плоска ставна площадка с основата на III предкиткова кост; страничните повърхности на костта имат малки ставни повърхности за съчленяване с основата на II и IV предкиткови кости.

Кукеста кост

Кукестата кост, *os hamatum* (вж. фиг. 159–161), се разполага непосред-

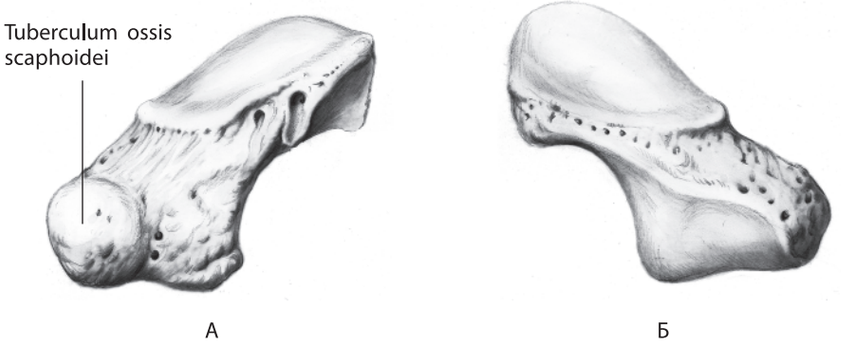

Фиг. 152. Ладиевидна кост, os scaphoideum, дясна
А – длanна повърхност; Б – задна повърхност

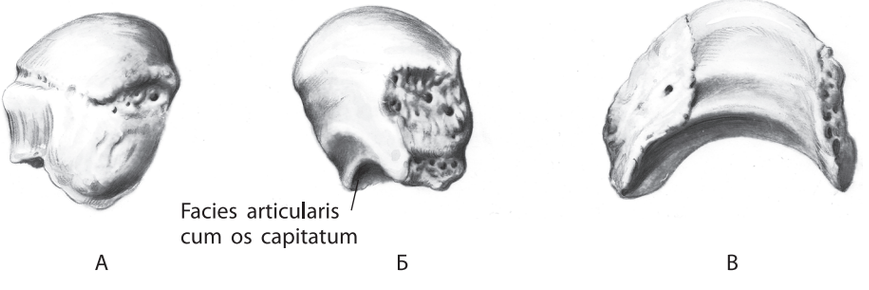

Фиг. 153. Полулунна кост, os lunatum, дясна
А – длanна повърхност; Б – задна повърхност; В – дистална повърхност

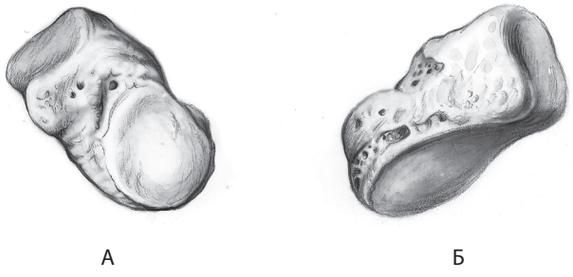

Фиг. 154. Тристенна кост, os triquetrum, дясна
А – длanна повърхност; Б – задна повърхност

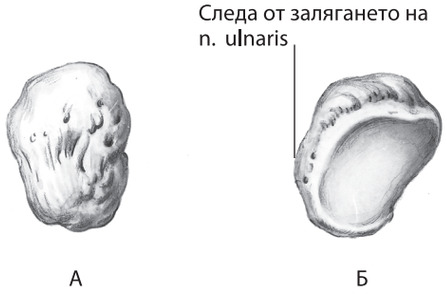

Фиг. 155. Граховидна кост, os pisiforme, дясна
А – длanна повърхност; Б – задна повърхност

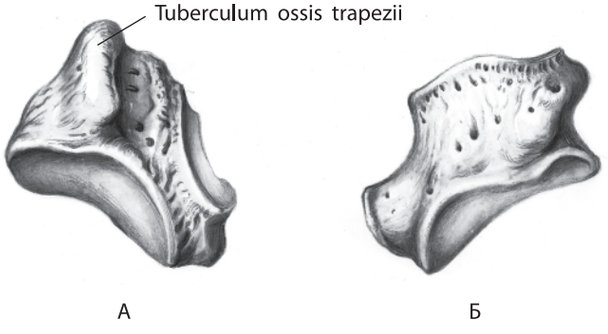

Фиг. 156. Трапецна кост, os trapezium, дясна
А – длanна повърхност; Б – задна повърхност

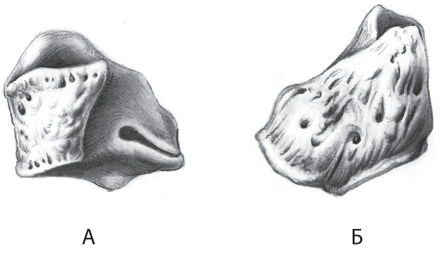

Фиг. 157. Трапецовидна кост, os trapezoideum, дясна
А – длanна повърхност; Б – задна повърхност

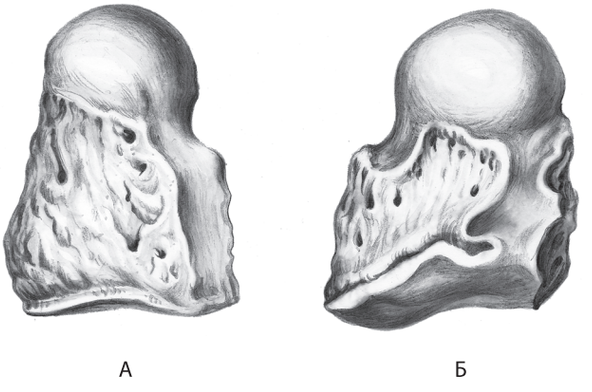

Фиг. 158. Главеста кост, os capitatum, дясна
А – длanна повърхност; Б – задна повърхност

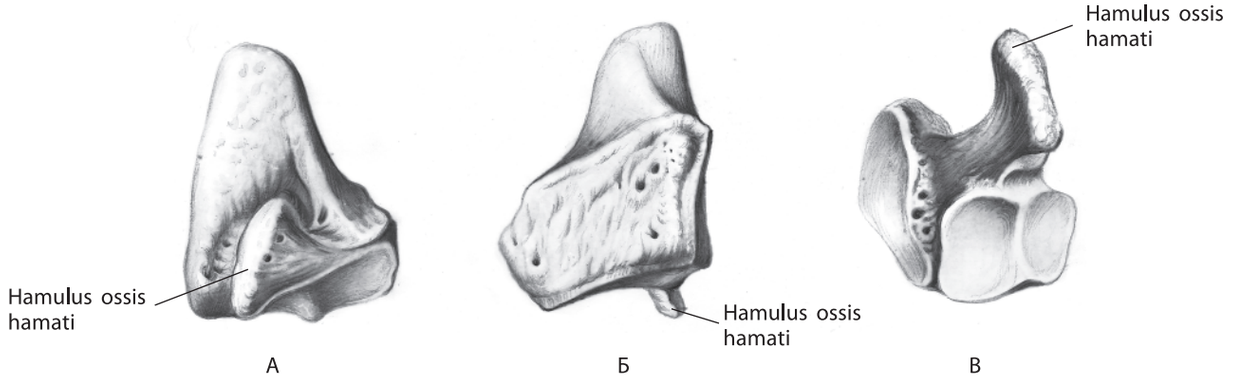

Фиг. 159. Кукеста кост, os hamatum, дясна
А – дланна повърхност; Б – задна повърхност; В – дистална повърхност

ствено до главестата кост, затваряйки откъм медиалната (лакътната) страна втория ред от костите на китката. Върху предната или длання повърхност на костта се намира добре изразен израстък, леко извит в латерална или лъчева посока – *кукичката на кукестата кост, hamulus ossis hamati. Горната* повърхност на костта се съчленява с полулунната кост, латералната – с главестата кост, а медиалната, която е леко изпъкнала – с тристенната кост. Върху дисталната повърхност на костта има две ставни площадки за съчленяване с IV и V предкиткови кости.

Всички *кости на китката* (вж. фиг. 160, 161) се съединяват чрез стави и връзки.

Горният или проксимален край на китката е обърнат към костите на предмишницата и е изпъкнал повече напречно.

Долният или дистален край на китката е сравнително равен.

Задната или дорзалната повърхност на китката е изпъкнала.

Предната или длання повърхност на китката е вдлъбната и се нарича *бразда на китката, sulcus carpi.* Страничните ръбове на браздата са ограничени от две възвишения: откъм латералната страна – от лъчевото възвишение на китката, образувано от израстъците на ладиевидната кост и трапецната кост, а откъм медиална страна – от лакътното възвишение на китката, образувано от граховидната кост и кукичката на кукестата кост.

Някои от костите на китката се опипват лесно през кожата. Така например, ладиевидната кост се опипва в посока леко надолу и назад от шиловидния израстък на лъчевата кост; полулунната кост – до предишната спомената кост на тилната повърхност на китката; граховидната – при частично сгъване на китката в лъчево-китковата става; главестата – на тилната повърхност на китката, най-добре при сгъването ѝ в лъчево-китковата става.

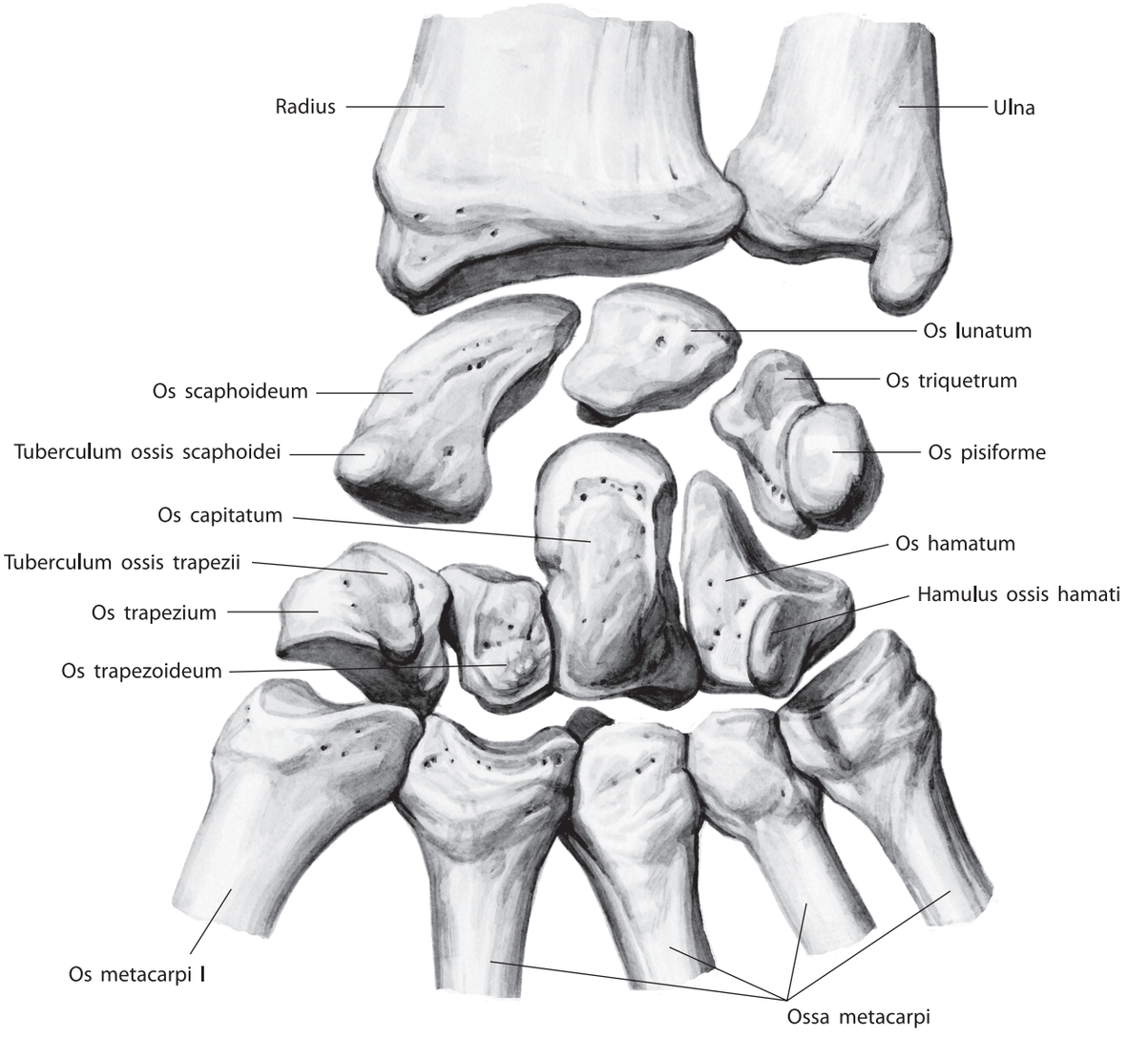

Фиг. 160. Кости на китката, ossa carpi, десни (Длання повърхност)

Предкиткови кости

Предкитковите кости, *ossa metacarpi* (I–V) (вж. фиг. 127, 149–151, 162), са представени от пет неголеми дълги кости. Разглеждането на костите започва от външния или лъчев край на китката към вътрешния ѝ или лакътен край.

Във всяка предкиткова кост се различават тяло, основа и глава.

Тялото на предкитковата кост, corpus ossis metacarpi има три повърхности: задна (дорзална), странична (латерална или лъчева) и медиална (лакътна). Латералната и медиалната повърхности са разделени от малко гребенче; тук се намира *изхранващият отвор, foramen nutricium*, който преминава в *изхранващ канал, canalis nutricius,* насочен при II–V предкиткови кости проксимално, а при I предкиткова кост – дистално.

Тялото на всяка предкиткова кост е вдлъбнато в посока към тилната страна.

Горният край или *основата на предкитковата кост, basis ossis metacarpi, е* удебелен. Страничните повърхности на основата носят ставни площадки, чрез които две съседни кости се съчленяват помежду си. Повърхността на основата, обърната към предкитковите кости, има ставна повърхност за съчленяване с костите от втория ред на китката. Ставните повърхности на I и V предкиткови кости имат седловидна форма.

Основата на **III** предкиткова кост в заднолатералната си част има *шиловиден израстък, processus styloideus.*

Долният край или *главичката на предкитковата кост, caput ossis metacarpi, е* кълбовиден. Страничните повърхности на главата са грапави.

Тялото и главата на предкитковите кости се опипват добре през кожата откъм тилната страна на китката.

Промеждутъците между предкитковите кости се наричат *междукостни пространства на предкитковите кости, spatia interossea metacarpi.*

Кости на пръстите (фаланги)

Костите на пръстите (фаланги), ossa digitorum (phalanges) (вж. фиг. 127, 149–151, 163), са представени от *фаланги, phalanges,* отнасящи се по форма към дългите кости. Първият пръст (палецът) има две фаланги: *проксимална, phalanx proximalis,* и *дистална, phalanx distalis.* Останалите пръсти имат и *средна фаланга, phalanx media.* Всяка фаланга се състои от тяло и две епифизи – проксимална и дистална.

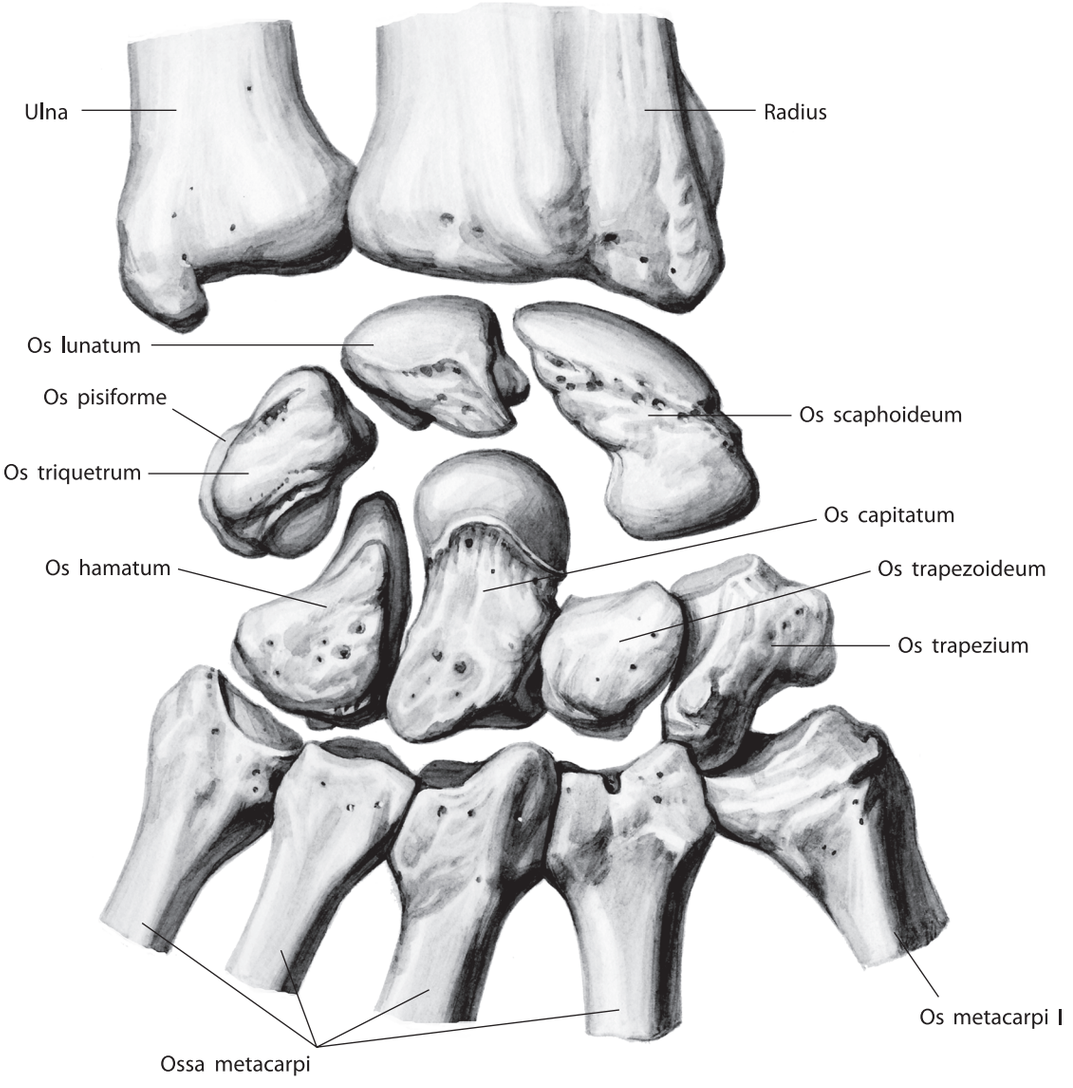

Фиг. 161. Кости на китката, ossa carpi, десни (Задна повърхност)

Тялото на фалангата, corpus phalangis, откъм предната (дланната) страна е удебелено. Повърхността на тялото на фалангата е ограничена странично от малки гребенчета. Върху нея има *изхранващ отвор, foramen nutricium*, продължаващ в дистално насочен *изхранващ канал, canalis nutricius*.

Горният край на фалангата или *основата на фалангата, basis phalangis*, е удебелен и има ставни повърхности. Проксималните фаланги се съчленяват с предкитковите кости, а средните и дисталните фаланги се съединяват помежду си.

Долният край на I и II фаланги имат *глава на фалангата, caput phalangis.*

На долния край на дисталната фаланга, откъм тилната страна, има лека неравност – *грапавина на дисталната фаланга, tuberositas phalangis distalis.*

В областта на китковите фалангови съчленения на I, II и V пръсти и междуфаланеалното съчленение на I пръст на дланната повърхност, в снопа на сухожилията на мускулите, се срещат *сезамовидни кости, ossa sesamoidea*.

КОСТИ НА ДОЛНИЯ КРАЙНИК

Костите на долния крайник, ossa membri inferioris (фиг. 164), се делят на кости, образуващи *тазовия пояс, cingulum pelvicum (пояс на долния крайник, cingulum membri infeioris,* и кости, съставящи *свободната част на долния крайник, pars libera membri inferioris,* която в областта на бедрото е представен от бедрената кост, в областта на подбедрицата – от големия пищял и малкия пищял, а в областта на ходилото – от задноходилните кости, предноходилните кости и костите на пръстите.

ТАЗОВ ПОЯС (ПОЯС НА ДОЛНИЯ КРАЙНИК)

Двете тазови кости се свързват отпред чрез влакнест хрущял (*лонно съчленение, symphysis pubica*), а отзад – с кръстцовата кост чрез чифтна *кръстцово-хълбочна става, articulatio sacroiliaca,* и образуват масивен костен пръстен – таз.

Тазова кост

Тазовата кост, *os coxae* (фиг. 165–168; вж. фиг. 164), е чифтна. При децата тя се състои от три отделни кости: *хълбочна, седалищна* и *лонна*. При възрастните тези три кости са сраснали в единна тазова кост.

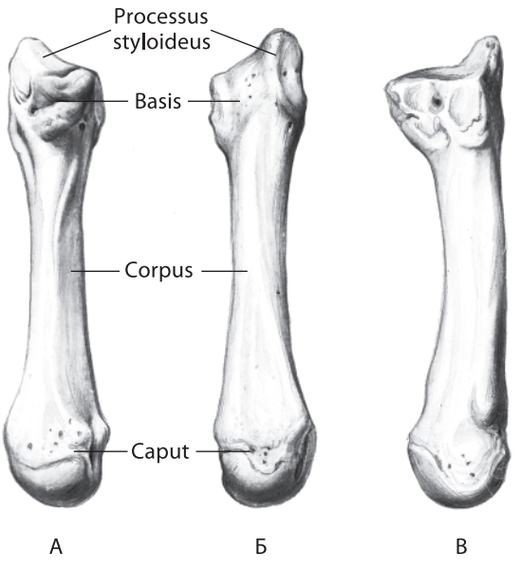

Фиг. 162. Предкиткова кост III, os metacarpi III, дясна
А – дланна повърхност; Б – задна повърхност; В – лакътна повърхност

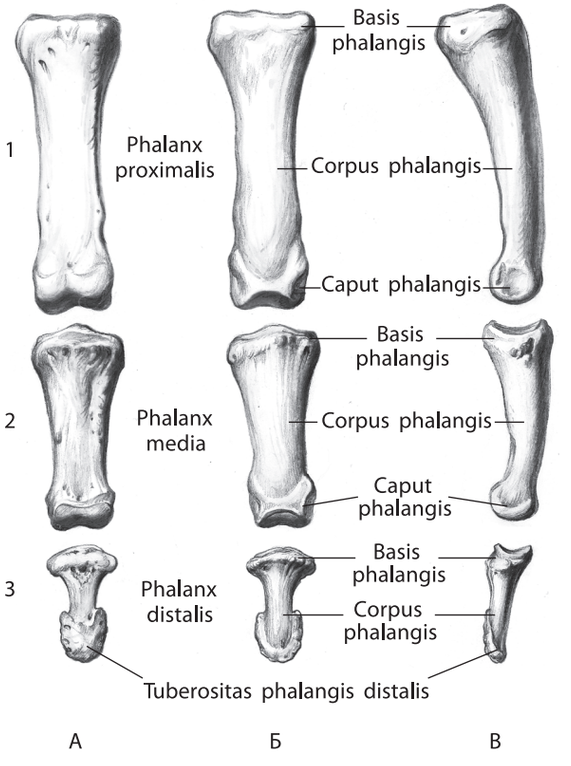

163. Фаланги на III пръст на дясна китка:
проксимална (1), средна (2) и дистална (3)
А – дланна повърхност; Б – задна повърхност; В – лакътна повърхност

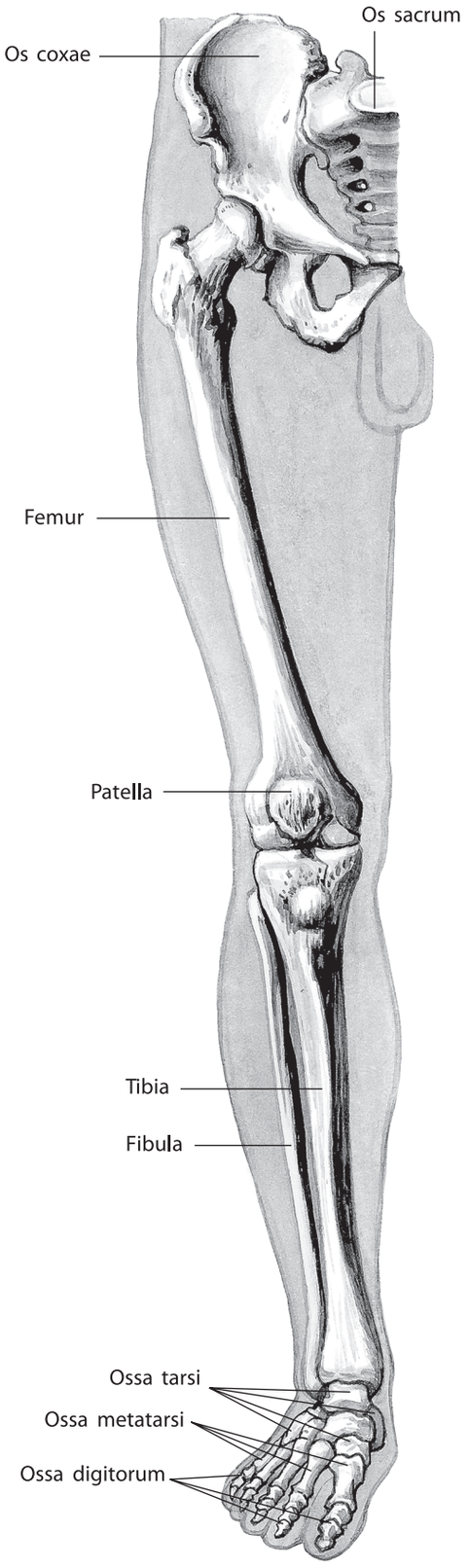

Фиг. 164. Кости на долния крайник, ossa membri inferioris, десен; изглед отпред

Телата на тези кости, съединявайки се помежду си, образуват върху външната повърхност на тазовата кост *гаванковидна яма, acetabulum.* Хълбочната кост представлява горен отдел на гаванковидната яма, седалищната кост – заднодолен, а лонната кост – преднодолен отдел. В процеса на развитие във всяка от тези кости възникват самостоятелни точки на вкостяване, така че до 16–17-годишна възраст в областта на гаванковидната яма хълбочната, седалищната и лонната кости се съединяват с помощта на хрущял. С времето хрущялът се вкостява и границите между костите се изглаждат.

Гаванковидната яма е ограничена от удебеления *ръб на гаванковидната яма, limbus (margo) acetabuli,* който в преднодолната си част се прекъсва от *изрезката на гаванковидната яма, incisura acetabuli.*

В посока навътре от този ръб, вътрешната повърхност на гаванковидната яма носи гладка ставна *полулунна повърхност, facies lunata,* която ограничава намиращата се на дъното на гаванковидната яма *яма на гаванковидната яма*, *fossa acetabuli.*

Хълбочна кост

Хълбочната кост, *os ilium (ilium)* (вж. фиг. 165–168), е най-голямата от костите, образуващи тазовата кост. Долният отдел на костта е удебелен и се нарича тяло. *Тялото на хълбочната кост, corpus ossis ilii,* представлява горната част на гаванковидната яма, от която в посока назад и нагоре се разполага *надгаванковидната бразда, sulcus supraacetabularis* (залавно място на правия мускул на бедрото, m. rectus femoris). По вътрешната повърхност на тялото минава *дъгообразна линия, linea arcuata,* над която се разполага широка и по-плоска част от костта, наречена *крило на хълбочната кост, ala ossis ilii.*

Долната част на крилото, прилягаща към тялото, е стеснена, а горната е широка. Ръбът на крилото на хълбочната кост е леко удебелен и служи като залавно място на мускули, от което върху костта се отбелязват три грапави линии: *външен кант, labium externum; вътрешен кант, labium internum,* и *междинна линия, linea intermedia.* Върху външния кант изпъква малко *хълбочно възвишение, tuberculum iliacum,* разположено на 5-7 см по-назад от горното предно хълбочно бодило. Като цяло горният периферен ръб на крилото се нарича *хълбочен гребен, crista iliaca.* Той е S-образно

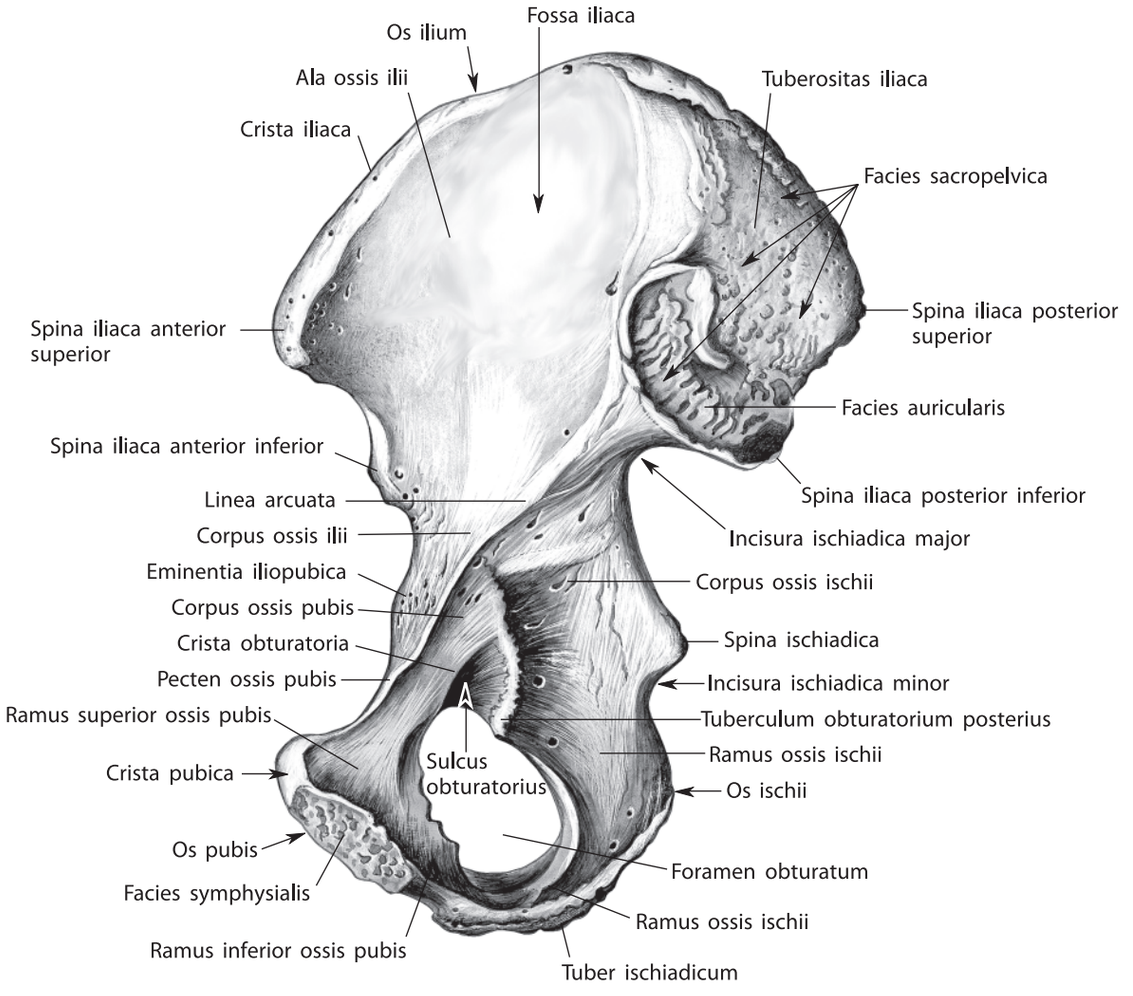

Фиг. 165. Тазова кост, os coxae, дясна; изглед отвътре

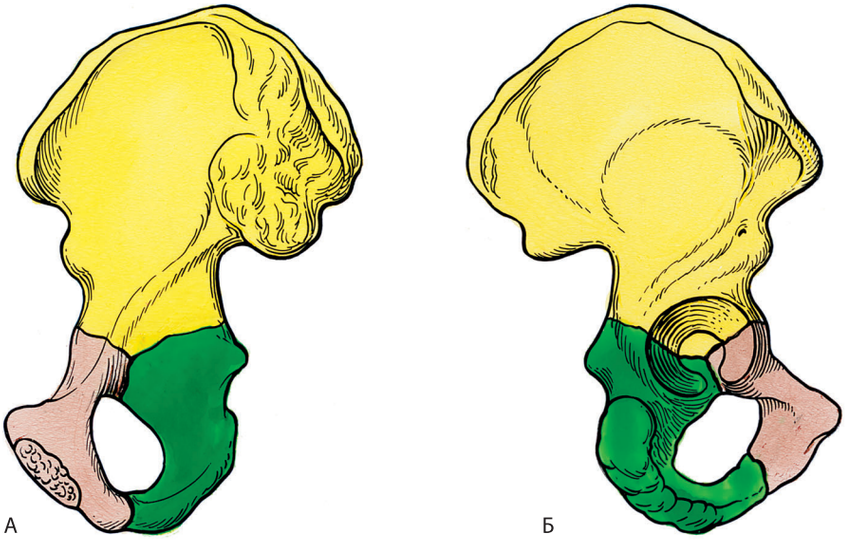

Фиг. 166. Топография на костите, образуващи тазовата кост
А – изглед отвътре; Б – изглед отвън

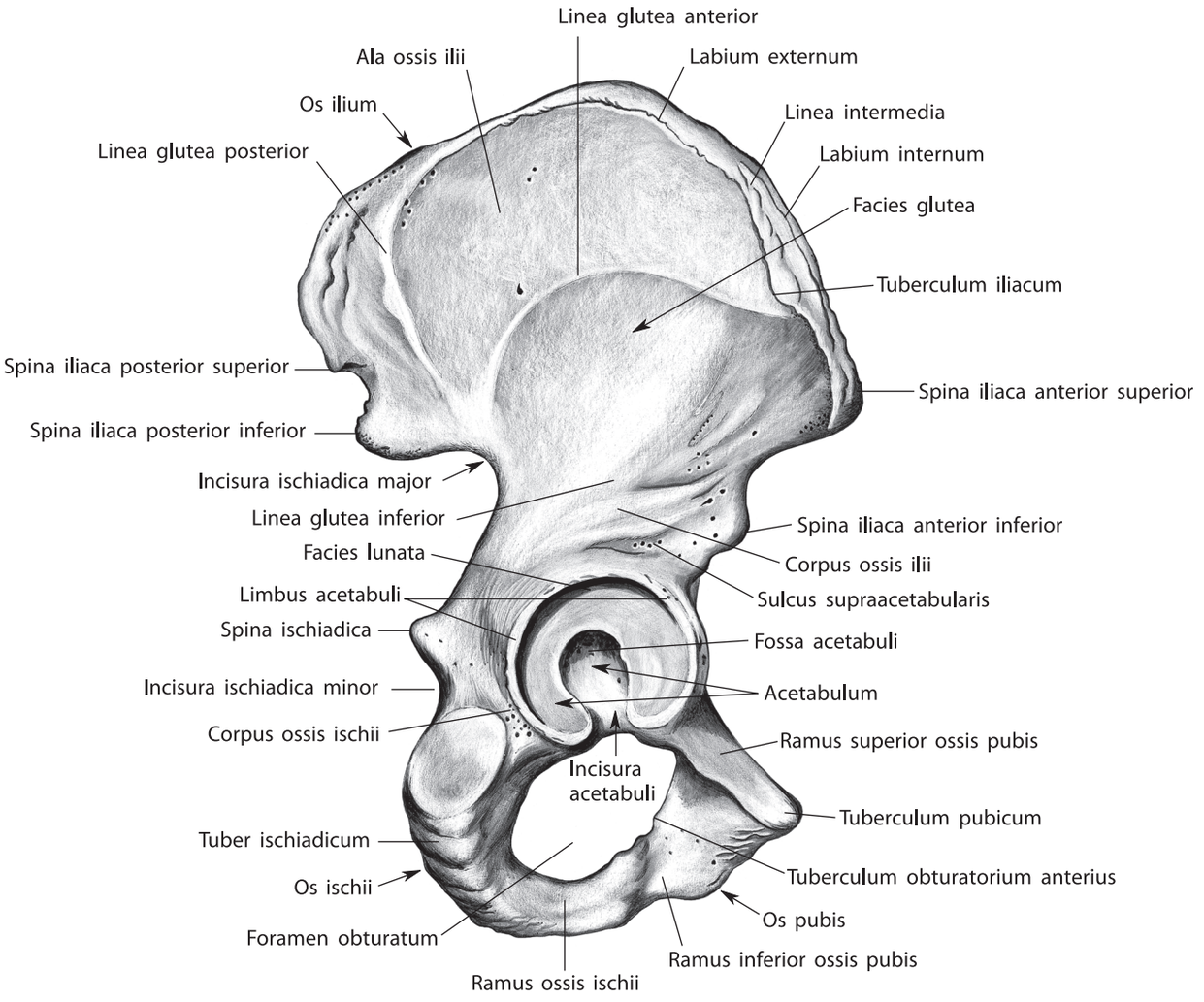

Фиг. 167. Тазова кост, os coxae, дясна; изглед отвън

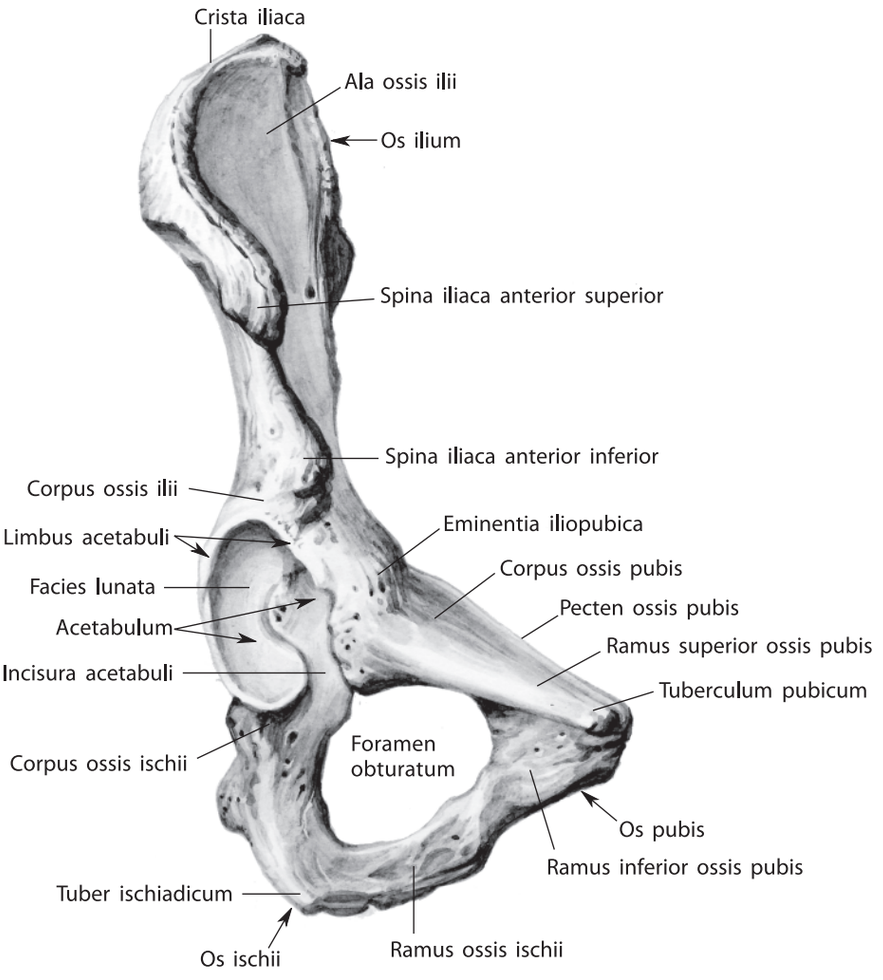

Фиг. 168. Тазова кост, os coxae, дясна; изглед отпред

извит и завършва отпред с издатина, която се опипва лесно през кожата – *горно предно хълбочно бодило, spina iliaca anterior superior, а от*зад – с *горно задно хълбочно бодило, spina iliaca posterior superior.*

Предният ръб на крилото има изрезка с полулунна форма под *горното предно хълбочно бодило*, която е ограничена отдолу от *долното предно хълбочно бодило*, *spina iliaca anterior inferior*. Под него ръбът на костта се извива напред и достига до *хълбочно-лонното възвишение, eminentia iliopubica*, което е мястото на сраствane на тялото на хълбочната кост с тялото на лонната кост. Задният ръб на крилото под горния заден хълбочен бодил има *долен заден хълбочен бодил*, *spina iliaca posterior inferior*, – оттук започва *голямата седалищна изрезка, incisura ischiadica major*, в чието образуване участва тялото на седалищната кост.

Външната повърхност на крилото на хълбочната кост – *седалищна повърхност, facies glutea, е* залавно място за седалищните мускули. На нея има три седалищни линии: задна, предна и долна.

Задната седалищна линия, linea glutea posterior, се намира пред горното задно хълбочно бодило, върви от външния кант на хълбочния гребен към основата на долното задно хълбочно бодило.

Предната седалищна линия, linea glutea anterior, започва от *горното предно хълбочно бодило*, насочва се назад, извивайки се дъгообразно надолу и достига горния ръб на голямата седалищна изрезка.

Долната седалищна линия, linea glutea inferior, се разполага над горния ръб на гаванковидната яма.

Вътрешната повърхност на крилото на хълбочната кост в предните си части е гладка, леко вдлъбната и се нарича *хълбочна яма, fossa iliaca.* Нейният долен ръб е ограничен от дъгообразна линия. Задният отдел на тази повърхност, който е обърнат към кръстцовата кост, е неравен и се нарича *кръстцово-тазова повърхност, facies sacropelvica* (вж. фиг. 165).

В предния отдел на кръстцово-хълбочната повърхност, над голямата седалищна изрезка, се намира ставна *уховидна повърхност, facies auricularis,* ограничена отпред и отдолу от браздата. Надолу и нагоре от уховидната повърхност се разполага *хълбочна неравност, tuberositas iliaca.*

Седалищна кост

Седалищната кост, os ischii (ischium) (вж. фиг. 165–168), се състои от две части: *тяло* и извит под ъгъл клон *на седалищната кост.*

Тялото на седалищната кост, corpus ossis ischii, образува заднодолния отдел

на гаванковидната яма. На задната повърхност на тялото има костна издатина – *седалищно бодило, spina ischiadica.* Отгоре и назад от нея се разполага *голямата седалищна изрезка, incisura ischiadica major,* под нея – *малката седалищна изрезка, incisura ischiadica minor.*

На предния ръб на *клона на седалищната кост, ramus ossis ischii,* в горната му част, има *задна обтураторна пъпка, tuberculum obturatorium posterius.* Върху заднодолната повърхност на извития участък на клона има удебеление с грапава повърхност – *седалищна върга, tuber ischiadicum. Предният отдел* на клона на седалищната кост се сраства с долния клон на лонната кост.

Лонна кост

Лонната кост, os pubis (pubis) (вж. фиг. 165–168), се състои от три части: *тяло на лонната кост, corpus ossis pubis,* и два клона – *горен клон на лонната кост, ramus superior ossis pubis*, и *долен клон на лонната кост, ramus inferior ossis pubis.*

Тялото образува преднодолния отдел на гаванковидната яма и директно преминава в горния клон, който се насочва напред, надолу и медиално.

Горният ръб на горния клон е заострен и се нарича *гребен на лонната кост, pecten ossis pubis*. Напред гребенът завършва с *лонна пъпка, tuberculum pubicum*. Долният ръб на горния клон е остър и се нарича *обтураторен гребен, crista obturatoria*. Предният край на този гребен образува *tuberculum obturatorium anterius*. В посока навътре от него се разполага *лонният гребен, crista pubica*, към който се залавя правият коремен мускул. Предната част на горния клон преминава под ъгъл в долния клон. На медиалната повърхност на горния клон се разполага грапава *симфизна повърхност, facies symphysialis.*

Клоновете на лонната кост заедно със седалищната кост ограничават *затуления отвор, foramen obturatum.* По горния ръб на този отвор, отзад напред и медиално преминава широка *обтураторна бразда, sulcus obturatorius*, в която залягат едноименни съдове и нерв.

Таз

Таз, pelvis (фиг. 169–175) – състои се от две тазови кости, кръстец и опашна кост, а също и от лонна симфиза, които, съединявайки се помежду си със стави, връзки и две затварящи мембрани, образуват *кухината на таза, cavitas pelvis*. Тазът се дели на голям и малък.

Големият таз, pelvis major, е ограничен отстрани от крилата на хълбочните кости, а отзад – от долните поясни прешлени и основата на кръстеца. За долна граница на големия таз служи *гранична линия, linea terminalis*. Тя минава по гребена на лонната кост, по дъгообразната линия на хълбочната кост, преминава през кръстцовия рид и продължава на противоположната страна по същите образувания.

Малкият таз, pelvis minor, се разполага по-надолу от граничната линия. Неговите странични стени се образуват от долната част на телата на хълбочните кости и седалищните кости, задните – от кръстеца и опашната кост, предните – от лонните кости. Долните клонове на лонните кости се съединяват помежду си под ъгъл по такъв начин, че при мъжете се образува *подлоннен ъгъл, angulus subpubicus*, а при жените – *лонна дъга, arcus pubis.*

Мястото на прехода на големия таз в малък е белязано от гранична линия, представляваща *горна апретура на*

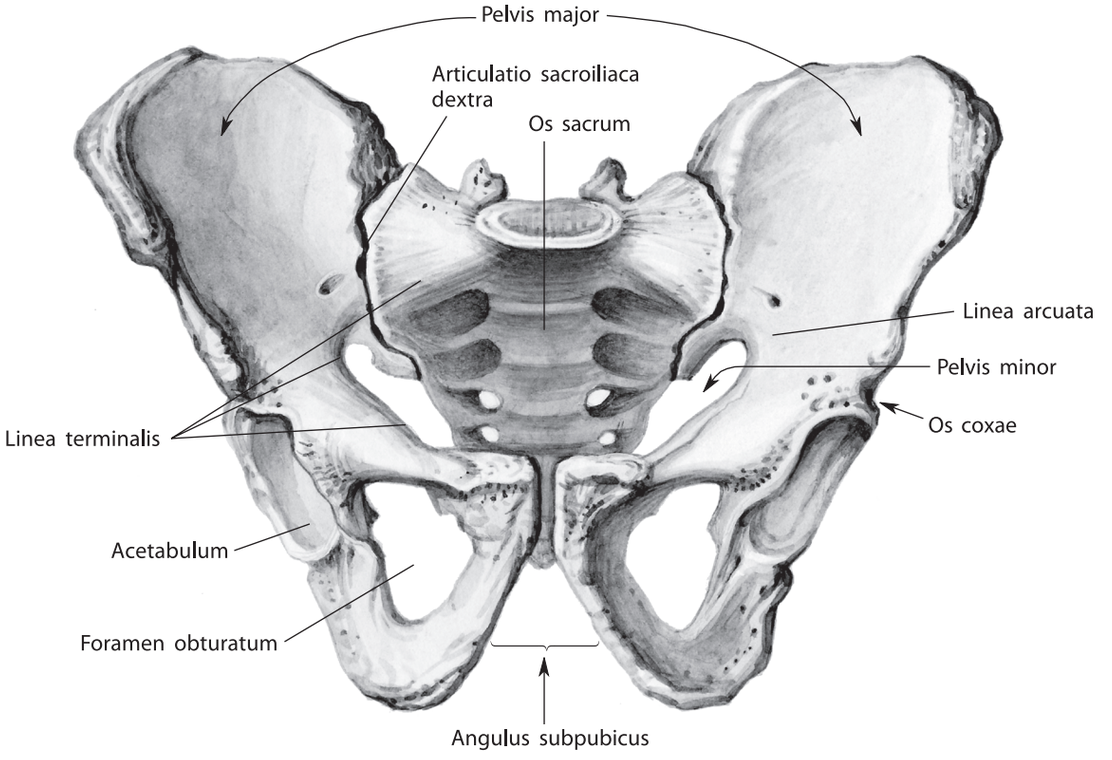

Фиг. 169. Таз, pelvis, мъжки; изглед отпред

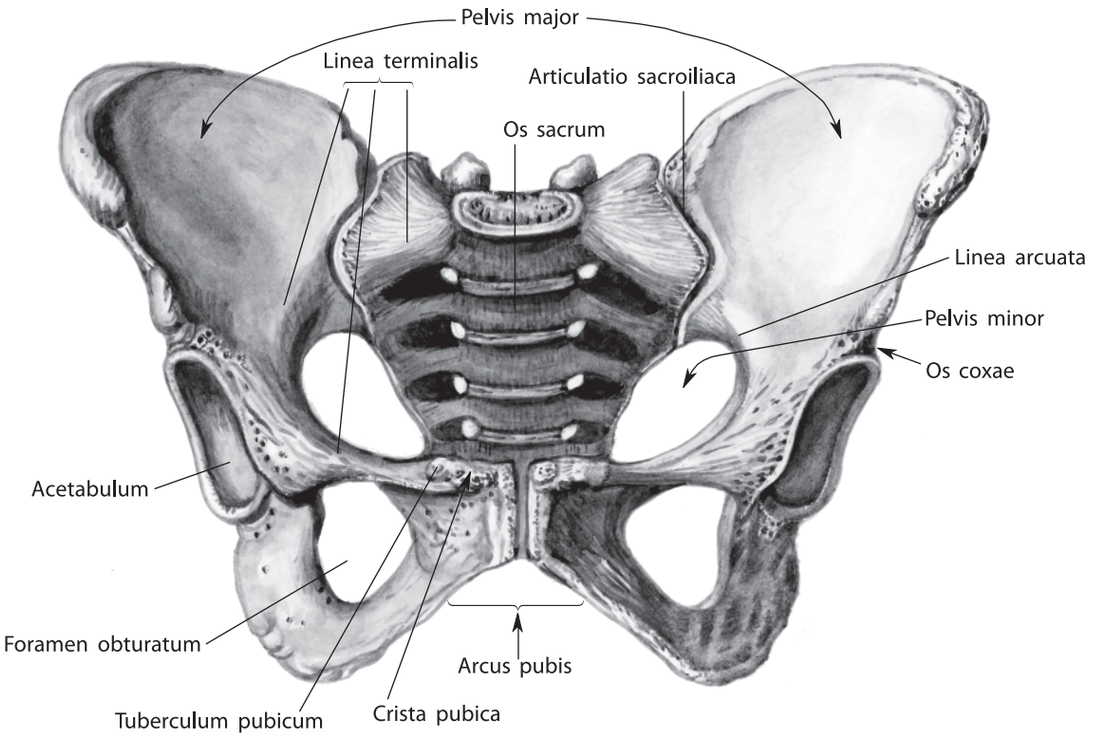

Фиг. 170. Таз, pelvis, женски; изглед отпред

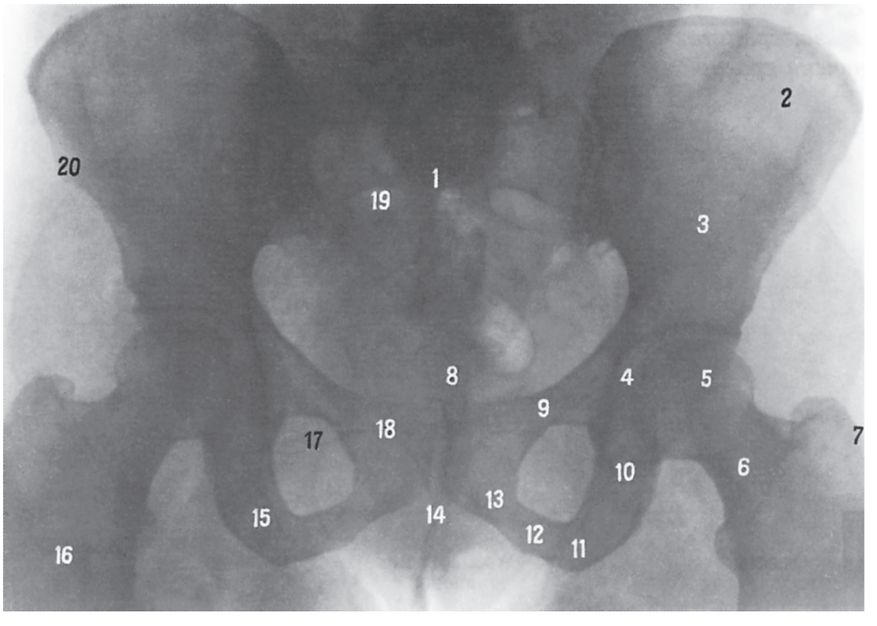

Фиг. 171. Женски таз; изглед отпред (рентгенограма)

1 – кръстец; 2 – крило на хълбочната кост; 3 – хълбочна кост; 4 – гаванковидна яма; 5 – глава на бедрената кост; 6 – шийка на бедрената кост; 7 – голям въртел; 8 – опашна кост; 9 – горен клон на лонната кост; 10 – горна част на клона на седалищната кост; 11 – седалищна върга; 12 – долна част на клона на седалищната кост; 13 – долен клон на лонната кост; 14 – лонна дъга; 15 – седалищна кост; 16 – бедрена кост; 17 – затварящ отвор; 18 – лонна кост; 19 – преден кръстцов отвор; 20 – горно предно хълбочно бодило

Таблица 1

Сравнителна характеристика на формата на таза при мъжете и жените

Характеристики	Таз	
	Женски	Мъжки
Общ вид на таза	Широк и къс	Тесен и висок
Разположение на крилата на хълбочната кост	По-хоризонтално	По-вертикално
Кръстец	Къс и широк	Тесен и дълъг
Лонна дъга	90-100º	
Подлоннен ъгъл		70-75º
Форма на кухината на малкия таз	Цилиндрична	Конусообразна
Форма на горната апертура или входа в малкия таз	Овална	Триъгълна (карта-купа), поради голямо вдаване на кръстцовия рид

Таблица 2

Размери на таза

Характеристики	Таз	
	Женски	Мъжки
Голям таз		
Междугребенно разстояние, distantia intercristalis – най-голямо разстояние между двата хълбочни гребена	25–25 cm	
Междубодилесто разстояние, distantia interspinosa, – разстояние между двата горни предни хълбочни бодила	23–25 cm	21–23 cm
Междувъртелно разстояние, distantia intertrochanterica, – разстояние между големите въртели на двете бедрени кости	28–29 cm	
Малък таз		
Горна апертура на таза, apertura pelvis superior		
Анатомична конюгата, conjugate anatomica или прав размер, diameter recta – разстояние между кръстцовия рид и горния край на симфизата	11,5 cm	10,8 cm
Истинска (гинекологична) конюгата, conjugata vera (gynecologica) – разстоянието между кръстцовия рид и най-изпъкналата назад точка на симфизата	10,5–11,0 cm	–
Диагонална конюгата, conjugata diagonalis – разстоянието между кръстцовия рид и долния ръб на симфизата	12,5–13,0 cm	–
Напречен диаметър, diameter transversa – най-голямото разстояние между двете гранични линии	13,5 cm	12,8 cm
Кос диаметър, diameter obliqua – разстоянието между хълбочно-кръстцовото съчленение от една страна и хълбочно-лонното съчленение от друга страна	12,0–12,6 cm	12,0–12,2 cm
Кухина на таза, cavitas pelvis		
Прав диаметър – разстояние между мястото на съединяване на II и III кръстцови прешлени и средата на симфизата	12,2 cm	10,8 cm
Напречен диаметър – разстояние между центровете на гаванковидните ями	11,5 см	10,8 см
Долна апертура на таза, apertura pelvis inferior		
Прав диаметър – разстояние между върха на опашната кост и долния ръб на симфизата	9,5 cm	7,5 cm
Напречен диаметър – разстояние между седалищните върги	10,8 cm	8,1 cm
Наклон на таза, inclinatio pelvis – ъгълът, който образуват хоризонталната плоскост и плоскостта на горната апретура на таза	55-60°	50-55°

таза, apertura pelvis superior. *Долната апретура на таза, apertura pelvis inferior*, е ограничена странично от седалищните възвишения, отзад – от опашната кост, отпред – от лонната симфиза и долните клонове на лонните кости.

Тазът е вместилище за органите на храносмилателната и пикочнополовата системи, за големи съдове и нерви. Формата и размерите му са обусловени от индивидуалните особености и значителните полови различия (табл. 1).

Размерите на таза са важен клиничен критерий в акушерството (фиг. 176, 177). Повечето вътрешни размери на таза не могат да бъдат измерени директно, поради което се използват размери, определяеми чрез неинвазивни методи – три напречни и един прав.

В анатомията се използват също и редица измерения на малкия таз, които се определят върху мацериран таз: конюгати – анатомична, истинска, диагонална и диаметри – прав, напречен, кос (табл. 2).

Дъгообразната линия, минаваща по средата на правите размери, определящи входа в малкия таз и изхода от малкия таз, се нарича *ос на таза, axis pelvis*. Тя съответства на пътя, по който преминава главичката на плода при раждане.

При вертикално положение на човешкото тяло се образува *ъгъл на наклона на таза, inclinato pelvis,* между анатомичната конюгата и хоризонталната плоскост. Този ъгъл при жените е от 55 до 60°, а при мъжете – от 50 до 55°.

СВОБОДНА ЧАСТ НА ДОЛЕН КРАЙНИК

Бедрена кост

Бедрената кост, *femur (os femoris)* (фиг. 178–181; вж. фиг. 164), е най-дългата и дебела от всички дълги кости на човешкия скелет. Тя се състои от тяло и два края – горен и долен.

Тялото на бедрената кост, corpus femoris, има цилиндрична форма, усукано е леко по дължината на оста и е изкривено напред. Предната повърхност на тялото е гладка. Върху задната ѝ повърхност преминава *грапава линия, linea aspera*, която е и начало, и залавно място на мускули. Тя се дели на две части: латерална и медиална устна. *Латералната устна, labium laterale*, в долната трета на костта се отклонява встрани, насочвайки се към *латералния кондил, condylus lateralis*, а в горната трета преминава в *седалищна грапавина, tuberositas glutea*, чийто горен отдел е леко изпъкнал и се

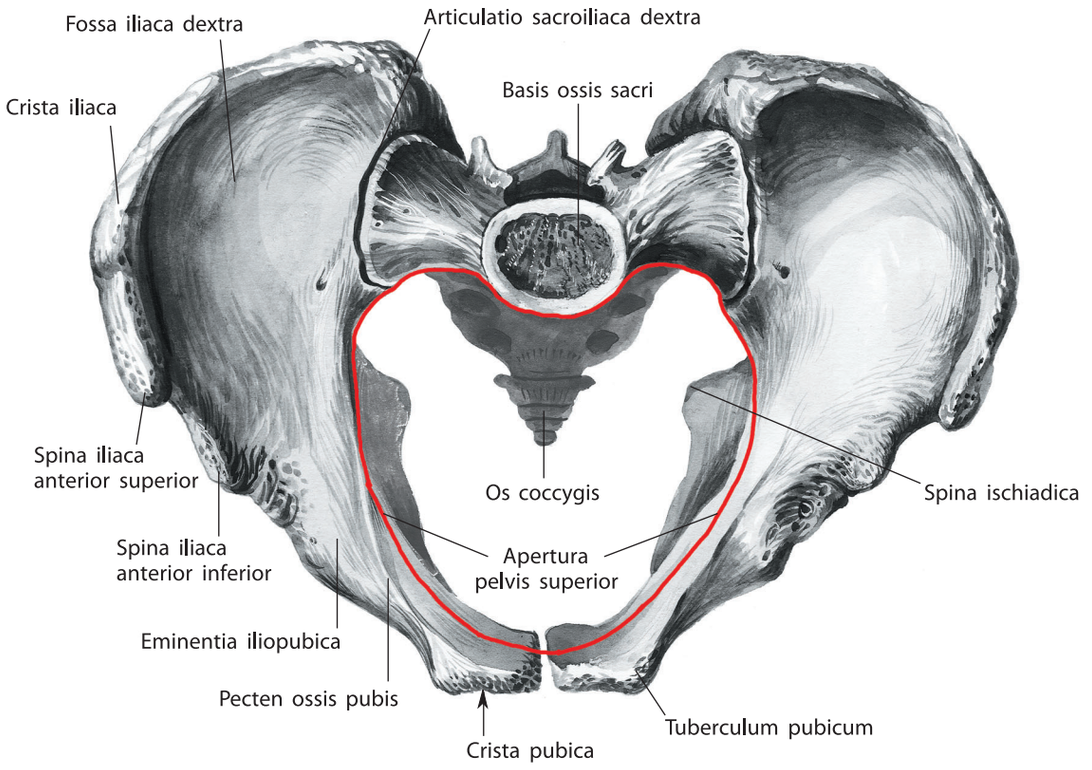

Фиг. 172. Таз, pelvis, мъжки; изглед отгоре
(Горна апертура на таза, apertura pelvis superior, обозначена с червена линия)

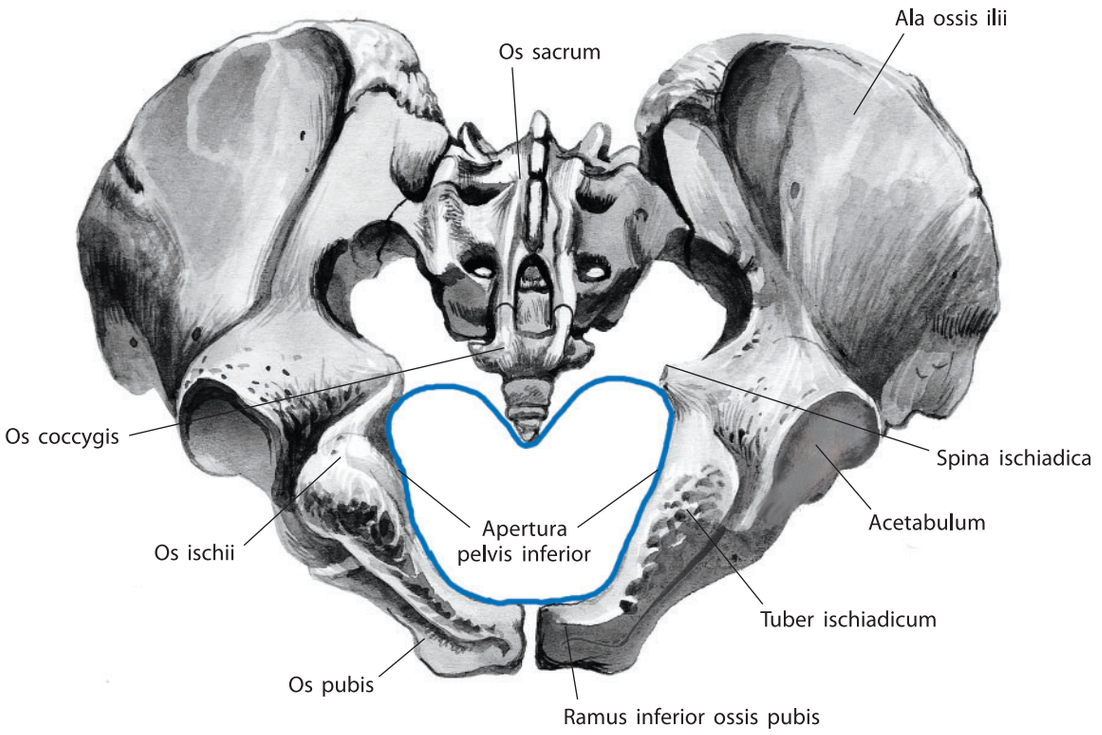

Фиг. 173. Таз, pelvis, мъжки; изглед отдолу
(Долна апертура на таза, apertura pelvis inferior, обозначена със синя линия)

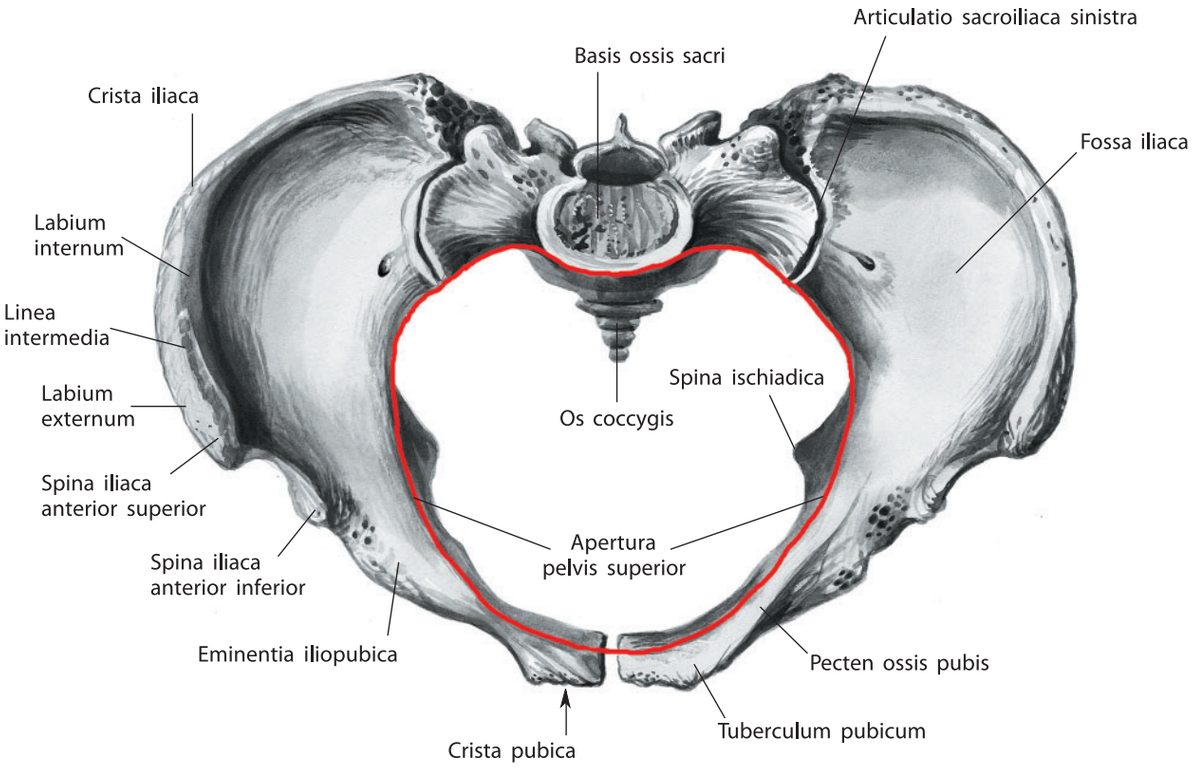

Фиг. 174. Таз, pelvis, женски; изглед отгоре
(Горна апертура на таза, apertura pelvis superior, обозначена с червена линия)

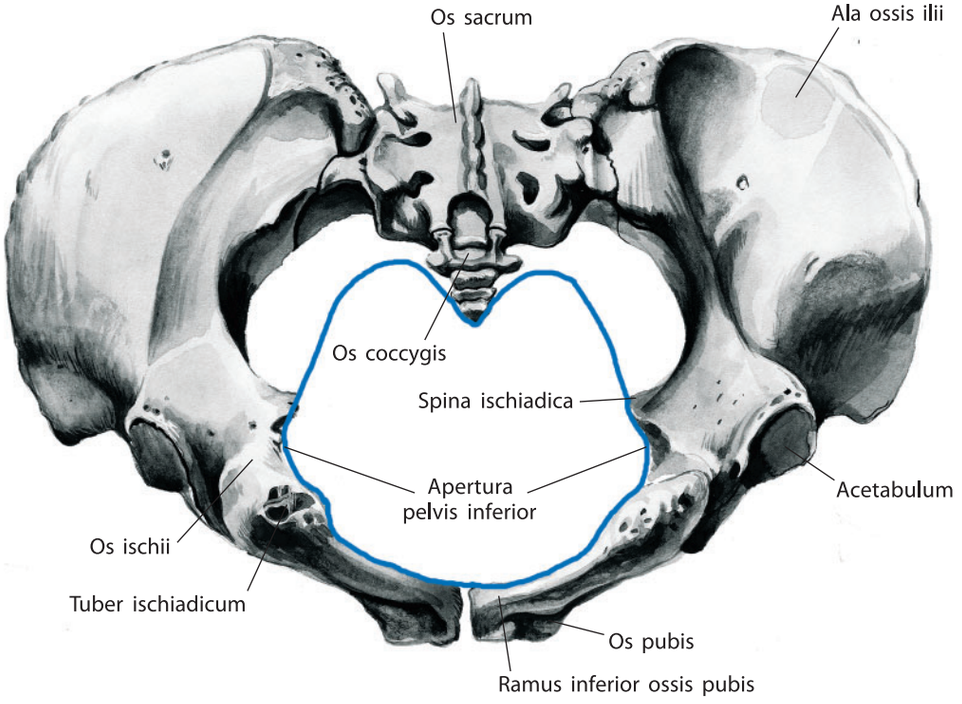

Фиг. 175. Таз, pelvis, женски; изглед отдолу
(Долна апертура на таза, apertura pelvis inferior, обозначена със синя линия)

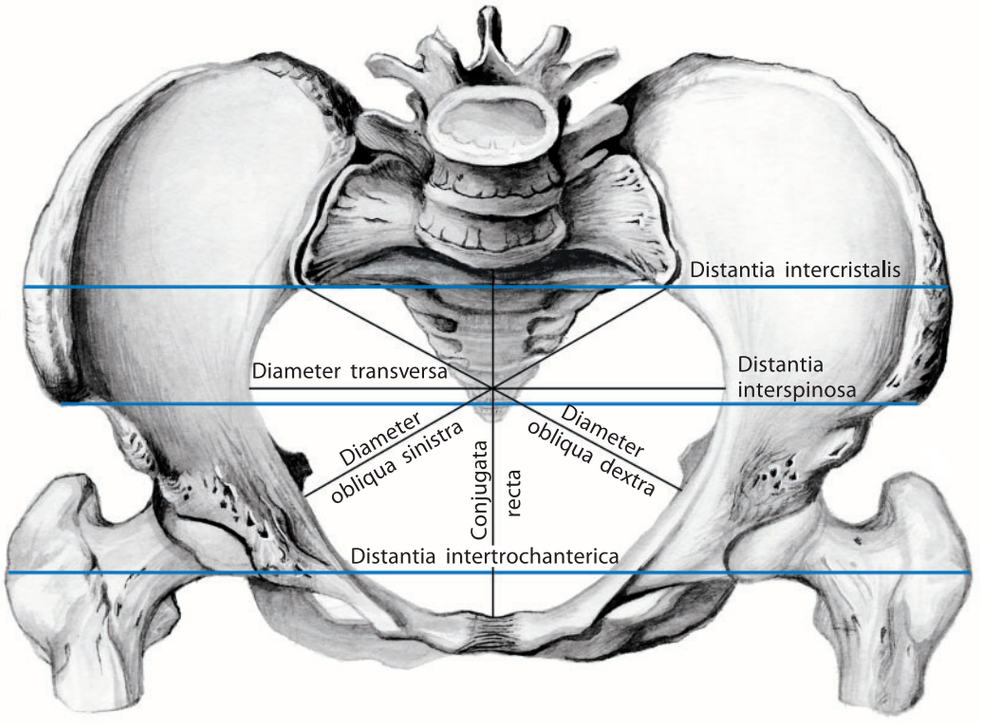

Фиг. 176. Линии на размерите на женския таз

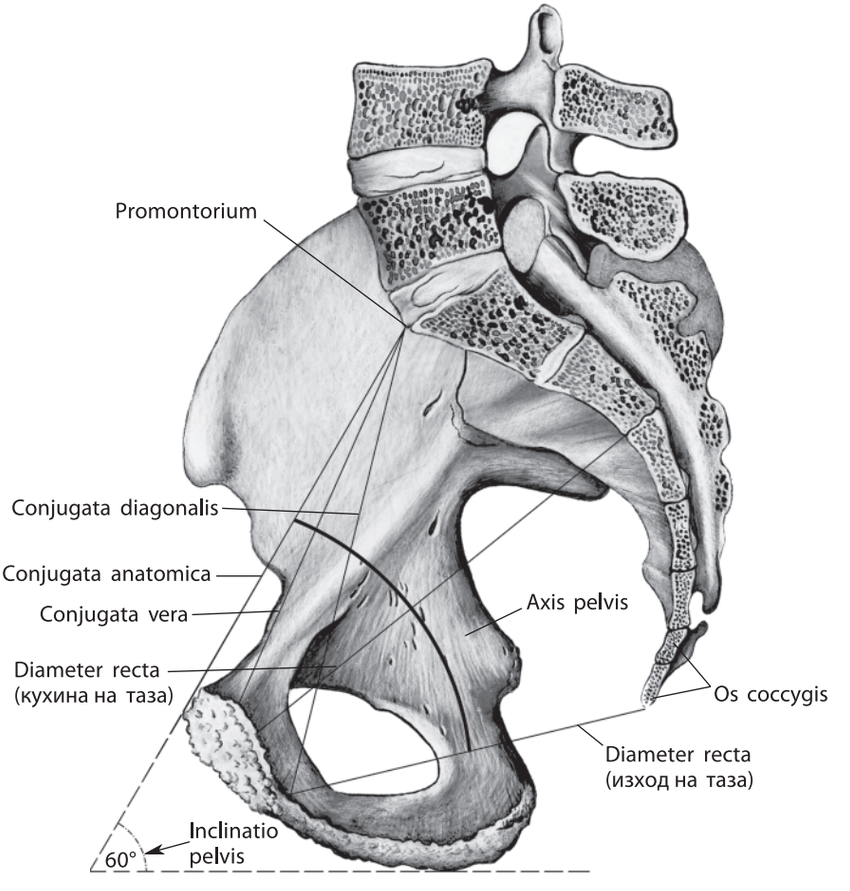

Фиг. 177. Линии на размерите на женския малък таз (Сагитален разрез)

нарича *трети вртел, trochanter tertius* (вж. фиг. 179). *Медиалната устна, labium mediale,* в долната трета на бедрото се отклонява към *медиалния кондил, condylus medialis*, ограничавайки тук заедно с латералната устна *подколенна повърхност, facies poplitea*, с триъгълна форма. Тази повърхност е ограничена по ръбовете от вертикално вървящи, неразграничени рязко *медиална надкондилна линия, linea supracondylaris medialis,* и *латерална надкондилна линия, linea supracondylaris lateralis*. Двете линии са един вид продължение на дисталните части на медиалната и латералната устни и стигат до съответните кондили. В горната си част медиалната устна преминава в *гребенчева линия, linea pectinea*. Около средната част на тялото на бедрената кост, встрани от грапавата линия, се намира *изхранващ отвор, foramen nutricium*, – вход в проксимално насочения *изхранващ канал, canalis nutricius.*

Горният край на бедрената кост има на границата с тялото два грапави израстъка – голям и малък вртели. *Големият вртел*, *trochanter major*, е насочен нагоре и назад; той заема латералната част на горния край на костта. Външната му повърхност се опипва лесно през кожата, а върху вътрешната повърхност се намира *вртелна яма, fossa trochanterica*. На предната повърхност на бедрената кост от върха на големия вртел надолу и медиално се насочва *междувртелна линия, linea intertrochanterica,* преминаваща в гребенчевата линия. Върху задната повърхност на горния край на бедрената кост в същото направление минава *междувртелен гребен, crista intertrochanterica*, който завършва при *малкия вртел, trochanter minor,* разположен на задномедиалната повърхност на горния край на костта. Останалата част на горния край на костта е насочена нагоре и медиално и се нарича *шийка на бедрената кост, collum femoris*, която завършва със сферична *глава на бедрената кост, caput femoris.* Шийката на бедрото е леко сплесната във фронтална плоскост. Надлъжните оси на шийката и бедрената кост образуват ъгъл, който при жените е 99–114º, а при мъжете – 122–136º. С напредване на възрастта този ъгъл намалява. На повърхността на главата на бедрото има неголяма грапава *яма на главата на бедрената кост, fovea capitis femoris,* (следа от залавяне на връзките на главата на бедрото).

Долният край на бедрената кост е удебелен, разширява се в напречно направление и завършва с два *кондила*: *медиален, condylus medialis,* и *латерален, condylus lateralis*. Медиалният кондил е по-голям от латералния. Върху външната повърхност на латералния кондил и вътрешната повърхност на медиалния кондил има съответно *латерален* и *медиален надкондил, epicondylus lateralis et medialis*. Малко по-нагоре от медиалния надкондил е разположено неголямо *привеждащо възвишение, tuberculum adductorium*, – залавно място на големия привеждащ мускул. Повърхностите на кондилите, обърнати една към друга, са отграничени от *междукондилна яма, fossa intercondylaris*, която нагоре е отделена от подколенната повърхност чрез *междукондилната линия, linea intercondylaris*. Повърхността на всеки кондил е гладка. Предните повърхности на кондилите преминават една в друга, образувайки *надколенна повърхност, facies patellaris*, – място на съчленение на коленната капачка с бедрената кост.

Капаче

Капачето, *patella* (фиг. 183; вж. фиг. 164, 182), е най-голямата сезамовидна кост на скелета. Заляга в сноповете на сухожилието на четириглавия мускул на бедрото, лесно се опипва през кожата и при анатомично положение на тялото се измества леко встрани, а също нагоре и надолу.

Горният край на капачето е закръглен и се нарича *основа на капачето, basis patellae.* Долният край е изтеглен и образува *върха на капачето, apex patellae*.

Предната повърхност, facies anterior, на костта е грапава. Задната – *ставната повърхност, facies articularis,* се разделя от вертикално разположен гребен на две неравни части: по-малка медиална и по-голяма латерална. Задната повърхност на капачето се съчленява с надколенната повърхност на бедрената кост.

Кости на подбедрицата

Костите на подбедрицата, *(ossa cruris)* (фиг. 184–189) са представени от големия пищял и малкия пищял. Големият пищял заема медиално положение, а малкият е разположен по продължение на латералната страна на подбедрицата.

Голям пищял

Големият пищял, *tibia* (вж. фиг. 164, 184–187, 189), е дълга кост. Състои се от тяло и два края – горен и долен.

Тялото на големия пищял, corpus tibiae, има тристеннопризматична форма. То има три ръба: преден, междукостен (външен) и медиален, както и три повърхности: медиална, латерална и задна.

Предният ръб, margo anterior, на костта е заострен и има вид на гребен. В горната част на костта той преминава в *неравност на големия пищял, tuberositas tibiae*. *Междукостният ръб, margo interosseus*, е заострен във вид на гребенче и е насочен към страната на съответстващия ръб на малкия пищял. *Медиалният ръб, margo medialis*, е закръглен.

Медиалната повърхност, facies medialis или предновътрешната, е леко изпъкнала. Тя и ограничаващият я отпред преден ръб на тялото на големия пищял се опипват лесно през кожата.

Латералната повърхност, facies lateralis или предновъншната, е леко вдлъбната.

Задната повърхност, facies posterior, е плоска. Върху нея са разположени *линията на калкановидния мускул, linea musculi solei*, която върви от латералния кондил надолу и медиално. Под нея се намира *изхранващ отвор, foramen nutricium*, който води към дистално насочен *изхранващ канал, canalis nutricius*.

Горният край на големия пищял е разширен. Страничните му части са: *медиалният кондил, condylus medialis,* и *латералният кондил, condylus lateralis.* Върху външната повърхност на латералния кондил има плоска *малкопищялна ставна повърхност, facies articularis fibularis.* Върху проксималната повърхност на горния край на костта, в средната ѝ част, се разполага *междукондилно възвишение, eminentia intercondylaris*. Върху него изпъкват две пъпки: вътрешна *медиална междукондилна пъпка, tuberculum intercondylare mediale*, и външна *латерална междукондилна пъпка, tuberculum intercondylare laterale*. В посока назад от първата се намира *задното междукондилно поле, area intercondylaris posterior*, а пред втората се разполага *предното междукондилно поле, area intercondylaris anterior*. Двете полета служат за залавно място на кръстосаните връзки на коляното. Странично на междукондилните възвишения *горната ставна повърхност, facies articularis superior* носи съответствено за всеки кондил вдлъбнати ставни повърхности – медиална и латерална, ограничени по периферията от ръба на големия пищял.

Долният край големия пищял е с четириъгълна форма. Върху латералната му повърхност има *малкопищялна изрезка, incisura fibularis*, към която приляга до-

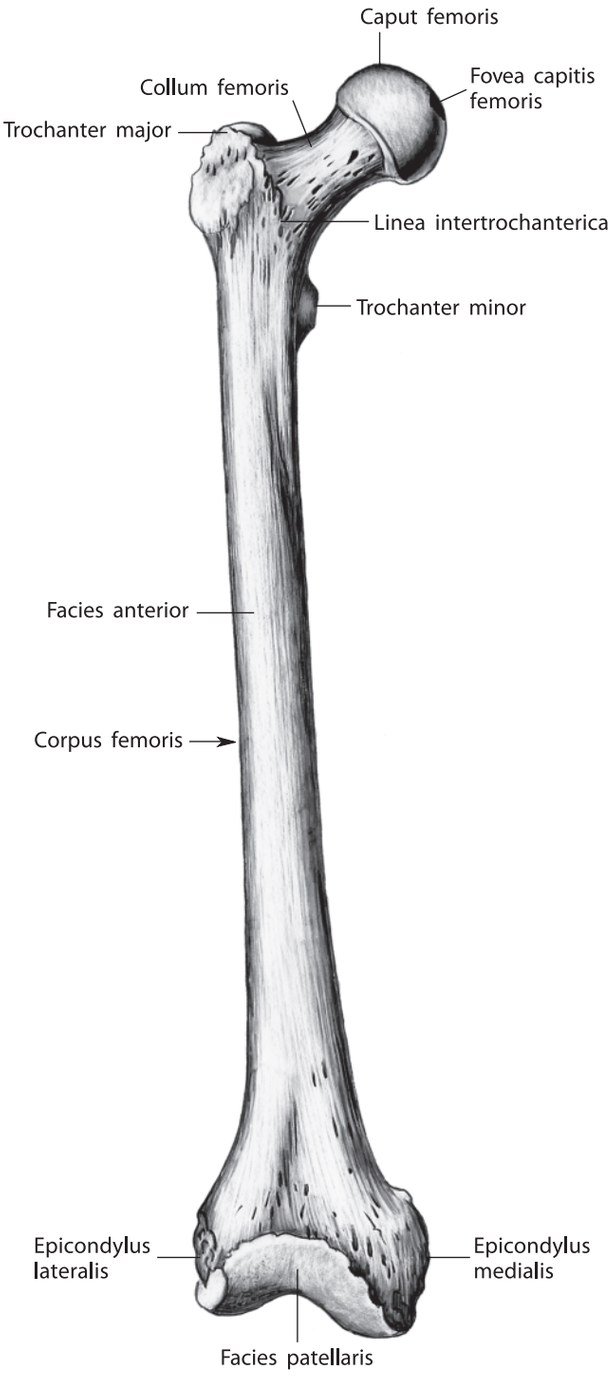

Фиг. 178. Бедрена кост, femur, дясна; изглед отпред

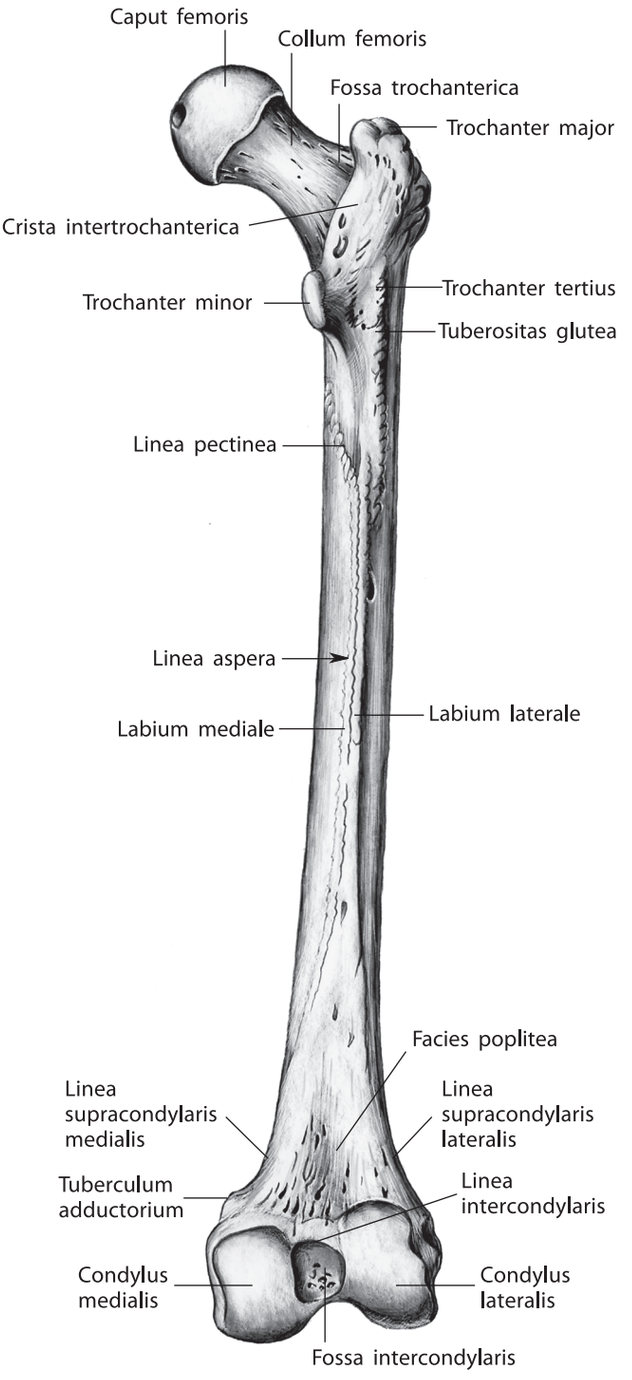

Фиг. 179. Бедрена кост, femur, дясна; изглед отзад

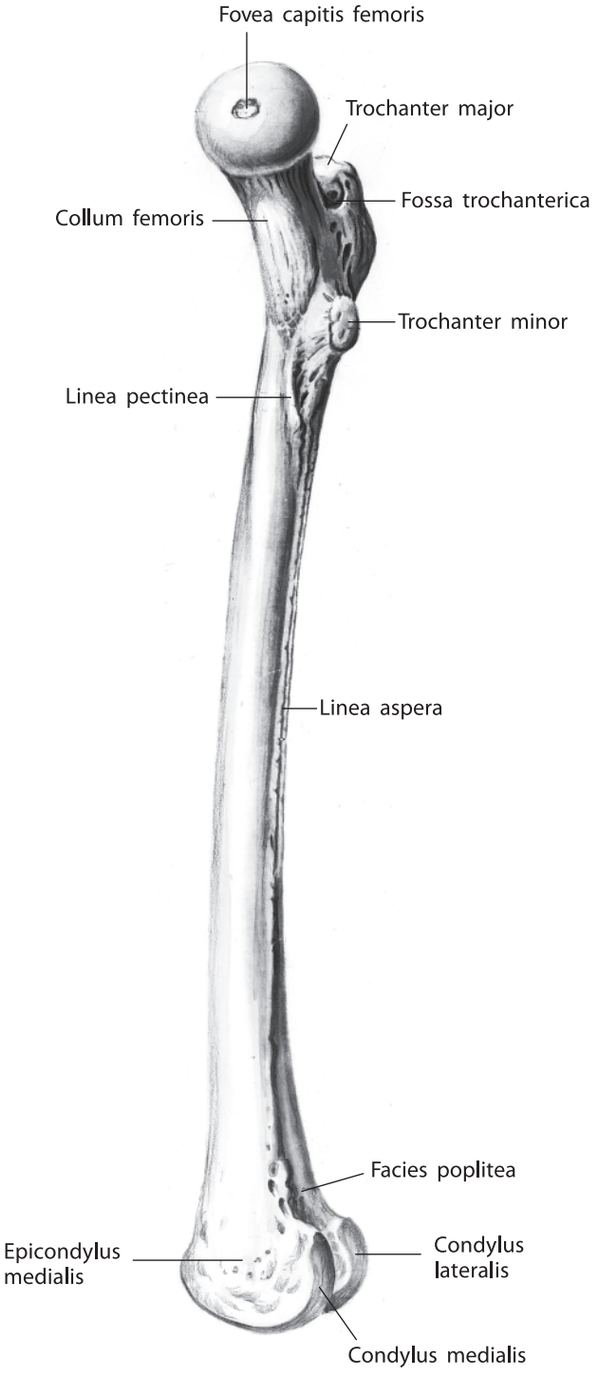

Фиг. 180. Бедрена кост, femur, дясна (Медиална повърхност)

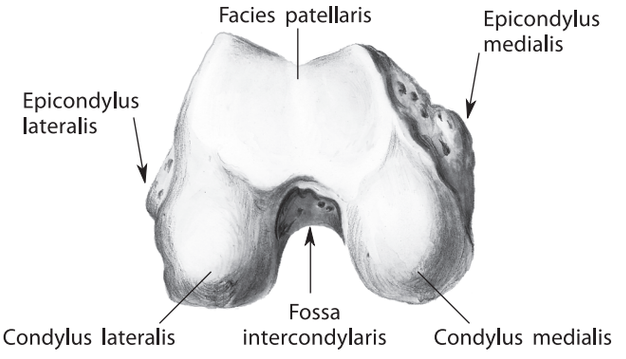

Фиг. 181. Долен край на бедрената кост, дясна; изглед отдолу

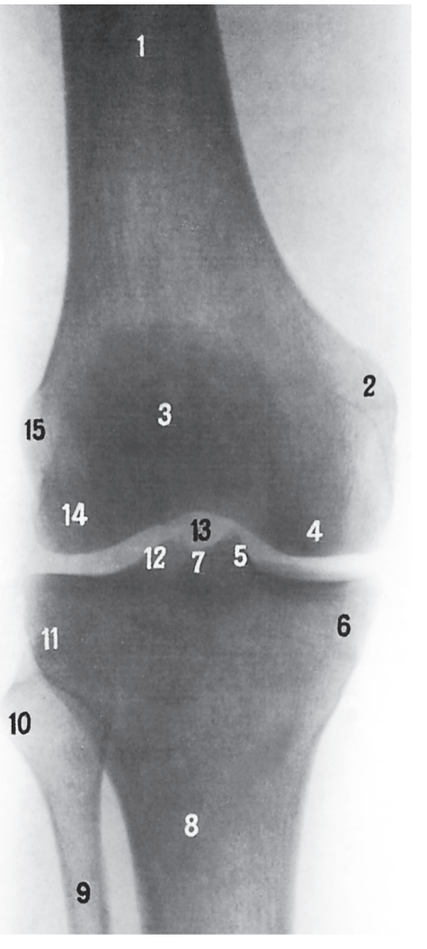

Фиг. 182. Долен край на дясната бедрена кост и горните краища на десния голям пищял и десния малък пищял (рентгенограма)

1 – бедрена кост; 2 – медиален кондил на бедрената кост; 3 – капаче; 4 – медиален кондил на бедрената кост; 5 – медиална междукондилна пъпка; 6 – медиален кондил на големия пищял; 7 – междукондилно възвишение; 8 – голям пищял; 9 – малък пищял; 10 – глава на малък пищял; 11 – латерален кондил на голям пищял, 12 – латерална междукондилна пъпка; 13 – междукондилна яма; 14 – латерален кондил на бедрената кост; 15 – латерален надкондил на бедрената кост

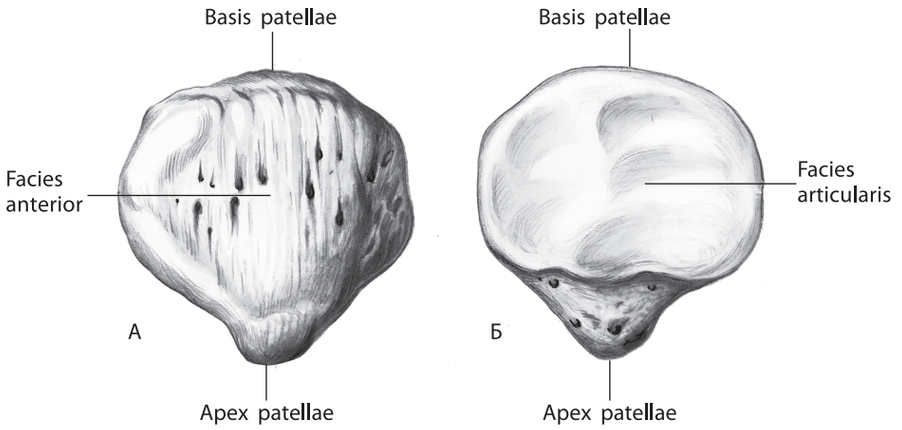

Фиг. 183. Капаче, patella, дясно
А – изглед отпред; Б – изглед отзад

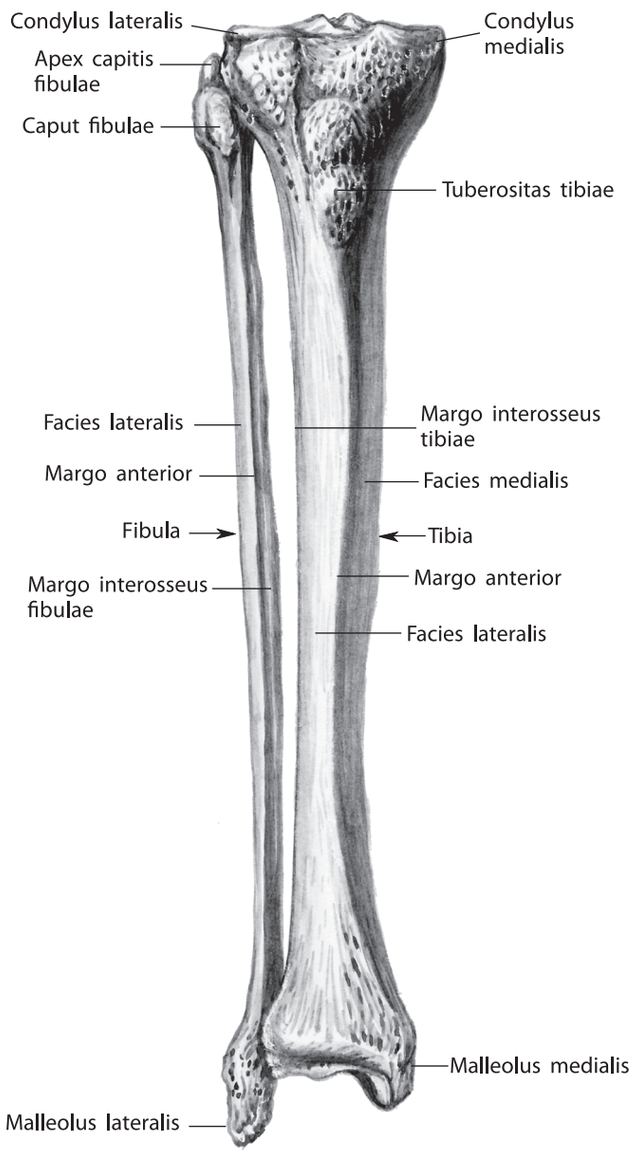

Фиг. 184. Голям пищял, tibia, и малък пищял, fibula, десни; изглед отпред

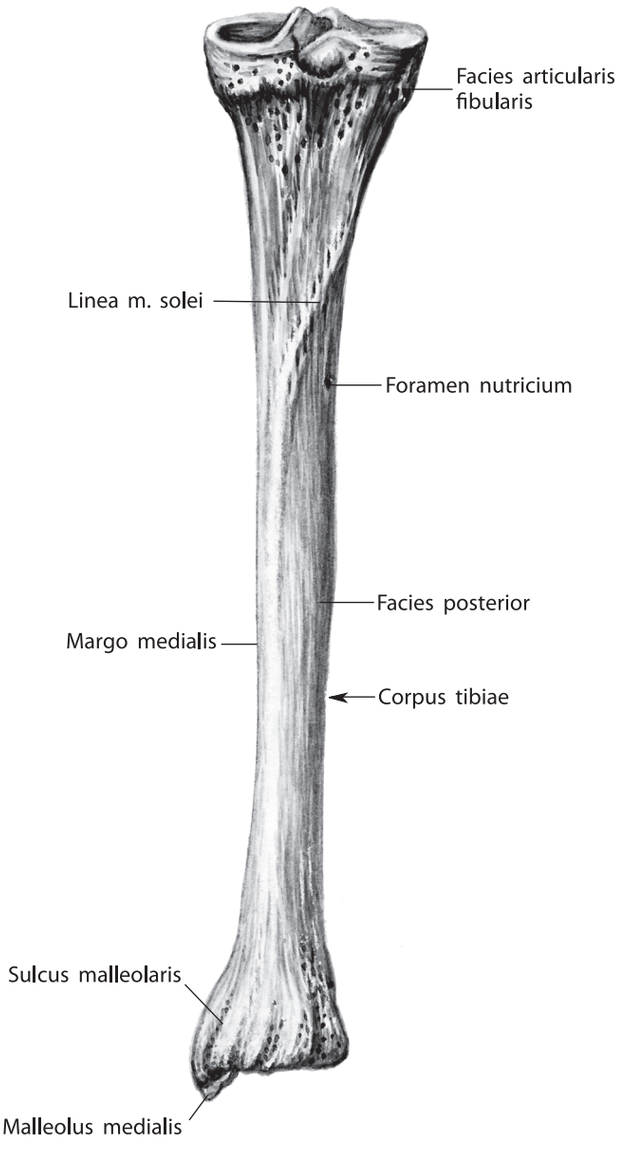

Фиг. 185. Голям пищял, tibia, десен; изглед отзад

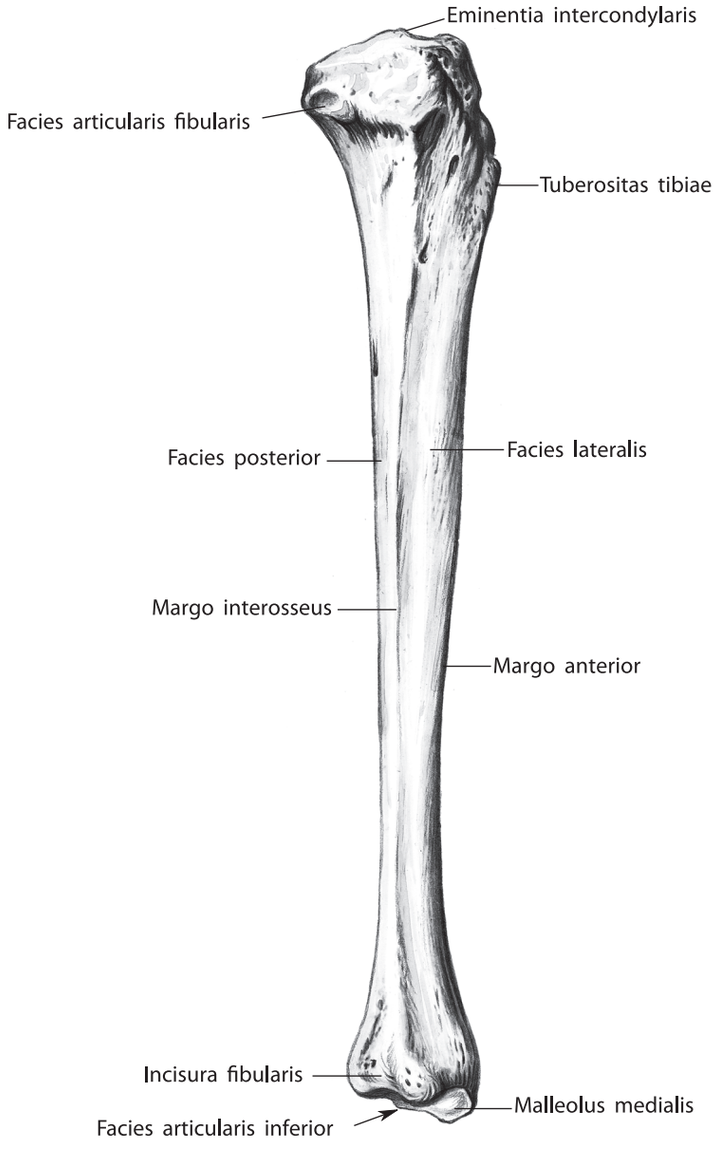

Фиг. 186. Голям пищял, tibia, десен (Латерална повърхност)

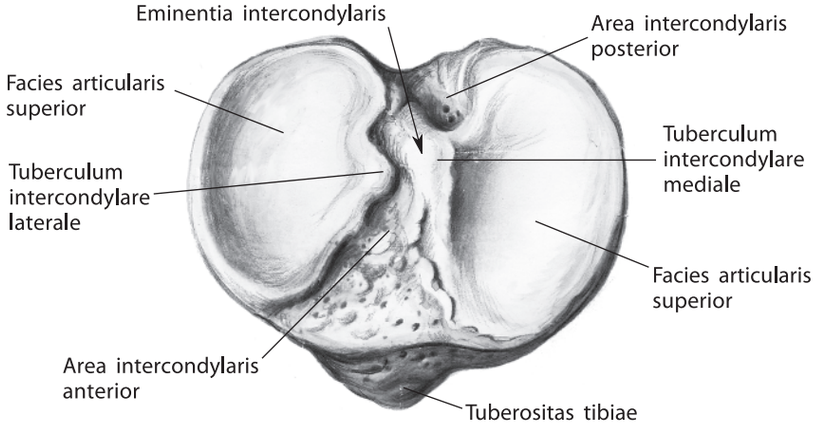

Фиг. 187. Горен край на големия пищял, десен; изглед отгоре

лният край на малкия пищял. По задната повърхност минава *глезенна бразда, sulcus malleolaris*. Напред от тази бразда медиалният ръб на долния край на големия пищял преминава в насочен надолу израстък – *медиален глезен, malleolus medialis*, която се опипва лесно през кожата. Върху него е разположена *ставната повърхност на глезена, facies articularis malleoli medialis*. Последната преминава върху долната повърхност на костта, където продължава в извитата *долна ставна повърхност, facies articularis inferior* на големия пищял (вж. фиг. 186).

Малък пищял

Малкият пищял, *fibula* (вж. фиг. 164, 182, 188, 189), е дълга и тънка кост. Тя има тяло и два края – горен и долен.

Тялото на малкия пищял, corpus fibulae, е с формата на тристенна призма. То е усукано около надлъжната си ос и извито назад. Трите повърхности на малкия пищял са: *латерална повърхност, facies lateralis; медиална повърхност, facies medialis,* и *задна повърхност, facies posterior*, които са отделени една от друга чрез три ръба или гребени. *Предният ръб, margo anterior*, във вид на най-остър гребен, разделя латералната повърхност от медиалната; *междукостният ръб, margo interosseus*, се намира между задната и медиалната повърхност на костта, а между задната и латералната повърхност преминава *задният ръб, margo posterior*. На задната повърхност на тялото има *изхранващ отвор, foramen nutricium*, водещ към дистално насочен *изхранващ канал, canalis nutricius*. На медиалната повърхност на костта се разполага *медиалният гребен, crista medialis*.

Горният край на малкия пищял образува *главата на малкия пищял, caput fibulae*, която има *ставна повърхност, facies articularis capitis fibulae*, за съчленяване с големия пищял. Горната част на главата е заострена – това е *върхът на главата на малкия пищял, apex capitis fibulae*. Главата е разделена от тялото чрез *шийката на малкия пищял, collum fibulae.*

Долният край на малкия пищял образува *латералния глезен, malleolus lateralis*. Външната повърхност на глезена се опипва лесно през кожата. Върху медиалната повърхност на глезена се намира *ставната повърхност на латералния глезена, facies articularis malleoli lateralis,* посредством която малкият пищял се съединява с външната повърх-

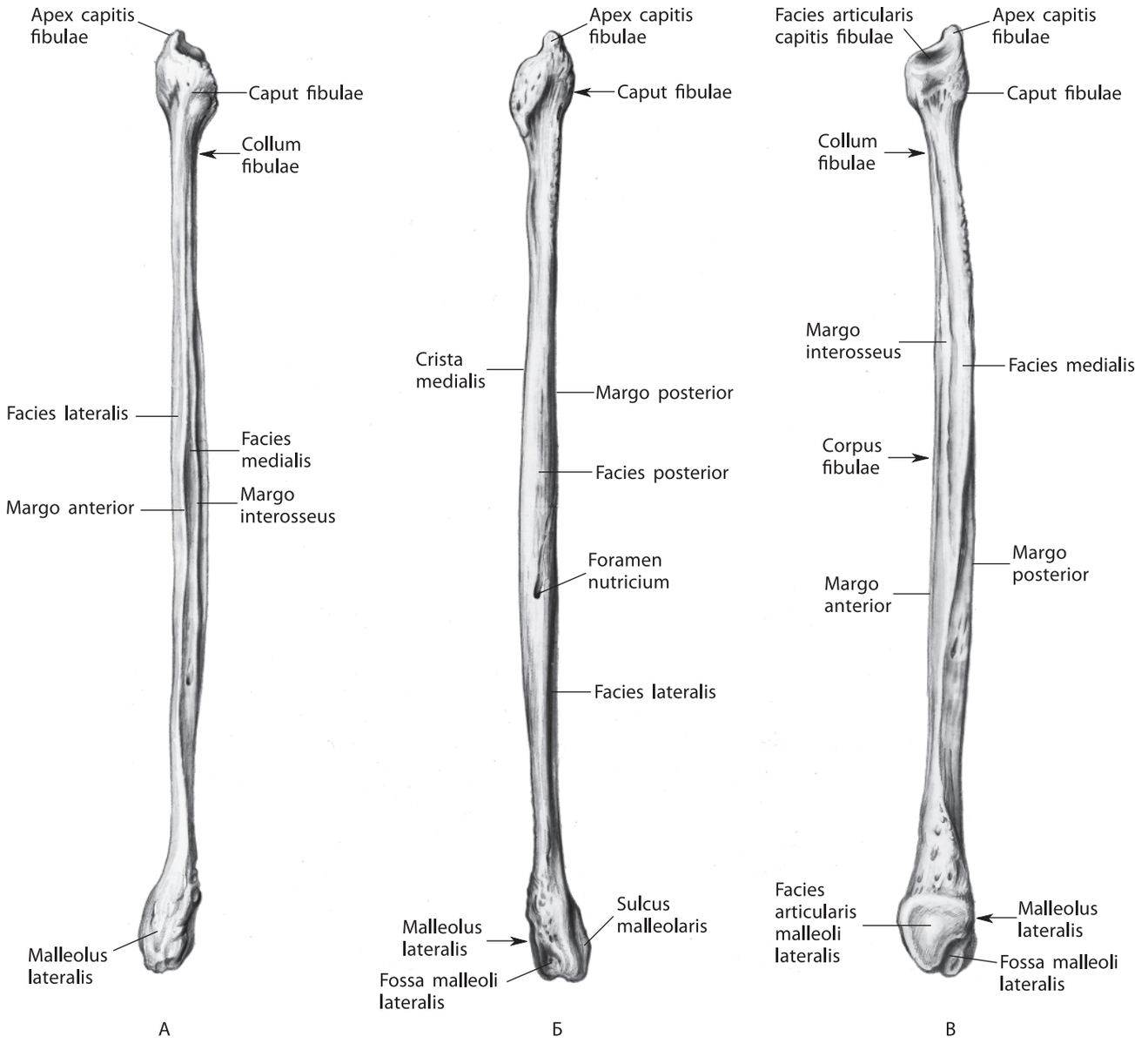

Фиг. 188. Малък пищял, fibula, десен
А – изглед отпред; Б – изглед отзад; В – медиална повърхност

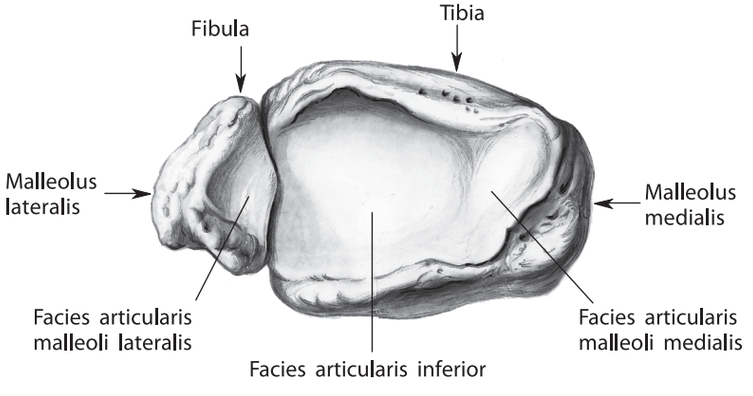

Фиг. 189. Долни краища на големия и малкия пищял, десни; изглед отдолу

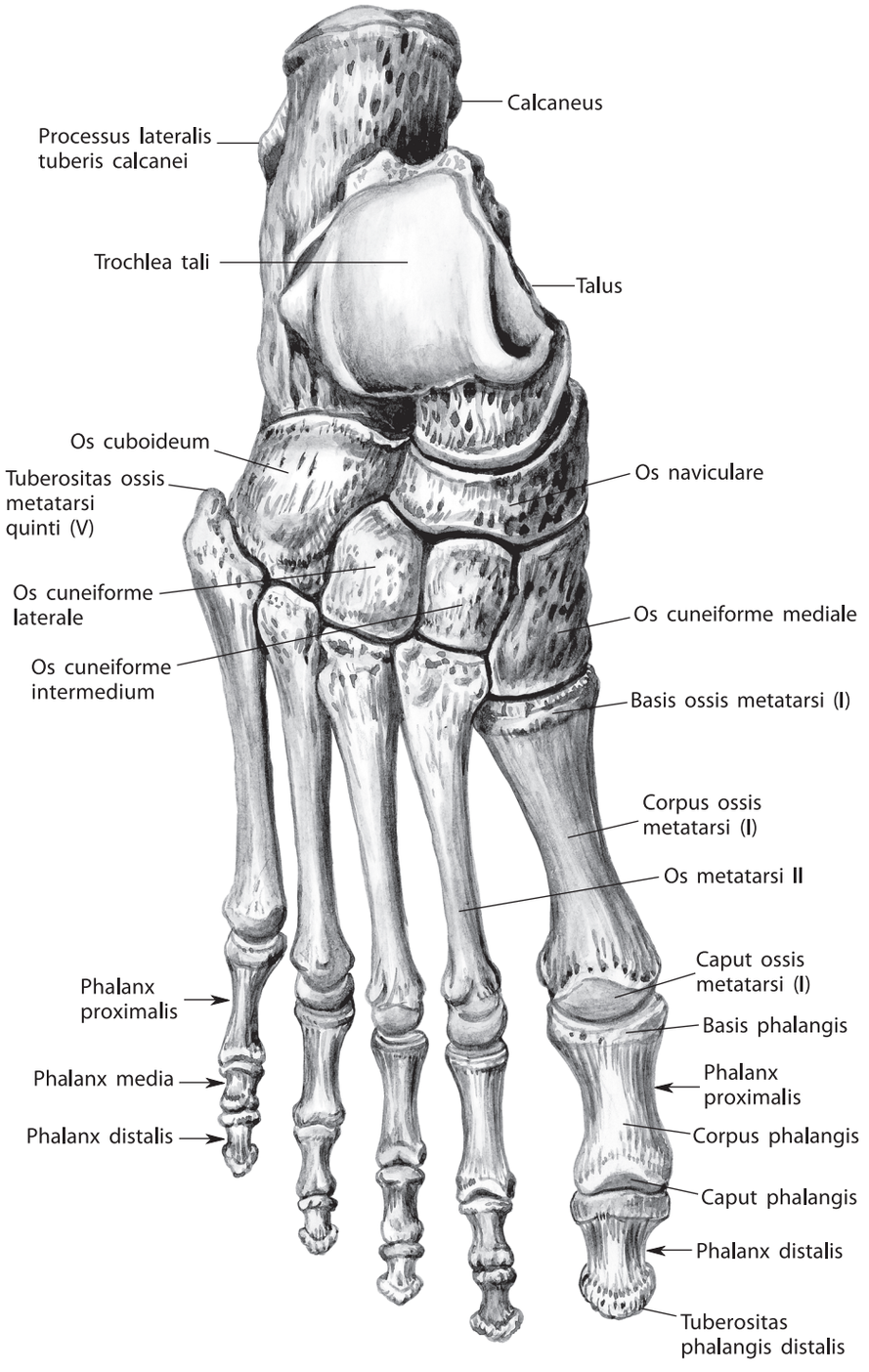

Фиг. 190. Кости на ходилото, ossa pedis, дясно (Дорзална повърхност)

ност на сточната кост, а разположената по-нагоре грапава повърхност – с малкоберцовата изрезка на големия пищял.

Върху задната повърхност на латералния глезен преминава плитката *бразда на глезена, sulcus malleolaris,* – следа от сухожилието на дългия мускул на малкия пищял.

Кости на ходилото

Костите на ходилото, *ossa pedis* (фиг. 190–206; вж. фиг. 164) се делят на задноходилни, предноходилни и кости на пръстите (фаланги). Задноходилните са представени от следните кости: скочна; петна; ладиевидна; три клиновидни кости – медиална, междинна и латерална; кубовидна. Към предноходилните кости се отнасят 5 кости. Фалангите на пръстите на ходилото имат същите наименования, като фалангите на пръстите на ръката.

Задноходилни кости

Задноходилните кости, *ossa tarsi* (вж. фиг. 164, 190–194), са разположени в два реда: към проксималния се отнасят скочната и петната кост, към дисталния – ладиевидната, кубовидната и трите клиновидни кости. **Задноходилните кости** се съчленяват с костите на подбедрицата; дисталният ред задноходилни кости се съчленяват с предноходилните кости.

Скочна кост

Скочната кост, talus (вж. фиг. 195), е единствената от костите на ходилото, която се съчленява с костите на подбедрицата. Задната ѝ част е *тяло на скочната кост, corpus tali.* Напред тялото преминава в стеснен участък на костта – *шийката на скочната кост, collum tali;* последната съединява тялото с насочената напред *глава на скочната кост, caput tali.* Скочната кост е обхваната във вид на вилка отгоре и отстрани от костите на подбедрицата. Между костите на подбедрицата и скочната кост се образува *горна скочна става, articulatio talocruralis*. Съответстват ѝ следните ставни повърхности: *горна повърхност на скочната кост, facies superior ossis tali*, имаща форма на макара – *макара на скочната кост, trochlea tali,* и странични – *латерална и медиална глезенни повърхности, facies malleolaris lateralis et facies malleolaris medialis*. Горната повърхност на макарата е изпъкнала в сагитално направление и вдлъбната в напречно.

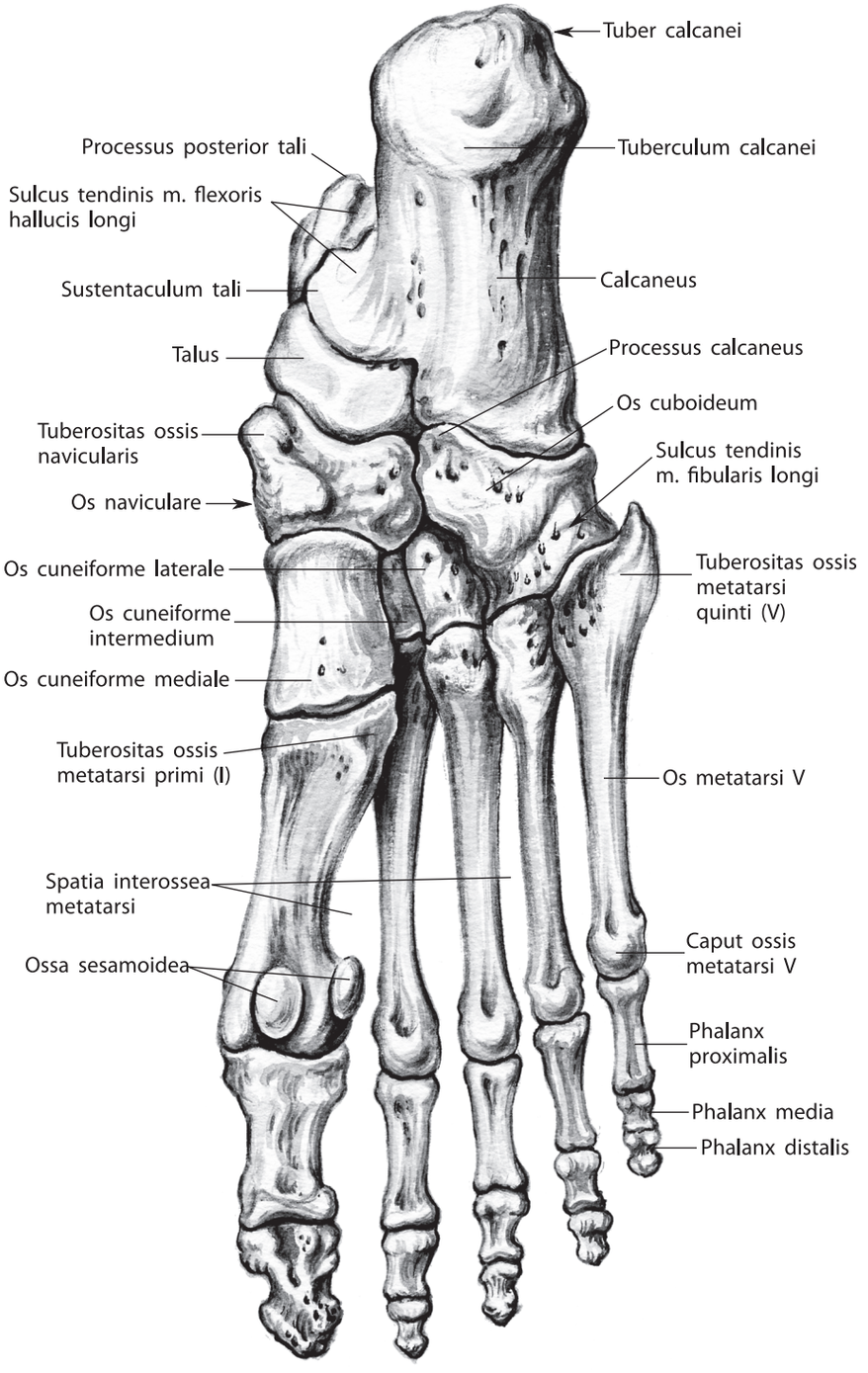

Фиг. 191. Кости на ходилото, ossa pedis, дясно (Стъпална повърхност)

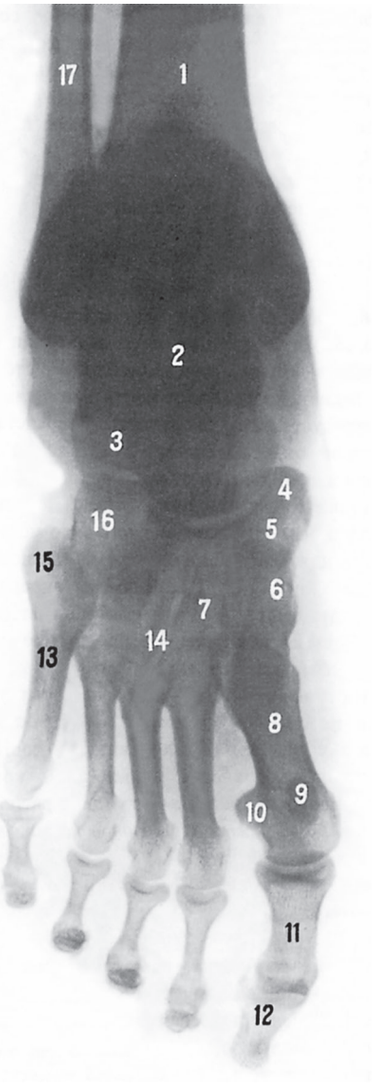

Фиг. 192. Кости на ходилото, дясно (рентгенограма)
1 – голям пищял; 2 – скочна кост; 3 – петна кост; 4 – неравност на ладиевидната кост; 5 – ладиевидна кост; 6 – медиална клиновидна кост; 7 – междинна клиновидна кост; 8 – I предноходилна кост; 9, 10 – сезамовидна кост; 11 – проксимална фаланга на палеца; 12 – дистална фаланга на палеца; 13 – V предноходилна кост; 14 – латерална клиновидна кост; 15 – грапавина на V предноходилна кост; 16 – кубовидна кост; 17 – малък пищял

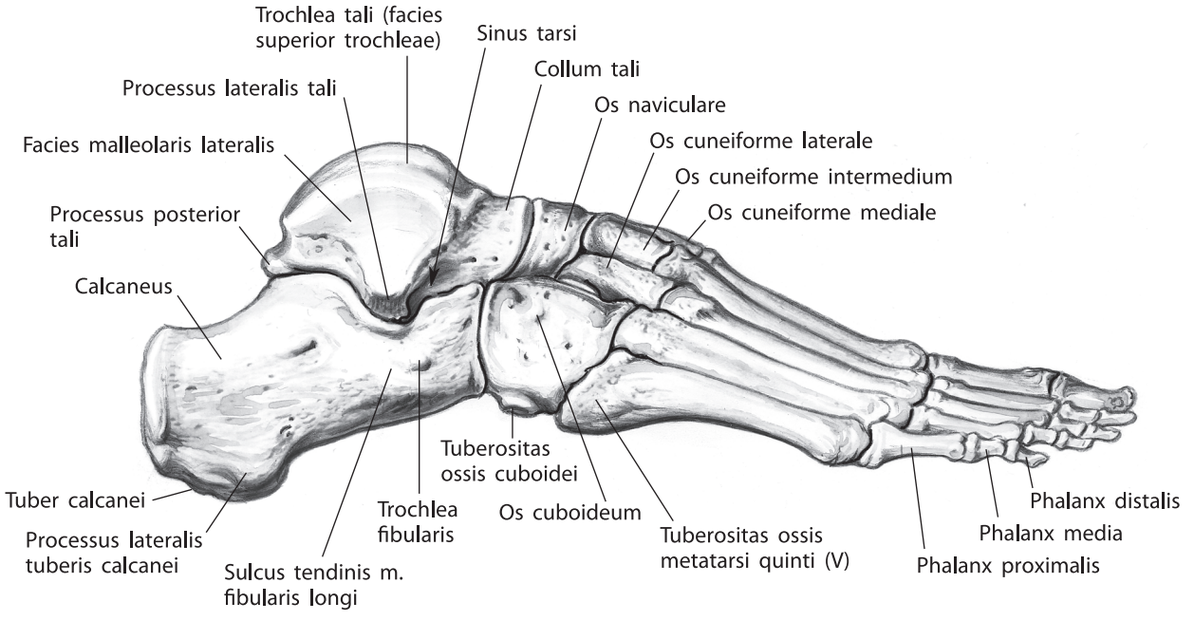

Фиг. 193. Кости на ходилото, ossa pedis, дясно (Латерална повърхност)

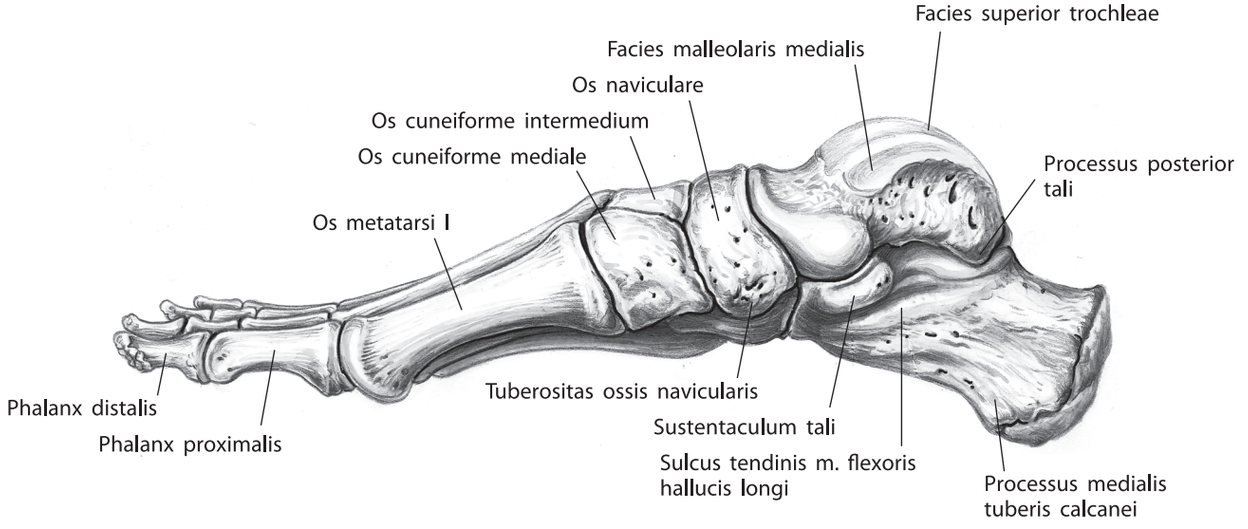

Фиг. 194. Кости на ходилото, ossa pedis, дясно (Медиална повърхност)

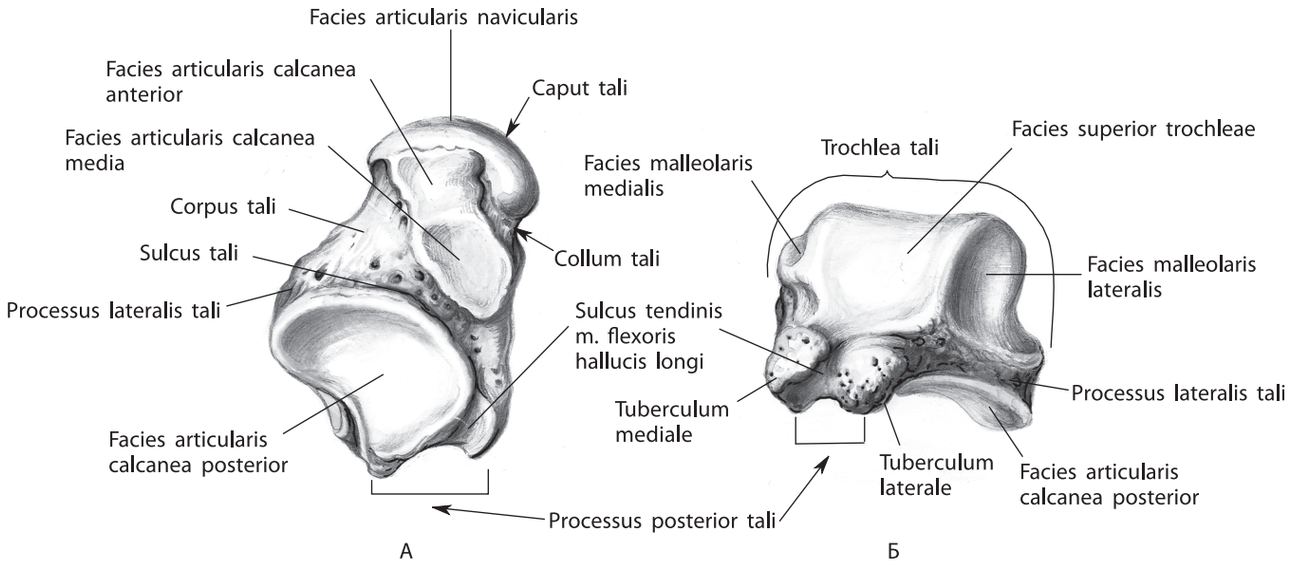

Фиг. 195. Скочна кост, talus, дясна
А – изглед отдолу; Б – изглед отзад

Латералната и медиалната глезенни повърхности са плоски. Латералната глезенна повърхност припокрива горната повърхност на *латералния израстък на скочната кост, processus lateralis tali*. Задната повърхност на тялото на скочната кост е пресечена отгоре надолу от *браздата на сухожилието на дългия сгъвач на големия пръст на ходилото, sulcus tendinis musculi flexoris hallucis longi*. Браздата разделя задния край на костта на две възвишения: по-голямо – *медиално възвишение, tuberculum mediale*, и по-малко – *латерално възвишение, tuberculum laterale*. Двете възвишения, разделени от браздата, образуват *задния израстък на скочната кост, processus posterior tali*. Латералното възвишение на задния израстък на скочната кост понякога, в случай на самостоятелна осификация, представлява отделна *триъгълна кост, os trigonum*.

В заднолатералната част на долната повърхност на тялото има вдлъбната *задна петна ставна повърхност, facies articularis calcanea posterior*. Предномедиалните части на тази повърхност са ограничени от преминаващата тук отзад напред и латерално *бразда на скочната кост, sulcus tali*. Напред и навън от тази бразда се разполага *средната петна ставна повърхност, facies articularis calcanea media*. В посока напред от нея е залегнала *предната петна ставна повърхност, facies articularis calcanea anterior*.

Скочната кост се съчленява с петната кост чрез ставните повърхности на долната си част. На предната част на главата на скочната кост има сферична по форма *ладиевидна ставна повърхност, facies articularis navicularis*, чрез която тя се съчленява с ладиевидната кост.

Петна кост

Петната кост, *calcaneus (вж. фиг. 196–198),* се разполага надолу и назад от скочната кост. Заднодолната ѝ част е образувана от добре изразена *петна върга, tuber calcanei*. Долните части на върга-та откъм страничната и медиалната страна преминават в *латерален израстък на върга-та на петната кост, processus lateralis tuberis calcanei*, и в *медиален израстък на върга-та на петната кост, processus medialis tuberis calcanei.* На долната повърхност на върга-та има *петна пъпка, tuberculum calcanei*, разположено при предния край на залавната линия на дълга-та стъпална връзка, lig. plantare longum.

На предната повърхност на петната кост има *кубовидна ставна повърхност, facies articularis cubodea,* със седловидна форма за съчленяване с кубовидната кост.

В предната част на медиалната повърхност на петната кост има къс и дебел израстък – *подпора на скочна кост, sustentaculum tali*. По долната повърхност на този израстък минава *браздата на сухожилието на дългия сгъвач на големия пръст на ходилото, sulcus tendinis musculi flexoris hallucis longi.*

На латералната повърхност на петната кост, в предната ѝ част, има неголяма *малкопищялна макара, trochlea fibularis (peronealis)*, зад която преминава *браздата на сухожилието на дългия малкопищялен мускул, sulcus tendinis musculi fibularis (peronei) longi.*

На горната костна повърхност, в средната ѝ част, се разполага обширна *задна скочна ставна повърхност, facies articularis talaris posterior.* Пред нея заляга *браздата на петната кост, sulcus calcanei*, минаваща отзад напред и латерално. Пред браздата, покрай медиалния ръб на костта, се открояват две ставни повърхности: *средна скочна ставна повърхност, facies articularis talaris media,* и пред нея – *предна скочна ставна повърхност, facies articularis talaris anterior,* съответстващи на едноименните повърхности на скочната кост. При застъпването на скочната кост върху петната, предните части на браздата на скочната кост и браздата на петната кост образуват вдлъбнатина – *кухина на заднoходилните кости, sinus tarsi,* която се опипва като неголяма яма.

Ладиевидна кост

Ладиевидната кост, *os naviculare* (вж. фиг. 199), е по-плоска отпред и отзад и заляга в областта на вътрешния

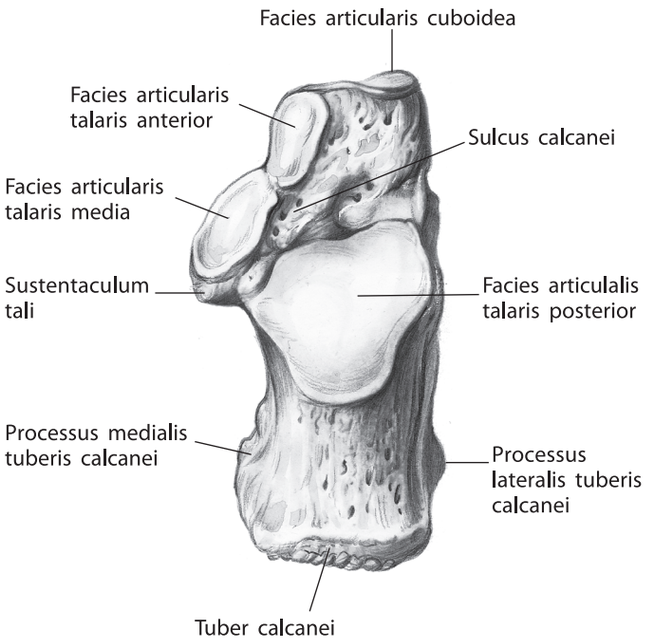

Фиг. 196. Петна кост, calcaneus, дясна; изглед отгоре

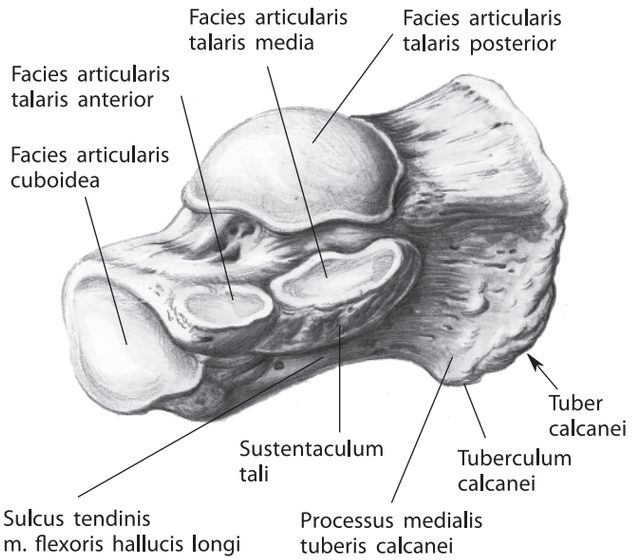

Фиг. 197. Петна кост, calcaneus, дясна (Заднолатерална повърхност)

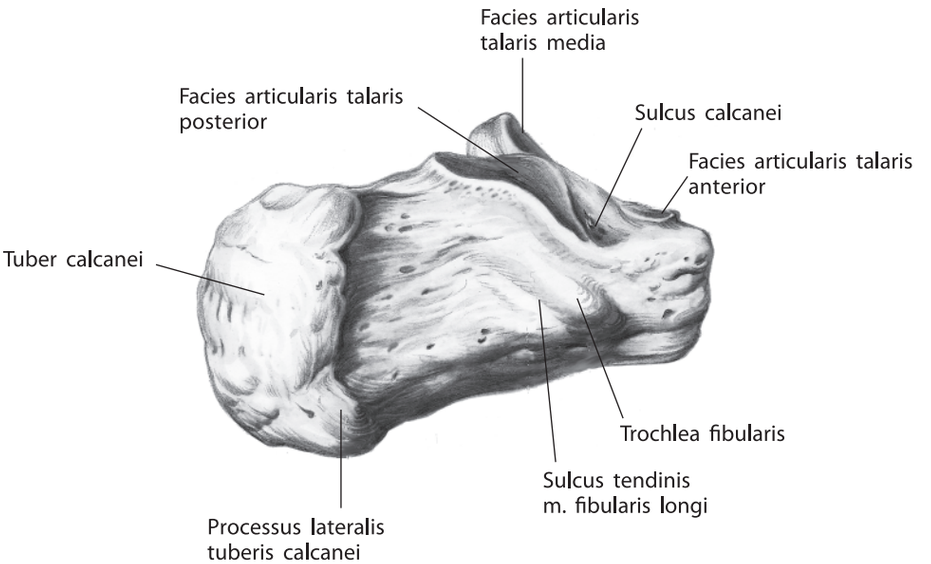

Фиг. 198. Петна кост, calcaneus, дясна (Предномедиална повърхност)

ръб на ходилото. На задната повърхност на костта има вдлъбната ставна повърхност, чрез която тя се съчленява със ставната повърхност на главата на скочната кост. Горната повърхност на костта е изпъкнала. Предната повърхност на костта носи ставна повърхност за съчленяване с трите клиновидни кости. За граници, определящи местата за съчленяване на ладиевидната кост с всяка клиновидна кост, служат малки гребенчета.

На латералната повърхност на костта има малка ставна повърхност – място за съчленяване с кубовидната кост. Долната повърхност на ладиевидната кост е вдлъбната. В медиалната ѝ част е разположена *грапавина на ладиевидната кост, tuberositas ossis navicularis.*

Клиновидни кости

Клиновидните кости, *ossa cuneiformia* (вж. фиг. 200–202, 204), са три на брой и са разположени пред ладиевидната кост. Това са медиалната, междинната и латералната клиновидни кости. Междинната клиновидна кост е по-къса от останалите, поради което предните или дистални повърхности на тези кости се намират на различни нива. Те имат ставни повърхности за съчленяване със съответните предноходилни кости.

Основата на клина (по-широката част на костта) при медиалната клиновидна кост е насочена надолу, а при междинната и латералната – нагоре.

Задните повърхности на клиновидните кости имат ставни площадки за съчленяване с ладиевидната кост.

Медиалната клиновидна кост, os cuneiforme mediale, носи върху вдлъбнатата си латерална страна две ставни повърхности за съчленяване с *междинната клиновидна кост, os cuneiforme intermedium,* и с *II предноходилна кост, os metatarsi II.*

Междинната клиновидна кост, os cuneiforme intermedium, има следните ставни повърхнини: на медиалната повърхност – за съчленяване с *медиалната клиновидна кост, os cuneiforme mediale,* на латералната – за съчленяване с *латералната клиновидна кост, os cuneiforme laterale.*

Латералната клиновидна кост, os cuneiforme laterale, също има две ставни повърхности: на медиалната повърхност – за съчленяване с *междинната клиновидна кост, os cuneiforme intermedium,* и с основата на *II предноходилна кост, os metatarsi II,* а на латералната – с *кубовидната кост, os cuboideum.*

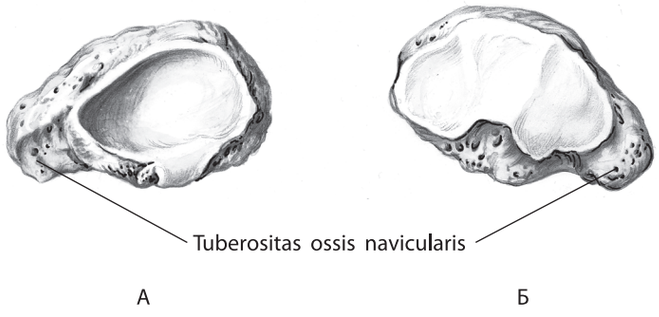

Фиг. 199. Ладиевидна кост, os naviculare, дясна
А – изглед отзад; Б – изглед отпред



Фиг. 200. Медиална клиновидна кост, os cuneiforme mediale, дясна
А – медиална повърхност; Б – латерална повърхност

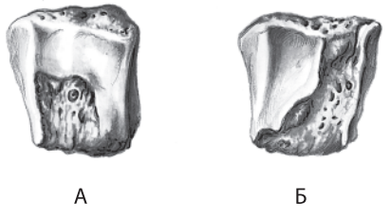

Фиг. 201. Междинна клиновидна кост, os cuneiforme intermedium, дясна
А – медиална повърхност; Б – латерална повърхност

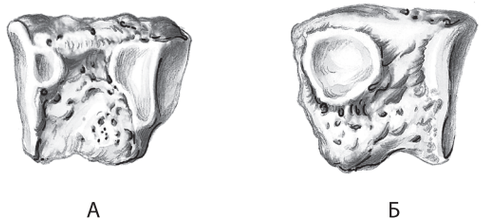

Фиг. 202. Латерална клиновидна кост, os cuneiforme laterale, дясна
А – медиална повърхност; Б – латерална повърхност

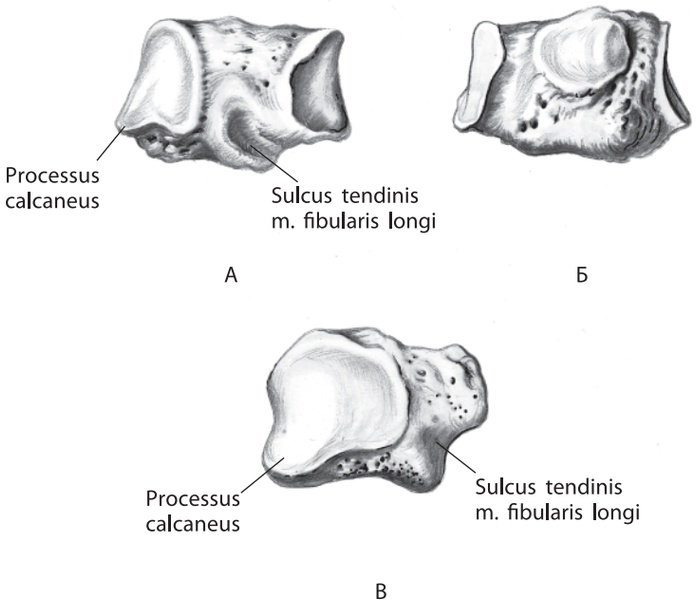

Фиг. 203. Кубовидна кост, os cuboideum, дясна
А – латерална повърхност; Б – медиална повърхност; В – задна повърхност

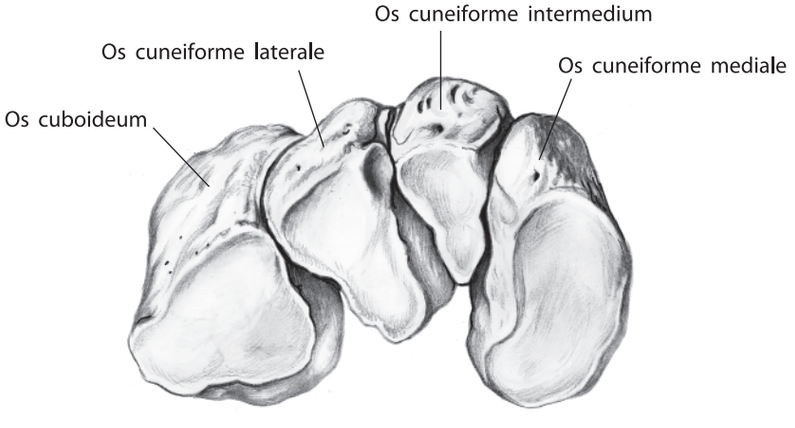

Фиг. 204. Задноходилни кости, ossa tarsi, десни
(Кубовидна и клиновидни кости, участващи в образуването на напречния свод на стъпалото)

Кубовидна кост

Кубовидната кост, *os cuboideum* (вж. фиг. 203, 204), е разположена в посока навън от латералната клиновидна кост, пред петната кост и зад основата на IV и V предноходилни кости.

Горната повърхност на костта е грапава, на медиалната има ставни повърхнини за съчленяване с *латералната клиновидна кост, os cuneiforme laterale,* и с *ладиевидната кост, os naviculare.* На латералния ръб на костта има насочена надолу *грапавина на кубовидната кост, tuberositas ossis cuboidei* (вж. фиг. 193). В посока напред от нея започва *браздата на сухожилието на дългия малкопищялен мускул, sulcus tendinis musculi fibularis (peronei) longi* (вж. фиг. 191), което преминава на долната повърхност на костта и я пресича косо отзад и отвън, а напред и навътре съответства на хода на сухожилието на едноименния мускул.

На задната повърхност на костта има седловидна ставна повърхност за съчленяване със същата ставна повърхност на петната кост. Издатината на долномедиалния участък на кубовидната кост, граничеща с ръба на дадената ставна повърхност, се нарича *петен израстък, processus calcaneus.* Той осигурява стабилността на предния край на петната кост.

Предната повърхност на кубовидната кост има разделена от гребенче ставна повърхност за съчленяване с *IV и V предноходилни кости, os metatarsi IV et os metatarsi V.*

Предноходилни кости

Предноходилните кости, ossa metatarsi (вж. фиг. 164, 190–194, 205), са представени от пет (I–V) тънки дълги кости, разположени пред задноходилните кости. Всяка от предноходилните кости има *тяло, corpus ossis metatarsi; основа, basis ossis metatarsi, и глава, caput ossis metatarsi*.

Номерирането на костите започва откъм медиалния ръб на ходилото (от палеца към малкия пръст). От петте предноходилни кости I кост е по-къса, но по-дебела от останалите, а II кост е най-дълга. Телата на предноходилните кости са тристенно-призматични. Горната (дорзална) повърхност на тялото е леко изпъкнала, останалите две – долните (плантарни) повърхности, се съединяват отдолу, образувайки заострено гребенче.

Основите на предноходилните кости са най-масивните им части. Те имат

форма на клин, който с разширената си част при I–IV предноходилни кости е насочен нагоре, а при V предноходилна кост – към медиалната страна. Страничните повърхности на основите имат ставни повърхности, чрез които съседните предноходилни кости се съчленяват помежду си. На задните повърхности на основите са разположени ставни повърхности за съчленяване със задноходилните кости. На долната повърхност на основата на I предноходилна кост е разположена *грапавината на I предноходилна кост, tuberositas ossis metatarsi primi*. При V предноходилна кост в латералната част на основата също има *грапавина на V предноходилна кост, tuberositas ossis metatarsi quinti*, която лесно се опипва. Предните краища или главите на предноходилните кости са странично сплеснати. Периферната част на главите има ставни повърхности със сферична форма, съчленяващи се с фалангите на пръстите. На долната повърхност на главата на I предноходилна кост, от двете страни, има две малки гладки площадки, към които са долепени *сезамовидните кости, ossa sesamoidea*, на палеца на ходилото. Главата на I предноходилна кост се опипва лесно.

Освен посочените сезамовидни кости в областта на метатарзалнофалангеалното съчленение на палеца, се среща една сезамовидна кост в междуфалангеалната става на същия пръст, а също и непостоянни сезсамовидни кости в снопа на сухожилието на дългия малкопищялен мускул, в областта на плантарната повърхност на кубовидната кост.

Между предноходилните кости има четири *междукостни пространства, spatia interossea metatarsi*, които са запълнени с междукостни мускули.

Кости на пръстите (фаланги)

Костите на пръстите, ossa digitorum, са представени от *фаланги, phalanges* (вж. фиг. 164, 190–194, 206). По форма, брой и взаимоотношения те съответстват на фалангите на пръстите на ръката. Всяка фаланга има: *тяло, corpus phalangis; основа на фалангата, basis phalangis*, и *глава на фалангата, caput phalangis*. Повърхностите на главите на *проксималните и средните фаланги, phalanges proximalis et phalanx mediales*, имат форма на макара.

На дисталния край на всяка *дистална фаланга, phalanx distalis*, се откроява *грапавина на дисталната фаланга, tuberositas phalangis distalis*.

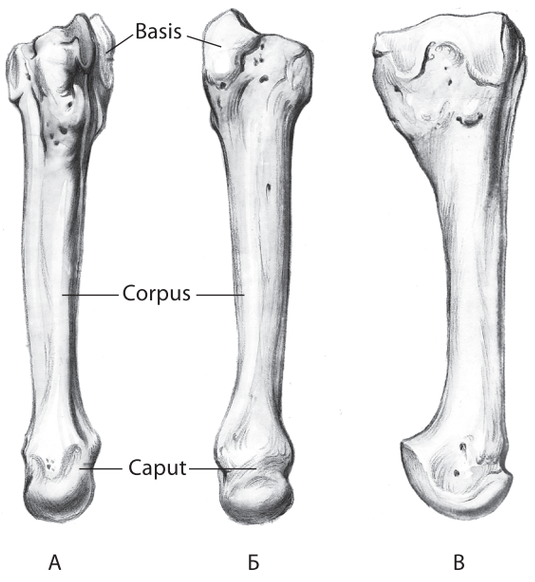

Фиг. 205. Предноходилна кост III, os metatarsi III, дясна
А – дорзална повърхност; Б – стъпална повърхност; В – латерална повърхност

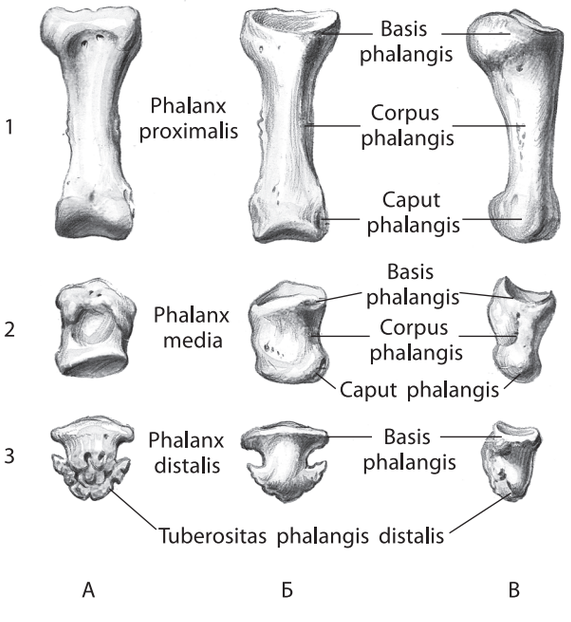

Фиг. 206. Фаланги на III пръст на ходилото, дясно: проксимална (1); средна (2); дистална (3)
А – дорзална повърхност; Б – стъпална повърхност; В – латерална повърхност

РАЗВИТИЕ И ВЪЗРАСТОВИ ОСОБЕНОСТИ НА КОСТИТЕ

Костната тъкан се развива от слабо диференцирана съединителна тъкан – скелетен мезенхим. При това развитието ѝ се осъществява по два начина.

По-голямата част от костите преминава през три стадия на развитие: съединителнотъканна, хрущялна и костна. Костите, които се формират на базата на хрущялен модел, се наричат *хрущялни*. Към тях се отнасят костите на туловището, крайниците и някои части на основата на черепа (фиг. 207–215).

Зачатъкът на някои кости се оформя непосредствено в зародишната съединителна тъкан и костите минават два стадия на развитие: съединителнотъканна и костна. Костите, развиващи се сякаш по „съкратения“ начин, пропускайки стадия на хрущяла-предшественик, се наричат *мембранозни*. Към тях се отнасят всички кости на черепния покрив, някои кости на лицевия череп, част от ключицата (вж. фиг. 207).

Мембранозните кости растат в скелетогенния мезенхим от островчета остеоидна тъкан, появяващи се в черепния покрив съответно на центровете на бъдещите кости. Остеоидната тъкан е обградена от кант от остеобласти, които продуцират основното вещество и самите те се оказват затворени в него. На повърхността на новообразуваното основно вещество се открояват нови генерации от остеобласти и процесът се повтаря. Отначало островчетата от остеоидна тъкан са закръглени, след което започват да се издължават и се обединяват помежду си чрез връзки – формира се първичната мрежа от костни гредички, при което в остеоидната тъкан се появяват снопчета влакна и се отлагат минерални соли, в резултат на което се формира влакнестата костна тъкан.

По-нататъшното нарастване на мембранозната кост става чрез опозиция (наслояване) на костната тъкан на повърхността за сметка на прогениторните клетки на надкостницата и новообразуваната костна тъкан по краищата на костите и на клетките на ендоста в клетките на мозъчните кухини. Образуваната от клетките на периоста и ендоста костна тъкан се състои от последователно наслоени една върху друга костни пластинки с определена ориентация. Този вид кост се нарича *пластинчата* кост и се появява в участъци на костите на черепния покрив още във вътреутробния период. Краищата на костите растат успоредно един срещу друг. В местата, където се допират, по-късно се формират шевове.

В последващото си развитие мембранозната кост се моделира по форма в съответствие с механичните изисквания. Това става в периода на преструктурирането на костната тъкан за сметка на смяната на процесите на разрушаване и образуване на костите.

Вторичните кости се развиват от няколко точки на вкостяване. Така например, при развитието на дългите кости вкостяването започва в предните части на хрущялния зачатък на костта. Тук, под надхрущялницата, около средата на диафизата, се появява *първичният център на вкостяване, centrum ossificationis primarium*. Развиващата се тук костна тъкан обвива хрущялния зачатък като маншет; този процес се нарича перихондрално вкостяване. В участъците на хрущяла, които са обвити с костен маншет, се нарушават процесите на хранене и се развиват дистрофични явления. Навътре в тези участъци врастват кръвоносни съдове, а по тяхната дължина – костообразуващи клетки. Започва процесът на ендохондрално вкостяване. Костообразуването се разпространява към епифизарните краища на зачатъка, при което в диафизата протича обединяване на костната тъкан, отложена чрез перихондралното вкостяване, с костната тъкан, образувана чрез ендохондралното вкостяване.

След като започне вкостяване на диафизите, в епифизите се появяват *вторични центрове на вкостяване, centrum ossificationis secundaria*. Това става след усиленото пролифериране на клетките в областта на метафизите и дистрофичните изменения в централните отдели на хрущялните епифизи. От вторичните центрове на вкостяване се образуват костните епифизи, които до завършване на процеса на нарастване на костта по дължина, са отделени от диафизата чрез епифизарни хрущяли.

Първичните и вторичните центрове на вкостяване се появяват по-рано при момичетата, отколкото при момчетата.

ОСЕВ СКЕЛЕТ

СКЕЛЕТ НА ТУЛОВИЩЕТО

Източник за развитието на костите е средният зародишев лист – мезодермата. По време на ранните етапи на развитие на ембрионите плътните маси мезодерма формират чифтни издатини – сомити, които по разположението си са метамерни. От предновътрешната част на сомита, която влиза в състава на така наречения склеротом, се образува прешленът.

Клетките на склеротома мигрират към срединната линия и се натрупват около хордата – първичната струна на тялото, образувана също от мезодерма. Натрупаните на границата на два съседни сомита клетки представляват началото на образуването на тялото на прешлена. От зачатъка на тялото на прешлена клетките на мезенхимата се разпространяват латерално и назад, образувайки зачатъците на дъгите на прешлените и ребрата. В натрупаните мезенхимни клетки започва да се образува хрущялна тъкан: формират се хрущялните зачатъци на прешлените и ребрата. Към началото на процеса на вкостяване хрущялните ребра се отделят от прешлените.

В края на втория месец от ембрионалния период прешлените (вж. фиг. 207–209), с изключение на опашните, имат вече един център на вкостяване в тялото и два – в дъгите. В течение на първата година от живота точките на вкостяване в дъгата на прешлена, развивайки се дорзално, се сраствят една с друга. Този процес е по-ускорен в шийните прешлени, отколкото в опашните. Към 7-годишна възраст дъгите на прешлените, с изключение на дъгите на I кръстцов прешлен, обикновено са сраснали, но в кръстцовия отдел остават понякога отворени до 15–18-годишна възраст.

В периода от 3 до 5-годишна възраст костните зачатъци на дъгата се сраствят със зачатъка на тялото на прешлена; процесът завършва по-рано в гръдните прешлени. В краищата на телата на прешлените се появяват перихондрални пръстени, които впоследствие образуват ръбовете на костните валчета на телата на прешлените. Тяхното вкостяване зависи от допълнителни центрове, а сливането на ръбовете на костните валчета с тялото на прешлена протича в периода от 16 до 20-годишна възраст.

Осификацията на бодилестите и напречните израстъци на прешлените започва от допълнителните вторични центрове на вкостяване, появяващи се на върховете на израстъците, и завършва в периода на полово съзряване или малко по-късно.

Малко по-различно се развиват атласът и аксисът. Сраствaнето на предната и задната дъга на атласа в една кост става на 5–6-годишна възраст. При това, още преди образуването на костната предна дъга на прешлена, в нейния хрущялен зачатък се появява участък със собствен чифт точки на вкостяване, който на 4–5-

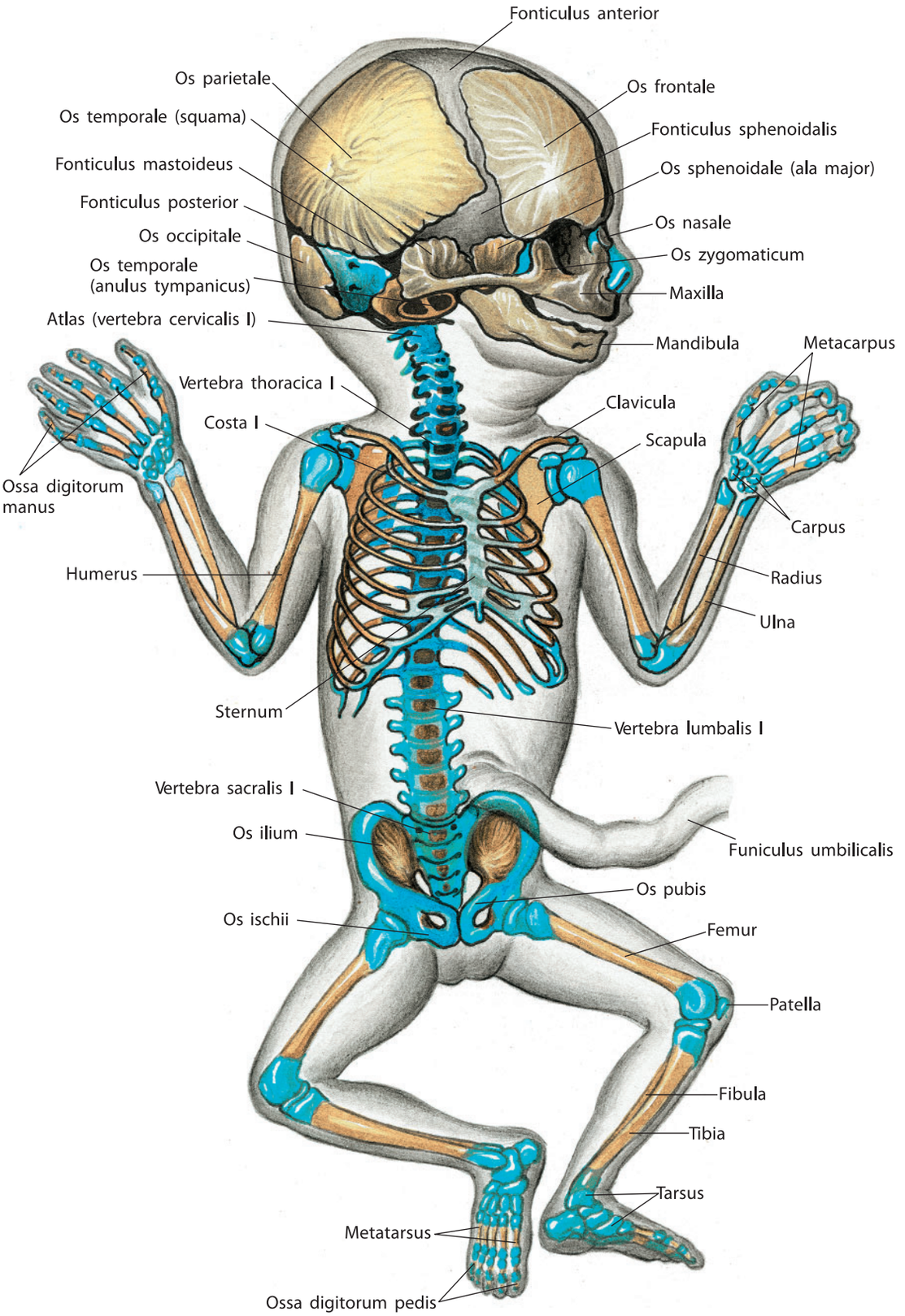

Фиг. 207. Плод 4-месечен (рисунка от рентгенограма)
(с жълто – костна тъкан, със светлосиньо – хрущялна тъкан, със сиво между костите на черепа – съединителна тъкан)

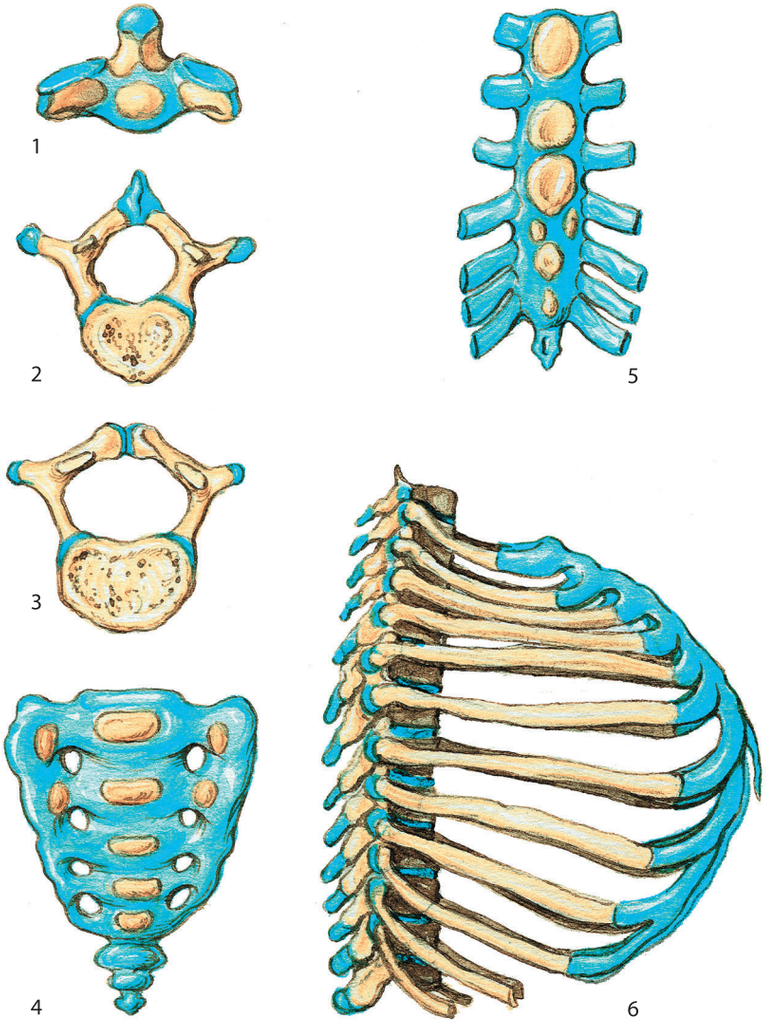

Фиг. 208. Кости на туловището (новородено)
1 – аксис, axis; 2 – III гръден прешлен, vertebra thoracica III; 3 – II поясен прешлен, vertebra lumbalis II; 4 – кръстец, os sacrum; 5 – гръдна кост, sternum; 6 – гръден кош, cavea thoracis

годишна възраст се присъединява към тялото на аксиса, образувайки зъб. Последният се съединява с вътрешната повърхност на предната дъга на атласа, образувайки атлантоаксиалната става.

Кръстцовите прешлени се сращват сравнително късно: на 18–25-годишна възраст. След 15-годишна възраст започва сращване на трите долни, а към 25-годишна възраст – на двата горни кръстцови прешлена.

Опашните прешлени са рудиментарни. Тяхното вкостяване протича дълго и неравномерно: центровете на вкостяване се появяват в I прешлен на 2–3-ата седмица след раждането, във II – през периода 4–8-годишна възраст, в III – от 9 до 13-годишна възраст и накрая, в IV прешлен – към 15-годишна възраст. Прешлените се сращват един с друг след 30-годишна възраст, като процесът на сращване, както и в кръстеца, започва първо в долните опашни прешлени.

С напредване на възрастта гръбначният стълб, като цяло, се изменя по големина и форма. В първите две години от живота той расте особено интензивно – почти се удвоява по дължина. До 16-годишна възраст растежът му по дължина се забавя, след което гръбначният стълб започва отново да расте активно, достигайки при възрастните дължина, превишаваща повече от 3 пъти дължината на гръбначния стълб на новородено. Смята се, че до 2-годишна възраст прешлените растат също толкова интензивно, както и междупрешленните дискове, а след 7-годишна възраст относителната големина на диска значително намалява. *Пихтиестото ядро, nucleus pulposus*, при децата и подрастващите съдържа по-голямо количество вода и има относително по-голям обем, отколкото при възрастните. При новородените гръбначният стълб е прав в преднозадно направление. С течение на времето в резултат на формообразуващите влияния на механичните фактори и мускулите (позата на седене, стойката, тежестта на главата и др.) се появяват извивки. През първите 3 месеца от живота се образува шийната извив-

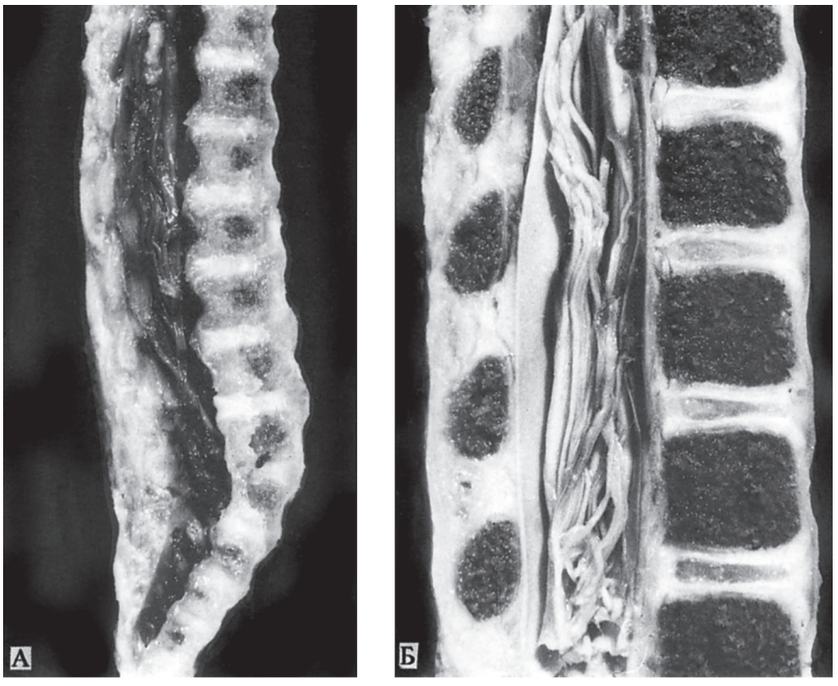

Фиг. 209. Сагитални разрези на гръбначния стълб (снимка)
А – плод 27 седмици; Б – дете на 1,5 месеца

ка (шийната лордоза). Гръдната извивка (гръдната кифоза) се оформя към 6–7 месец, поясната извивка (поясната лордоза) е доста ясно оформена към края на първата година от живота в резултат на изправения стоеж.

Зачатъците на ребрата отначало се състоят от мезенхим, който заляга между мускулните сегменти. Тук се формира хрущял, чийто процес на вкостяване започва от II месец на вътреутробния период перихондрално (ossificatio perichondralis), а малко по-късно – ендохондрално (ossificatio endochondralis). Костната тъкан в тялото на реброто се отлага на предния край. Центровете на вкостяване в областта на ъгъла на ребрата и в областта на главата се появяват на 15–20-годишна възраст.

Предните краища на горните девет ребра се съединяват от всяка страна чрез хрущялни гръдни ленти, които, приближавайки се една до друга, отначало в горните отдели, а после и в долните, се сращват помежду си, оформяйки по този начин *гръдната кост, sternum*. Този процес протича през III – IV месец от вътреутробния период. Гръдната кост се развива от първични центрове на вкостяване, появяващи се в дръжката и тялото, и от вторични центрове на вкостяване, формиращи ключичните изрезки и мечовидния израстък. Процесът на вкостяване на частите на гръдната кост протича неравномерно: в дръжката първичният център на вкостяване се появява през VI месец от вътреутробния период, но едва към 10-годишна възраст става сливането на частите на тялото; сращването им завършва към 18-годишна възраст. В мечовидния израстък вторичният център на вкостяване се появява към 6-годишна възраст, но нерядко той остава хрущялен. Гръдната кост като цяло се вкостява на 30–35-годишна възраст, а понякога и по-късно.

Гръдният кош, cavea thoracis, се формира според развитието на органите от гръдната и коремната кухина, под влияние на тягата на мускулите, положението на тялото и др. Основните образувания на гръдния кош: белодробни бразди, странични стени, горна и долна апертура, ребрена дъга, подгърден ъгъл и др., променят конфигурацията си в един или друг период от своето развитие, придобивайки характеристиките на гръдния кош на възрастен човек. Гръдният кош се развива съответно през четири основни периода: от раждането до двегодишна възраст се отбелязва много интензивно развитие; от 3 до 7 години развитието протича доста бързо, но по-бавно, отколкото през първия период; от 8 до 12 години процесите на растеж и развитие се забавят; през периода на полово съзряване отново се отбелязва увеличаване на размерите и изменение на формата на гръдния кош, което продължава до 20–25-годишна възраст. По-нататък растежът се забавя и спира окончателно към 25-годишна възраст.

КОСТИ НА ЧЕРЕПА

Черепът, *cranium* (вж. фиг. 114, 115, 207, 210), е част от осевия скелет и се образува от костите на мозъчния череп и костите на лицевия череп. Костите на мозъчния череп от своя страна формират черепния покрив и основата, развиващи се различно.

Костите на черепния покрив, според начина, по който се развиват, са мембранозни, т. е. формират се непосредствено в скелетогенния мезенхим на зародиша. Към мембранозните кости на черепа се отнасят: теменните кости, челната люспа, люспестата и тъпанчевата част на слепоочната кост, крилата на клиновидната кост, горната част на тилната люспа.

По-голямата част от костите на основата на черепа се развиват на базата на предшестващ ги хрущял, т.е. те са хрущялни.

Костите на лицевия череп, освен небцовата, и *слуховите костици, ossicula auditiva*, се формират от висцералните дъги.

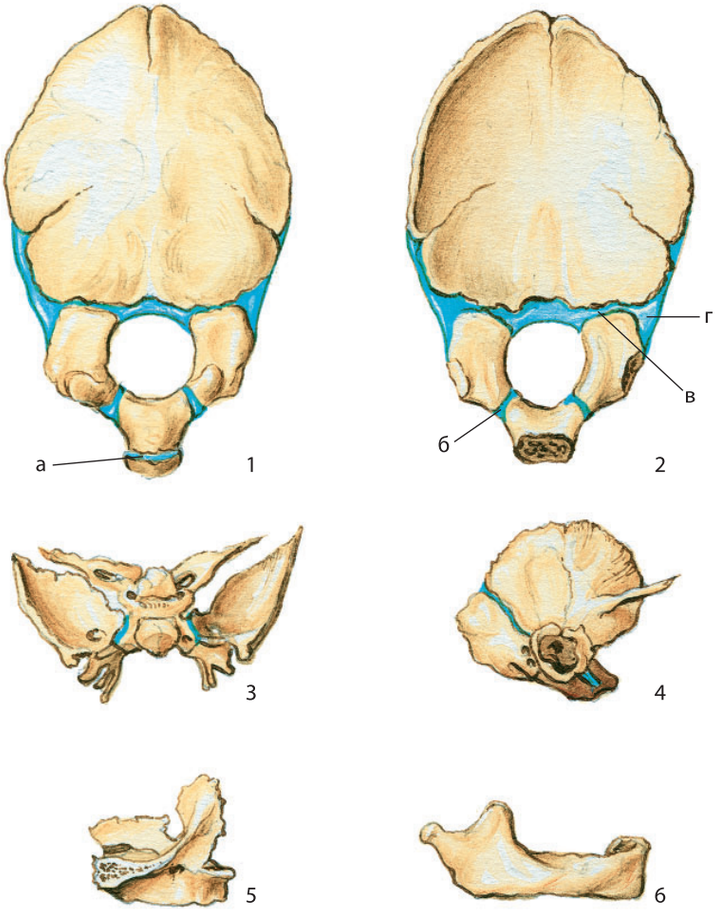

Фиг. 210. Кости на черепа, ossa cranii (новородено)
1 – тилна кост, os occipitale, изглед отвън (а – клиновидно-тилна синхондроза, synchondrosis sphenooccipitalis); 2 – тилна кост, os occipitale, изглед отвътре (б – предна вътретилна синхондроза, synchondrosis intraoccipitalis anterior; в – задна вътретилна синхондроза, synchondrosis intraoccipitalis posterior; г – скалисто-тилна синхондроза, synchondrosis petrooccipitalis); 3 – клиновидна кост, os sphenoidale; 4 – слепоочна кост, os temporale; 5 – горна челюст, maxilla; 6 – долна челюст, mandibulla

Всяка от костите на черепа, мозъчния и лицевия, имат определени особености на развитие и затова се описват отделно.

Тилната кост, os occipitale, възниква от центрове на вкостяване, концентрирани около големия отвор. През VI седмица на ембрионалното развитие се появяват два центъра на вкостяване пред отвора, през VIII–IX седмица – два отстрани и три зад големия отвор, като развитието протича във вид на ендохондрално вкостяване. До момента на сливане на всичките четири отдела на костта те са разделени от хрущяли. Хрущялът между базиларната част и латералните се нарича *вътретилна синхондроза*, в която се различават *предна вътретилна синхондроза, synchondrosis intraoccipitalis anterior* (чифтна), а между латералните части и тилната люспа – *задна вътретилна синхондроза, synchondrosis intraoccipitalis posterior*. Там, където се съединяват базиларната част и тялото на клиновидната кост е разположена *клиновидно-тилната синхондроза, synchondrosis sphenooccipitalis*. Пълното съединяване на частите на костта започва на 2–4-годишна възраст и завършва на 8–10 години. Срастването на базиларната част на тилната кост с тялото на клиновидната завършва към 20-годишна възраст. Горната част на тилната люспа се развива от два центъра на вкостяване, появяващи се от двете страни на срединната плоскост.

Теменната кост, os parietale, се развива от два центъра на вкостяване, които се появяват в областта на бъдещите теменни възвишения през VIII–X седмица на вътреутробното развитие и се сливат помежду си. Процесът на вкостяване протича радиално по отношение на теменното възвишение. След раждането ъглите на теменните кости липсват, а ръбовете на костта са разделени от широки прослойки съединителна тъкан. Вкостяването завършва едва през втората година от живота. Горните и долните слепоочни линии започват да се формират отчетливо към 12–15-годишна възраст.

Челната кост, os frontale, се развива като мембранозна, с изключение на носната част, която се образува на базата на хрущял. През VIII–IX седмица на вътреутробното развитие се появяват чифтни центрове на вкостяване в областта на бъдещите възвишения и надочнични ръбове, съединяващи се в една кост на 7–8-годишна възраст. Така при раждането челната кост се състои от две половини, чието сраствaне по средната плоскост започва от VI месец след раждането и завършва на 3-годишна възраст с формирането на *челния (метопичен) шев, sutura frontalis persistens (metopica)*, запазващ се до 5-годишна възраст.

Клиновидната кост, os sphenoidale, се развива почти изцяло на базата на хрущял. Костта се формира от центрове на вкостяване, появяващи се в края на втория месец от развитието на зародиша в хрущялния зачатък на тялото на костта (предна и задна точка), във всяко от крилата и в медиалната пластинка на криловидните израстъци. Малките крила се съединяват с тялото на костта през VI–VII месец, а големите крила – след раждането.

Решетъчната кост, os ethmoidale, се развива като хрущялна. Центрове на вкостяване се появяват най-напред в средната (през IV месец на вътреутробното развитие) и в горната (през V месец) носни конхи. След това през IX месец се появяват два центъра на вкостяване на решетъчната пластинка. През VI месец след раждането се формира център на вкостяване на очичната пластинка. Последната се вкостява много бързо. През 2-ата година от живота над решетъчната пластинка се появяват два центъра на вкостяване, които по-късно, сливайки се, образуват петльовия гребен. През 6–8-ата година от живота се вкостява перпендикулярната пластинка, а към 12–14-годишна възраст се формират окончателно решетъчните клетки на лабиринта.

Черепните синуси се формират в процеса на развитие на костните клетки и кухини, в които се врастват лигавицата. Така, при формирането на челния синус лигавицата се врастват откъм страната на клетките на решетъчната кост, а при формирането на клиновидния синус – откъм страната на носната кухина.

Слепоочната кост, os temporale, се формира от четири зачатъка, даващи началото на люспестата, тъпанчевата и скалистата части. Центровете на вкостяване се появяват в люспестата част в началото, а в тъпанчевата – в края на III месец, в скалистата част – през V месец на вътреутробния период, а в шиловидния израстък – в края на първата година от живота. Слуховият проход при новородените още не е формиран, тъй като тъпанчевата част образува непълен пръстен (вж. фиг. 207). През първите години от живота този пръстен се разраства и заедно с люспестата част образува костната част на външния слухов проход. Пълното вкостяване на слепоочната част завършва към 6-годишна възраст.

Долната носна конха, concha nasalis inferior, е хрущялна кост. Развива се от един център на вкостяване, който се появява в началото на III месец на вътреутробния период.

Слъзната кост, os lacrimale, е мембранозна и се развива също от един център на вкостяване, появяващ се през III месец на вътреутробния период.

Ралникът, vomer, е мембранозна кост. Развива се от два центъра на вкостяване – десен и ляв, появяващи се в течение на II месец на вътреутробния период. По-късно дясната и лявата пластинки се сращат, а намиращият се между тях хрущял на преградката на носа след раждането се резорбира.

Горната челюст, maxilla, е мембранозна кост. Тя се развива от 5 центъра на вкостяване: външни (горен и долен), вътрешни (преден и заден) и среден. От външния горен център се образува медиалната част на дъното на очницата; външният долен център дава начало на външната част на дъното на очницата, на ябълчния израстък, на предновъншната част на тялото на костта и на задновъншната стена на алвеоларния израстък. Средният център се превръща в челен израстък и в част от тялото. От вътрешния заден център се формират задните 2/3 от небцовия израстък и вътрешната стена на алвеоларния израстък съответно на кучешките зъби и моларите. От вътрешния преден център на вкостяване се образуват резцовата кост – част от алвеоларния израстък, съответстваща на резците, и предната част на небцовия израстък. През V месец центровете на вкостяване се сливат, като при новороденото се съхранява резцовия шев, съединяващ резцовата кост с останалата част на горната челюст. Синусите на горната челюст, появявайки се през VI месец на вътреутробния период, се формират окончателно към 12–14-годишна възраст.

Небцовата кост, os palatinum, е мембранозна. Развива се от един център на вкостяване, който се появява през II месец на вътреутробния период, в мястото на съединяване на перпендикулярната и хоризонталната пластинки.

Ябълчната кост, os zygomaticum, е също мембранозна. Образува се от един център на вкостяване, който се появява в края на II месец на вътреутробния период.

Долната челюст, mandibula, според начина на развитие, е смесена: израстъците ѝ – кондилният и венечният, са хрущялни, а останалата ѝ част се развива като мембранозна. Костта започва развитието си като чифтна. Всяка нейна половина, с вид на жлеб, е обградена от хрущял на първата висцерална дъга, която към V месец на вътреутробния период се резорбира, при което долният участък на жлеба образува подбрадичкова костица, а горният край на хрущяла е основа за развитието на слуховите костици. Двете половини започват да се съединяват през III месец след раждането, образувайки подбрадичковата симфиза. Пълното сращане на костните части завършва към 2-годишна възраст.

Подезичната кост, os hyoideium, е вторична, развива се от 5 центъра: от единия се формира тялото, а от другите – големите и малките рога. Центровете на вкостяване в тялото и големите рога се появяват в края на вътреутробния период или скоро след раждането; малките рога се вкостяват към 13–15-годишна възраст. Сращането на големите рога с тялото става доста късно, към 30–40-годишна възраст, понякога и по-късно, а малките рога се сращат с тялото на подезичната кост към старческа възраст.

Възрастовите различия на черепа като цяло, на топографските участъци и отделните кости се изразяват преди всичко в различните съотношения на размерите на мозъчната и лицевата част. Тези различия, а също и дебелината на костите, големината на ямите и кухините на черепа, наличието на фонтанели и синостозиране на шевовете на черепа и др. се определят от растежа и развитието на черепа. В развитието на черепа се разграничават 5 периода. Първият период е от раждането до 7-та година. Той се характеризира с активен растеж на черепа и интензивно увеличаване на неговия обем. През този период шевовете леко се стесняват и големината на *фонтанелите, fonticuli* постепенно намалява. Оформят се кухините на носа и очниците; видимо се изменя релефът на долната челюст. Вторият период е от 7-та до 14-та година. Изменението на размерите, формата на черепа и неговите части не е толкова активно, както през първия период, но ямите, цицковидният израстък, кухините на очниците и носа се увеличават видимо. Третият период обхваща възрастта от половото съзряване до 25-та година. Тогава се формират челните отдели и лицевия череп се удължава, областта на скуловите дъги се увеличава видимо, челните издатини изпъкват по-изразено. По време на четвъртия период – от 25-та до 45-та година, протича вкостяване на шевовете. Наблюденията показват, че преждевременното вкостяване на стреловидния шев води до формиране на къси черепи, а на венечния шев – на дълги черепи. Петият период – над 45 годишна възраст, се характеризира с атрофия на лицевия, а по-късно и на мозъчния череп, с постепенно намаляване броя на зъбите, което влияе на формата на челюстта: алвеоларните израстъци и части се заглаждат, ъгълът на долната челюст се увеличава, размерите на лицевия череп намаляват.

ДОБАВЪЧЕН СКЕЛЕТ

Развитието на скелета на крайниците започва от VI седмица от живота на зародиша. Зачатъците на крайниците са представени от натрупвания на скелетогенен мезенхим, а към края на същата седмица са видими отделни големи кости. През VII седмица се формират зачатъците на много от по-малките кости, а към VIII седмица вече има хрущялни зачатъци във всички кости.

През VIII седмица в дългите кости се появяват първични центрове на вкостяване. По това време вече се вкостява ключицата, която е една от най-рано формиращите се кости на скелета. В началото на IX седмица се появяват центрове на вкостяване в костите на поясите на горния и долния крайник.

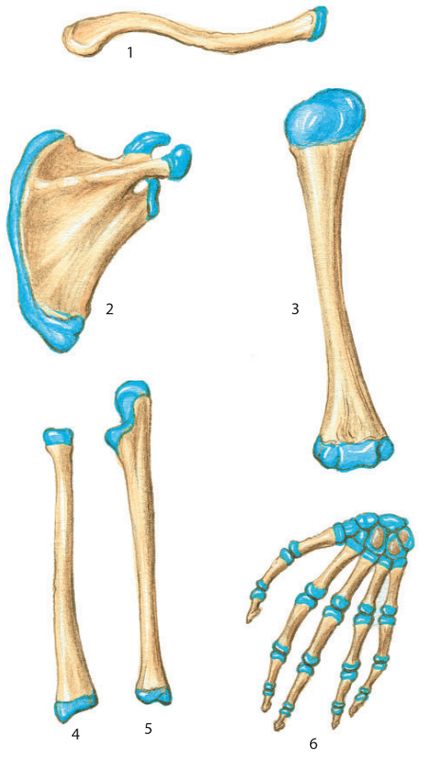

Фиг. 211. Кости на горния крайник, ossa membri superioris, десен (новородено)
1 – ключица, clavicula; 2 – лопатка, scapula; 3 – раменна кост, humerus; 4 – лъчева кост, radius; 5 – лакътна кост, ulna; 6 – кости на китката, ossa manus

КОСТИ НА ГОРНИЯ КРАЙНИК

Костите на горния крайник (вж. фиг. 207, 211), с изключение на ключицата, се развиват като хрущялни. *Лопатката, scapula*, се формира от един първичен център на вкостяване и 6–8 вторични. Първичният център се появява в средната част на лопатката в края на II месец на вътреутробния период; от него се образува по-голямата част от костта. Вторичните центрове на вкостяване се появяват от 11 до 18-годишна възраст и дават начало на развитието на костните израстъци, ставната яма, долния ъгъл и медиалния край на лопатката. Пълното сраствване на всички части на лопатката завършва на 20–24-годишна възраст.

Ключицата, clavicula, е кост, в която вкостяването започва най-рано и завършва най-късно. Тя се образува от два центъра на вкостяване. Отделните части на ключицата се развиват по-различен начин. По-голямата ѝ част се формира по начина, по който се развива мембранозна кост. Гръдният ѝ край се формира като хрущялна кост. Първичният център на вкостяване в средата на зачатъка се появява през VI седмица от развитието на зародиша. Тук се формира мембранозна кост. Процесът се разпространява и върху акромиалния край на костта. На 16–18-годишна възраст се появява допълнителен център на вкостяване в гръдния край. Сраствването му с ключицата става към 22–24-годишна възраст.

Раменната кост, humerus, се развива от 8 центъра на вкостяване: първичен и 7 вторични. Първичният център се появява през II месец на вътреутробния период. От него се образува тялото и медиалният кондил. От три вторични центъра се формира проксималната епифиза, а от останалите четири – дисталната. Всички вторични центрове на вкостяване се появяват през първата година от живота и даже значително по-късно (например, центърът на външния кондил – към 11-ата година), горните – малко по-рано от долните, при което при момичетата – по-рано, отколкото при момчетата. Процесът на вкостяване завършва също по различно време. Сраствването на проксималната епифиза с диафизата става на 20–25-годишна възраст, а на дисталната епифиза с диафизата – към 20-годишна възраст.

Лакътната кост, ulna, се развива от 3 центъра. Първият център на вкостяване, появяващ се през II месец на вътреутробния период, дава началото на формирането на диафизата на костта, двата вторични – на епифизите: проксималната (появява се на 8–12-годишна възраст) и дисталната (появява се на 6–9-годишна възраст). Сраствването на всички части на костта с тялото става към 18–22-годишна възраст.

Лъчевата кост, radius, се развива от 4 центъра на вкостяване: един първичен – за тялото, два вторични – за проксималната и дисталната епифизи, и четвърти, допълнителен, – за неравността на лъчевата кост. Неравността се появява на около 14 години и се сраства с диафизата към 18-годишна възраст. Първичният център се образува през II месец на вътреутробния период, вторичният център на проксималната епифиза – на 5–6-годишна възраст, на дисталната – на 2–3-годишна възраст. Сраствването на диафизата с проксималната епифиза става на 16–17 години, а с дисталната – през 2-ата година.

Костите на китката, ossa carpi, се развиват като хрущялни кости и остават хрущялни до раждането. Всяка от тях се развива от един център на вкостяване. Процесът протича в следния ред: главестата кост започва да се вкостява през 1-ата година от живота, куковидната – в началото на 2-ата година, тристенната – в края на 2-ата година, полулунната – в края на 4-ата година, трапецната – на 5 години, ладиевидната – в средата на 5-ата година, трапецовидната – на 6 години, граховидната – на 8–10 години. Времето на вкостяване на тези кости се използва в практиката като един от методите за определяне на биологичната възраст на човека (по рентгенови снимки на китката; вж. фиг. 212).

Всичките 5 *предкиткови кости, ossa metacarpi*, се развиват на основата на хрущял. Всяка има два центъра на вкостяване – първичен, диафизарен, и вторичен, епифизарен. Първичният център се появява през III месец на вътреутробния период. От всеки първичен център се образува тяло и основа, а от вторичния – главата на костта. При I предкиткова кост от първичния център се формира тялото и главата, а от вторичния – основата на костта. Вторичните центрове на вкостяване се появяват на 3–4–5 години, а епифизите се сращат с диафизите на 14–16 години.

Фалангите, phalanges, се развиват на базата на хрущял от два центъра на вкостяване – първичен и вторичен. Първичният център дава началото на тялото на фалангата и главата, вторичния – на основата. Във всички фаланги диафизарният център се появява в края на II – началото на III месец на вътреутробния период, епифизарният – на 2–3 години. Сраствването на костните островчета става в периода от 16 до 20-годишна възраст.

КОСТИ НА ДОЛНИЯ КРАЙНИК

Костите на долния крайник (вж. фиг. 207, 213–215) се развиват като хрущялни. *Тазовата кост, os coxae*, се формира от три първични центъра на вкостяване и няколко (до 8) допълнителни центъра. Първичните центрове на вкостяване, образуващи *хълбочната кост, os ilium*, се появяват през III месец, *седалищната кост, os ischii*, – през IV месец и *лонната кост, os pubis*, – през V месец на вътреутробния период.

В областта на гаванковата яма зачатъците на трите кости се съединяват чрез хрущялни прослойки, в които към 16 – 18-годишна възраст се появяват допълнителни центрове на вкостяване. Тези

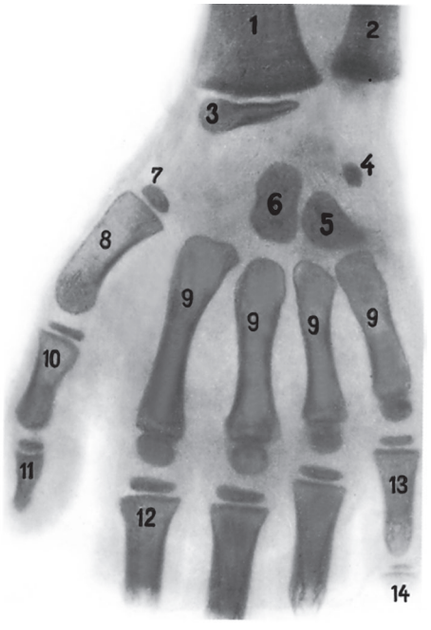

Фиг. 212. Кости на китката на дете на 1,5 година (рентгенограма)
1 – лъчева кост; 2 – лакътна кост; 3 – шиловиден израстък на лъчева кост; 4 – тристенна кост; 5 – кукеста кост; 6 – главеста кост; 7 – епифиза на I предкиткова кост; 8 – I предкиткова кост; 9 – предкиткови кости; 10 – проксимална фаланга на палеца; 11 – дистална фаланга на палеца; 12 – проксимална фаланга на показалеца; 13 – проксимална фаланга на малкия пръст; 14 – средна фаланга на малкия пръст

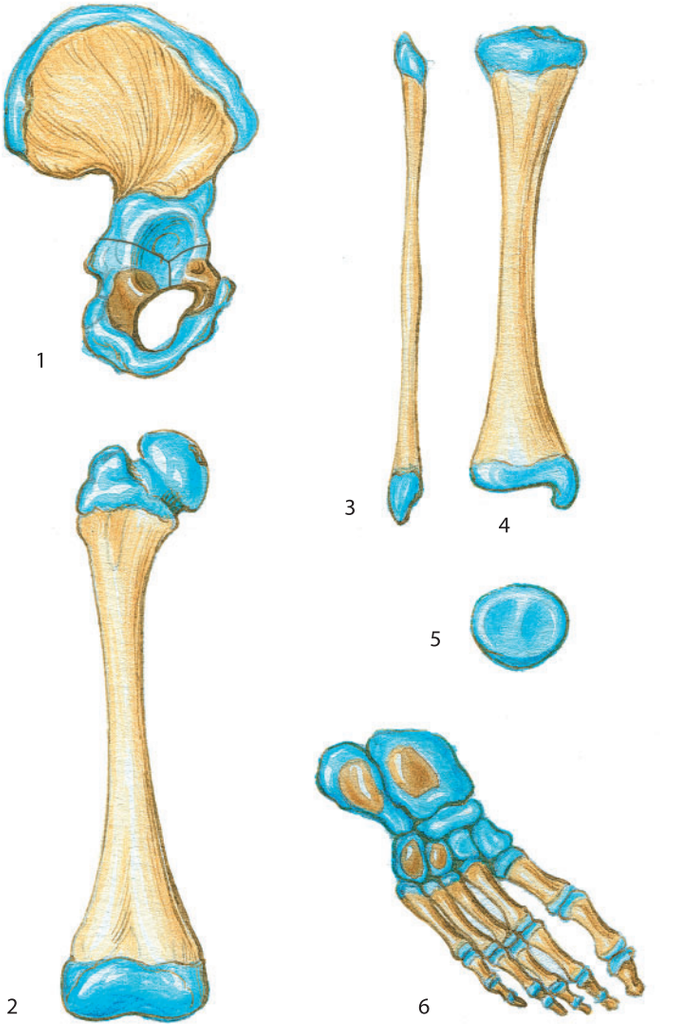

Фиг. 213. Кости на горния крайник, ossa membri inferioris, десен (новородено)
1 – тазова кост, os coxae; 2 – бедрена кост, femur; 3 – малък пищял, fibula; 4 – голям пищял, tibia; 5 – капаче, patella; 6 – кости на ходилото, ossa pedis

центрове формират също и възвишенията, вдлъбнатините и ръбовете на отделните кости. Сращането на всички центрове на вкостяването става на 20–25-годишна възраст.

Тазът като цяло се променя по големина и форма. Половите различия започват да се проявяват от 8–10-годишна възраст. При момчетата са по-големи вертикалните размери на таза, при момичетата – напречните и преднозадните.

Бедрената кост, femur (os femoris), се развива от 5 центъра на вкостяване, от които един е първичен и 4 са вторични. Първичният център се появява в началото на II месец на вътреутробния период; от него се образува тялото на костта. Вторичните центрове се появяват по различно време: в края на вътреутробния период – центърът на вкостяване на дисталната епифиза на бедрената кост, в края на 1-ата – началото на 2-ата година от живота – центърът на вкостяване на проксималната епифиза на бедрената кост, на 3 години – в хрущяла на големия вертел, на 8 години – в хрущяла на малкия вертел на бедрената кост. Костните зачатъци на епифизите и вертелите се сращват с диафизата на бедрената кост на 16–20-годишна възраст.

Капачето, patella, се образува на базата на хрущял от един център на вкостяване през 2-ата година от живота при момичетата и през 4-ата – при момчетата; процесът на вкостяване приключва на 16 – 20 години.

Големият пищял, tibia, се развива от 4 центъра на вкостяване, появяващи се вътре в хрущялния зачатък: първичен, възникващ през II месец на вътреутробния период, и три вторични: в проксималната епифиза – през IX месец на вътреутробния период, в дисталната епифиза – през 1-ата година от живота, и за неравността на големия пищял – на 18-годишна възраст. Сращането на епифизите и апофизите с тялото на костта става по различно време – от 16–18 до 20–24-годишна възраст.

Малкият пищял, fibula, се развива от 3 центъра на вкостяване: първичен, възникващ към средата на II месец на вътреутробния период (от него се образуват тялото и участъци от епифизите), и два вторични, епифизарни, които се появяват през 1-ата година от живота – дисталният и през 3–5-ата година – проксимал-

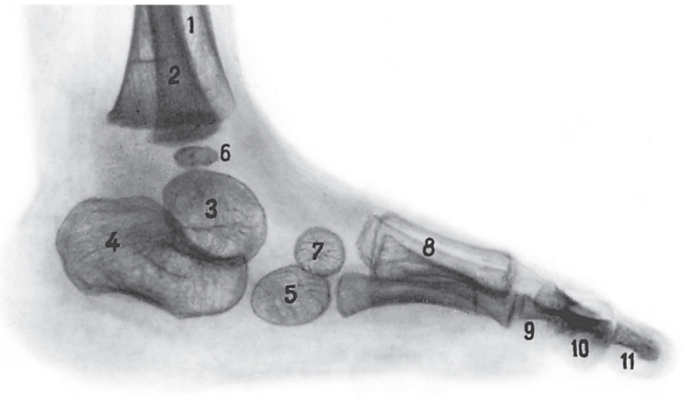

Фиг. 214. Кости на ходило на дете на 1 година (рентгенограма)
1 – голям пищял; 2 – малък пищял; 3 – скочна кост; 4 – петна кост; 5 – кубовидна кост; 6 – дистална епифиза на малкия пищял; 7 – латерална клиновидна кост; 8 – предноходилни кости; 9 – проксимални фаланги на пръстите; 10 – средни фаланги на пръстите; 11 – дистални фаланги на пръстите

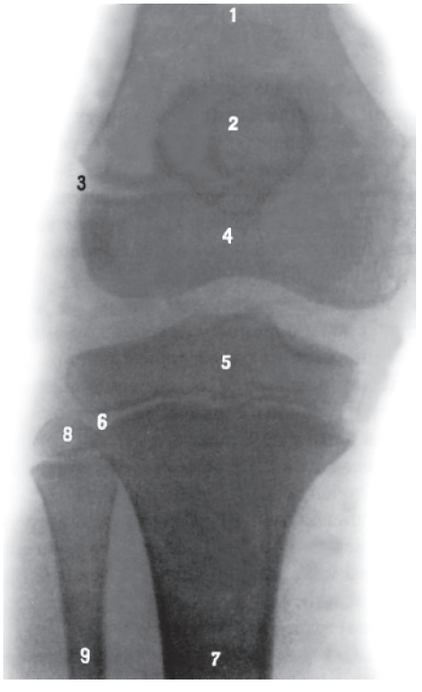

Фиг. 215. Епифизарни хрущяли (рентгенограма) (Дясна коленна става на дете на 12 години)
1 – диафиза на бедрената кост; 2 – капаче; 3 – зона на епифизарния хрущял; 4 – дистална епифиза на бедрената кост; 5 – проксимална епифиза на големия пищял; 6 – зона на епифизарния хрущял; 7 – диафиза на големия пищял; 8 – проксимална епифиза на малкия пищял; 9 – диафиза на малкия пищял

ният. Сраствaнето на епифизите с тялото на малкия пищял става по различно време: дисталният – на 17–20-годишна възраст, проксималният – на 19–21-годишна възраст.

Задноходилните кости, ossa tarsi, се развиват по следния начин:

Скочната кост, talus, се формира от един център на вкостяване, който се появява през последните месеци на вътреутробния период. Процесът на вкостяване продължава до 8-годишна възраст.

Петната кост, calcaneus, се образува от два центъра на вкостяване: първичен, появяващ се през VI месец на вътреутробния период, и вторичен, възникващ към 9-ата година; от него се образува въргата на петната кост. Сраствaнето на частите на костта завършва на 16–18-годишна възраст.

Ладиевидната кост, os naviculare, се развива от един център на вкостяване, който се появява през 3–5-ата година от живота.

Клиновидните кости, ossa cuneiformia, – всяка от тях се формира от един център на вкостяване, като III започва да се вкостява към края на 1-ата година, II – към 3-ата година и I – на 3–4-та година.

Кубовидната кост, os cuboideum, се развива от един център на вкостяване, който се появява най-често в края на вътреутробния период, по-рядко – на 3–6-месечна възраст.

Предноходилните кости, ossa metatarsi, са 5 на брой; всяка от тях се развива от два центъра на вкостяване – първичен и вторичен. Първичният център се появява във II–V кости в началото на III месец на вътреутробния период, а в I кост – в края на същия месец. Вторичните центрове на вкостяване възникват към 4-ата година, а частите на костта се срастват на около 17-та година при момичетата и на около 20-та – при момчетата.

Фалангите, phalanges, се развиват от два центъра на вкостяване: първичен, който се появява в течение на III–IX месец на вътреутробния период, и вторичен, възникващ около 4-ата година. Сраствaнето на фалангите става в периода от 15 до 20-годишна възраст.

УЧЕНИЕ ЗА СВЪРЗВАНЕТО МЕЖДУ КОСТИТЕ

АРТРОЛОГИЯ

ARTROLIGIA

Свързванията между костите се делят на две групи: *фиброзни свързвания, juncturae fibrosae, и синовиални свързвания, juncturae synoviales.* Фиброзните и синовиалните свързвания осигуряват различна степен на подвижност на костите в скелетната система и се различават по способността си да издържат на едни или други механични натоварвания.

ФИБРОЗНИ СВЪРЗВАНИЯ

Фиброзните свързвания, *juncturae fibrosae* (фиг. 216), осигуряват непрекъснатото свързване на костите чрез различни видове съединителна тъкан: фиброзно-компактната съединителна, хрущялна или костна тъкан.

Към фиброзните свързвания, образувани от фиброзно-компактната съединителна тъкан се отнасят синдезмозите, включвайки зъбно-алвеоларните синдезмози и шевовете.

Синдезмозите, *syndesmoses*, включват връзки, представляващи свързвания между костите от фиброзно-компактната съединителна тъкан. Например, *криловидноподилестата връзка, lig. pterygospinale,* започва от подилестия израстък на клиновидната кост и се залавя към криловидноподилестия израстък, разположен на латералната пластинка на криловидния израстък; *шило-подезичната връзка, lig. stylohyoideum*, която е тънка и дълга, започва от шиловидния израстък и, насочвайки се надолу и напред, се залавя към малките рога на подезичната кост и др. Понякога синдезмозите могат да съдържат значително количество еластични влакна, като например, *жълтите връзки, ligg. flava,* разположени между дъгите на прешлените, *нухалната връзка, lig. nuchae*, и др. Освен това, синдезмозите представляват широки връзки, съединяващи костите на значителна дължина: междукостните мембрани на предмишница и подбедрицата, membrana interossea antebrachii, membrana interossea cruris. Към синдезмозите се отнасят също така фонтанелите на черепа, изградени от първична съединителна тъкан.

Зъбноалвеоларната синдезмоза, syndesmosis dentoalveolaris (s. gomphosis), се среща при свързването на корените на зъба, покрити с цимент, с алвеолата. Тук влакната от фиброзно-компактна съединителна тъкан държат зъбите в зъбните алвеоли. С възрастта тази връзка отслабва и зъбите се разклащат (вж. т. 2 „Храносмилателна система“).

Шевовете, *suturae,* съединяват костите на черепния покрив и лицевия череп. Те са образувани от къси влакна плътна съединителна тъкан, минаващи между ръбовете на съседни кости и проникващи в тях. С въз-

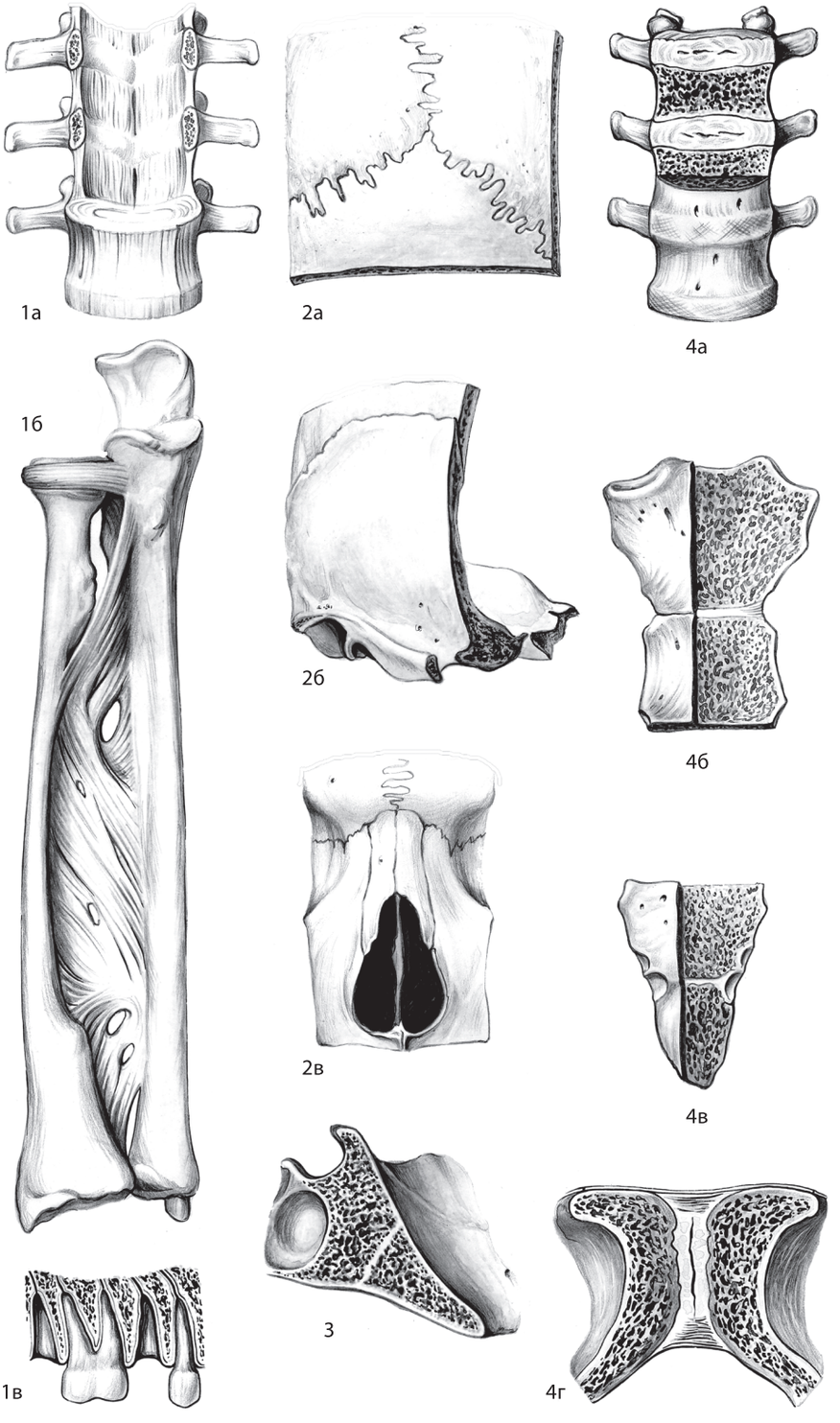

Фиг. 216. Фиброзни и хрущялни свързвания, juncturae fibrosae et cartilaginae
Синдезмоза, syndesmosis: 1а – жълти връзки, ligg. flava; 1б – междукостна мембрана на предмишницата, membrana interossea antebrachii; 1в – зъбноалвеоларна синдезмоза, syndesmosis dentoalveolaris. Шев, sutura: 2а – назъбен шев, sutura serrata; 2б – люспест шев, sutura squamosa; 2в – гладък шев, sutura plana. Синхондроза, synchondrosis: 3 – клиновидно тилна синхондроза, synchondrosis sphenooccipitalis. Симфиза, symphysis: 4а – междупрешленна симфиза, symphysis intervertebralis; 4б – симфиза на дръжката на гръдната кост, synchondrosis manubriosternalis; 4в – симфиза на мечовидния израстък, synchondrosis xiphosternalis; 4г – лонна симфиза, symphysis pubica

растта шевовете се вкостяват вследствие на заместване на фиброзно-компактната съединителна тъкан от костна тъкан. В зависимост от релефа на шевовете и начина, по който прилягат съединяващите се ръбове на костите, могат да се различат следните типове шевове: *назъбен шев, sutura serrata*; *люспест шев, sutura squamosa*; *гладък шев, sutura plana*. Чрез люспести и назъбените шевове се съединяват костите на черепния покрив. Костите на лицевия череп най-често са съединени чрез гладък шев, осигуряващ точно и равно стиковане на ръбовете. Освен описаните шевове, се среща и шев във вид на *схиндилеза, schyndilesis*, – това е съединяване на страните на една кост с жлеба на друга, както при образуването на *клиновидно-ралниковия шев, sutura sphenovomeralis*.

Хрущялните свръзвания, *juncturae cartilagineae*, са разновидност на фиброзните връзки, образувани от хрущялна тъкан. Сред хрущялните връзки се различават синхондрози и симфизи.

Синхондрозите, *synchondroses*, се образуват от плътни прослойки хиалинен хрущял, съединяващи ръбовете на костите и ограничаващи подвижността. Те са широко разпространени в скелетната система на децата и подрастващите – съединяват частите на костите (например, диафизата на дългата кост с епифизите, кръстцовите прешлени помежду им и т.н.). Това са непостоянни синхондрози, с възрастта хрущялната тъкан се заменя от костна. Към синхондрозите, запазващи се в скелета на възрастен човек, се отнасят синхондрозите на черепа (клиновидно-тилна, клиновидно-скалиста, скалисто-тилна, клиновидно-решетъчна) и синхондрозата на гръдната кост (симфиза на дръжката и мечовидния израстък).

Симфизите, *symphyses*, са образувани от влакнест хрущял, като във вътрешността на хрущялната пластинка има кухина. Такива свръзки се наблюдават между телата на прешлените – *междупрешленна симфиза, symphysis intervertebralis* (вж. фиг. 216, 4*а*; 219), *симфиза на дръжката на гръдната кост, symphysis manubriosternalis* (вж. фиг. 235), и *лонна симфиза, symphysis pubica* (вж. фиг. 216, 4*г*; 259).

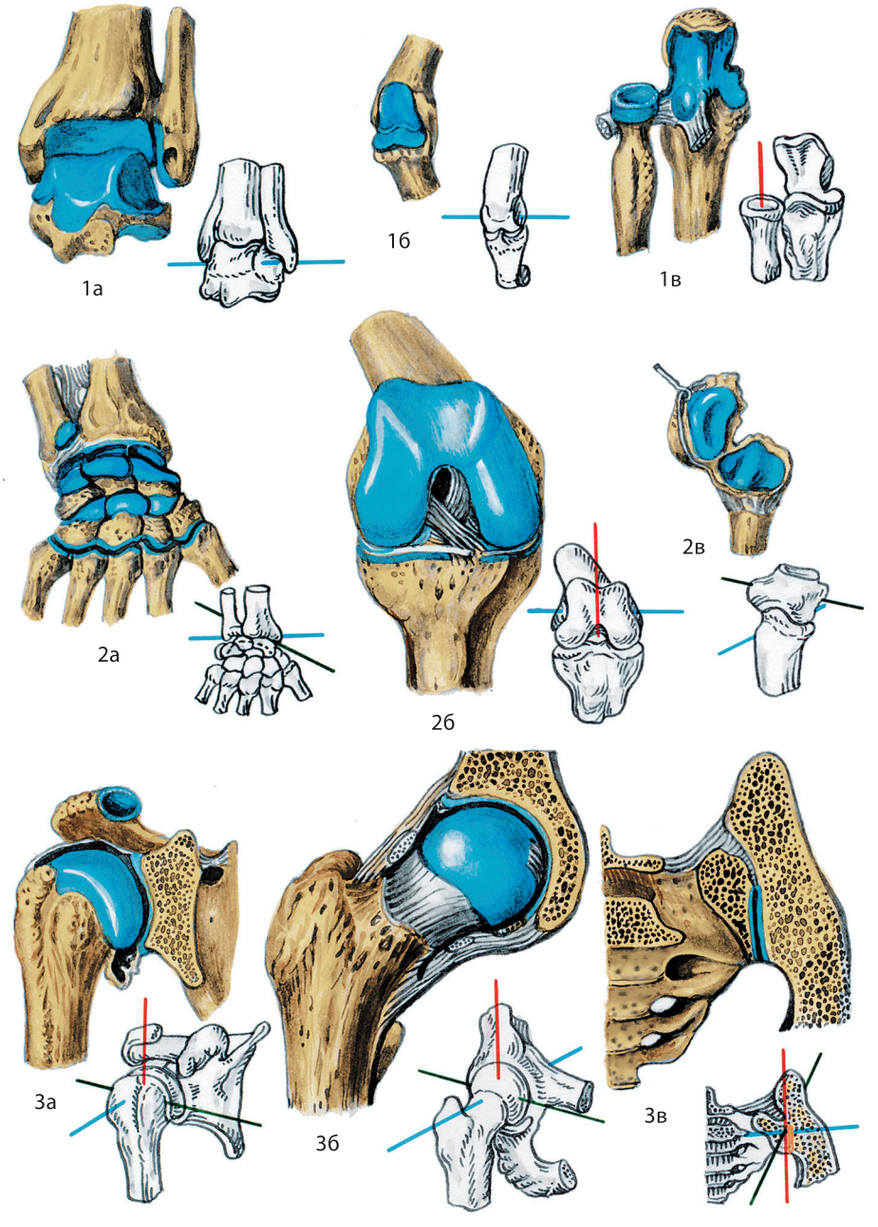

Фиг. 217. Синовиални свръзвания (стави).
Видове стави по форма и брой на осите на въртене
Едноосни стави: 1а, 1б – макаровидни стави, ginglymus (1а – articulatio talocruralis; 1б – articulatio interphalangea manus); 1в – коловратна става, articulatio trochoidea (articulatio radioulnaris proximalis). Двуосни стави: 2а – елипсоидна става, articulatio ellipsoidea (articulatio radiocarpalis); 2б – двукондилна става articulatio bicondylaris (articulatio genus); 2в -седловидна става, articulatio sellaris (articulatio carpometacarpalis pollicis). Триосни стави: 3а – сферична става, articulatio spheroidea (articulatio humeri); 3б – чашковидна става, articulatio cotylica (articulatio coxae); 3в – плоска става, articulatio plana (articulatio sacroiliaca)

СИНОВИАЛНИ СВРЪЗВАНИЯ (СТАВИ)

Прекъснатите свръзвания на костите – ***ставите,*** или ***синовиалните свръзвания,*** *juncturae synoviales (*фиг. 217), са най-разпространеният вид съчленяване между костите на човека, създаващи условия за висока подвижност на тялото му. Ставата се нарича *проста, articulatio simplex*, ако в образуването ѝ участват две кости, и *сложна, articulatio composita,* ако е образувана от три и повече кости.

Всяка става има задължителни структурни елементи, без които свързването на костите не може да се смята за става, и спомагателни образувания, определя-

щи структурните и функционалните различия на една става от другите.

Към задължителните елементи на ставата се отнасят ставните хрущяли, покриващи ставните повърхности, ставната капсула и ставната кухина.

Ставните повърхности, facies articulares, са изградени най-често от хиалинен хрущял, по-рядко – от влакнест хрущял. Тези хрущяли покриват допиращите се повърхности на костите, обърнати една към друга. Следователно, едната повърхност на ставния хрущял е сраснала с повърхността на костта, която покрива, а другата се намира свободно в ставата.

Ставната капсула, capsula articularis, загражда като затворен калъф съчленяващите се ръбове на костите и без да преминава върху ставните повърхности, продължава в надкостницата на тези кости. Капсулата е изградена от влакнеста съединителна тъкан и се състои от два слоя – мембрани. Външната, *фиброзна мембрана, membrana fibrosa (stratum fibrosum),* е изградена от плътна влакнеста съединителна тъкан и изпълнява механична функция. Отвътре тя преминава в *синовиална мембрана, membrana synovialis (stratum synoviale)*. Синовиалната мембрана образува *синовиални гънки, plicae synoviales.* Тази мембрана секретира в ставата *синовиална течност – синовия, synovia,* която смазва ставните повърхности на костите, храни ставния хрущял, изпълнява амортизираща функция; освен това, променя подвижността на ставата в зависимост от изменението на вискозитета ѝ. Работната повърхност на мембраната се увеличава не само за сметка на синовиалните гънки, но и за сметка на *синовиалните власинки, villi synoviales*, обърнати към ставната кухина.

Ставната кухина, cavitas articularis, е тясна, затворена цепнатина, ограничена от съчленяващите се повърхности на костите и ставната капсула, и е запълнена със синовиална течност. Кухината не е свързана с околните тъкани.

Спомагателните образувания на ставите включват връзки, ставни дискове, ставни менискуси, ставни устни.

Връзките, ligamentia, на ставите са снопчета от фиброзно-компактна правилна съединителна тъкан, укрепващи ставната капсула и ограничаващи или насочващи движението на костите в ставата. Според участието на ставната капсула се различават *извънкапсулни връзки, ligg. extracapsularia*, намиращи се извън ставната капсула, *капсулни връзки, ligg. capsularia*, разположени в сърцевината на капсулата, между фиброзната и синовиалната ѝ мембрани, и *вътрекапсулни връзки, ligg. intracapsularia*, разположени вътре в ставата. На практика във всички стави има връзки. Извънкапсулните връзки се вплитат във външните части на фиброзния слой на капсулата; капсулните връзки представляват удебеление на този слой, а според положението си, вътрекапсулните връзки са вътрешноставни, но са покрити със синовиална обвивка, отделяща ги от кухината на ставата.

Ставните дискове, disci articulares са слоеве от хиалинен или влакнест хрущял. Те се вклиняват между ставните повърхности на костите, прикрепят се към ставната капсула и разделят ставната кухина на два етажа. Дисковете увеличават съответствието (конгруентността) между ставните повърхности, а следователно, обема и разнообразието на движенията. Освен това, те изпълняват ролята на амортисьори, намалявайки тласъците и сътресенията при движение. Такива дискове има, например, в гръдно-ключичната и долночелюстната стави.

Ставните менискуси, menisci articulares, за разлика от дисковете не са цели хрущялни пластинки, а сърповидни образувания от влакнест хрущял. Два менискуса – десен и ляв, има във всяка коленна става; те се закрепват с външния си край към капсулата, по-близо до големия пищял, а с острия си вътрешен край лежат свободно в кухината на ставата. Менискусите разнообразяват движенията в ставата и служат за амортисьори.

Ставната устна, labrum articulare, е образувана от влакнест хрущял. Тя се захваща към края на вдлъбнатата ставна повърхност и я вдълбочава, подобрявайки съответствието между ставните повърхности. Устната е обърната към кухината на ставата (раменна и тазобедрена стави).

Ставите се различават по форма на ставните повърхности и по степента на подвижност на съчленяващите се кости. По форма ставните повърхности делят на: *сферични стави, articulationes spheroideae (enarthroses); чашковидни, articulationes cotylicae; плоски, articulationes plantae; елипсоидни, articulationes ellipsoideae; седловидни, articulationes sellares; овоидни, articulationes ovoidales; коловратни, articulationes trochoideae; макаровидни, ginglymus; двукондилни, articulationes bicondylares.*

От формата на ставните повърхности зависи характера на движенията в ставата (вж. фиг. 217). Сферичните и плоските стави, при които ставните повърхности представляват част от окръжност, позволяват да се извършват движения около три взаимно перпендикулярни оси: фронтална, преднозадна (сагитална) и вертикална. Така например, в раменната става, сферична по форма, са възможни *сгъване (flexio)* и *разгъване (extensio)* около фронталната ос, като движението се извършва в сагиталната плоскост; *отвеждане (abductio)* и *привеждане (adductio)* около преднозадната ос, като движението се извършва във фронталната плоскост. Накрая, около вертикалната ос е възможно *завъртане (rotatio)*, включващо *завъртане навътре* (*pronatio)* и *навън (supinatio)*, а самото въртене се осъществява в хоризонталната плоскост. Тези движения в плоските стави са доста ограничени (плоската ставна повърхност в този случай се разглежда като малък отрязък от окръжност с голям диаметър). В сферичните стави се извършва *кръгово движение (circumductio)* с голяма амплитуда, при което центърът на въртене съответства на този на кълбовидната става, а движещата се кост описва конусовидна фигура.

Ставите, в които движението около едната от трите оси е изключено и е възможно само около две оси, се наричат *двуосни*. Към двуосните се отнасят елипсоидните стави (например, лъчевокитковата става) и седловидните (например, китково-дланната става на I пръст на китката).

За *едноосни* се смятат коловратните и макаровидните стави. В коловратната става движението се извършва паралелно на оста на въртене. Пример за такава става е атласоаксиалната срединна става, в която оста на въртене минава вертикално, през зъба на II шиен прешлен, а също и проксималната радиоулнарна става.

Разновидност на едноосната става е макаровидната, при която образуващата е наклонена към оста на въртене (сякаш е скосена). Към тези стави се отнасят хумероулнарната и междуфалангеалната.

Двукондилните стави са видоизменени елипсовидни стави.

В някои стави на скелетната система движенията са възможни само при едновременни движения в съседните стави, т. е. анатомично изолирани стави се обединяват от общи функции. Такава функционална комбинация на ставите е необходимо да се има предвид при изучаването на техния строеж и при анализа на движенията им.

СВЪРЗВАНИЯ НА КОСТИТЕ НА ТУЛОВИЩЕТО И ЧЕРЕПА

СВЪРЗВАНИЯ НА КОСТИТЕ НА ТУЛОВИЩЕТО

СВЪРЗВАНИЯ НА ГРЪБНАЧНИЯ СТЪЛБ

Отделните прешлени се съединяват помежду си чрез различни по вид свързвания, образувайки *гръбначния стълб, columna vertebralis*.

Тези свързвания са: *хрущялни свързвания, synchondroses columnae vertebralis*, образуващи междупрешленна симфиза, представена от междупрешлени дискове, съединяващи телата на прешлените; *стави на гръбначния стълб, articulationes columnae vertebralis*, включващи ставите, свързващи дъгите и израстъците, поясно-кръстцовата става и кръстцово-опашната става.

Всички тези свързвания са усилени от голямо количество връзки, опънати между телата, дъгите и израстъците на прешлените – връзки на гръбначния стълб.

Синхондроза на гръбначния стълб

Синхондрозата на гръбначния стълб, *synchondrosis columnae vertebralis* (фиг. 218–221), е представена от междупрешлени дискове (хрущяли), залягащи между телата на два съседни прешлена по дължината на шийния, гръдния и поясния отдели на гръбначния стълб.

Междупрешленният диск, discus intervertebralis (вж. фиг. 218–221, 225), се отнася към групата на влакнестите хрущяли. Той се състои от периферна част – *фиброзен пръстен, anulus fibrosus,* и централно разположено *пихтиесто ядро, nucleus pulposus*.

Колагенните влакна, образуващи фиброзния пръстен, са ориентирани в три направления: концентрично, косо (кръстосващи се) и спираловидно. Краищата на всички влакна се вплитат в надкостницата на телата на прешлените. Централната част на междупрешленния диск – пихтиестото ядро, е много твърда, но еластична и представлява своеобразна пружинираща прослойка, която при накланяне на гръбначния стълб се измества в посока на разгъването. При разрез на междупрешленния диск, пихтиестото ядро, притиснато при нормални условия, излиза над повърхността на фиброзния пръстен. Пихтиестото ядро може да бъде цяло (вж. фиг. 225, А) или да има неголяма цепнатовидна кухи-

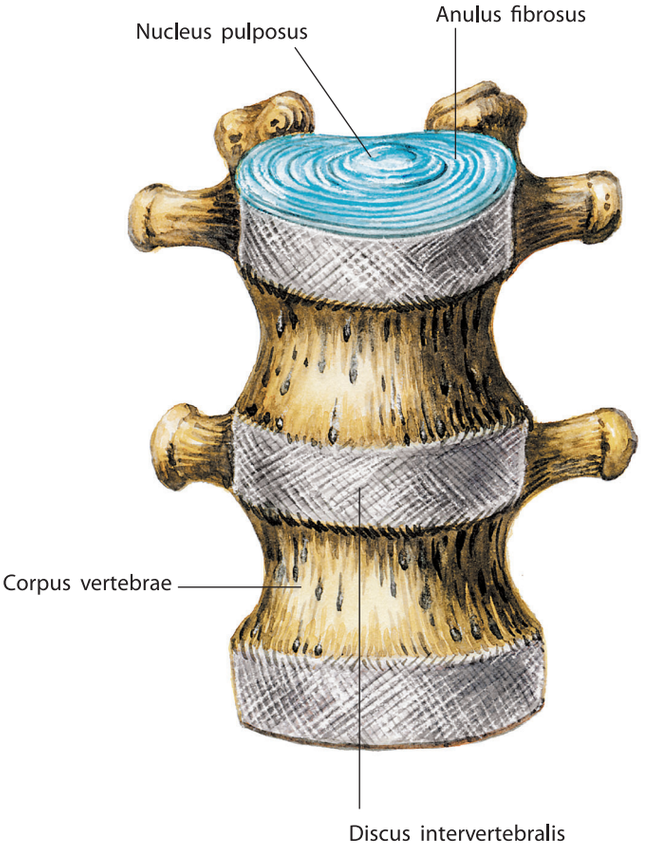

Фиг. 218. Междупрешленни дискове, disci intervertebrales; изглед отпред



Фиг. 219. Сагитален разрез на поясните прешлени (L_{IV}–L_V) и на междупрешленния диск (снимка)
1 – фиброзен пръстен, anulus fibrosus; 2 – пихтиесто ядро, nucleus pulposus

на (вж. фиг. 225, Б); в този случай става дума за *междупрешленна симфиза, symphysis intervertebralis.*

Фиброзният пръстен преминава в пихтиесто ядро постепенно: към центъра на диска, в тъканта му, намалява количеството на влакната в междуклетъчното вещество, но се увеличава масата на основното вещество. До 20-годишна възраст пихтиестото ядро е добре изразено, а след това, с увеличаване на възрастта, то бива заменяно от фиброзно-компактна съединителна тъкан, прорастваща от фиброзния пръстен. Междупрешленният диск се сраства с хиалинния хрущял, покриващ обърнатите една към друга повърхности на телата на прешлените и по форма съответства на формата тези повърхности. Между атласа и аксиса няма междупрешленен диск. Дебелината на дисковете не е еднаква и постепенно се увеличава към долния отдел на гръбначния стълб, при което дисковете на шийния и поясния отдели на гръбначния стълб отпред са малко по-дебели, отколкото отзад. В средната част на гръдния отдел на гръбначния стълб дисковете са значително по-тънки, отколкото в горно- и долнолежащите отдели. При възрастните хрущялната част е 20–25% от дължината на целия гръбначен стълб.

Стави, свързващи ставните израстъци

Ставите, свързващи ставните израстъци, *articulationes zygapo-physiales* (вж. фиг. 220, 221, 226), се образуват между *горния ставен израстък, processus articularis superior*, на долнолежащия прешлен и *долния ставен израстък, processus articularis inferior*, на горележащия прешлен. Ставната капсула се усилва по ръба на ставния хрущял. Ставната кухина се разполага съобразно положението и направлението на ставните повърхности, приближавайки се в шийния отдел към хоризонталната плоскост, в гръдния – към фронталната и в поясния отдел – към сагиталната плоскости.

Ставите, свързващи ставните израстъци се отнасят в шийния и гръдния отдели на гръбначния стълб към плоските стави, articulationes planae, а в поясния – към коловратните, articulationes trochoideae.

Функционално те се отнасят към групата на малкоподвижните стави.

Симетричните ставноизрастъчни свързвания са комбинирани съчленения: движението в едната става задължително води след себе си изместване и в другата, тъй като и двете стави представляват образувания на ставните израстъци на една и съща кост.

Връзки на гръбначния стълб

Връзките на гръбначния стълб, *syndesmoses columnae vertebralis*, могат да бъдат разделени на дълги и къси (фиг. 222–227).

Към групата на дългите връзки на гръбначния стълб се отнасят следните връзки:

1. *Предната надлъжна връзка, lig. longitudinale anterius* (вж. фиг. 221, 224, 226), минава по дължината на предната повърхност и отчасти по дължината на страничните повърхности на телата на прешлените от предното възвишение на атласа до кръстеца, където се изгубва в надкостницата на I и II кръстцови прешлени. Предната надлъжна връзка в долните отдели на гръбначния стълб е значително по-широка и по-здрава. Тя се

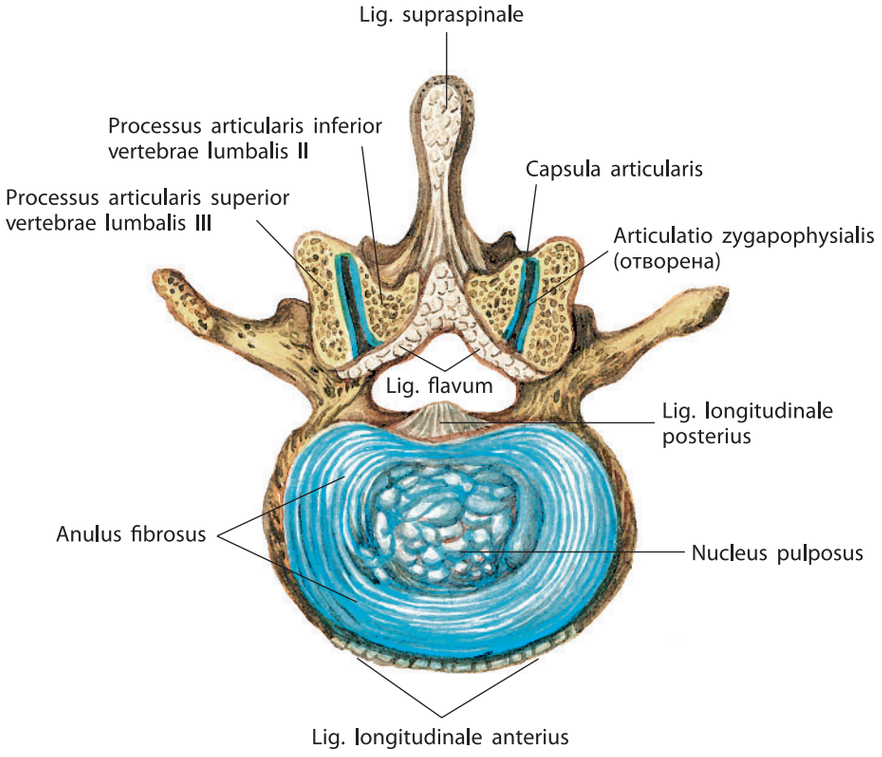

Фиг. 220. Стави, свързващи ставните израстъци, articulationes zygapophysiales; изглед отгоре (III поясен прешлен; Свързване между II и III поясен прешлен) (Хоризонтален разрез)

съединява недостатъчно плътно с телата на прешлените и плътно – с междупрешленните дискове, тъй като е вплетена в покриващия ги – *перихондриум, perichondrium*; отстрани на прешлените, тя продължава в тяхната надкостница. Дълбоките слоеве на снопчетата на тази връзка са малко по-къси от повърхностните, поради което те съединяват помежду им прилежащите прешлени, а повърхностните, по-дълги снопчета, лежат по дължината на 4–5 прешлена. Предната надлъжна връзка ограничава прекомерното разгъване на гръбначния стълб.

2. *Задната надлъжна връзка, lig. longitudinale posterius* (фиг. 228; вж. фиг. 224, 227), е разположена на задната повърхност на телата на прешлените в гръбначния канал. Тя започва от задната повърхност на аксиса, а на нивото на двата горни шийни прешлена продължава в *покривна мембрана, membrana tectoria*. Надолу връзката достига началната част на кръстцовия канал. Задната надлъжна връзка, противоположно на предната, в горния отдел на гръбначния стълб е по-широка, отколкото в долния. Тя е здраво сраснала с междупрешленните дискове, на чието ниво е малко по-широка, отколкото на нивото на телата на прешлените. Покривната мембрана се съединява с телата на прешлените недостатъчно плътно, при което в прослойката съединителна тъкан между връзката и тялото на прешлена заляга венозен сплит. Повърхностните снопчета на тази връзка, както и на предната надлъжна връзка, са по-дълги от дълбоките.

Групата на късите връзки на гръбначния стълб представлява синдезмоза. Към тях се отнасят следните връзки:

1. *Жълтите връзки, ligg. flava* (фиг. 229; вж. фиг. 220, 223, 224), са разположени в промеждутъците между дъгите на прешлените от аксиса до кръстеца. Те са насочени от вътрешната повърхност и долния ръб на дъгата на горнолежащия прешлен към външната повърхност и горния ръб на дъгата на долнолежащия прешлен и чрез своите предни краища ограничават отзад междупрешленните отвори.

Жълтите връзки се състоят от вертикално минаващи еластични снопчета, придаващи им жълтия цвят. Те са най-развити в поясния отдел. Жълтите връзки са много твърди и еластични, поради което при разгъване на туловището те се съкращават и действат подобно на мускулите, удържайки туловището в разгънато състояние и намалявайки при това напрежението на мускулите. При сгъване връзките се разтягат и по този начин също намаляват напрежението на разгъвача на туловището (вж. „Мускули на гърба“). Между дъгите на атласа и аксиса няма жълти връзки. Тук е опъната покривна мембрана, която със своя преден край ограничава отзад междупрешлен-

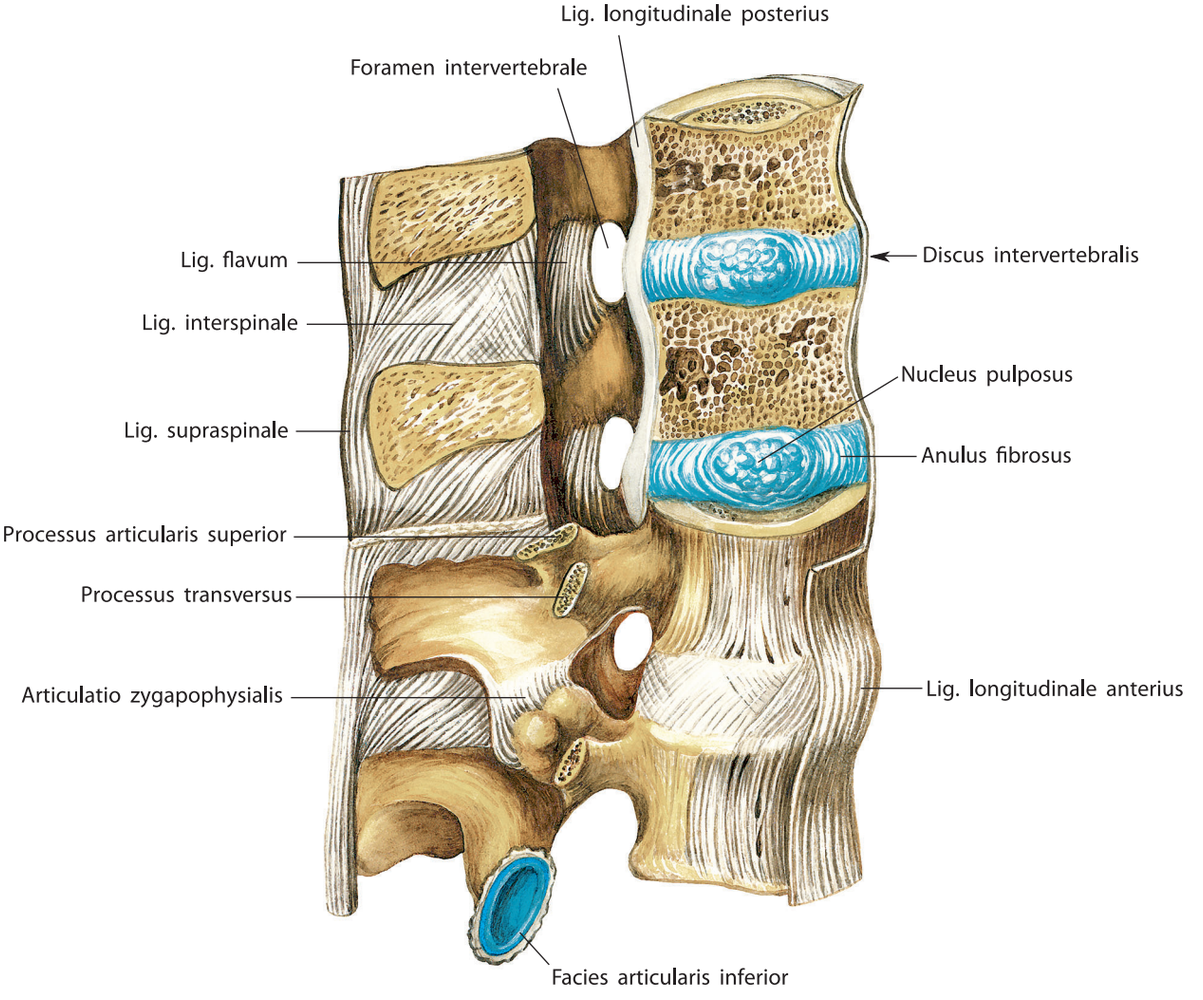

Фиг. 221. Връзки и стави на гръбначния стълб, ligg. et articulationes columnae vertebralis; изглед отдясно (Поясен отдел) (Гръбначният канал е частично отворен)

ния отвор, през който излиза вторият шиен нерв.

2. *Връзките между бодилестите израстъци, ligg. interspinalia* (вж. фиг. 221, 226), са тънки пластинки, разположени в промеждутъците между бодилестите израстъци на два съседни прешлена. Те достигат най-голяма здравина в поясния отдел на гръбначния стълб и са най-слабо развити между шийните прешлени. Отпред са съединени чрез жълти връзки, а отзад, на върха на бодилестия израстък, се сливат с надбодилестата връзка.

3. *Надбодилестата връзка, lig. supraspinale* (вж. фиг. 221), представлява непрекъсната връзка, минаваща по върховете на бодилестите израстъци на прешлените в поясния и гръдния отдели. Надолу тя се загубва в бодилестите израстъци на кръстцовите прешлени, нагоре на нивото проминиращия прешлен (C_{VII}) преминава в рудиментна тилна връзка.

4. *Тилната връзка, lig. nuchae* (вж. фиг. 226), е тънка пластинка, състояща се от еластични и колагенни съединителнотъканни снопчета. Тя се насочва от бодилестия израстък на проминиращия прешлен (C_{VII}) по дължината на бодилестите израстъци на шийните прешлени нагоре и, леко разширявайки се, се прикрепя към външния тилен гребен и външната тилна издатина; има триъгълна форма.

5. *Междунапречни връзки, ligg. intertransversaria* (вж. фиг. 222), представляват тънки снопчета, слабо изразени в шийния и отчасти в гръдния отдел и поразвити в поясния отдел. Тези чифтни връзки, съединяващи върховете на на-

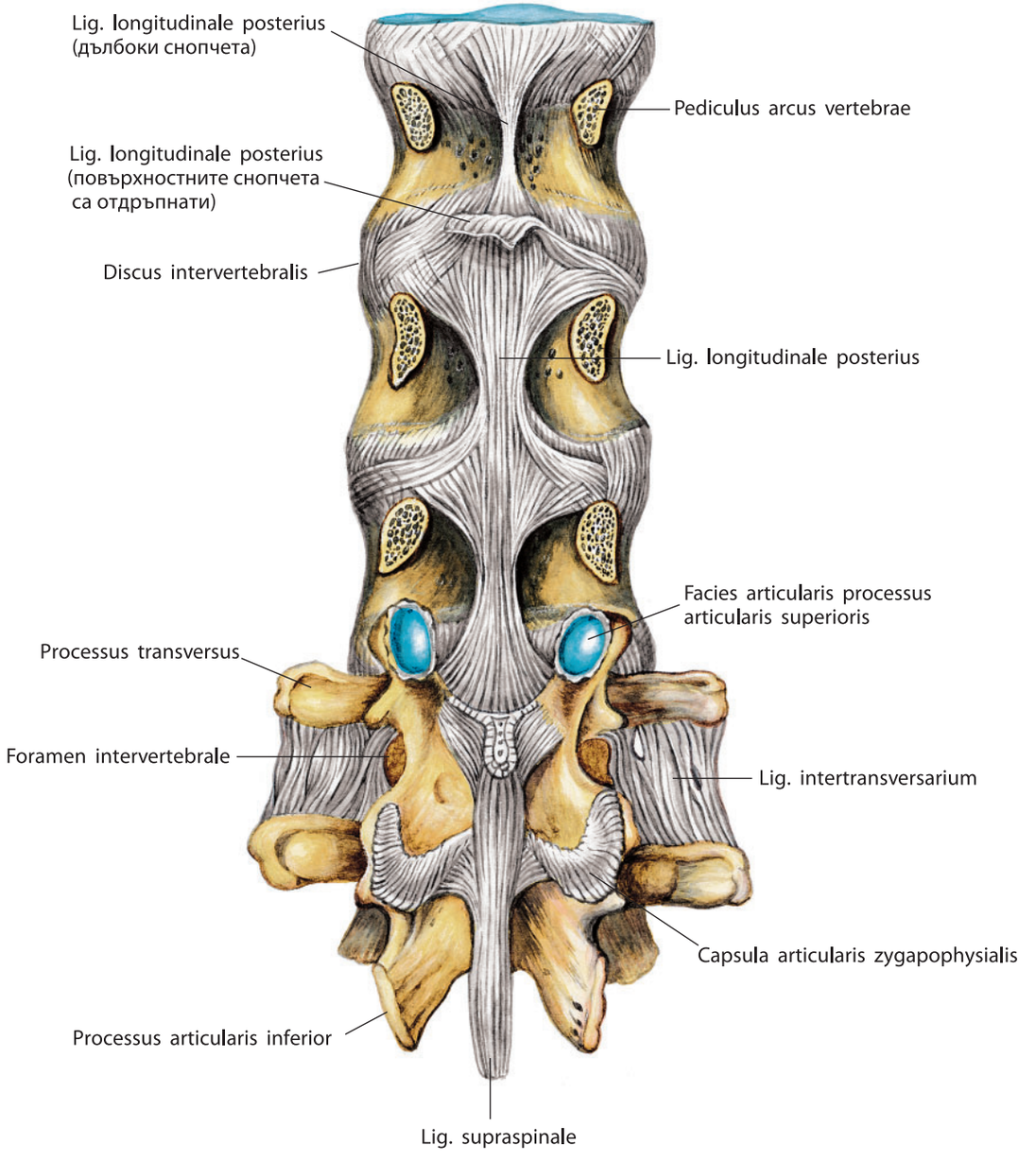

Фиг. 222. Връзки и стави на гръбначния стълб, ligg. et articulationes columnae vertebralis; изглед отзад (Поясен отдел)
(Дъгите и израстъците на XII гръден и на I и II поясни прешлени са премахнати)

пречните израстъци на съседни прешлени, ограничават страничните движения на гръбначния стълб в противоположна посока. В шийния отдел те могат да бъдат раздвоени или да липсват.

Поясно-кръстцова става

Поясно-кръстцовата става, *articulatio lumbosacralis* (вж. фиг. 224, 261), се образува между V поясен прешлен и основата на кръстеца.

Ставата представлява видоизменен междупрешленен диск с разширена кухина, чиито размери са значително по-големи, отколкото в горнолежащите дискове (вж. фиг. 261). Нагоре и надолу кухината се простира до хиалинните пластинки, покриващи телата на прешлените.

Междупрешленният диск на това съединение има по-висок преден край, който заедно с основата на кръстеца и долнопредния отдел на тялото на V поясен прешлен образува кръстцов рид (вж. фиг. 224).

Поясно-кръстцовата става е усилена най-вече от *хълбочно-поясната връзка, lig. iliolumbale* (вж. фиг. 259, 260), която минава по задно горния край на хълбочната ямка и задната трета на хълбочния гребен и се захваща към предно страничните повърхности на телата на V поясен и I кръстцов прешлен. Освен това, ставата се усилва от предната и задната надлъжни връзки, спускащи се съответно по дължината на предната и задната повърхност на телата на прешлените.

Кръстцово-опашна става

Кръстцово-опашната става, *articulatio sacrococcygea*, е образувана от телата на V кръстцов и I опашен прешлени, съединени чрез видоизменен междупрешленен диск с разширена кухина (вж. фиг. 224, 261).

Следните връзки укрепват тази става (вж. фиг. 224, 259, 260):

1. *Латерално кръстцово-опашната връзка, lig. sacrococcygeum laterale*, е опъната между напречните израстъци на последния кръстцов и I опашен прешлен и представлява продължение на междунапречната връзка, lig. intertransversarium.

2. *Предната кръстцово-опашна връзка, lig. sacrococcygeum anterius (ventrale)*, представлява продължение на предната надлъжна връзка, lig. longitudinale anterius. Тя се състои от две снопчета, разположени на предната повърхност на кръстцово-опашната става. По дължината си, бли-

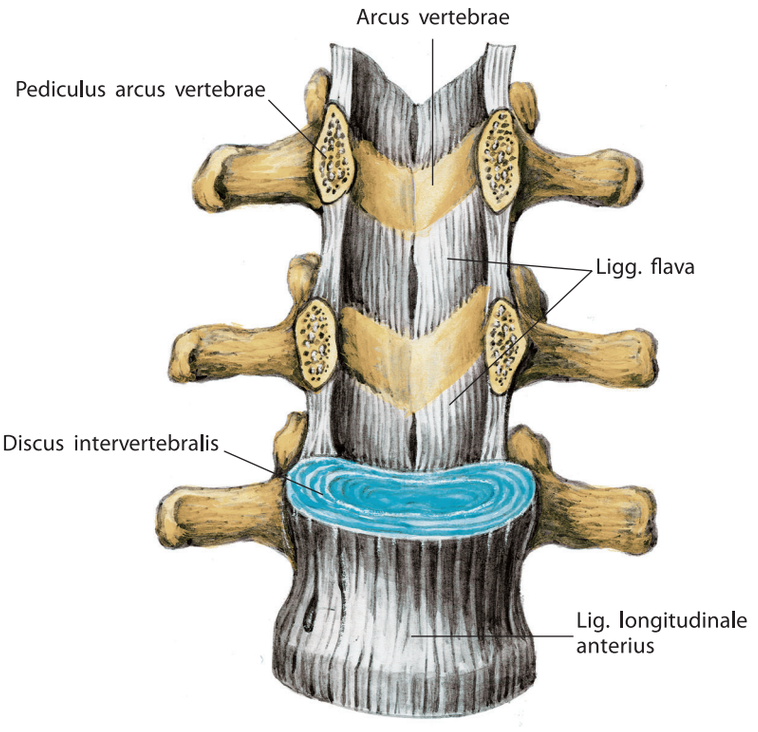

Фиг. 223. Връзки на гръбначния стълб, ligg. columnae vertebralis; изглед отпред (Поясен отдел) (Фронтален разрез – премахнати са телата на I и II поясни прешлени)

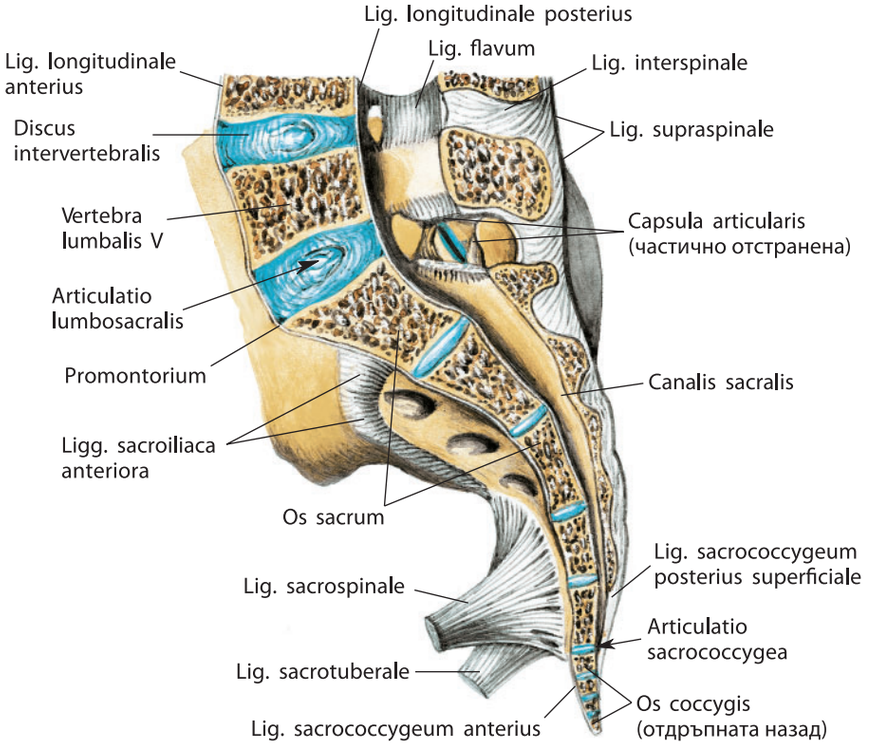

Фиг. 224. Поясно-кръстцова става, articulatio lumbosacralis, и кръстцово-опашна става, articulatio sacrococcygea (Сагитално-сраден разрез)

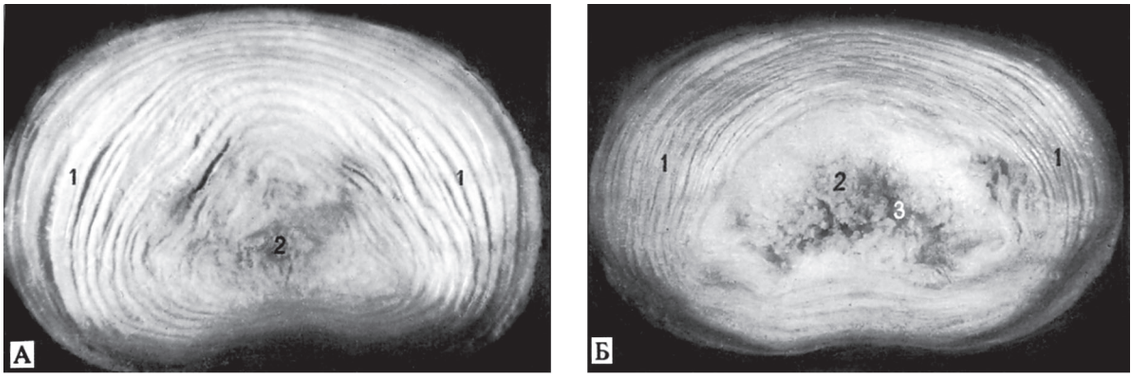

Фиг. 225. Междупрешленни дискове (снимка – препарат от Н.Сак.)
(Хоризонтални срезове на нивото на средата на диска)
1 – фиброзен пръстен, anulus fibrosus; 2 – пихтиесто ядро, nucleus pulposus;
3 – кухина на междупрешленния диск на поясно-кръстцовата става

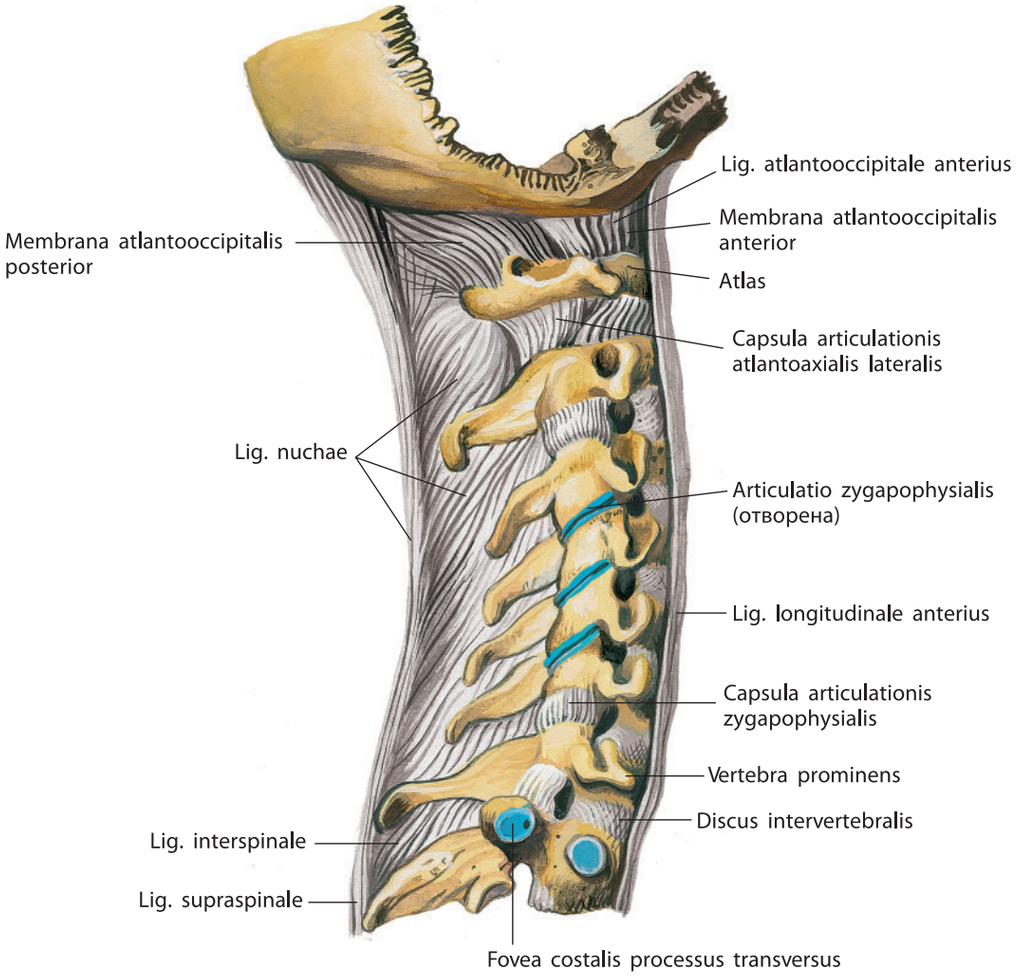

Фиг. 226. Връзки и стави на гръбначния стълб, ligg. et articulationes columnae vertebralis; изглед отдясно

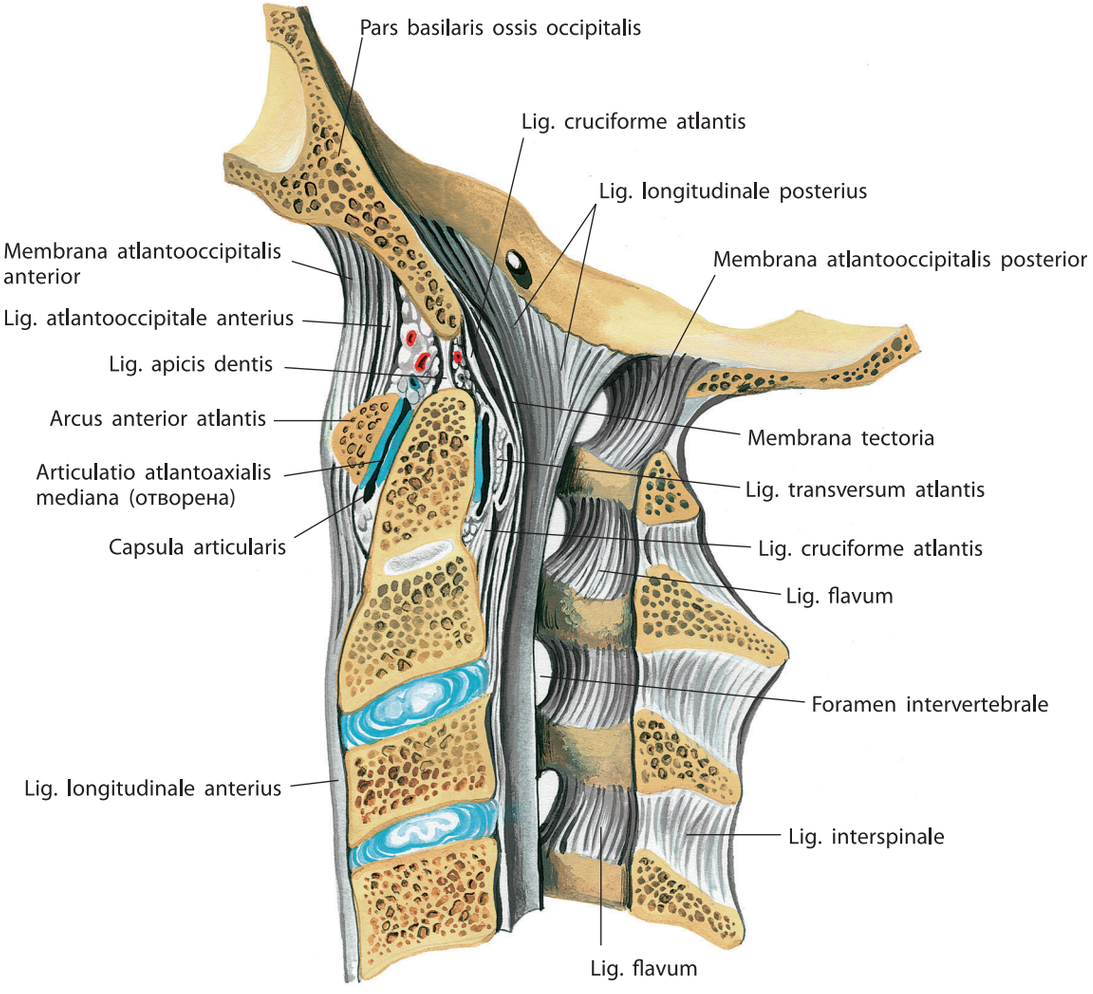

Фиг. 227. Връзки и стави на шийните прешлени и тилната кост; изглед отвътре (Сагитално-сраединен разрез през тилната кост и I – IV шийни прешлени)

зо до края на опашната кост, влакната на тези снопчета се кръстосват.

3. *Повърхностната задна кръстцово-опашна връзка, lig. sacrococcygeum posterius (dorsale) superficiale*, е опъната между задната повърхност на опашната кост и страничните стени на входа в кръстцовия канал, покривайки цепнатината му. Тя съответства на жълтата връзка и надбодилестите връзки на гръбначния стълб.

4. *Дълбоката задна кръстцово-опашна връзка, lig. sacrococcygeum posterius (dorsale) profundum,* представлява продължение на задната надлъжна връзка, lig. longitudinale posterius.

Синовиални свързвания на черепа с атласа и на атласа с аксиса

Атлантоокципитална става, *articulatio atlantooccipitalis* (фиг. 230–232; вж. фиг. 227, 228), е чифтна. Образува се от ставните повърхности на *тилните кондили, condyli occipitales*, и *горната ставна повърхност на атласа, facies articularis superior atlantis*. Надлъжните оси на ставните повърхности на тилната кост и атласа се събират леко напред. Ставните повърхности на тилната кост са по-къси от ставните повърхности на атласа. Ставната капсула се залавя по ръба на ставните повърхности. Според формата на ставните повърхности на тази става се отнася към групата на двукондилните стави, articulationes bicondylares.

И в двете – и в лявата, и в дясната стави, имащи отделни ставни капсули, движенията се извършват едновременно, т.е. те образуват една комбинирана става; може да се кима (сгъване напред и назад) и да се правят незначителни странични движения на глава.

Тази става се състои от:

1. *Предна атлантоокципитална мембрана, membrana atlantooccipitalis anterior* (вж. фиг. 226, 227), която е опъната по продължение на цялата цепнатина между предния край на големия (тилен) отвор и горния край на предната дъга на атласа. Тя се сраства с горния край на предната надлъжна връзка, lig. longitudinale anterius. Зад нея е разположена *предната атлантоокципитална връзка, lig. atlantooccipitale anterius*, опъната между тилната кост и средната част на предната дъга на атласа.

2. *Задна атлантоокципитална мембрана, membrana atlantooccipitalis posterior* (вж. фиг. 226, 227, 229), която е разположена между задния край на големия отвор и горния край на задната дъга на атласа. В предния ѝ отдел има отвор, през който минават съдове и нерви. Тази мембрана представлява изменена жълта връзка. Латералните отдели

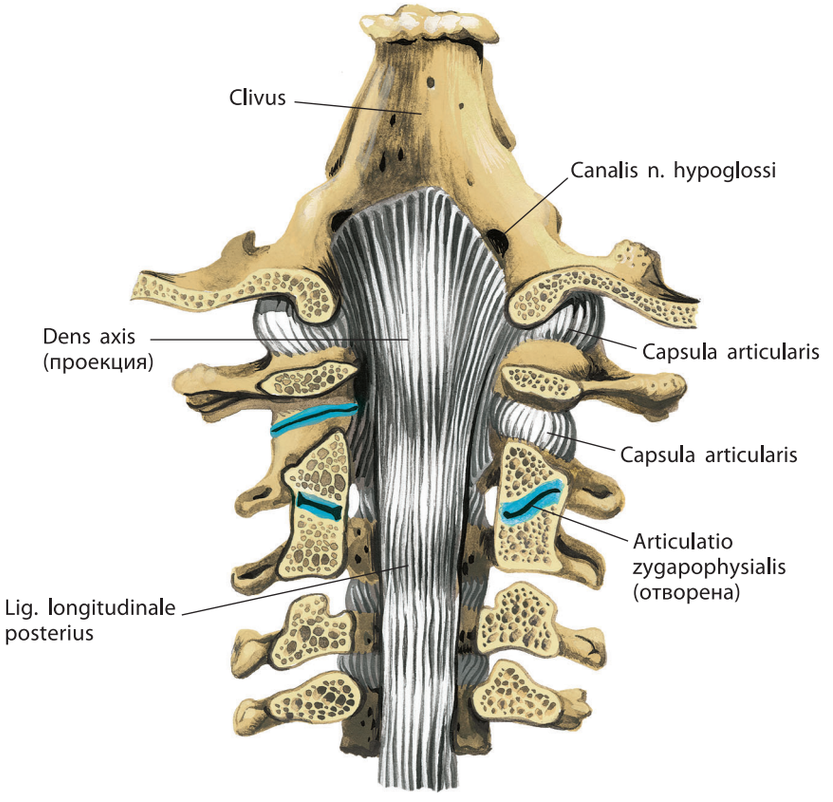

Фиг. 228. Връзки и стави на шийните прешлени и тилната кост; изглед отвътре (Фронтален разрез – премахнати са задните отдели на тилната кост и дъгата на I–V шийни прешлени)

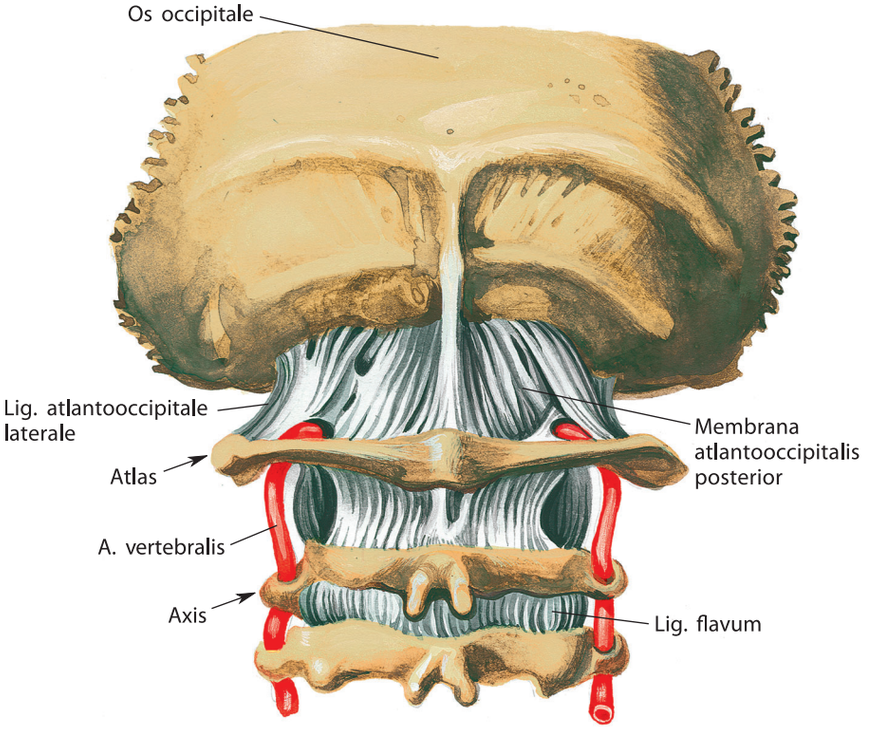

Фиг. 229. Връзки на шийните прешлени и тилната кост; изглед отзад

на мембраната представляват *латерални атлантоокципитални връзки, ligg. atlantooccipitales lateralia*.

При съчленяването на атласа и аксиса се образуват три стави – две чифтни и една нечифтна.

Латералната атлантоаксиална става, *articulatio atlantoaxialis lateralis* (вж. фиг. 226, 231), е чифтна; образува се от долните ставни повърхности на атласа и горните ставни повърхности на аксиса. Тя се отнася към типа на малкоподвижните стави, тъй като ставните ѝ повърхности са плоски и равни. В тази става се извършва приплъзване във всички посоки на ставните повърхности на атласа по отношение към аксиса.

Срединната атлантоаксиална става, *articulatio atlantoaxialis mediana* (вж. фиг. 227, 228, 230, 232), се образува от задната повърхност на предната дъги на атласа (fovea dentis) и зъба на аксиса. Освен това, задната ставна повърхност на зъба образува става с *напречната връзка на атласа, lig. transversum atlantis*.

Ставите на зъба се отнасят към групата на коловратните стави, articulationes trochoideae. В тях е възможно въртене на атласа, заедно с главата, около вертикалната ос на зъба на аксиса, т. е. въртене на главата наляво и надясно.

Към свързващия апарат на срединната атлантоаксиална става се отнасят:

1. *Покривната мембрана, membrana tectoria* (вж. фиг. 227, 230, 232), която представлява широка, доста плътна влакнеста пластинка, опъната от предния край на големия отвор до тялото на аксиса. Тази мембрана се нарича покривна, защото покрива отзад (откъм страната на гръбначния канал) зъба, напречната връзка на атласа и други части на тази става. Разглеждат я като част от задната надлъжна връзка на гръбначния стълб.

2. *Кръстообразната връзка на атласа, lig. cruciforme atlantis* (вж. фиг. 230), е съставена от две снопчета – надлъжно и напречно. Напречното снопче представлява плътна съединителнотъканна връзка, опъната между вътрешните повърхности на латералната част на атласа. То приляга към задната ставна повърхност на зъба на аксиса и го усилва. Това снопче се нарича *напречна връзка на атласа, lig. transversum atlantis* (вж. фиг. 230, 232). *Надлъжните снопчета, fasciculi longitudinales*, се състоят от две крачета – долно и горно. Горното краче тръгва от средната част на напречната връзка на атласа и достига предната повърхност на големия отвор. Долното краче, което също започва от средната част

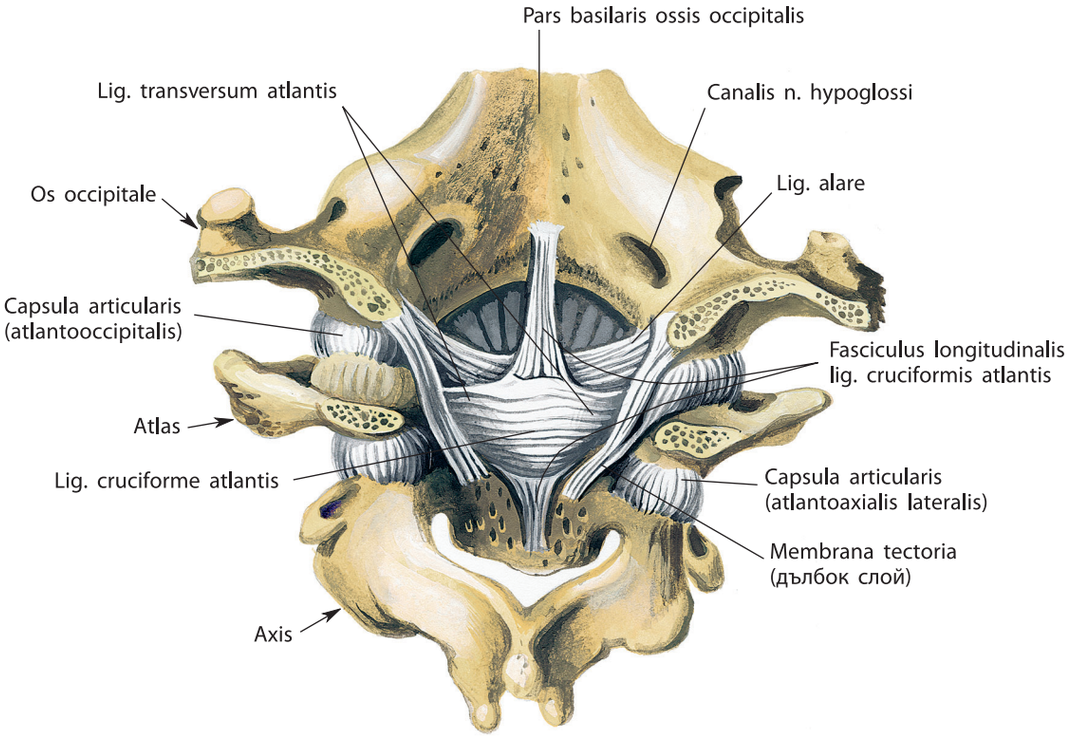

Фиг. 230. Връзки и стави на шийните прешлени и тилната кост; изглед отвътре
(Задните отдели на тилната кост и задна дъга на атласа се премахнати)

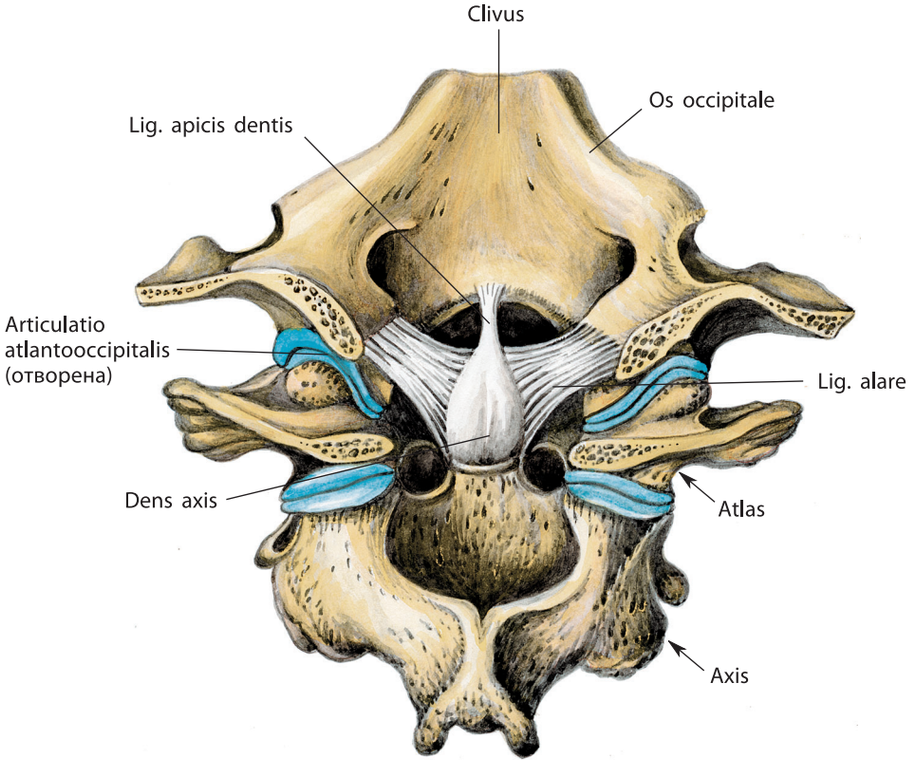

Фиг. 231. Връзки и стави на шийните прешлени и тилната кост; изглед отвътре

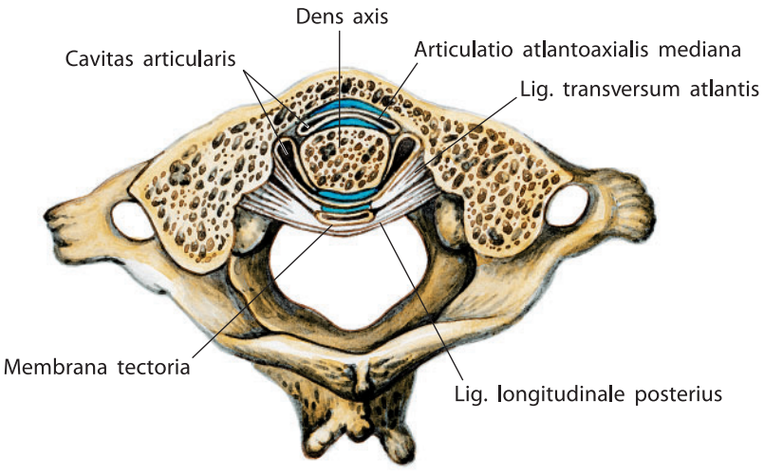

Фиг. 232. Връзки и стави на атласа и аксиса; изглед отгоре
(Хоризонтален разрез – частично са премахнати предна дъга и страничната маса на атласа и зъба на аксиса)

на напречната връзка, се насочва надолу и се захваща върху задната повърхност на тялото на аксиса.

3. *Връзката на върха на зъба, lig. apicis dentis* (вж. фиг. 227, 231), е опъната между върха на зъба на аксиса и средната част на предния ръб на големия отвор. Тази връзка се разглежда като рудимент на гръбначната струна (хорда).

4. *Криловидните връзки, ligg. alaria* (вж. фиг. 230, 231), са образувани от снопчета съединителнотъканни влакна, опънати между страничните повърхности на зъба на аксиса и вътрешните повърхности на *тилните кондили, condyli occipitales*.

СТАВИ НА ГРЪДНАТА КЛЕТКА

Ребрата се свързват подвижно чрез задните си краища с телата и напречните израстъци на гръдните прешлени посредством *ребрено-гръбначни стави, articulationes costovertebrales,* а чрез предните си краища – с гръдната кост, посредством *гръдно-ребрените стави, articulationes sternocostales*.

Ребреногръбначни стави

Задните краища на ребрата се съчленяват с прешлените с помощта на две стави.

Ставата на главата на реброто, articulatio capitis costae (фиг. 233; вж. фиг. 236), се образува от ставната повърхност на главата на реброто и ребрените ямки на телата на прешлените. Главите на ребра от II до X са конусовидни и се допират до съответните ставни ямки на телата на два прешлена.

В повечето случаи ставните повърхности на телата на прешлените се образуват от две ямки: от по-малката *горна ребрена ямка, fovea costalis superior*, която е в долната част на тялото на горнолежащия прешлен, и от по-голямата *долна ребрена ямка, fovea costalis inferior*, лежаща до горния ръб на разположения по-долу прешлен. Ребрата I, XI и XII се съчленяват с ямката само на един прешлен. Ставните повърхности на ребрените ямки на прешлените и главите на ребрата са покрити с влакнест хрущял.

В кухините на ставите на II–X ребра заляга *вътрешно ставната връзка на главата на реброто, lig. capitis costae intraarticulare*. Тя се насочва от гребена на главата на реброто към междупрешленния диск и разделя ставната кухина на две камери. Ставната капсула е тънка и се укрепва от *лъчистата връзка на главата на реброто, lig. capitis costae radiatum,* която започва от предната повърхност на главата на реброто и се прикрепва ветрилообразно към горе- и долнолежащите прешлени и междупрешленния диск.

Ребрено-напречната става, *articulatio costotransversaria* (фиг. 234; вж. фиг. 233, 236), се образува от съчленяването на *ставната повърхност на ребрената пъпка, facies articularis tuberculi costae*, с ребрената ямка на напречните израстъци на гръдните прешлени. Такива стави имат само горните 10 ребра. Ставните им повърхности са покрити с хиалинен хрущял. Ставната им капсула е тънка, прикрепва се по края на ставните повърхности.

Ставата е усилена от многобройни връзки:

1. *Горната ребрено-напречна връзка, lig. costotransversarium superius*, започва от долната повърхност на напречния израстък и се залавя за гребена на шийката на долнолежащото ребро.

2. *Латералната ребрено-напречна връзка, lig. costotransversarium laterale*, е опъната между основите на напречния и бодилестия израстъци и задната повърхност на шийката на долнолежащото ребро.

3. *Ребрено-напречната връзка, lig. costotransversarium*, заляга между задната повърхност на шийката на реброто и предната повърхност на напречния израстък на съответния прешлен, запълвайки *ребрено-напречния отвор, foramen costotransversarium* (вж. фиг. 44, 233).

4. *Поясно-ребрената връзка, lig. lumbocostale*, е дебела фиброзна пластинка, опъната между ребрените израстъци L_I и L_{II} и долния край на XII ребро. Тя фиксира реброто и едновременно укрепва апоневрозата на напречния мускул на корема.

Ставите на главата и възвишението на реброто според формата им са коловратни стави, articulationes trochoideae и са свързани функционално: при акта на дишане движенията се извършва едновременно в двете стави.

Стерноребрени стави

Предните краища на ребрата завършват с ребрени хрущяли.

Костните части на ребрата се свързват с ребрените хрущяли посредством *ребренохрущялни стави, articulationes costochondrales* (фиг. 235), като надкостницата на реброто продължава в надхрущялницата на съответния ребрен хрущял, а самото свързване между тях с възрастта се калцифицира. Ребреният хрущял на I ребро се сраства с гръдната кост. Ребрените хрущяли на II–VII ребра се съчленяват с ребрените изрезки на гръдната кост, образувайки ***стерноребрените стави,*** *articulationes sternocostales* (фиг. 236; вж. фиг. 235). Кухината на тези стави представлява тясна, вертикално разположена цепка, която в ставната кухина на II ребрен хрущял има *вътрешно ставна стерноребрена връзка, lig. ster-*

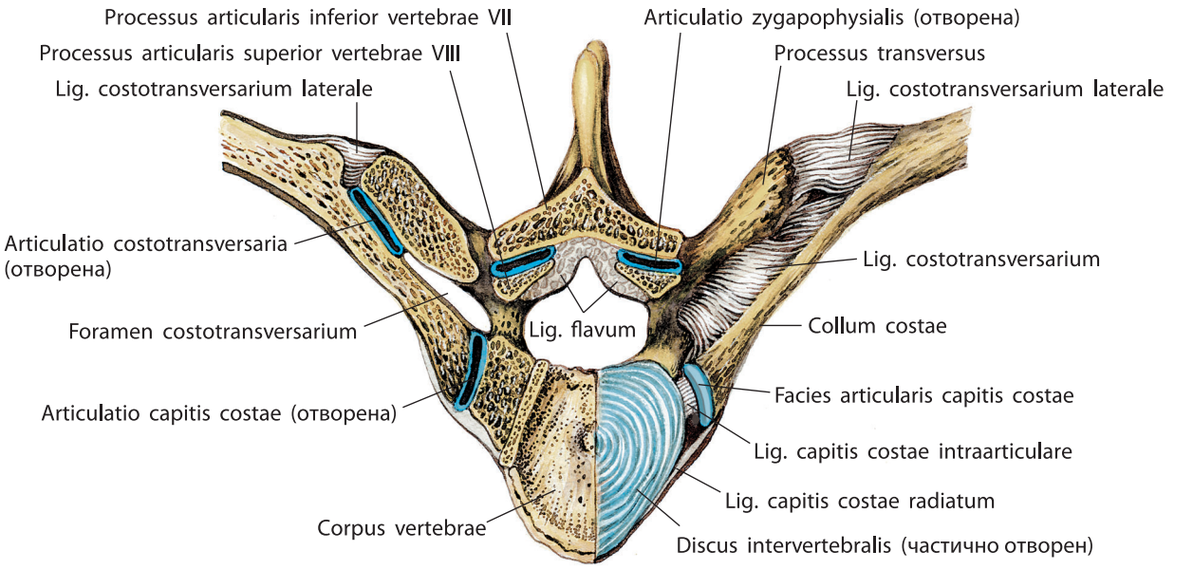

Фиг. 233. Връзки и стави на ребрата и прешлените, изглед отгоре.
(Хоризонтален разрез, премахнати са част от VIII гръден прешлен и част от VIII дясно ребро)

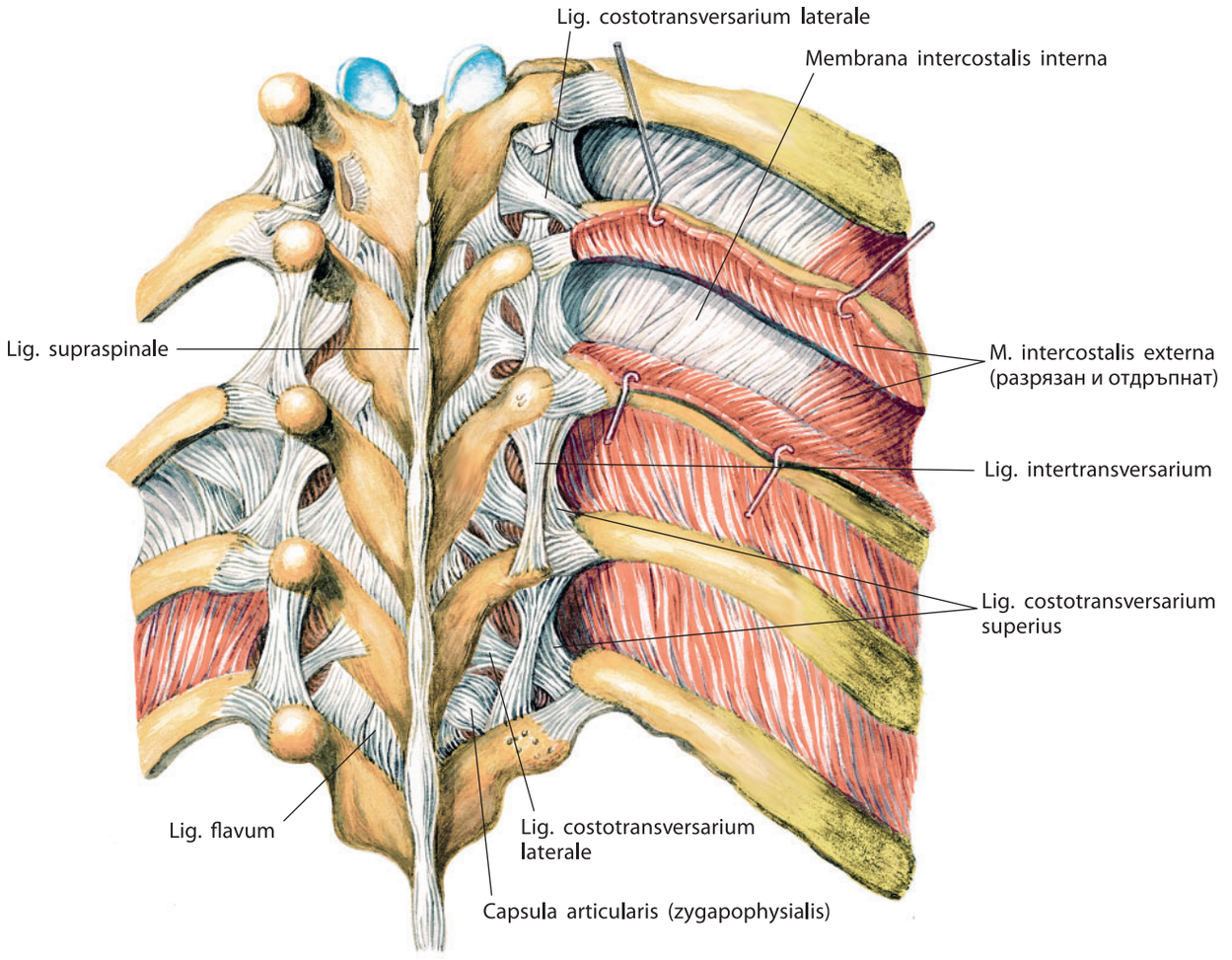

Фиг. 234. Връзки и стави на ребрата и прешлените; изглед отзад

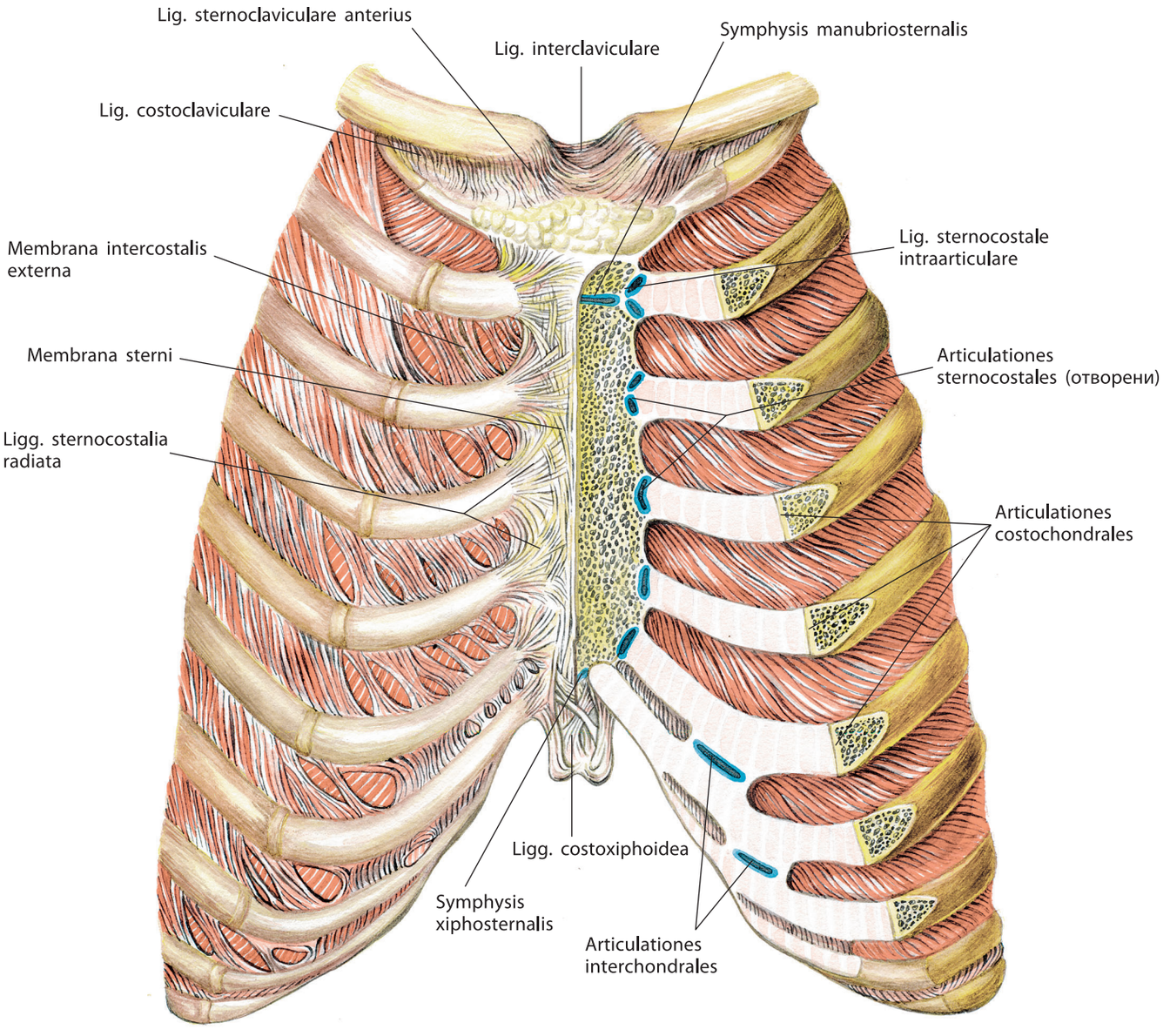

Фиг. 235. Връзки и стави на ребрата и гръдната кост; изглед отпред
(Фронтален разрез, отляво са премахнати частично предните отдели на ребрата и гръдната кост)

nocostale intraarticulare. Тя върви от ребрения хрущял на II ребро към мястото на свързване на дръжката с тялото на гръдната кост.

В кухините на другите стерноребрени стави тази връзка е изразена слабо или липсва.

Ставните капсули на тези стави, образувани от надхрущялника на ребрените хрущяли, се усилват от *лъчистите стерно-ребрени връзки, ligg. sternocostalia radiata,* от които предните са по-мощни от задните. Тези връзки вървят лъчеобразно от края на ребрения хрущял към предната и задната повърхност на гръдната кост, кръстосвайки се и преплитайки се с едноименните връзки на противоположната страна, а също и с горно- и долнолежащите връзки. В резултат на това се образува твърд фиброзен слой, покриващ гръдната кост – *мембрана на гръдната кост, membrana sterni*.

Снопчетата влакна, които вървят от предната повърхност на VI–VII ребрени хрущяли косо надолу и медиално към мечовидния израстък, образуват *ребрено-мечовидните връзки, ligg. costoxiphoidea.*

Освен това, в междуребрените пространства се разполагат външна и вътрешна междуребрени мембрани (вж. фиг. 234, 235).

Външната междуребрена мембрана, membrana intercostalis externa, заляга на предната повърхност на гръдната клетка в областта на ребрените хрущяли. Съставящите я снопчета започват от долния ръб на хрущяла и, насочвайки се косо надолу и напред, завършват на горния ръб на долнолежащия хрущял. *Вътрешната междуребрена мембрана, membrana intercostalis interna*, е разположена в задните отдели на междуребрията. Нейните снопчета започват от горния ръб на реброто и, насочвайки се косо нагоре и на-

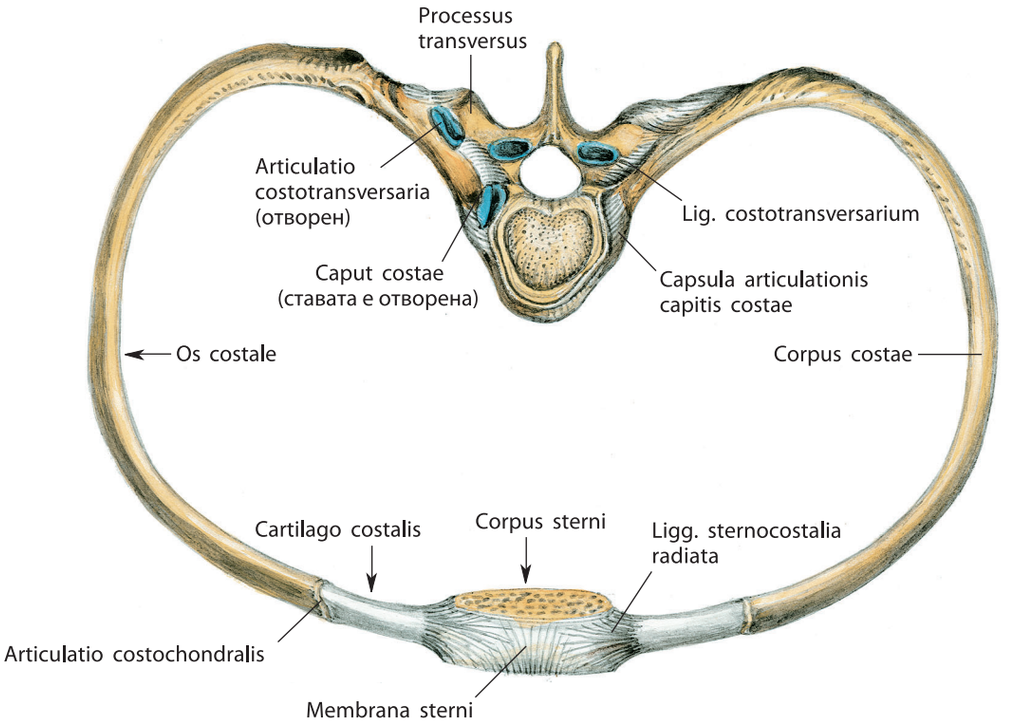

Фиг. 236. Връзки и стави на ребрата, прешлените и гръдната кост; изглед отгоре (Свързване на V чифт ребра с V гръден прешлен и съответния сегмент от гръдната кост)

пред, се залавят за долния ръб на горнолежащото ребро. В участъците, където са разположени мембраните няма междуребрени мускули. Двете мембрани укрепват междуребрието.

Ребрените хрущяли, от V до IX ребра, се свързват помежду си с помощта на плътна съединителна тъкан и *междухрущялни стави, articulationes interchondrales*.

Ребро X се свързва чрез плътна съединителна тъкан с хрущяла на IX ребро, а хрущялите на XI и XII ребра завършват свободно между коремните мускули.

СИНОВИАЛНИ СЪЕДИНЕНИЯ НА ЧЕРЕПА

Костите на черепа, с изключение на долната челюст, имат фиброзни съединения. Покривните кости на черепа са свързани помежду си чрез фиброзна съединителна тъкан – синдесмоза. Костите на основата на черепа се свързват посредством хрущялна тъкан – синхондроза. С напредване на възрастта някои биват заместени от костна тъкан, образувайки шевове, а други си остават синхондрози.

Сред синдесмозите трябва да се отбележат *фонтанелите, fonticuli* (вж. фиг. 114, 115. По-подробно вж. „Топография на черепа“).

ДОЛНОЧЕЛЮСТНА СТАВА

Долночелюстната става, articulatio temporomandibularis (фиг. 237–239), е чифтна. Образува се от *главата на долната челюст, caput mandibulae*, от *долночелюстната яма, fossa mandibularis,* и *ставното хълмче, tuberculum articulare*, на люспестата част на слепоочната кост. Главите на долната челюст имат ролковидна форма; дългите им конвергиращи оси, в техните продължения, се събират под тъп ъгъл до предния край на големия отвор.

Долночелюстната яма на слепоочната кост влиза не изцяло в кухината на долночелюстната става. В нея се различават две части: извънкапсулна част на долночелюстната яма, която заляга зад каменисто-люспестата цепнатина, и вътрешнокапсулна част на долночелюстната яма – напред от нея. Тази част на ямата е затворена в капсула, която обхваща и ставната пъпка, достигайки до предния му край. Ставните повърхности са покрити с влакнест хрущял. В кухината на ставата заляга двойно вдлъбната влакнестохрущялна пластинка с овална форма – *ставен диск, discus articularis* (вж. фиг. 238). Намирайки се в хоризонтална плоскост, дискът приляга към ставната пъпка с горната си повърхност, а с долната – към главата на долната челюст. Той се сраства по окръжността със ставната капсула и разделя кухината на ставата на две части, които не са свързани помежду си – горна и долна. Кухината на всяка от частите е покрита съответно от *горна синовиална мембрана, membrana synovialis superior,* и *долна синовиална мембрана, membrana sinovialis inferior*. Към вътрешния ръб на диска се захващат част от сухожилните снопчета на латералния криловиден мускул, m. pterygoideus lateralis.

Ставната капсула се прикрепя по ръба на ставния хрущял; на слепоочната кост тя е фиксирана отпред по пред-

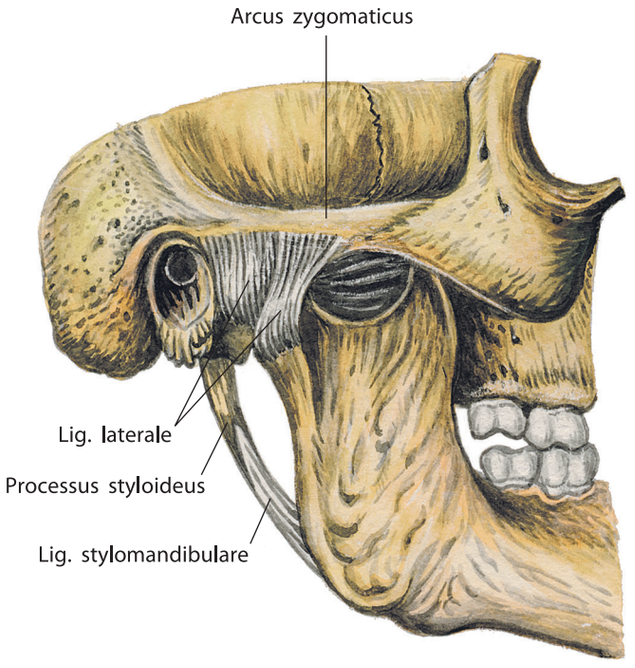

Фиг. 237. Долночелюстна става, articulatio temporomandibularis, дясна; изглед отвън

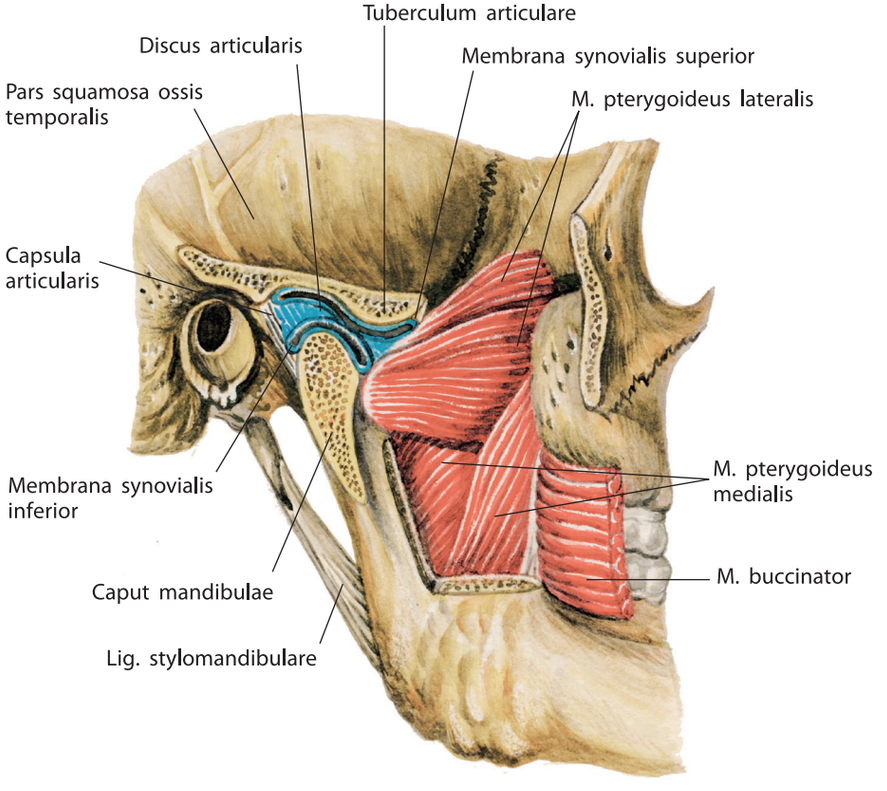

Фиг. 238. Долночелюстна става, articulatio temporomandibularis, дясна; изглед отвън
(Ставата е отворена чрез сагитален разрез)

ния склон на ставната пъпка, отзад – по предния ръб на каменисто-тъпанчевата цепнатина, латерално – в основата на ябълчния израстък, медиално достига тялото на клиновидната кост; на долната челюст ставната капсула обхваща нейната шийка, захващайки се към нея отзад малко по-ниско, отколкото отпред.

Долночелюстната става се усилва от следните връзки:

1. *Латералната връзка, tig. laterale* (вж. фиг. 237), започва от основата на ябълчния израстък и се насочва се към външната и задната повърхност на шийката на долната челюст. Част от снопчетата на тази връзка се вплита в ставната капсула. Във връзката се различават предна и задна части.

2. *Медиалната връзка, lig. mediale*, преминава по продължение на вентралната повърхност на капсулата на слепоочно-долночелюстната става. Тя започва от вътрешния ръб на ставната повърхност и основата на spina ossis sphenoidalis и се захваща на задновътрешната повърхност на шийката на ставния израстък.

Освен това, има връзки, които се отнасят към долночелюстната става, но не са свързани със ставната капсула:

1. *Клиновиднодолночелюстната връзка, lig. sphenomandibulare* (вж. фиг. 239), започва от spina ossis sphenoidalis на клиновидната кост и се прикрепва за lingula mandibulae;

2. *Шилодолночелюстната връзка, lig. stylomandibulare* (вж. фиг. 237–239), е насочена от шиловидния израстък към ъгъла на долната челюст.

Долночелюстната става се отнася към типа шарнирни стави, ginglymus. При движение в ставата са възможни отпускане и повдигане на долната челюст, издаване напред и връщане в изходно положение, изместване наляво и надясно. Това многообразие на движенията в макаровидното съчленение е обусловено от комбинацията на преместванията на ставната глава едновременно в дясната и лявата става, а също и от наличието във всяка става на влакнестохрущялен ставен диск, разделящ ставната кухина на горна и долна част, което позволява да се разнообразят движенията на долната челюст. Например, отпускането на долната челюст става при въртене на главата на долната челюст около хоризонталната ос под ставния диск, т. е. в долната част на ставната кухина; издаването на челюстта напред става при движение на главата на челюстта заедно с диска на ставната пъпка, т. е. в горната част на кухината. Движенията на долната челюст настра-

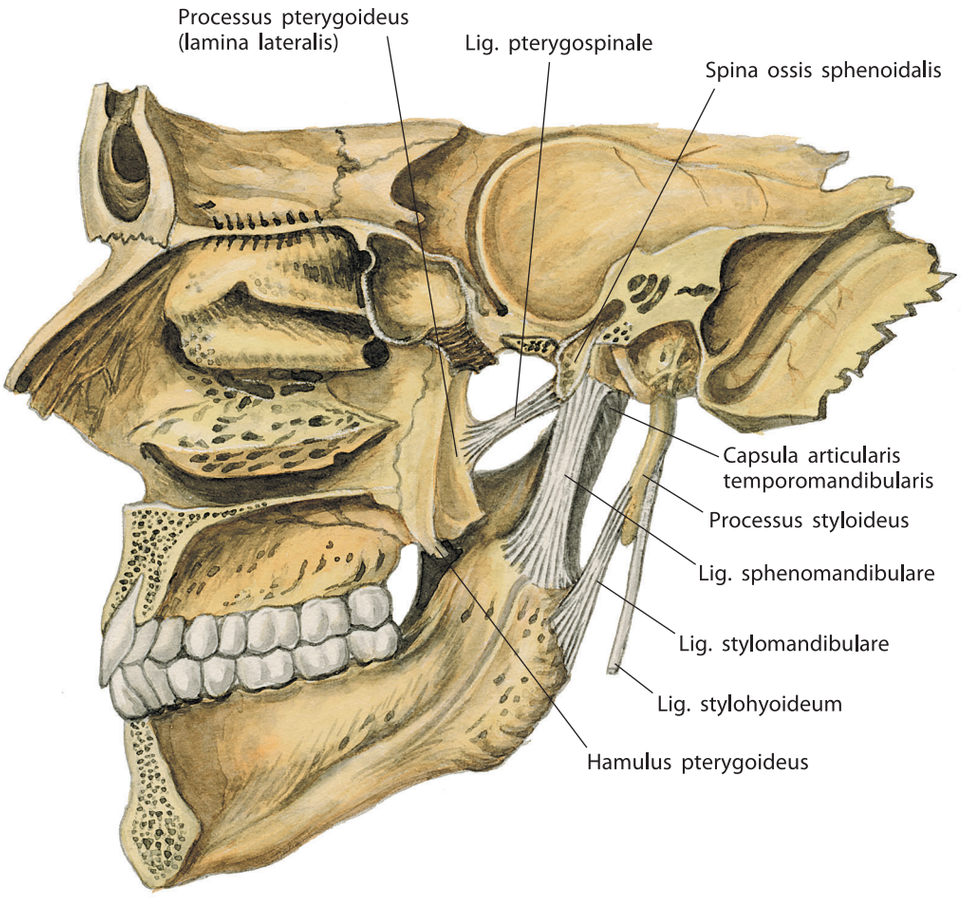

Фиг. 239. Долночелюстна става, articulatio temporomandibularis, дясна; изглед отвътре

ни също стават с участието на ставния диск, при което в ставата откъм страната на изместването (вдясно при движение надясно и обратно) се извършва въртене на главата на долната челюст под ставния диск, а в противоположната става – издаване на главата на ставната пъпка, над диска.

СЪЕДИНЕНИЯ НА ГОРЕН КРАЙНИК

Съединенията на горния крайник, *juncturae membri superioris*, се подразделят на *съединения на пояса на горния крайник, juncturae cinguli pectoralis*, и *съединения на свободния горен крайник, juncturae membri superioris liberi.*

СТАВИ НА ПОЯСА НА ГОРЕН КРАЙНИК

Костите на горния крайник се свързват със скелета на туловището посредством гръдноключична става.

ГРЪДНОКЛЮЧИЧНА СТАВА

Гръдноключичната става, *articulatio sternoclavicularis* (фиг. 240), се образува от ключичната изрезка на гръдната кост и гръдния край на ключицата. Ставата е проста (articulatio simplex).

Ставните повърхности са покрити с влакнест хрущял; те са инконгруентни и най-често седловидни. Несъответствието на ставните повърхности се компенсира за сметка на намиращия се в ставната кухина ставен диск.

Ставната капсула е здрава, захваща се по ръбовете на ставните повърхности на костите. Кухината на ставата се разделя посредством ставния диск на две части, които не са свързани помежду си – долномедиална и горнолатерална. Понякога ставният диск има отвор по средата, като в тези случаи двете кухини на ставата комуникират помежду си.

Към свързващия апарат на гръдноключичната става се отнасят следните връзки:

1. *Предната и задната стерноключични връзки, ligg. sternoclaviculare anterius et posterius,* които се намират на предната, горната и задната повърхности на ставната капсула, като усилват последната.

2. *Ребреноключичната връзка, lig. costoclaviculare*, която е мощна връзка, вървяща от горния край на I ребро нагоре към ключицата и спираща движението ѝ нагоре.

3. *Междуключичната връзка, lig. interclaviculare*, която е опъната между гръдните краища на ключиците над яремната изрезка на дръжката на гръдната кост; спираща движението на ключиците надолу.

Според обема на движенията гръдноключичната става е близка до вида сферични стави, articulationes spheroideae.

РАМЕННОКЛЮЧИЧНА СТАВА

Раменно-ключичната става, articulatio acromioclavicularis (вж. фиг. 244),

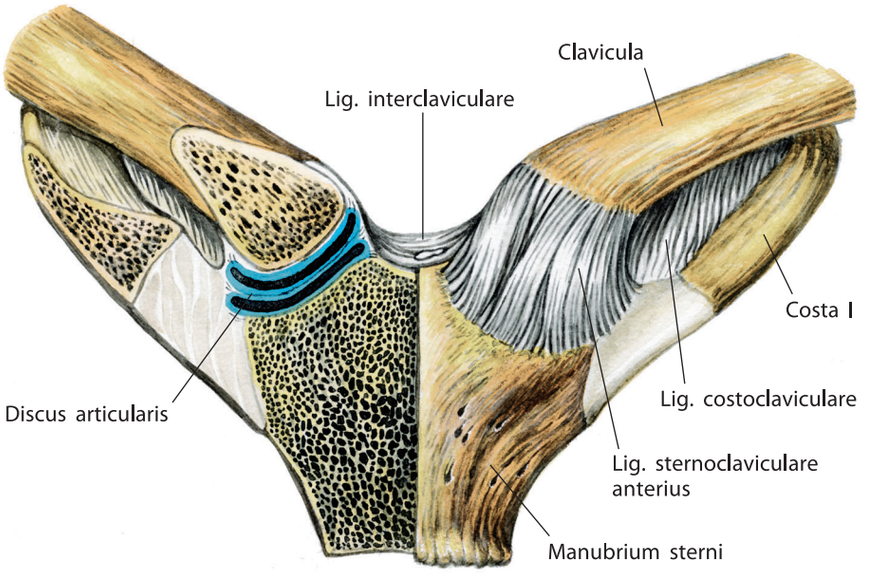

Фиг. 240. Гръдно-ключични стави, articulationes sternoclaviculares; изглед отпред. ***(Фронтален разрез, дясната гръдно-ключична става е отворена)***

е образувана от ставната повърхност на раменния край на ключицата и ставната повърхност на акромиона на лопатката. Ставата е проста (articulatio simplex). Ставните повърхности са плоски. Кухината на ставата се разделя на две части от ставен диск.

Ставата е многоосна, но с рязко ограничен обем на движенията, вследствие на което се причислява към плоските стави, articulationes planae.

Ставната капсула, прикрепена по ръба на ставните повърхности, е усилена от следните връзки:

1. *Акромиоключичната връзка, lig. acromioclaviculare*, е опъната между акромиалния край на ключицата и акромиона на лопатката.

2. *Клюновидноключичната връзка, lig. coracoclaviculare* (вж. фиг. 244), съединява долната повърхност на акромиалния край на ключицата и клюновидния израстък на лопатката. В клюновидно-ключичната връзка има две части: 1) *трапецоидна връзка, lig. trapezoideum*, заемаща латерално положение и минаваща от трапецоидната линия на акромиалния край на ключицата към клюновидния израстък на лопатката; има вид на четириъгълник; 2) *конична връзка, lig. conoideum*, която лежи по-медиално, опъната между конусовидната пъпка на акромиалния край на ключицата и клюновидния израстък на лопатката; има форма на триъгълник.

Двете връзки се събират при клюновидния израстък под ъгъл и ограничават вдлъбнатината, образувана отгоре от ключицата и запълнена с хлабава съединителна тъкан. Понякога тук заляга синовиална торбичка.

Освен това, лопатката носи ред връзки, които съединяват отделните ѝ образувания. Към тях се отнасят:

1. *Клюновидноакромиалната връзка, lig. coracoacromiale* (вж. фиг. 242, 244), – най-мощната от връзките на лопатката. Тя е опъната като четириъгълна пластина между акромиона и клюновидния израстък на лопатката.

2. *Горната напречна връзка на лопатката, lig. transversum scapulae superius* (вж. фиг. 242, 243), се прехвърля над изрезката на лопатката, ограничавайки заедно с нея отвора.

3. *Долната напречна връзка на лопатката, lig. transversum scapulae inferius* (вж. фиг. 242), е най-слабата от връзките на лопатката Тя минава по задната повърхност на лопатката от корена на акромиона през шийката на лопатката към външната повърхност на ставната вдлъбнатина, като част от снопчета ѝ се вплитат в капсулата на раменната става.

СТАВИ НА СВОБОДНИЯ ГОРЕН КРАЙНИК

РАМЕННА СТАВА

Раменната става, *articulatio humeri* (фиг. 241–246), се образува от *ставната вдлъбнатина на лопатката, cavitas glenoidalis scapulae*, и *главата на раменната кост, caput humeri*. Ставните повърхности са покрити с хиалинен хрущял и не съответстват една на друга. Конгруентността на ставните повърхности се увеличава за сметка на *ставната устна, labrum glenoidale* (вж. фиг. 244), която е разположена по ръба на ставната вдлъбнатина.

Ставната капсула се фиксира към лопатката по ръба на ставния хрущял на ставната вдлъбнатина и по външния ръб на ставната устна; на раменната кост тя се захваща по анатомичната шийка. Ставната капсула е просторна и хлабава. В долномедиалния отдел тя е тънка, а в останалата част нейният фиброзен слой е укрепен от вплитащи се в него сухожилия на мускули; в горнозадния и латералния отдели – от *надгребенния, подгребенния и малкия обл мускули, mm. supraspinatus, infraspinatus et teres minor,* в медиалния – от *подлопатъчния мускул, m. subscapularis*. При движения в раменната става указаните мускули изтеглят ставната капсула и не ѝ позволяват да се заклещи между ставните повърхности на костите.

Ставната капсула на раменната кост се прехвърля като мостче над междутуберкуларната бразда, където заляга сухожилието на дългата глава на двуглавия мускул на рамото, което започва от надставното хълмче и ръба на ставната устна, минава през кухината на раменната става и по-нататък върви в междутуберкуларната бразда. В кухината на раменната става сухожилието на двуглавия мускул на рамото е покрито със синовиална мембрана, която го съпровожда в описаната бразда на 2–5 cm под нивото на анатомичната шийка, след което се извива нагоре и, продължавайки нататък покрай сухожилието, преминава в синовиалната мембрана на ставната капсула.

В резултат на това, в междутуберкуларната бразда около сухожилието на двуглавия мускул на рамото се образува двустенно издуване на синовиалната мембрана, което се нарича *междутуберкуларно синовиално влагалище, vagina synovialis intertubercularis.* Кухината на ставата нерядко комуникира с *подсухожилната торбичка на подлопатъчния мускул, bursa subtendinea musculi subscapularis,* намираща се при корена на клюновидния израстък.

На вътрешната повърхност на ставната капсула са разположени три *гленохумерални връзки, ligg. glenohumeralia* (вж. фиг. 241). Те се захващат от едната

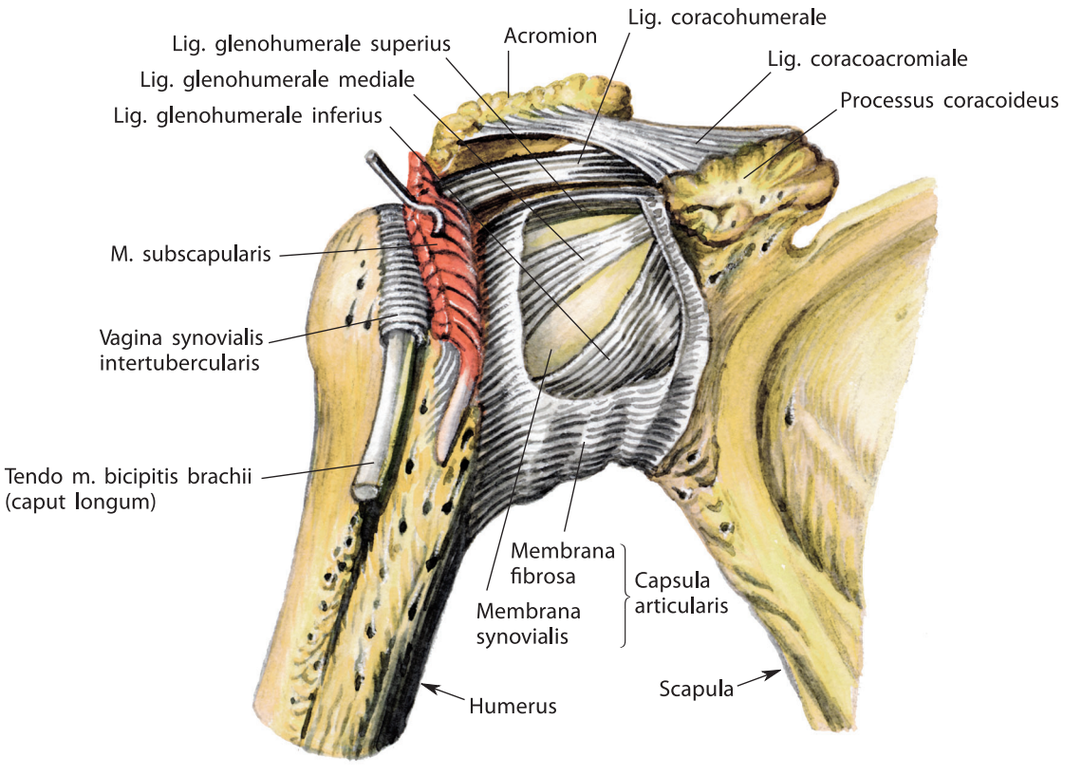

Фиг. 241. Раменна става, articulatio humeri, дясна; изглед отпред.
(Повърхностният слой на ставната капсула е премахнат)

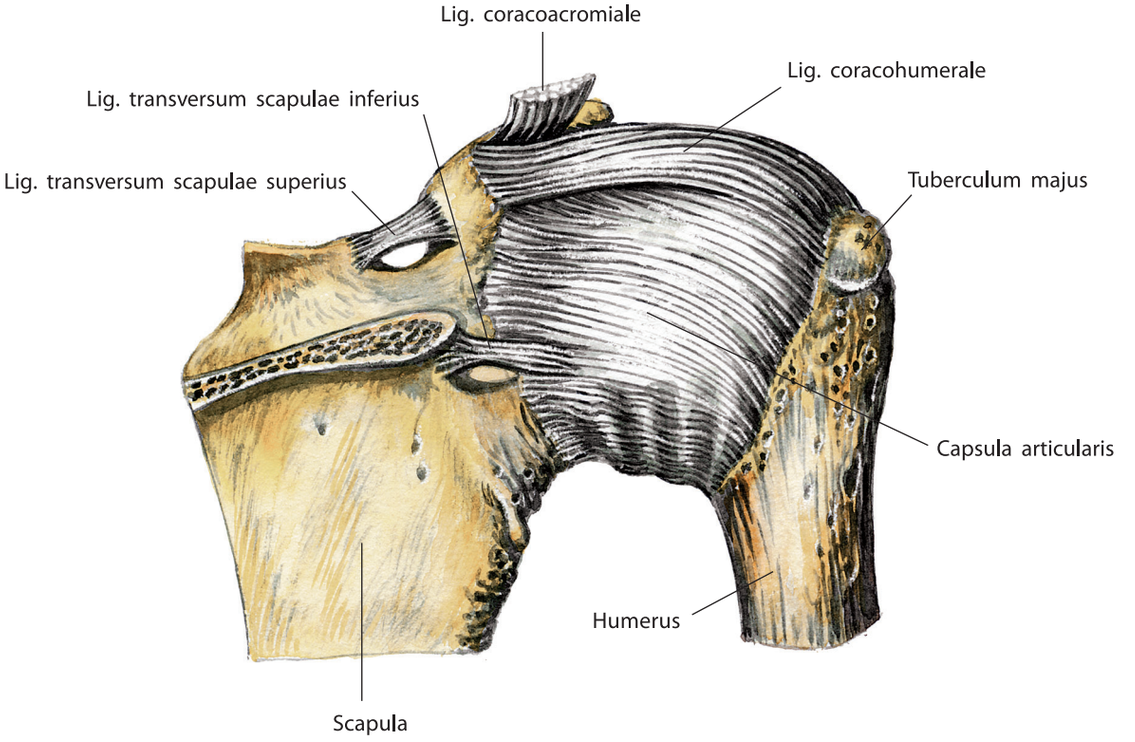

Фиг. 242. Раменна става, articulatio humeri, дясна; изглед отзад
(Гребенът на лопатката е премахнат)

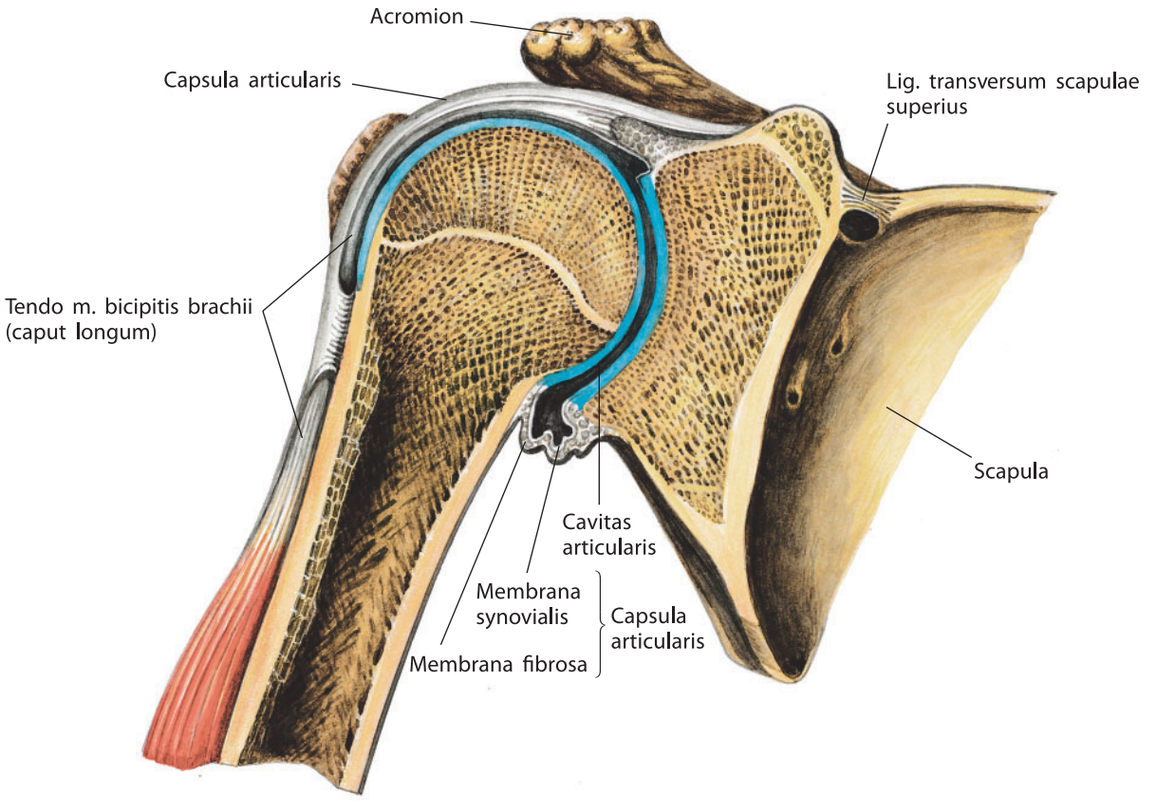

Фиг. 243. Раменна става, articulatio humeri, дясна. ***(Фронтален разрез, ставата е отворена)***

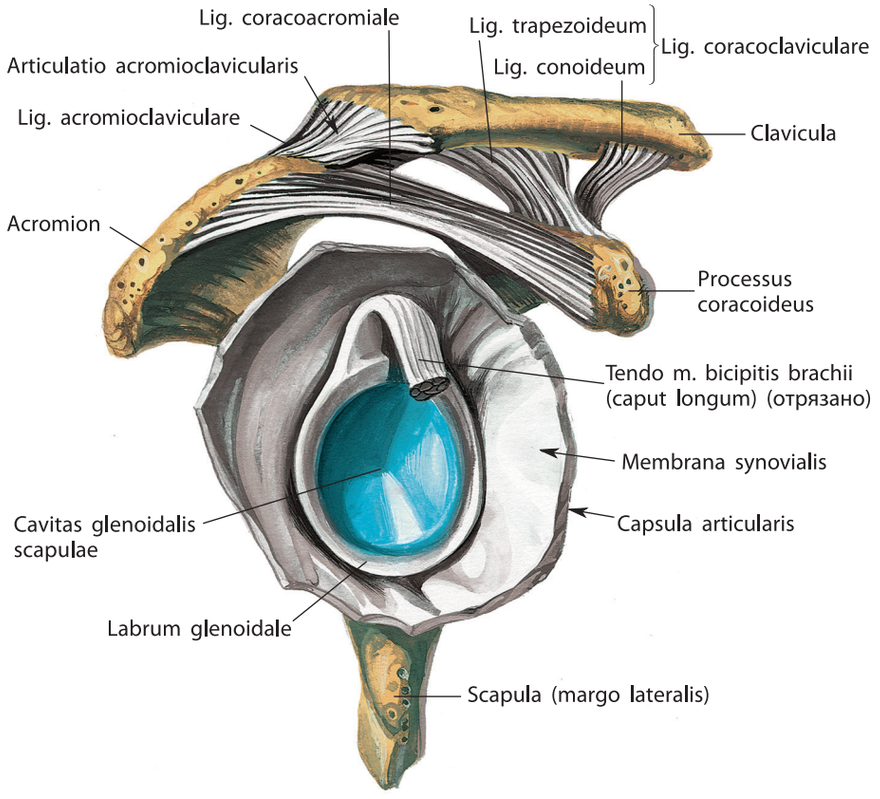

Фиг. 244. Раменна става, articulatio humeri, и акромиално-ключична става, articulatio acromioclavicularis, десни. ***(Раменната става е отворена, раменната кост е премахната)***

страна към анатомичната шийка на раменната кост, а от другата – към ставната устна на лопатката. Горната и средната връзки се разделят от отвори на бурсата, разположена под подлопатъчния мускул. Връзките укрепват предната повърхност на капсулата на раменната става.

Освен това, раменната става има мощна *коракохумерална връзка, lig. coracohumerale.* Тя представлява уплътнение на фиброзния слой на капсулата, което се простира от външния ръб на клюновидния израстък към голямото възвишение на раменната кост.

Описаната по-рано *коракоакромиална връзка, lig. coracoacromiale*, е разположена над раменната става и заедно с акромиона и клюновидния израстък на лопатката образуват свода на рамото. Сводът на рамото защитава раменната става отгоре и заедно с изпъването на ставната капсула пречи на отвеждането на рамото и повдигането на крайника напред или настрани над нивото на рамото. По-нататъшното движение на крайника нагоре се извършва за сметка на съвместното движение с лопатката.

Раменната става е триосна, по форма се определя като сферична става, articulatio spheroidea. Благодарение на

това, че раменната става е най-подвижната става в човешкото тяло, крайникът притежава значителна свобода на движенията.

ЛАКЪТНА СТАВА

Лакътната става, *articulatio cubiti* (фиг. 247–253), се образува от ставната повърхност на дисталната епифиза на раменната кост – от нейната макара и главичката на кондила, от ставните повърхности на лакътната кост – макаровидната и лъчевата изрезки на лакътната кост, а също и от главата и ставната окръжност на лъчевата кост. Ставата е сложна (articulatio composita), тъй като се състои от три стави, при което всяка от тях има своя форма.

В лакътната става са възможни сгъване и разгъване, пронация и супинация.

Ставните повърхности на костите, образуващи ставите, са покрити с хиалинен хрущял.

Ставната капсула обхваща и трите стави. На раменната кост тя е фиксирана отпред над ръбовете на венечната и лъчевата ями, отстрани – по периферията на основите на надкондилите (като ги оставя свободни), почти по края на ставната повърхност на макарата и главичката на кондила на раменната кост, а отзад – малко по-ниско от горния ръб на ямата на лакътния израстък. На лакътната кост ставната капсула се захваща по ръбовете на макаровидната и лъчевата изрезки, а на лъчевата кост – към шийката на лъчевата кост, образувайки торбеста издутина. В предните и задните отдели на ставата ставната капсула е тънка и слабо опъната, а в страничните е усилена от връзки. Нейната синовиална мембрана покрива също и онези части на костите, които се намират в областта ставата, но не са покрити с хрущял (шийката на лъчевата кост и др.).

В кухината на лакътната става се различават три стави: хумероулнарна, хумерорадиална и проксимална радиоулнарна.

1. *Хумероулнарната става, articulatio humeroulnaris* (вж. фиг. 248, 250–253), се намира между повърхността на макарата на раменната кост и макаровидната изрезка на лакътната кост. Тя се отнася към едноосните и представлява макаровидна става, ginglymus, – отклонението на ставните ѝ повърхности е винтообразно.

2. *Хумерорадиалната става, articulatio humeroradialis* (вж. фиг. 248, 250), се образува от главичката на кондила на

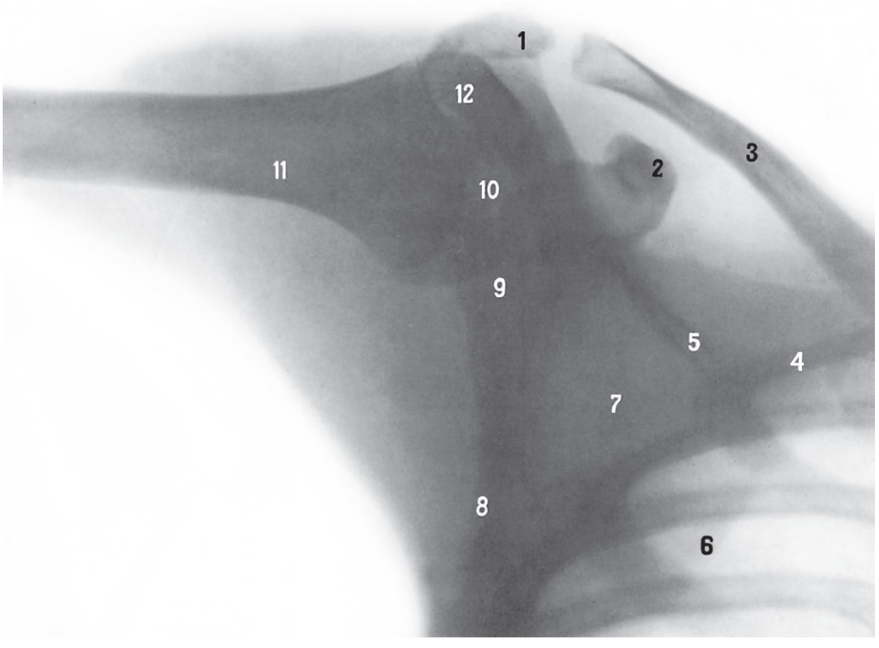

Фиг. 245. Раменна става, дясна (рентгенограма)
(Ръката е в положение отвеждане)
1 – акромион; 2 – клюновиден израстък; 3 – ключица; 4 – I ребро; 5 – гребен на лопатката; 6 – медиален ръб на лопатката; 7 – лопатка; 8 – латерален ръб на лопатката; 9 – ставна яма на лопатката; 10 – глава на раменната кост; 11 – раменна кост; 12 – голямо хълмче на раменната кост

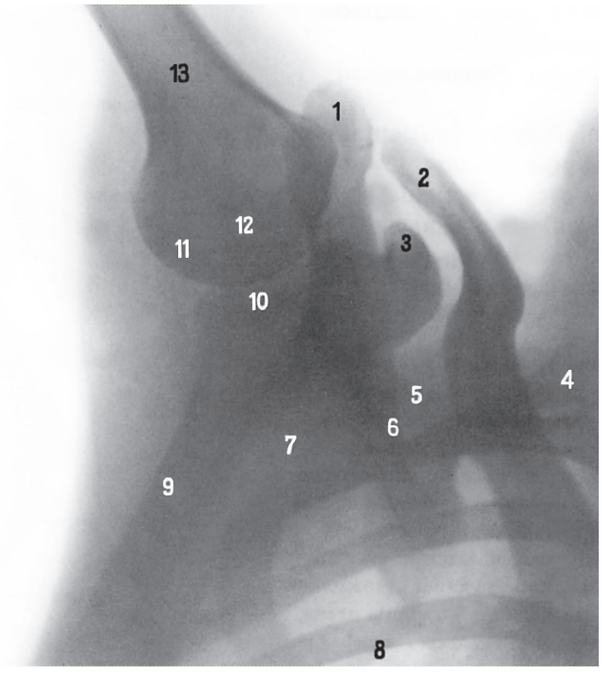

Фиг. 246. Раменна става, дясна (рентгенограма). ***(Крайникът е повдигнат)***
1 – акромион; 2 – ключица (акромиален край); 3 – клюновиден израстък; 4 – I ребро; 5 – горен ръб на лопатката; 6 – гребен на лопатката; 7 – лопатка; 8 – медиален ръб на лопатката; 9 – латерален ръб на лопатката; 10 – ставна яма на лопатката; 11 – глава на раменната кост; 12 – анатомична шийка на раменна кост; 13 – раменна кост

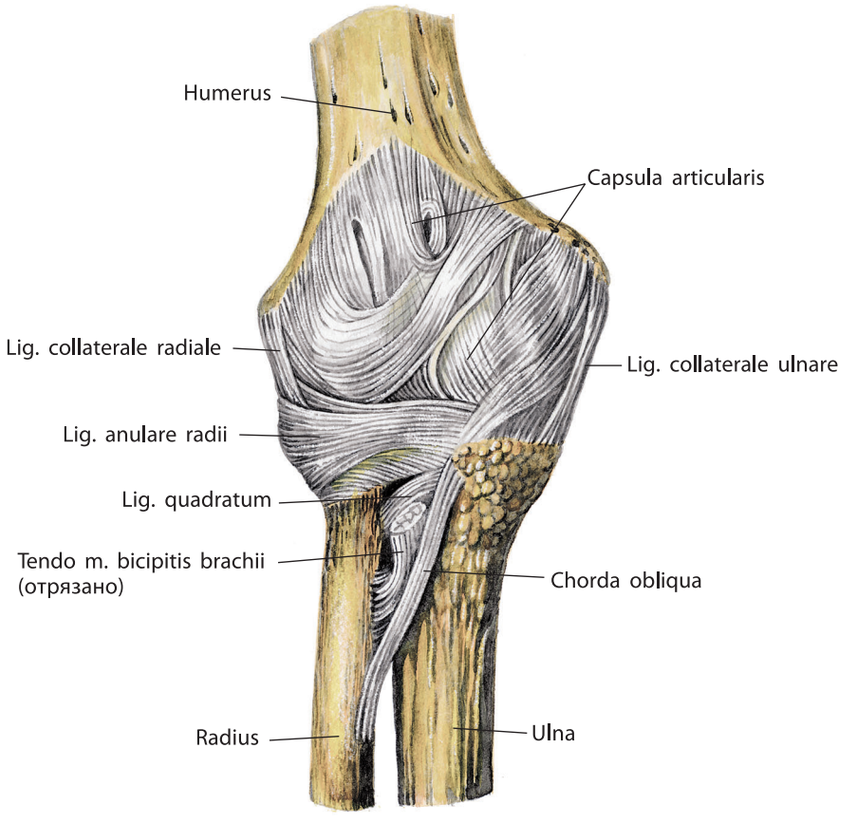

Фиг. 247. Лакътна става, articulatio cubiti, дясна; изглед отпред

раменната кост и ставната ямка на главата на лъчевата кост, отнася се към сферичните стави, articulationes spheroideae, независимо от това, че в действителност движенията в нея се извършват не около три, а само около две оси – фронтална и вертикална.

3. *Проксималната радиоулнарна става, articulatio radioulnaris proximalis* (вж. фиг. 250), лежи между лъчевата изрезка на лакътната кост и ставната окръжност на главата на лъчевата кост. Тя е типична коловратна става, articulatio trochoidea, с въртене около една вертикална ос.

В хумероулнарната става се извършва сгъване и разгъване, които се осъществяват едновременно с движението на лъчевата кост в хумерорадиалната става. В тази става е възможно също и въртене на лъчевата кост по продължение на дългата ѝ ос навътре и навън. Освен това, в проксималната радиоулнарна става се извършва въртене на лъчевата кост при едновременно движение в раменната става.

Към лакътната става се отнасят следните връзки:

1. *Улнарната колатерална връзка, lig. collaterale ulnare* (вж. фиг. 247–249), тръгва от основата на медиалния надкондил на раменната кост надолу и, разширявайки се ветрилообразно, се залавя за

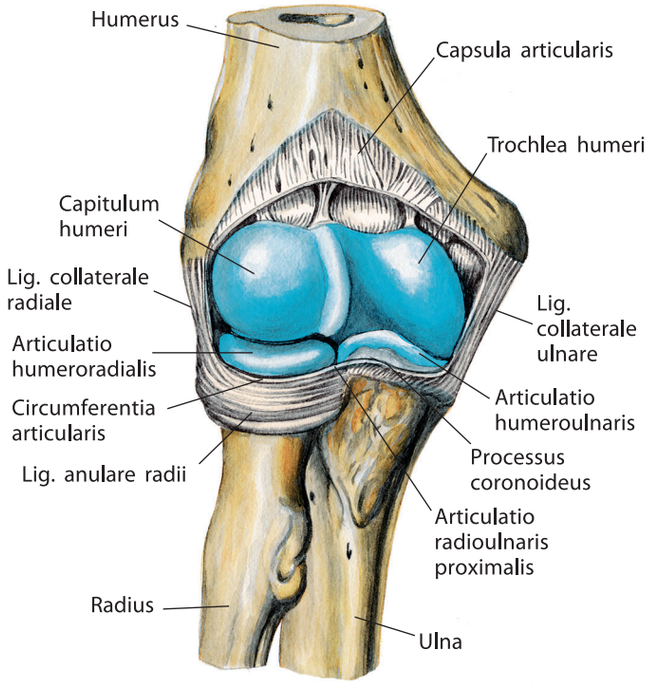

Фиг. 248. Лакътна става, articulatio cubiti, дясна; изглед отпред. ***(Ставната капсула е отворена)***

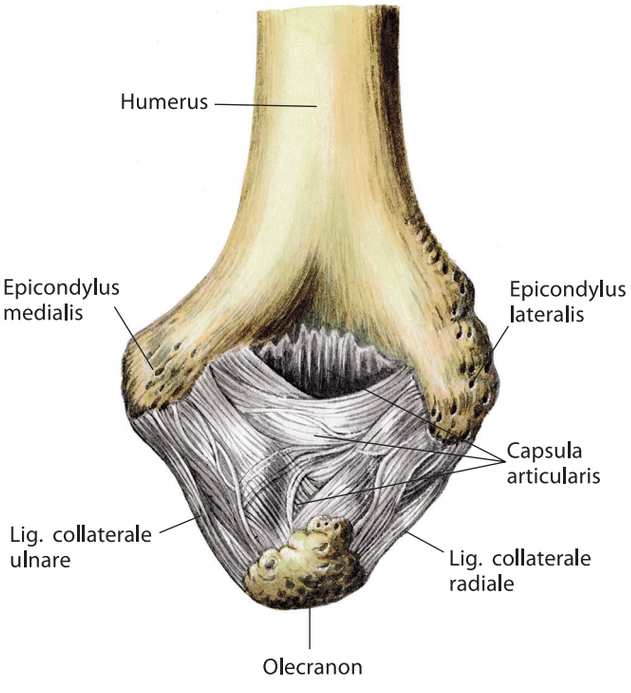

Фиг. 249. Лакътна става, articulatio cubiti, дясна; изглед отзад. ***(Лакътна става е в положение на крайно сгъване)***

ръба на макаровидната изрезка на лакътната кост.

2. *Радиалната колатерална връзка, lig. collaterale radiale* (вж. фиг. 247–249), започва от основата на латералния надкондил на раменната кост, върви надолу към външната повърхност на главата на лъчевата кост, където се дели на две снопчета. Тези снопчета вървят в хоризонтално направление и, обхващайки главата на лъчевата кост отпред и отзад, се залавят по ръбовете на лъчевата изрезка на лакътната кост. Повърхностните слоеве на връзката се сраствят със сухожилията на разгъвачите, дълбоките преминават в пръстеновидната връзка на лъчевата кост.

3. *Пръстеновидната връзка на лъчевата кост, lig. anulare radii* (вж. фиг. 247, 248, 250), обхваща ставната окръжност на главата на лъчевата кост откъм предната, задната и латералната страни и, прикрепвайки се към предния и задния ръбове на лъчевата изрезки на лакътната кост, задържа лъчевата кост към лакътната.

4. *Квадратната връзка, lig. quadratum*, представлява снопчета влакна, които свързват дисталния край на лъчевата изрезка на лакътната кост с шийката на лъчевата кост.

В лакътната става страничните движения са невъзможни, защото ги спират здрави колатерални връзки. Като цяло лакътната става е макаровидна става, с леко винтообразна форма на приплъзване на ставните повърхности.

Освен пръстеновидната връзка на лъчевата кост, във фиксацията на кости-

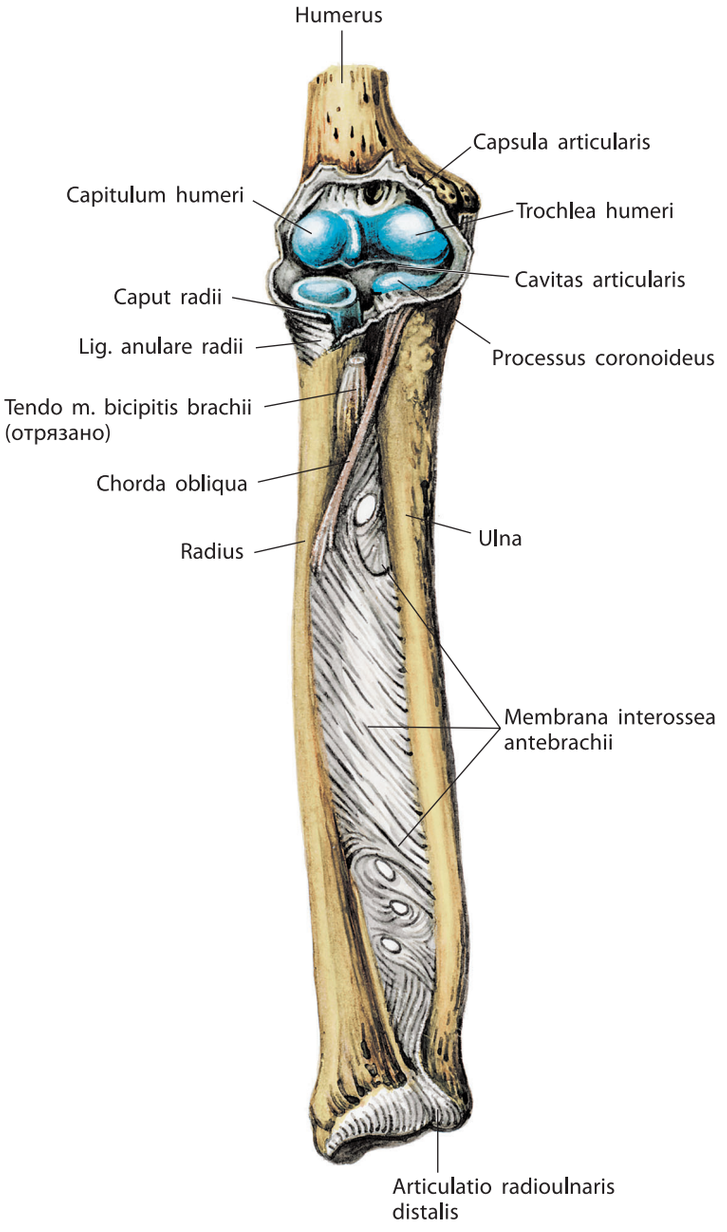

Фиг. 250. Лакътна става, articulatio cubiti; междукостна мембрана на предмишницата, membrana interossea antebrachii; проксимална и дистална радиоулнарни стави, articulationes radioulnares proximalis et distalis, десни; изглед отпред. *(Кухината на лакътната става е отворена)*

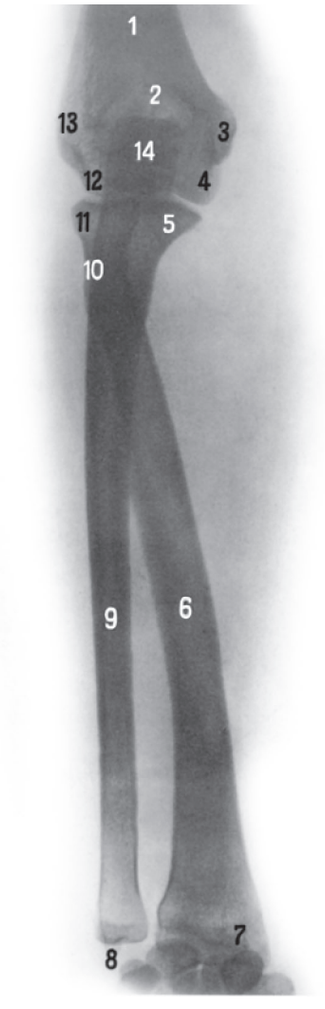

Фиг. 251. Лакътна става, дясна (рентгенограма). (Предмишницата в положение пронация)

1 – раменна кост; 2 – яма на лакътния израстък; 3 – медиален надкондил; 4 – макара на раменна кост; 5 – венечен израстък на лакътна кост; 6 – лъчева кост; 7 – шиловиден израстък на лъчева кост; 8 – шиловиден израстък на лакътна кост; 9 – лакътна кост; 10 – шийка на лъчевата кост; 11 – глава на лъчевата кост; 12 – главичка на кондила на раменна кост; 13 – латерален надкондил; 14 – лакътен израстък

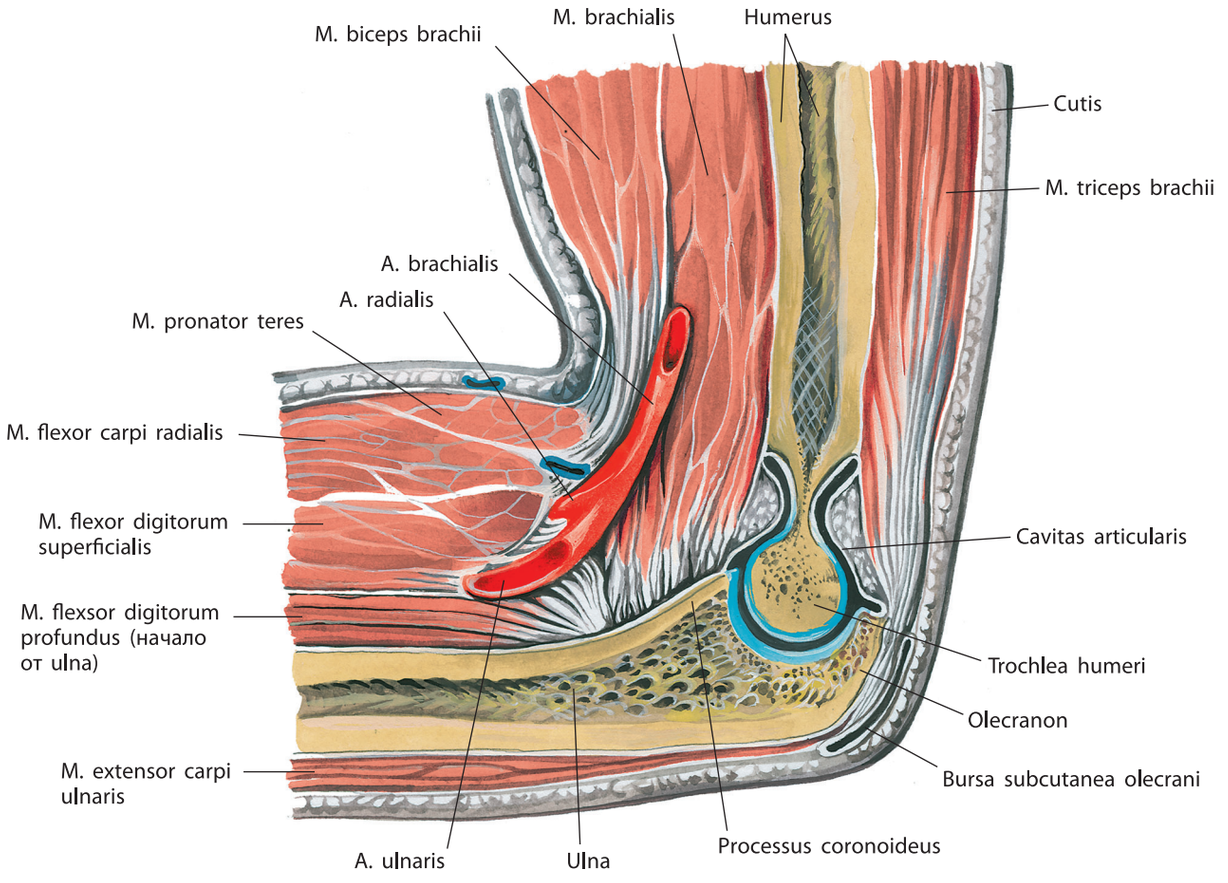

Фиг. 252. Лакътна става, articulatio cubiti, дясна. ***(Сагитален разрез, кухината на лакътната става е отворена)***

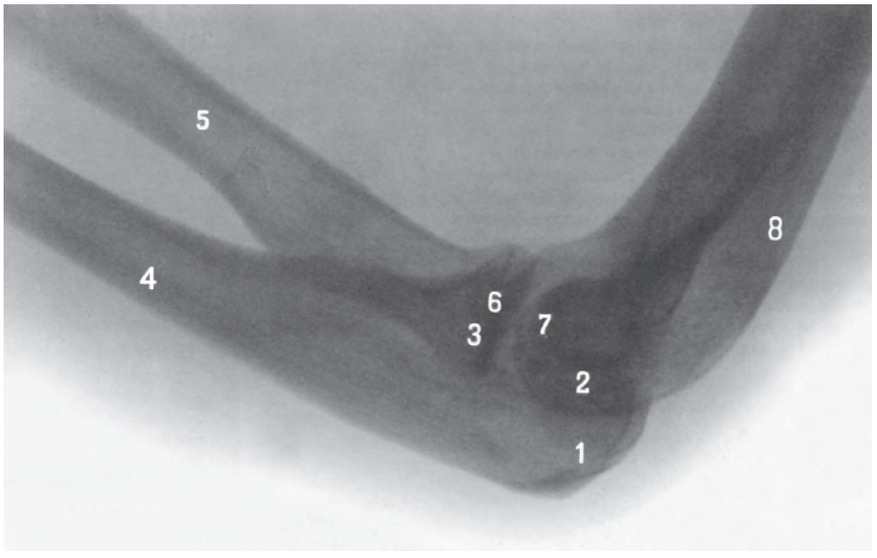

Фиг. 253. Лакътна става, дясна (рентгенограма)
(Лакътна става е в положение сгъване)
1 – лакътен израстък; 2 – макара на раменна кост; 3 – глава на лъчева кост; 4 – лакътна кост; 5 – лъчева кост; 6 – венечен израстък; 7 – главичка на кондила на раменна кост; 8 – раменна кост

те на предмишницата взема участие и *междукостната мембрана на предмишницата membrana interossea antebrachii* (вж. фиг. 250). Тя запълва промеждутъка между лъчевата и лакътната кости, залавяйки се към техните междукостни ръбове и образува *лъчеволакътна синдезмоза, syndesmosis radioulnaris.*

Междукостната мембрана на предмишницата е образувана от здрави влакнести снопчета, които вървят косо отгоре надолу от лъчевата кост към лакътната. Едно от тези снопчета върви в противоположна посока: то идва от грапавината на лакътната кост към грапавината на лъчевата кост и се нарича *коса хорда, chorda obliqua*. Мембраната има отвори, през които преминават съдове и нерв. От дланната и тилната ѝ повърхност започват някои мускули на предмишницата.

ДИСТАЛНА ЛЪЧЕВОЛАКЪТНА СТАВА

Дисталната лъчеволакътна става, *articulatio radioulnaris distalis* (фиг. 254–

258; вж. фиг. 250, 251), се образува от ставната окръжност на главата на лакътната кост и лакътната изрезка на лъчевата кост. Дистално от главата на лакътната кост е разложен ставен диск (вж. фиг. 258). Той представлява триъгълна влакнесто-хрущялна пластинка, която се захваща с основата си за лакътната изрезка на лъчевата кост, а с върха си – към шиловидния израстък на лакътната кост. Дискът отделя кухината на дисталната лъчево-лакътна става от кухината на лъчево-китковата става.

Ставната капсула е широка. Тя се прикрепя по ръбовете на ставните повърхности на костите към диска, образувайки нагоре, между лакътната и лъчевата кости, *торбесто издуване, recessus sacciformis* (вж. фиг. 258).

Дисталната лъчеволакътна става е с цилиндрична форма, articulatio trochoidea, с вертикална ос на въртене. Заедно с проксималната лъчеволакътна става тя образува единно функционално комбинирано съчленение, осигуряващо въртенето на лъчевата кост спрямо лакътната кост.

СТАВИ НА РЪКАТА

Лъчевокиткова става

Лъчевокитковата става, *articulatio radiocarpalis* (вж. фиг. 254–258), се образува от китковата ставна повърхност на лъчевата кост и дисталната повърхност на ставния диск (вж. „Дистална лъчево-лакътна става“), представляващи леко вдлъбната ставна повърхност, която се съчленява с изпъкналата проксимална ставна повърхност на костите на китката: ладиевидната, полулунната и тристенната.

Ставната капсула е тънка, залавя се за ръбовете на ставните повърхности на костите, образуващи тази става.

Ставата се укрепва от следните връзки:

1. *Лъчевата колатерална връзка на китката, lig. collaterale carpi radiale*, е опъната между латералния шиловиден израстък и ладиевидната кост. Част от снопчетата на тази връзка достига трапецната кост. Връзката затормозява привеждането на ръката.

2. *Лакътната колатерална връзка на китката, lig. collaterale carpi ulnare,* започва от медиалния шиловиден израстък и се захваща към тристенната кост и частично към граховидната кост. Връзката ограничава отвеждането на ръката.

3. *Дланната улнарокарпална връзка, lig. ulnocarpale palmare*, започва от ставния диск и шиловидния израстък на лакътната кост и, насочвайки се надолу и навътре, се захваща за полулунната, тристенната и главестата кости. Връзката укрепва не само лъчевокитковата става, но и среднокитковата става.

4. *Дорзалната радиокарпална връзка, lig. radiocarpale dorsale*, идва от тилната повърхност на дисталния край на лъчевата кост към китката, където се захваща на тила на ладиевидната, полулунната и тристенната кости. Връзката затормозява сгъването на ръката.

5. *Дланната радиокарпална връзка, lig. radiocarpale palmare*, започва от основата на латералния шиловиден израстък на лъчевата кост и края на китковата ставна повърхност на тази кост, върви надолу и медиално, захващайки се за костите на първата и втората редица на китката: за ладиевидната, полулунната, тристенната и главестата кости. Връзката ограничава разгъването на ръката.

Освен описаните връзки, има *междукостни междукиткови връзки, ligg. intercarpea interossea*, съединяващи една с друга костите от проксималната редица на китката; отделните кости на китката се съчленяват помежду си, образувайки *междукиткови стави, articulationes intercarpales.*

Лъчевокитковата става представлява разновидност на двуосните стави – тя е елипсовидна става, articulation ellipsoidea. В тази става са възможни следните движения: сгъване, разгъване, привеждане, отвеждане, а също и кръгови движения (вж. фиг. 217).

Стави на китката

Среднокиткова и интеркарпални стави

Ставите на китката, articulationes carpi, са представени от редица стави. Те образуват помежду си *междукиткови стави*, *articulationes intercarpales*, а между костите на първата и втората редица на китката се намира *среднокитковата става, articulatio mediocarpalis* (вж. фиг. 254–257). Дисталната повърхност на първата редица кости ограничава дълбока ставна вдлъбнатина, където влиза сферичната повърхност, образувана от главестата и кукестата кости, а също и насочената дистално сферична повърхност на ладиевидната кост, която влиза във вдлъбнатината, образувана от костите на втората редица. В резултат на това ставната кухина има S-образна форма (вж. фиг. 258). Кухината на среднокитковата става продължава в ставните кухини между отделните кости на китката и комуникира с кухината на китководланната става. Ставната капсула се захваща по ръбовете на ставните повърхности на костите на китката.

Ставата се укрепва от следните връзки:

1. *Дорзалните междукиткови връзки, ligg. intercarpalia dorsalia*, са опънати между отделните кости на китката по дорзалната страна на ставата.

2. *Дланните междукиткови връзки, ligg. intercarpalia palmaria*, са също опънати между костите на китката, но откъм дланната им повърхност – по предната страна на среднокитковата става. Част он снопчетата на тези връзки започва от главестата кост и се насочват като лъчи към костите от първата и втората редица на китката, образувайки *лъчистата връзка на китката, lig. carpi radiatum*.

Освен изброените връзки, има и *междукостни междукиткови връзки, ligg. intercarpalia interossea* (вж. фиг. 258), които се намират между отделните кости на китката близо до лъчевокитковата, art. radiocarpea и китководланните, artt. carpometacarpales стави.

Среднокитковата става, според формата на ставните си повърхности, се отнася към сферичните стави, articulationes spheroideae, с две сферични глави. Движенията в ставата са крайно ограничени, затова тя се отнася към слабо подвижните стави.

Става на граховидната кост

Ставата на граховидната кост, articulatio ossis pisiformis, свързва граховидната кост с тристенната. Сезамовидната граховидна кост носи ставната повърхност само откъм страната, контактуваща с обърнатата към нея ставна повърхност на тристранната кост.

Ставната капсула се фиксира по ръбовете на ставните повърхности на костите. Кухината на ставата може да комуникира с кухината на лъчево-китковата става. В ставата има следните връзки:

1. *Граховиднокукестата връзка, lig. pisohamatum*, която е разположена между граховидната кост и кукичката на куковидната кост.

2. *Граховиднопредкитковата връзка, lig. pisometacarpale*, е опъната от граховидната кост към основите на III–V метакарпални кости.

Тези връзки представляват продължение на сухожилието на лакътния сгъвач

на китката, m. flexor carpi ulnaris, в средата на който се намира голяма сезамовидна кост – граховидната кост.

Сезамовидните кости представляват малки костни или влакнесто-хрущялни овални образувания, разположени в дебелината на сухожилията. Тези кости спомагат за повдигането на съответното сухожилие на мускула и създаването на поудобен ъгъл на действие върху костта.

Китководланни стави

Китководланните стави, articulationes carpometacarpales (вж. фиг. 254–258), са образувани от дисталните повърхности на костите от втората редица на китката и основите на предкитковите кости. Има две китково-длани стави: образувана от трапецната кост и I метакарпална кост (на палеца) и разположена между трапецната, трапецовидната, главестата и кукестата кости, от едната страна, и II–V метакарпални кости – от другата.

Китководланната става на палеца на дланта, articulatio carpometacarpalis pollicis, се образува от дисталната седловидна ставна повърхност на трапецната кост и седловидно ставната повърхност на основата на I метакарпална кост. Тя представлява разновидност на двуосните стави – седловидна става, articulatio sellaris.

За разлика от всички разгледани погоре стави на китката, които са *сложни стави*, китково-дланната става на палеца е *проста става*.

Китководланните стави на II–V метакарпални кости се образуват от плоските ставни повърхности на дисталната част на трапецната кост, а също и от трапецовидната, главестата и кукестата кости и обърнатите към тях проксимални ставни повърхности на основите на II–V метакарпални кости. Китководланната става на V метакарпална кост по форма се доближава до седловидна става, articulatio sellaris. Ставната капсула се захваща по ръбовете на ставните повърхности на костите и е плътно опъната. Кухината на китководланната става комуникира с кухините на *интеркарпалните,* среднокитковите и междудланните стави. Към свързващия апарат на китководланните стави се отнасят *дланните и дорзалните китководланни връзки, ligg. carpometacarpalia palmaria et dorsalia,* които на съответната страна са изпънати между костите на китката и дланта.

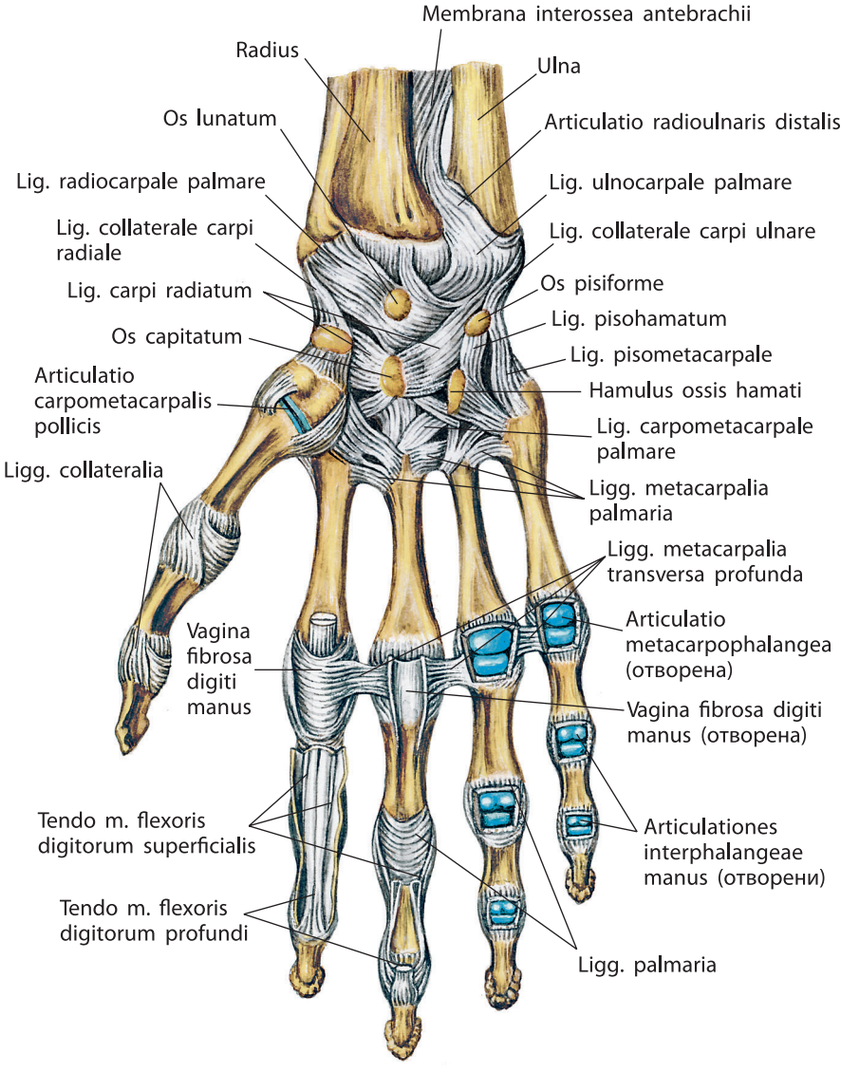

Фиг. 254. Лъчевокиткова става, articulatio radiocarpalis; връзки и стави на китка, десни (Дланна повърхност)



Фиг. 255. Стави на китка, дясна (рентгенограма). (Китката е в положение привеждане към лакътната кост)

1 – лъчева кост; 2 – шиловиден израстък на лъчева кост; 3 – ладиевидна кост; 4 – трапецна кост; 5 – трапецовидна кост; 6 – I предкиткова кост; 7 – сезамовидна кост; 8 – проксимална фаланга на палеца; 9 – дистална фаланга на палеца; 10 – II предкиткова кост; 11 – проксимална фаланга на показалеца; 12 – средна фаланга на показалеца; 13 – дистална фаланга на показалеца; 14 – главеста кост; 15 – кука на кукеста кост; 16 – кукеста кост; 17 – тристенна кост; 18 – граховидна кост; 19 – полулунна кост; 20 – шиловиден израстък на лакътна кост; 21 – лакътна кост

Китководланните стави представляват едно цяло в механично отношение, а именно – твърдата основа на дланта. Тези стави са слабо подвижни и се отнасят към плоските стави, articulationes planae.

Междудланни стави

Междудланните стави, *articulationes intermetacarpales* (вж. фиг. 254–258), се образуват от страничните плоски повърхности на основите на II–V предкиткови кости. Ставната им капсула се залавя по ръбовете на ставните повърхности. Кухините на ставите в проксималната част комуникират с китково-предкитковите стави.

Към междудланните стави се отнасят две групи връзки. Едната група се разполага на дорзалната и дланната повърхности на ставите, като включва четири *дорзални метакарпални връзки, ligg. metacarpalia dorsalia, и* три *дланни метакарпални връзки, ligg. metacarpalia palmaria.* Тези връзки са опънати откъм дорзалната и дланната страни между основите на метакарпалните кости. Другата група връзки се намира между основите на метакарпалните кости – това са *междукостните метакарпални връзки, ligg. metacarpalia interossea*. Междукарпалните стави са слабо подвижни и се отнасят към плоските стави, articulationes planae.

Метакарпофалангеални стави

Метакарпофалангеалните стави, *articulationes metacarpophalangeae* (вж. фиг. 254–256), се образуват от ставните повърхности на главите на метакарпалните кости и обърнатите към тях ставни повърхности на основите на първите фаланги. Главата на I метакарпална кост е сплесната в преднозадно направление и има макаровидна форма, а главите на останалите са сферични. Ставните капсули са широки. Те са укрепени в страничните си отдели от *колатерални връзки, ligg. collateralia*, които започват от вдлъбванията на лакътната и лъчевата повърхности на главите на метакарпалните кости и се захващат към страничната и отчасти към дланната повърхности на основите на проксималните фаланги. Част от влакната на тези връзки, започвайки от страничната повърхност на главите на метакарпалните кости, се насочват към дланната повърхност на основите на прокси-

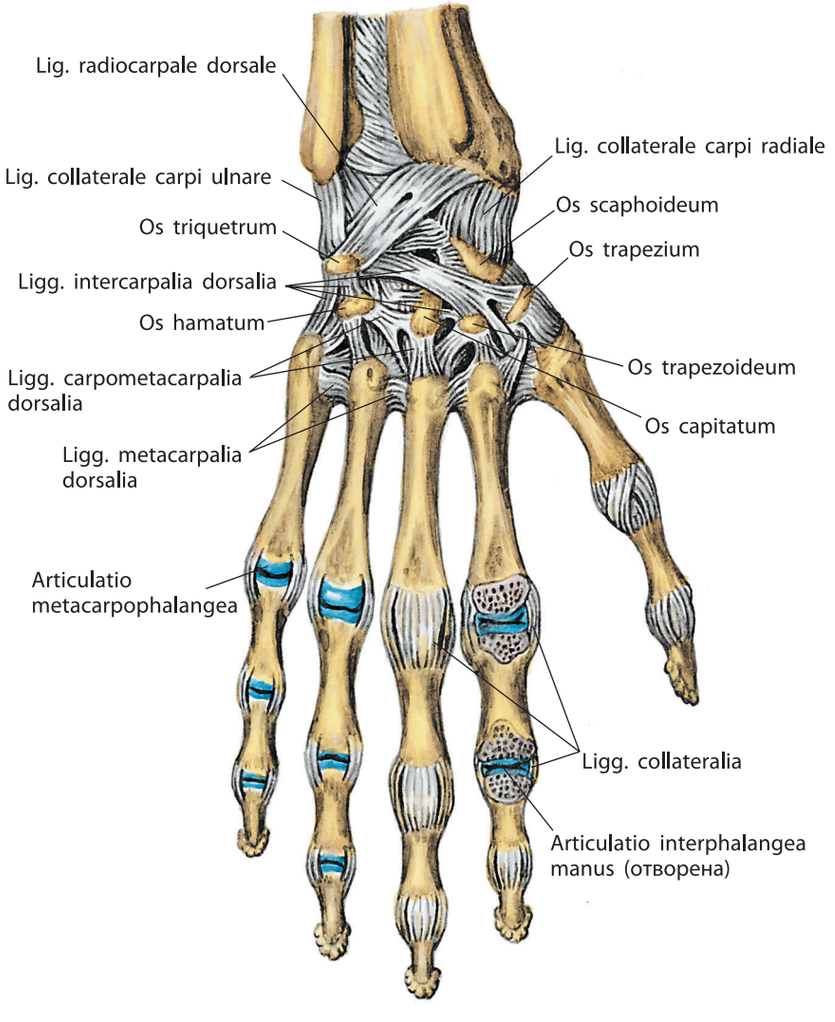

Фиг. 256. Лъчевокиткова става, articulatio radiocarpalis; връзки и стави на китка, десни. (Дорзална повърхност). ***(Кухини на дланно-фалангеалната и междуфалангеалната стави на показалеца са отворени чрез разрез, успореден на дорзалната повърхност на китката)***

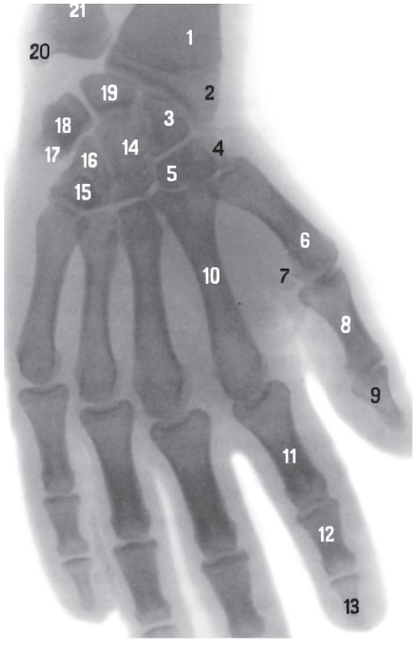

Фиг. 257. Стави на китка, дясна (рентгенограма). (Китката е в положение отвеждане към лъчевата кост)
1 – лъчева кост; 2 – шиловиден израстък на лъчева кост; 3 – ладиевидна кост; 4 – трапецна кост; 5 – трапецовидна кост; 6 – I предкиткова кост; 7 – сезамовидна кост; 8 – проксимална фаланга на палеца; 9 – дистална фаланга на палеца; 10 – II предкиткова кост; 11 – проксимална фаланга на показалеца; 12 – средна фаланга на показалеца; 13 – дистална фаланга на показалеца; 14 – главеста кост; 15 – кука на кукеста кост, 16 – кукеста кост; 17 – тристенна кост; 18 – граховидна кост; 19 – полулунна кост; 20 – шиловиден израстък на лакътна кост; 21 – лакътна кост

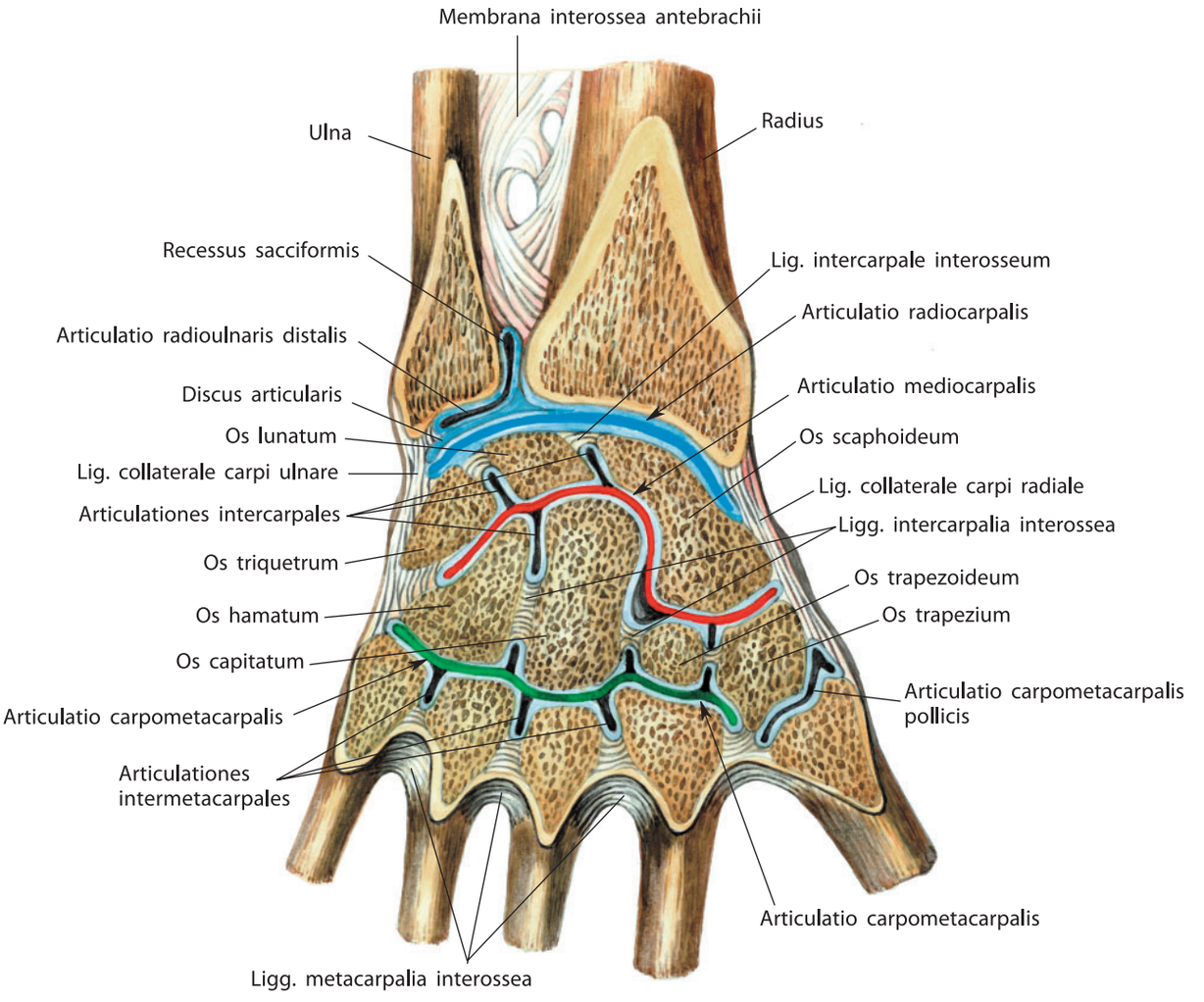

Фиг. 258. Стави и връзки на китката, дясна.
(Кухината на ставите е отворена чрез разрез, успоредно на дорзалната повърхност на ръката)

малните фаланги, където се кръстосват със снопчета също такива влакна откъм противоположната страна. Тези връзки се наричат *дланни връзки, ligg. palmaria.*

На дланната повърхност на ставите, между главите на II–V метакарпални кости, са опънати *дълбоки напречни дланни връзки, ligg. metacarpalia transversa profunda*.

Първата дланнофалангеална става (на палеца) се отнася към макаровидните стави, ginglymus, а дланно-фалангеалните стави на II–V пръсти са сферични стави, articulationes spheroideae.

Междуфалангеални стави на ръката

Междуфалангеалните стави на ръката, *articulationes interphalangeae manus* (вж. фиг. 254–257), се намират между съседните фаланги на всеки пръст. Ставната повърхност на главата на всяка фаланга има макаровидна форма и насочваща бразда, а основата на фалангата има задебелена ставна повърхност с насочващо гребенче.

Свързващият апарат на междуфалангеалните стави на ръката се образува от *дланните връзки, ligg. palmaria*, част от които вървят от страничните повърхности на макарите на ставите и се захващат към страничната повърхност на основите на фалангите – *колатерални връзки, ligg. collateralia*, а другата част – към дланната им повърхност.

Палецът (I) има една междуфалангеална става.

Междуфалангеалните стави на II–V пръсти се намират между проксималната и средната фаланги и се наричат *проксимални междуфалангеални стави*; ставите между средната и дисталната фаланги се наричат *дистални междуфалангеални стави*.

Междуфалангеалните стави са типични макаровидни стави, ginglymus, в които се извършва сгъване и разгъване около фронталната ос.

СЪЕДИНЕНИЯ НА ДОЛНИЯ КРАЙНИК

Съединенията на долния крайник, *juncturae membri inferioris*, се делят на *съединения на тазовия пояс, juncturae cinguli pelvici*, и *съединения на свободния долен крайник, juncturae membri inferioris liberi.*

СЪЕДИНЕНИЯ НА ТАЗОВИЯ ПОЯС

Костите на пояса на долния крайник се съединяват чрез две кръстцово-хълбочни стави, лонното съчленение и редица връзки.

КРЪСТЦОВОХЪЛБОЧНА СТАВА

Кръстцовохълбочната става, *articulatio sacroiliaca* (фиг. 259–261), е чифтна става, образувана от хълбочните кости и кръстеца.

Ставните *уховидни повърхности, facies auriculares*, на хълбочните кости и кръстеца са плоски, покрити с влакнест хрущял. Ставната капсула се закрепя по ръба на ставните повърхности и е силно обтегната. Свързващият апарат е представен от здрави, силно опънати фиброзни снопчета, разполагащи се на предната и задната повърхности на ставата. На предната повърхност на ставата се намират предните *кръстцовохълбочни връзки, ligg. sacroiliaca anteriora.* Те представляват къси снопчета от влакна, минаващи от тазовата повърхност на кръстеца към хълбочната кост.

На задната повърхност на ставата се разполагат няколко връзки:

1. Междукостните кръстцовохълбочни връзки, ligg. sacroiliaca interossea, залягат зад кръстцовохълбочната става, в пространството между образуващите я кости, прикрепвайки се с краищата си към хълбочната и кръстцовата грапавини.

2. *Задни кръстцовохълбочни връзки, ligg. sacroiliaca posteriora,* се прикрепят с отделни снопчета, водещи началото си от долното задно хълбочно бодило, към латералния кръстцов гребен на нивото на II–III кръстцови отвори. Останалите снопчета минават от горното задно хълбочно бодило надолу и леко медиално, прикрепвайки се към задната повърхност на кръстеца в областта на IV кръстцов прешлен.

Кръстцовохълбочната става се отнася към слабо подвижните стави.

Тазовата кост, освен с кръстцовохълбочната става, се съединява и с гръбначния стълб посредством редица мощни връзки:

1. Връзката между кръстеца и седалищната върга, lig. sacrotuberale (вж. фиг. 259–261), започва от медиалната повърхност на седалищната върга и, насочвайки се нагоре и медиално, се разширява ветрилообразно; прикрепва се към външния ръб на кръстеца и опашната кост. Част от влакната на тази връзка преминава на долната част на клона на седалищната кост и, продължавайки по него, образува *сърповиден израстък, porcessus falciformis.*

2. *Кръстцовободилестата връзка, lig. sacrospinale* (вж. фиг. 259–261), започва от седалищния бодил, върви медиално и назад и, разполагайки се пред гореописаната връзка, се прикрепя по ръба на кръстцовата кост и отчасти на опашната кост.

Двете връзки, заедно с голямата и малката седалищни изрезки, ограничават двата отвора: *големия седалищен отвор, foramen ischiadicum majus,* и *малкия*

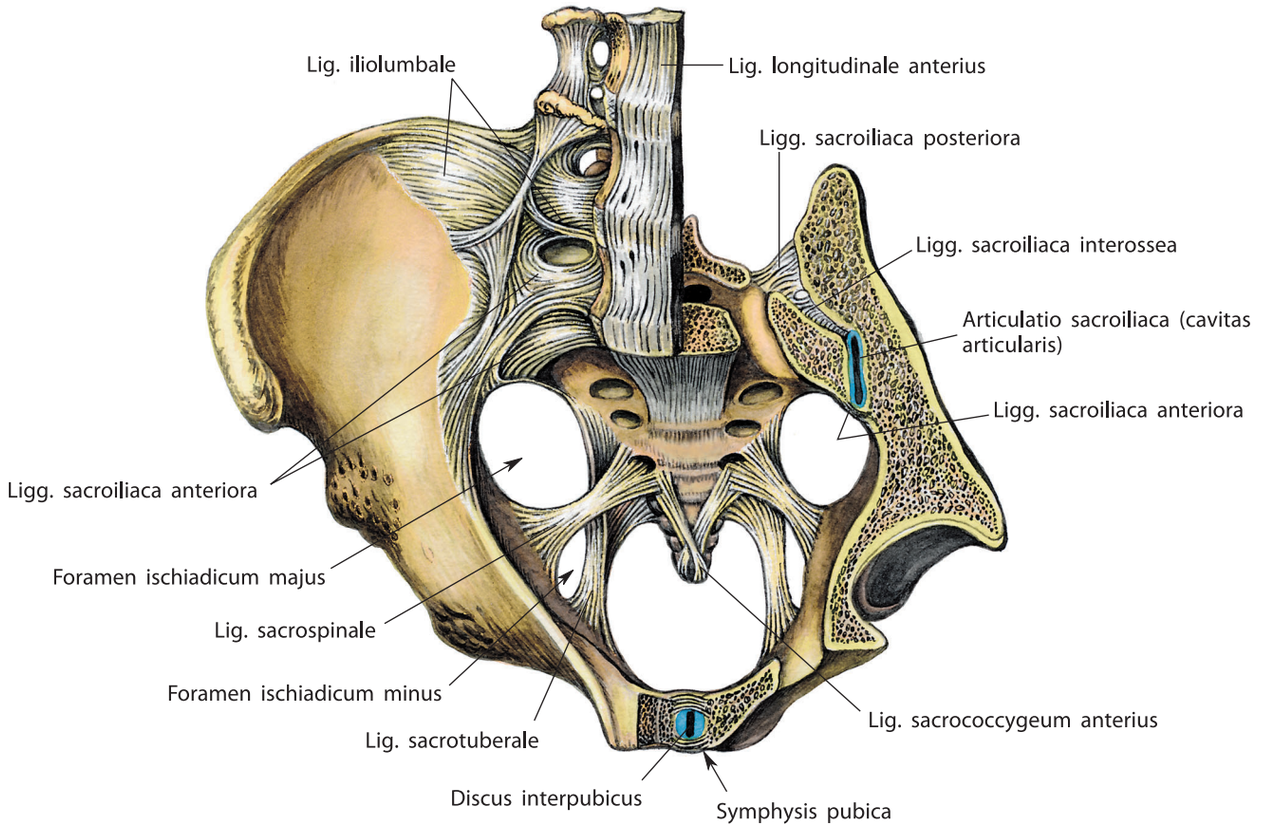

Фиг. 259. Връзки и стави на таза; изглед отгоре. (Връзки и свързвания на пояса на долния крайник, ligg. et articulationes cinguli membri inferioris). ***(Хоризонтален и сагитален разрез; премахнати са част от лявата тазова кост, левите части на кръстеца и IV–V поясни прешлени)***

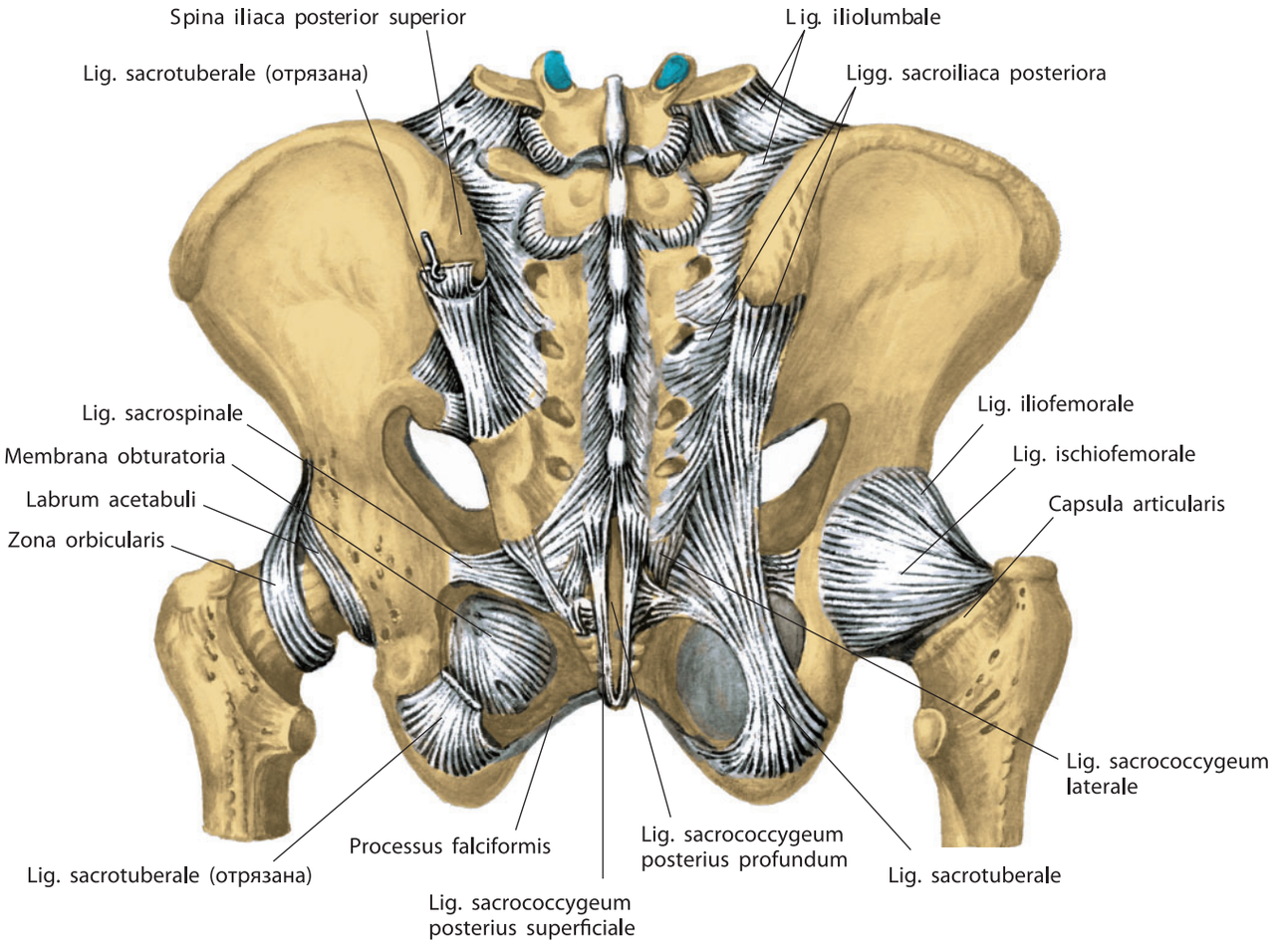

Фиг. 260. Връзки и свързвания на таза, тазобедрена става, articulatio coxae; изглед отзад. ***(Ставната капсула на лявата тазобедрена става е премахната)***

седалищен отвор, foramen ischiadicum minus. През тези отвори от таза излизат мускули, както и съдове и нерви.

3. *Хълбочнопоясната връзка, lig. iliolumbale* (вж. фиг. 259, 260), започва от предната повърхност на напречните израстъци на IV и V поясни прешлени, насочва се навън и се залавя към задните отдели на хълбочния гребен и медиалната повърхност на крилото на хълбочната кост. Тази връзка укрепва *поясно-кръстцовата става, articulatio lumbosacralis*.

ЛОННО СЪЧЛЕНЕНИЕ

Лонното съчленение, *symphysis pubica* (вж. фиг. 259, 261), е образувано от покритите с хиалинов хрущял *симфизиални повърхности, facies symphysiales*, на лонните кости и разполагащия се между тях влакнесто-хрущялен *междулонен диск, discus interpubicus*. Споменатият диск се сраства със симфизиалните повърхности на лонните кости и във вътрешността му има сагитално разположена цепнатовидна кухина. При жените дискът е малко по-къс, отколкото при мъжете, но е по-дебел и има относително по-голяма кухина.

Лонната симфиза се укрепва от следните връзки:

1. *Горна лонна връзка, lig. pubicum superius*, която се намира на горния ръб на симфизата и е опъната между двете лонни пъпки.

2. *Долна лонна връзка, lig. pubicum inferius*, която при долния ръб на симфизата преминава от едната лонна кост към другата.

Към собствените връзки на таза може да бъде отнесена *затулваща мембрана, membrana obturatoria* (фиг. 262; вж. фиг. 260, 261), която се състои от снопчета съединително-тъканни влакна, насочени предимно напречно. Снопчетата се залавят по ръба на *затуления отвор*, разполагайки се по цялата му дължина, с изключение на *обтураторната* бразда. *Затулващата* мембрана има редица малки отвори. Тя и започващите от нея мускули заедно със *обтураторната* бразда ограничават *обтураторния канал, canalis obturatorius*, през който преминават едноименните съдове и нерви.

СТАВИ НА СВОБОДНИЯ ДОЛЕН КРАЙНИК

ТАЗОБЕДРЕНА СТАВА

Тазобедрената става, *articulatio coxae* (фиг. 263–265; вж. фиг. 260, 262), е образувана от ставната повърхност на главата на бедрената кост, която е изцяло покрита с хиалинен хрущял, с изключение на ямата и ацетабулума на тазовата кост.

Ацетабулумът е покрит с хрущял само в областта на полулунната повърхност, а останалата му част е запълнена с мастна тъкан и е покрита със синовиална мембрана. Над изрезката на ацетабулума е опъната *напречната връзка на ацетабулума, lig. transversum acetabuli*. По сво-

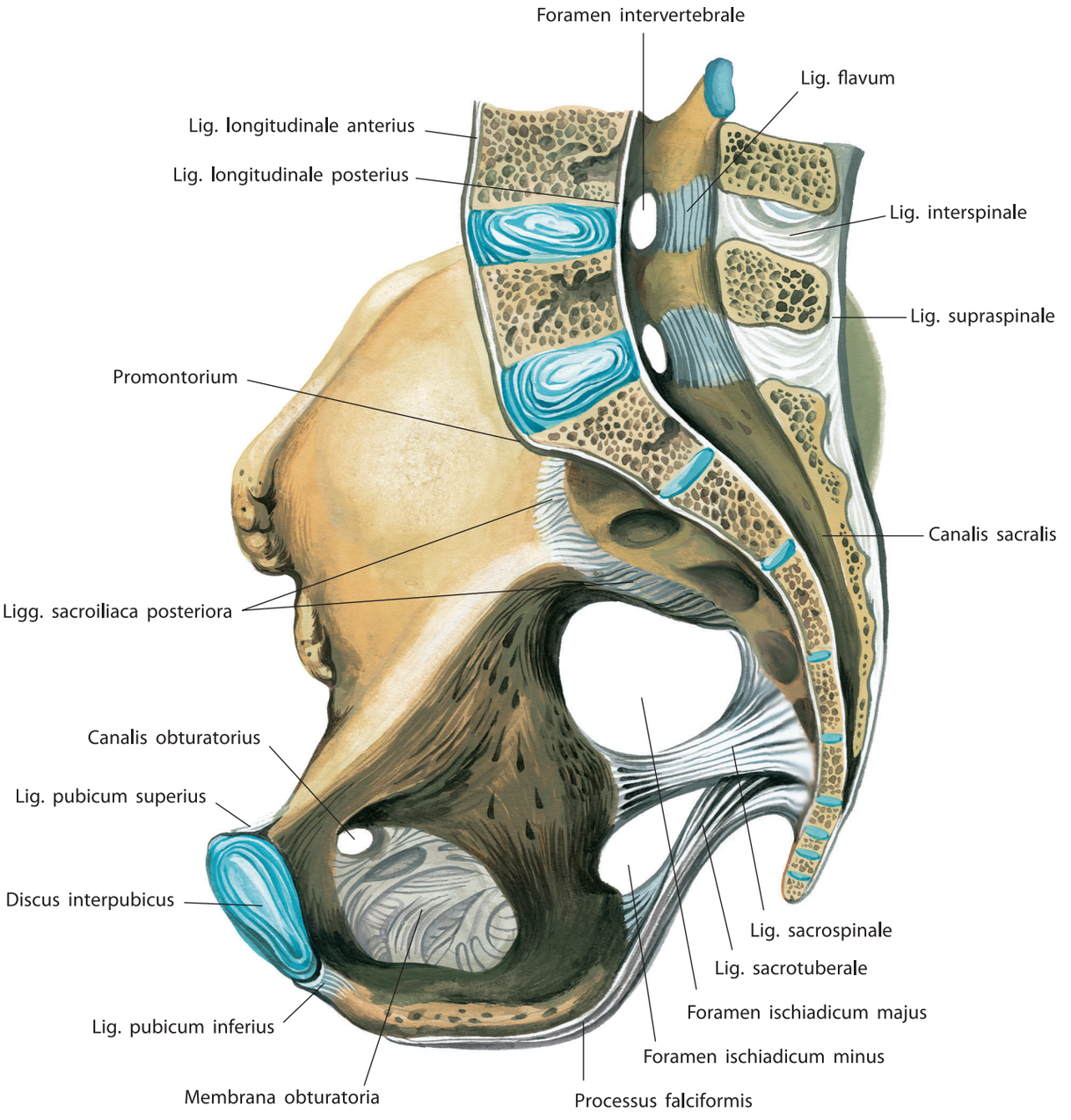

Фиг. 261. Връзки и стави на таза, дясна страна; изглед отвътре. ***(Сагитално-срединен разрез)***

бодния ръб на ацетабулума и гореспоменатата връзка се залавя *устната на ацетабулума, labrum acetabuli*, която увеличава леко дълбочината на ацетабулума.

Ставната капсула се прикрепя към тазовата кост по ръба на ацетабулумната устна, на бедрената кост се фиксира към междувъртелната линия, а отзад обхваща 2/3 от шийката на бедрената кост и не стига до междувъртелния гребен.

Към свързващия апарат на тазобедрената става се отнасят следните връзки:

1. *Илиофеморалната връзка, lig. iliofemorale* (вж. фиг. 260, 262), се намира на предната повърхност на тазобедрената става. Тя започва от долния преден хълбочен бодил и се прикрепва към междувъртелната линия. Връзката ограничава разгъването в тазобедрената става и участва в поддържане на вертикалното положение на туловището.

2. *Пубофеморалната връзка, lig. pubofemorale* (вж. фиг. 262), тръгва от горната линия на лонната кост надолу, вплита се в капсулата на тазобедрената става, като част от снопчетата достигат медиалния отдел на междувъртелната линия.

3. *Исхиофеморалната връзка, lig. ischiofemorale* (вж. фиг. 260), започва от предната повърхност на тялото на седалищната кост, насочва се напред и се вплита в капсулата на тазобедрената става; част от снопчетата достига гаванковидната ямка.

4. *Кръгообразната връзка, zona orbicularis* (вж. фиг. 260, 263), заляга в самата ставна капсула, обхваща във вид на примка шийката на бедрената кост, прикрепвайки се към долния преден хълбочен бодил.

5. *Връзката на бедрената глава, lig. capitis femoris* (вж. фиг. 263, 265), се на-

мира вътре в ставата и е покрита със синовиална обвивка. Започва от напречната връзка на ацетабулума, lig. transversum acetabuli, и се прикрепя към ямата на главата на бедрената кост. В дебелината на връзката преминават съдове към главата на бедрената кост.

Тазобедрената става е чашеобразна става, articulatio cotylica, и представлява разновидност на сферична става, articulatio spheroidea.

КОЛЯННА СТАВА

В образуването на *колянната става, articulatio genus* (фиг. 266–274), вземат участие три кости: дисталната епифиза на бедрената кост, проксималната епифиза на големия пищял и капачето. Ставната повърхност на кондилите на бедрената кост е елипсоидна, извивката на медиалния кондил е по-голяма от тази на латералния. На предната повърхност на костта, между кондилите, се намира *пателарна повърхност, facies patellaris*. Малка вертикална бразда разделя тази повърхност на по-малък медиален и по-голям латерален участък, които се съчленяват със съответните ставни повърхности, разположени на задната *ставна повърхност на пателата, facies articularis*. Горните ставни повърхности на кондилите на големия пищял са леко вдлъбнати и не съответстват на извивката на ставните повърхности на кондилите на бедрената кост. Това несъответствие донякъде се изравнява от разположените между кондилите на бедрената кост и големия пищял междуставни хрущяли – *медиалният и латералният менисци, menisci medialis et lateralis* (вж. фиг. 272–274). Менисците представляват тристенни хрущялни пластинки. Външният им ръб е удебелен и се сраства със ставната капсула; вътрешният свободен ръб е заострен и обърнат към кухината на ставата. Горната повърхност на менисците е вдлъбната, долната е уплътнена. Външният ръб на менисците почти повторя конфигурацията на горния ръб на кондилите на големия пищял (затова латералният мениск прилича на част от окръжност, а медиалният има полулунна форма). Менисците се прикрепят отпред и отзад към междукондилното възвишение на големия пищял. Предните ръбове на двата мениска са съединени чрез *напречната връзка на коляното, lig. transversum genus*.

Ставната капсула се прикрепя към ръбовете на бедрената кост, големия пищял и към капачката. На бедрената кост тя се прикрепя под надкондилите, така че те остават извън кухината; отпред и отзад капсулата е повдигната приблизително с 1 cm над ставната повърхност. Капсулата е фиксирана към големия пищял по ръба на ставната повърхност, а към капачето се прикрепя по продължение на ставната ѝ повърхност така, че предната повърхност на капачкето се оказва извън кухината на ставата. Синовиалната мембрана покрива съчленяващите се повърхности на костите до линията на ставните хрущяли. Вдавайки се в кухината на става-

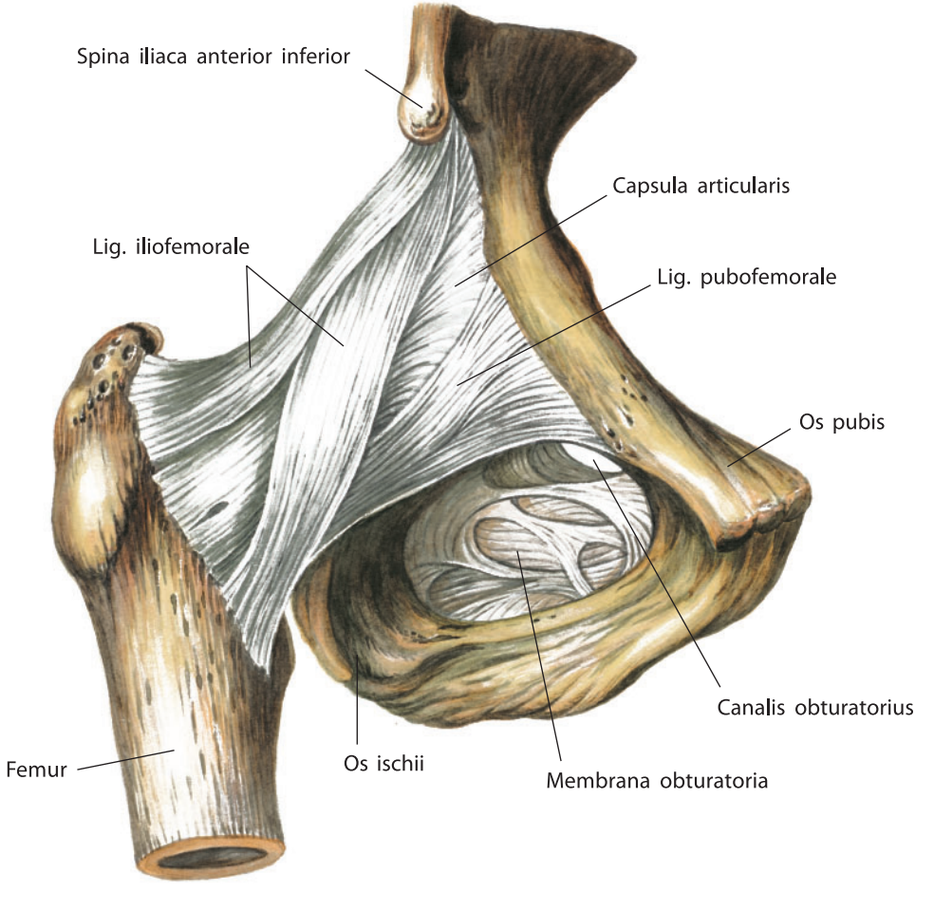

Фиг. 262. Тазобедрена става, articulatio coxae, дясна; изглед отпред

Фиг. 263. Тазобедрена става, articulatio coxae, дясна. ***(Фронтален разрез; отворена е кухината на тазобедрената става)***

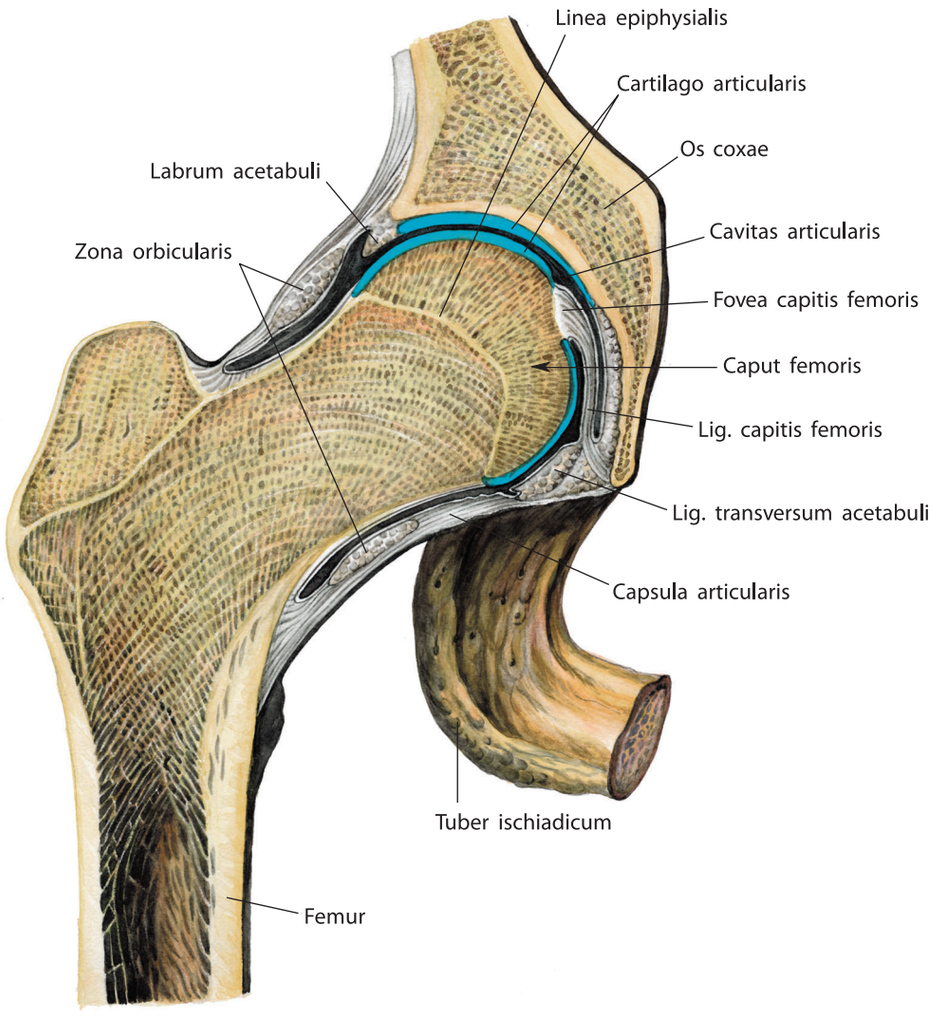

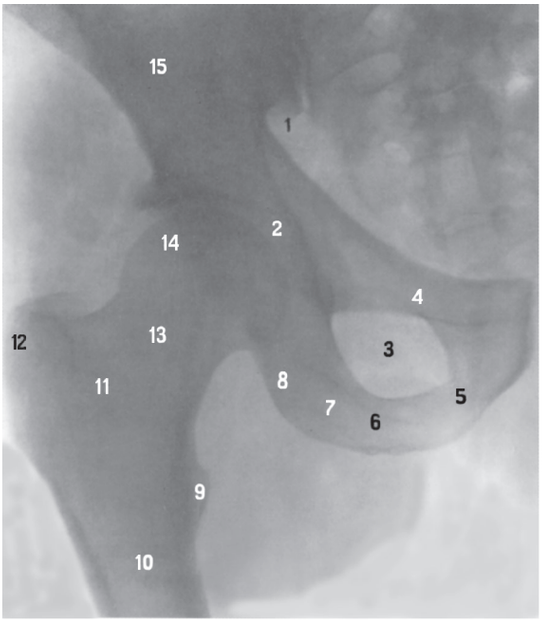

Фиг. 264. Тазобедрена става, дясна (рентгенограма)
1 – седалищно бодило; 2 – гаванковидна яма; 3 – затулен отвор; 4 – горно рамо на лонната кост; 5 – долно рамо на лонната кост; 6 – седалищна кост; 7 – седалищна върга; 8 – седалищна кост; 9 – малък вртел; 10 – бедрена кост; 11 – междувртелен гребен; 12 – голям вртел; 13 – шийка на бедрена кост; 14 – глава на бедрена кост; 15 – хълбочна кост

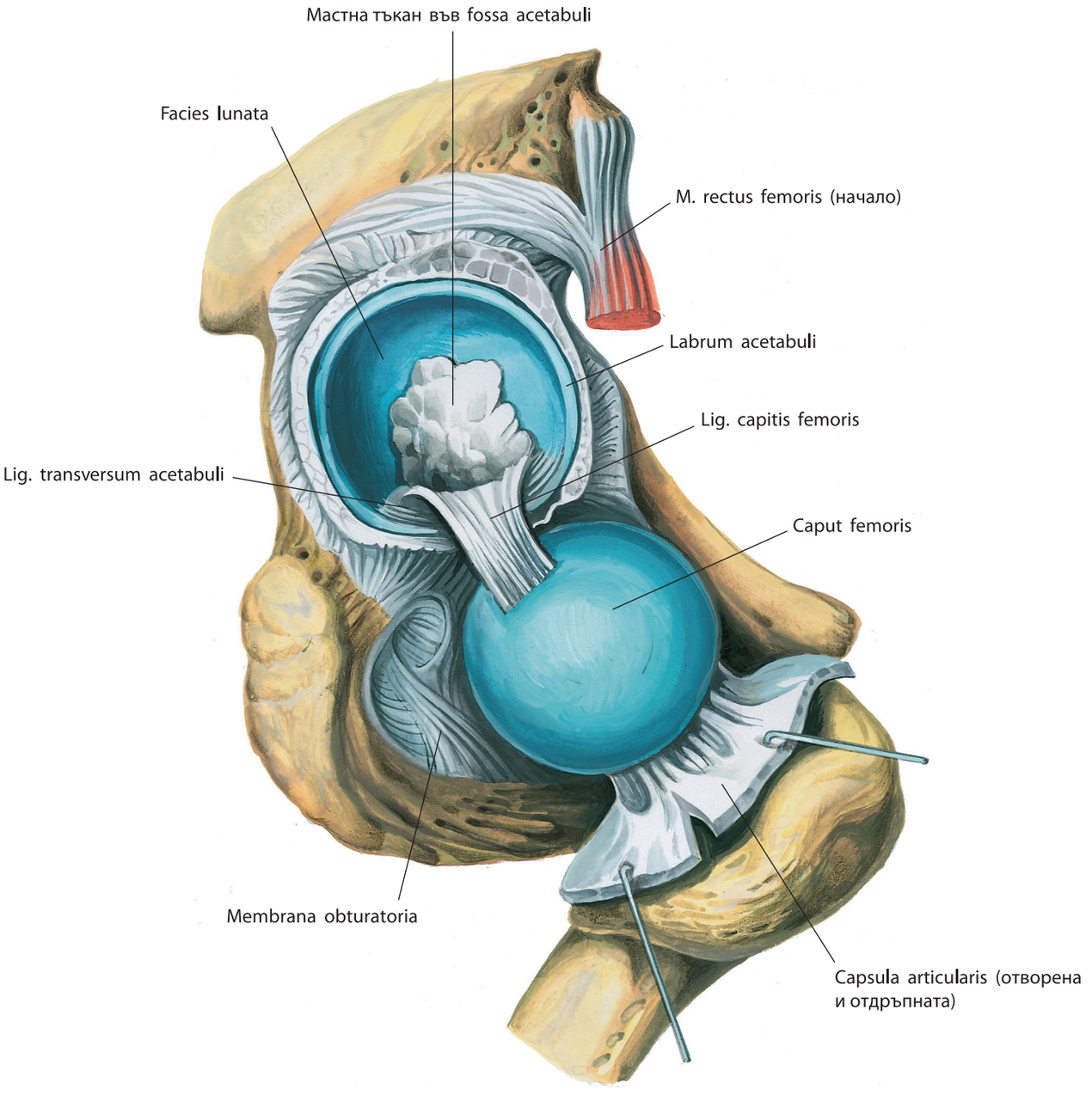

Фиг. 265. Тазобедрена става, articulatio coxae, дясна.
(Ставната капсула е разрязана и главата на костта е изнесена от гаванковидната яма)

та, тя обгръща кръстосаните връзки, образувайки многобройни *синовиални власинки, villi synoviales*, и *синовиални гънки, plicae synoviales*. Най-развити гънки на синовиалната мембрана са: *криловидните гънки, plicae alares* (вж. фиг. 271), които минават от двете страни на капачето към върха ѝ и между слоевете ѝ има *инфрапателарно мастно тяло, corpus adiposum infrapatellare,* и *инфрапателарна синовиална гънка, plica synovialis infrapatellaris*, лежаща по-надолу от пателата и представляваща продължение на криловидните гънки. Последната започва в областта на върха на пателата, влиза в кухината на коленната става и се прикрепя в областта на предния ръб на междукондилната ямка на бедрената кост.

Капсулата на колянната става образува редица *синовиални бурси, bursae synoviales,* залягащи по продължение на мускулите и сухожилията, но те не комуникират със ставната кухина (вж. „Мускули на долен крайник“). Най-голямата издатина на ставната капсула е *супрапателарната бурса, bursa suprapatellaris*. Тя се намира над капачката, между сухожилието на четириглавия мускул и бедрената кост; понякога може да бъде обособена отделно.

Връзките на колянната става се делят на две групи: връзки, намиращи се извън ставната кухина (извънкапсулни връзки) и връзки, залягащи вътре в ставната капсула (вътрекапсулни връзки). На страничните повърхности на ставата са разположени следните добре развити странични връзки.

1. *Голямопищялната колатерална връзка, lig. collaterale tibiale* (вж. фиг. 266, 267, 272, 274), върви от медиалния надкондил на бедрената кост надолу, по пътя се сраства със ставната капсула и медиалния мениск и стига до медиалния подкондил на големия пищял.

2. *Малкопищялната колатерална връзка, lig. collaterale fibulare* (вж. фиг. 266, 271, 271, 272, 274), е по-тясна от предишната, започва от латералния надкондил на бедрената кост, върви, както и гореописаната връзка, надолу, отдавайки редица свои снопчета към ставната капсула и се прикрепя към външната повърхност на главата на малкия пищял.

Предните отдели на ставната капсула са укрепени от връзки, имащи непосредствено отношение към сухожилието на четириглавия мускул на бедрото. Сухожилието на този мускул, достигайки пателата, я обхваща от всички страни и продължава надолу, достигайки големия пищял. По-голямата част от снопчетата,

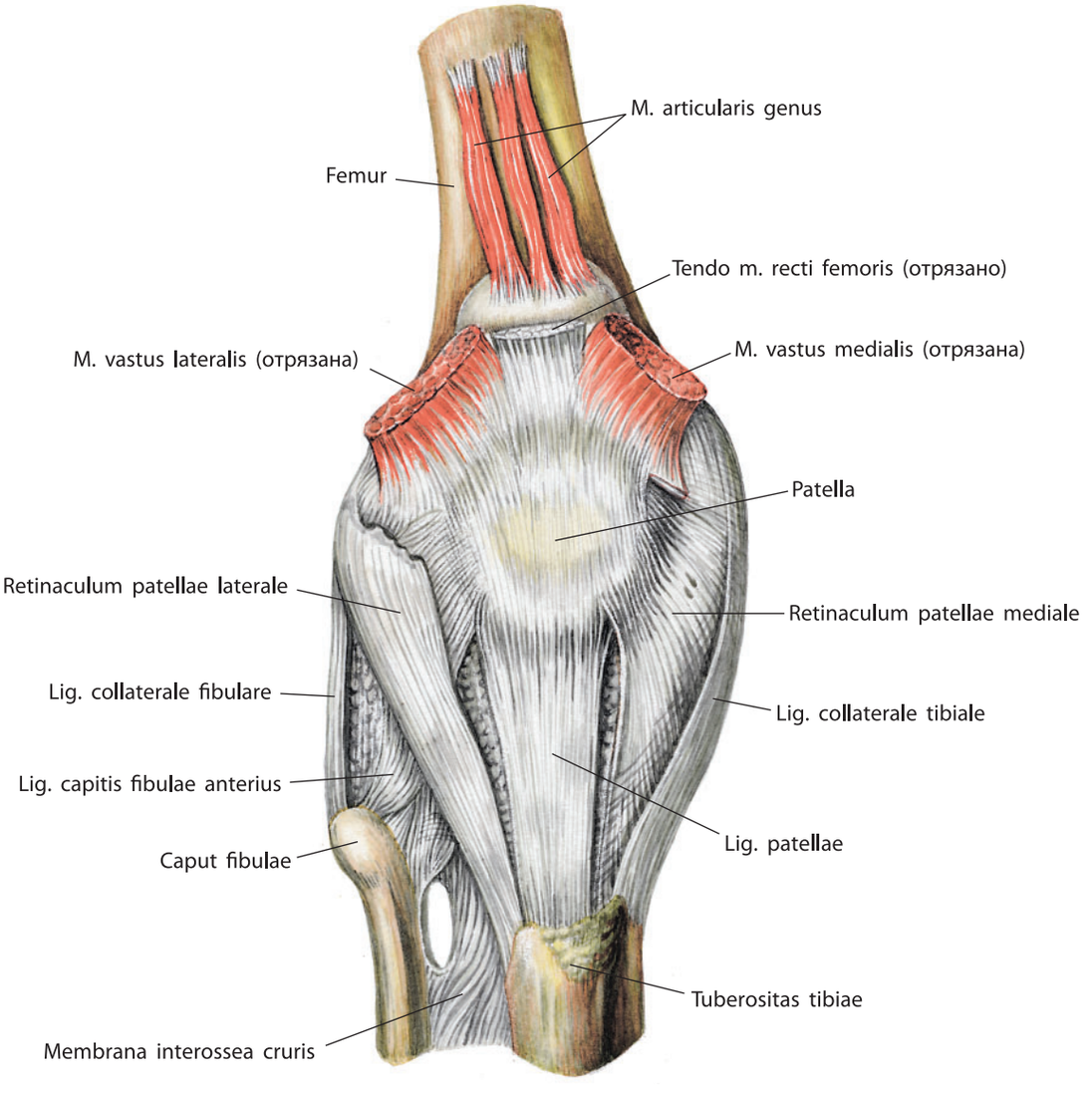

Фиг. 266. Колянна става, articulatio genus, дясна; изглед отпред

идващи от върха и съседните повърхности на капачката, достига до грапавината на големия пищял. Този сноп се нарича *пателарна връзка, lig. patellae* (вж. фиг. 266, 268, 271, 272). Страничните части на сухожилните снопчета на тази връзка вървят от пателата към външния и вътрешния кондил на големия пищял, образувайки съответно *латералната поддържаща пателарна връзка, retinaculum patellae laterale*, и *медиалната поддържаща пателарна връзка, retinaculum patellae mediale* (вж. фиг. 266).

Към поддържащите връзки на пателата се отнасят също и хоризонталните снопчета, които се прикрепят към надкондилите на бедрената кост. Поддържащите връзки на пателата играят важна роля при движенията в ставата, удържайки я в нужното положение. Задните отдели на ставната капсула са укрепени от *коса подколенна връзка, lig. popliteum obliquum* (вж. фиг. 267), която представлява част от снопчетата на сухожилията на *полумембранозния мускул, m. semimembranosus*. Тази връзка върви от медиалния кондил на големия пищял към латералния кондил на бедрената кост и част от нейните снопчета се вплита в ставната капсула.

Освен описаната връзка, в този отдел на ставната капсула постоянно се среща *дъгообразна подколенна връзка, lig. popliteum arcuatum* (вж. фиг. 267), която започва от латералния кондил на бедрото и главичката на малкия пищял и се прикрепя в средните отдели към косата подколенна връзка, lig. popliteum obliquum, и по-нататък към външния кондил на големия пищял.

Вътре в кухината на колянната става има кръстосани връзки на коляното.

1. *Предната кръстосана връзка, lig. cruciatum anterius*, започва от вътрешната повърхност на латералния кондил на бедрото и върви напред и медиално; прикрепва се към предното междукондилно поле, area intercondylaris anterior, на големия пищял.

2. *Задната кръстосана връзка, lig. cruciatum posterius*, започва от вътрешната повърхност на медиалния кондил на бедрото, а след това, насочвайки се назад и медиално, се кръстосва с предната кръстосана връзка и се прикрепя към задното междукондилно поле, area intercondylaris posterior, на големия пищял.

Освен описаните, има още три връзки, непосредствено отнасящи се към менисците:

1. *Напречната връзка на коляното, lig. transversum genus* (вж. фиг. 272, 273), която съединява предната повърхност на двата мениска.

2. *Предната менискофеморална връзка, lig. meniscofemorale anterius* (вж. фиг. 273), започва от предния отдел на медиалния мениск, върви нагоре и латерално

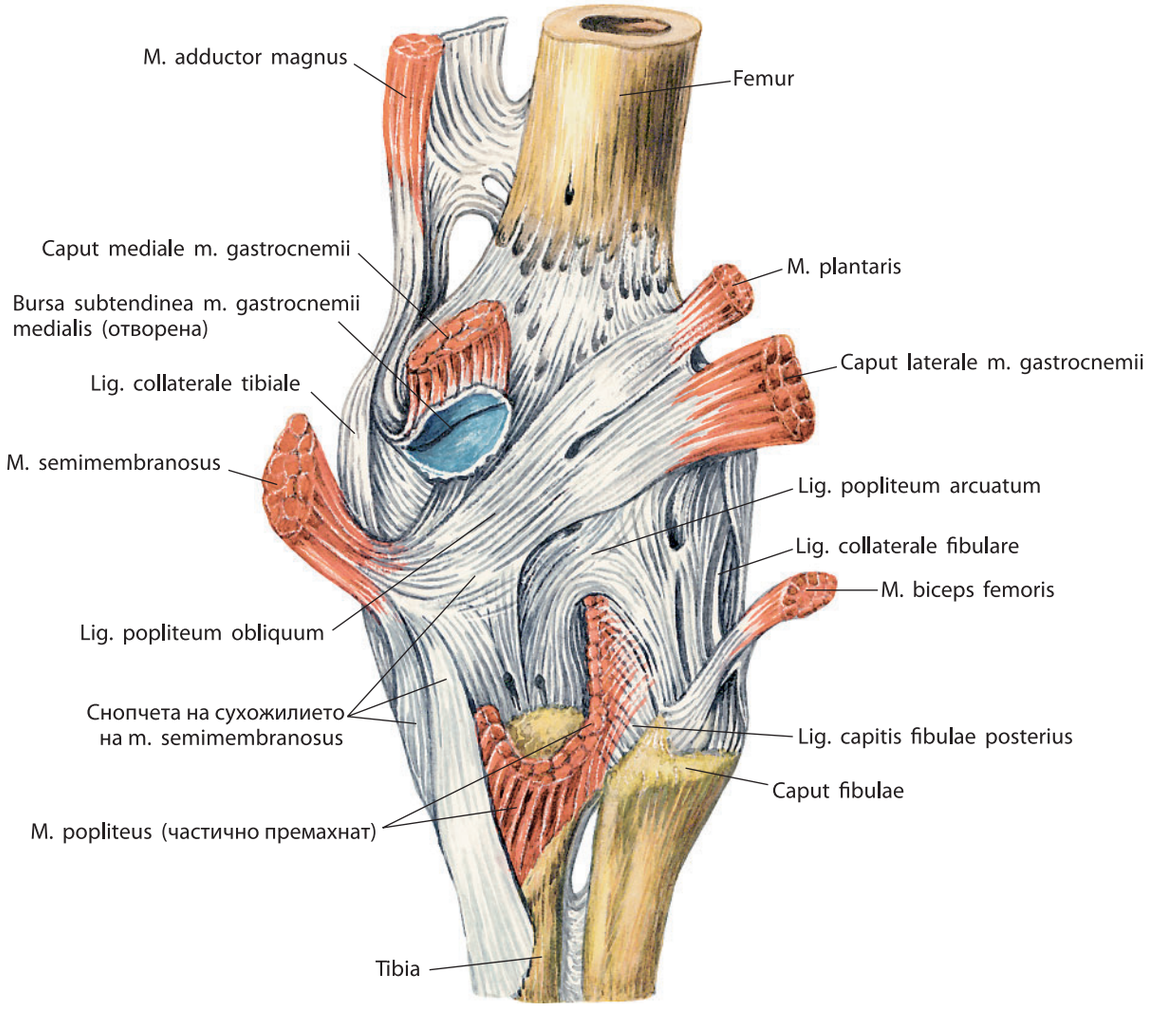

Фиг. 267. Колянна става, articulatio genus, дясна; изглед отзад

към медиалната повърхност на латералния кондил на бедрото.

3. *Задната менискофеморална връзка, lig. meniscofemorale posterius* (вж. фиг. 273), започва от задния ръб на латералния мениск, върви нагоре и медиално към вътрешната повърхност на медиалния кондил на бедрената кост.

Колянната става е двукондилна става, articulatio bicondylaris, а в разгънато положение работи като макаровидна става, ginglymus. При сгъване на подбедрицата в нея се осъществява въртеливо движение.

СВЪРЗВАНИЯ МЕЖДУ КОСТИТЕ НА ПОДБЕДРИЦАТА

Горните краища на костите на подбедрицата образуват *става между големия и малкия пищял, articulatio tibiofibularis* (фиг. 275–279; вж. фиг. 274). Ставните повърхности на ставата са представени от плоските *повърхности на главата на малкия пищял, facies articularis capitis fibulae*, и *латералния кондил на големия пищял, facies articularis fibularis*.

Ставната капсула се прикрепя по ръба на ставните повърхности, силно обтегната и се усилва от *предната и задната връзки на главата на малкия пищял, ligg. capitis fibulae anterius et posterius*. Връзките са разположени върху предната и задната повърхност на ставата и вървят в посока от големия пищял към главата на малкия. Проксималното съчленяване на костите на подбедрицата се отнася към слабо подвижните стави.

Междукостният интервал между костите на подбедрицата е запълнен от *междукостната мембрана на подбедрицата, membrana interossea cruris,* представляваща синдезмоза.

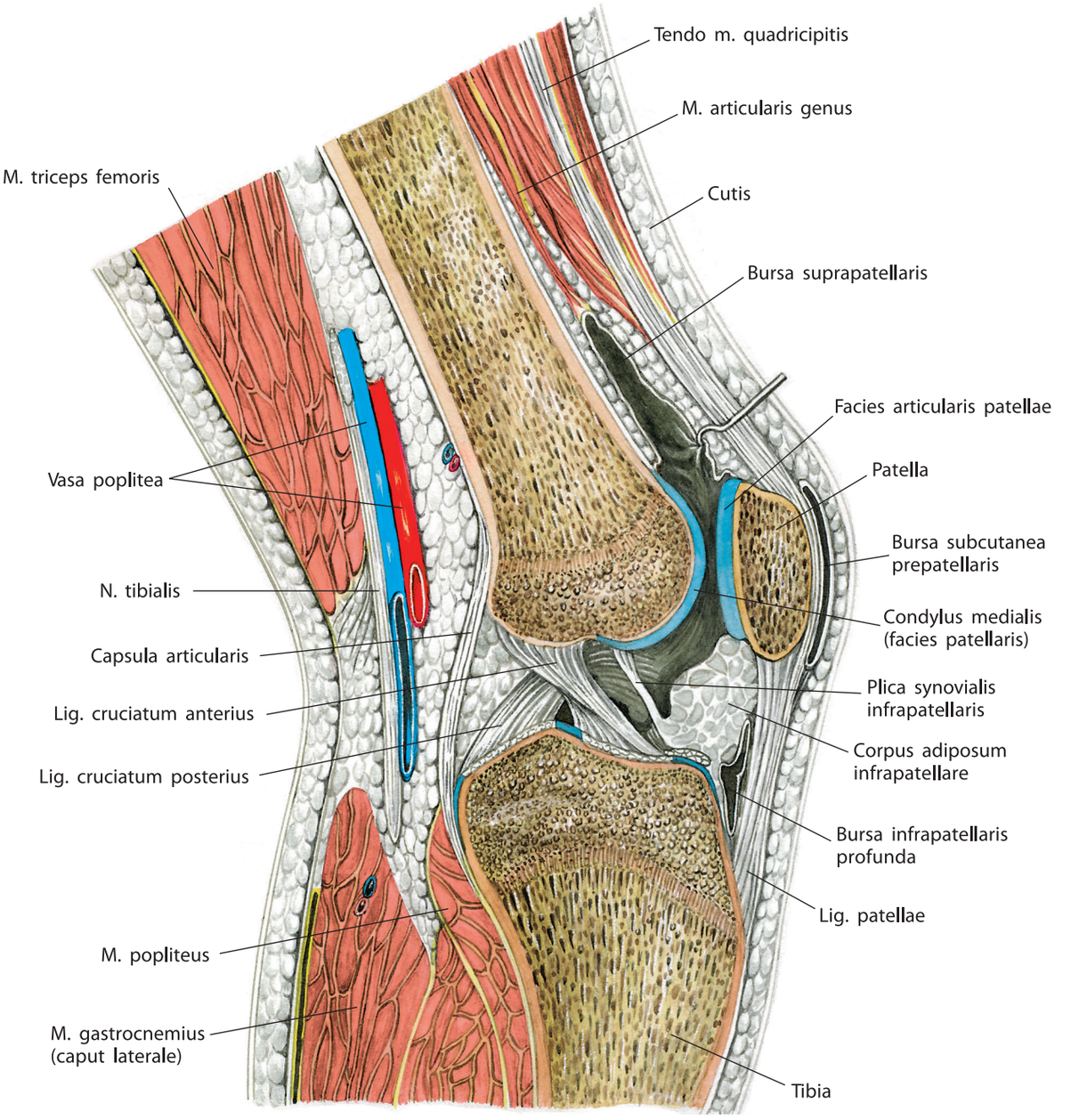

Фиг. 268. Колянна става, articulatio genus, дясна. ***(Сагитален разрез; кухината на колянната става е отворена)***

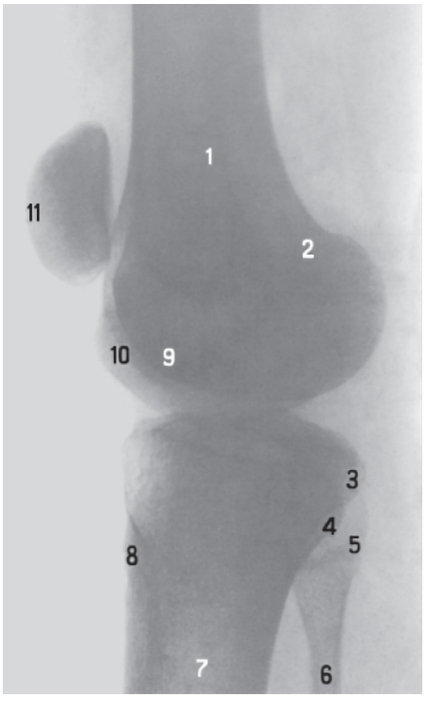

Фиг. 269. Колянна става, дясна (рентгенограма)
1 – бедрена кост; 2 – междукондилна яма; 3 – медиален кондил на големия пищял; 4 – латерален кондил на големия пищял; 5 – глава на малкия пищял; 6 – малък пищял; 7 – голям пищял; 8 – грапавина на големия пищял; 9 – латерален кондил на бедрената кост; 10 – медиален кондил на бедрената кост; 11 – капаче

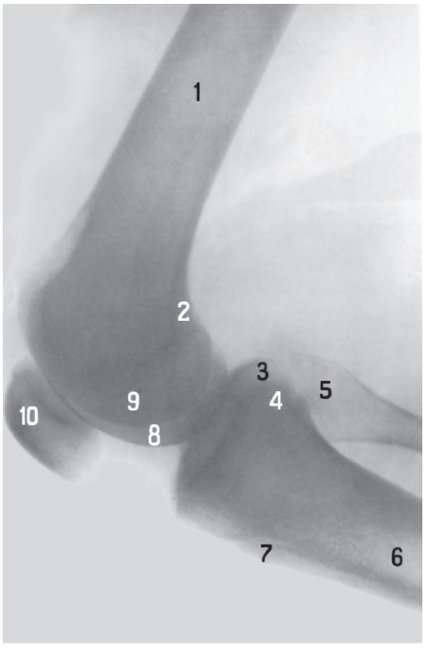

Фиг. 270. Колянна става, дясна (рентгенограма). ***(Колянната става е в положение сгъване)***
1 – бедрена кост; 2 – междукондила яма; 3 – латерален кондил на големия пищял; 4 – медиален кондил на големия пищял; 5 – глава на малкия пищял; 6 – голям пищял; 7 – грапавина на големия пищял; 8 – медиален кондил на бедрената кост; 9 – латерален кондил на бедрената кост; 10 – капаче

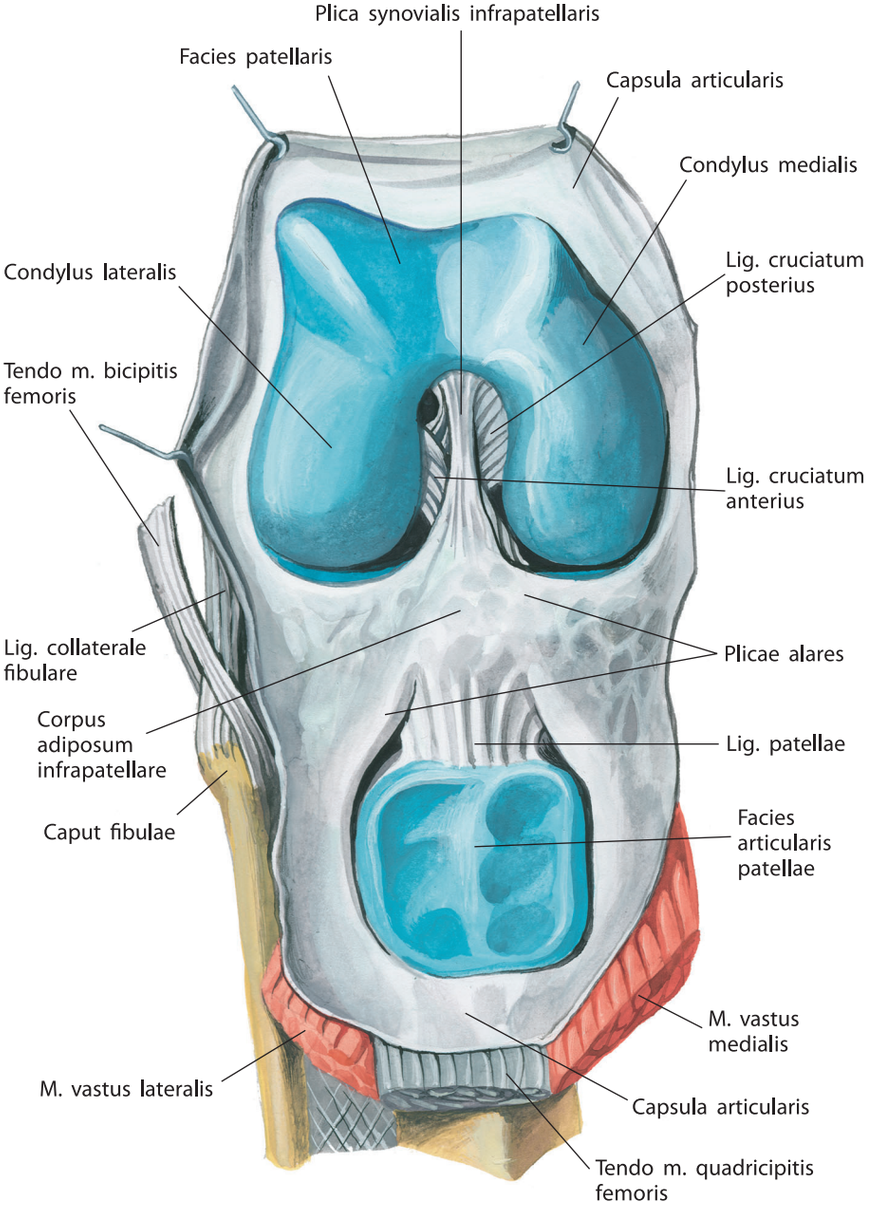

Фиг. 271. Колянна става, articulatio genus, дясна; изглед отпред. ***(Ставната капсула е разрязана по предностраничните повърхности; четириглавият мускул на бедрото, m. quadriceps femoris, с капачето са отдръпнати дистално)***

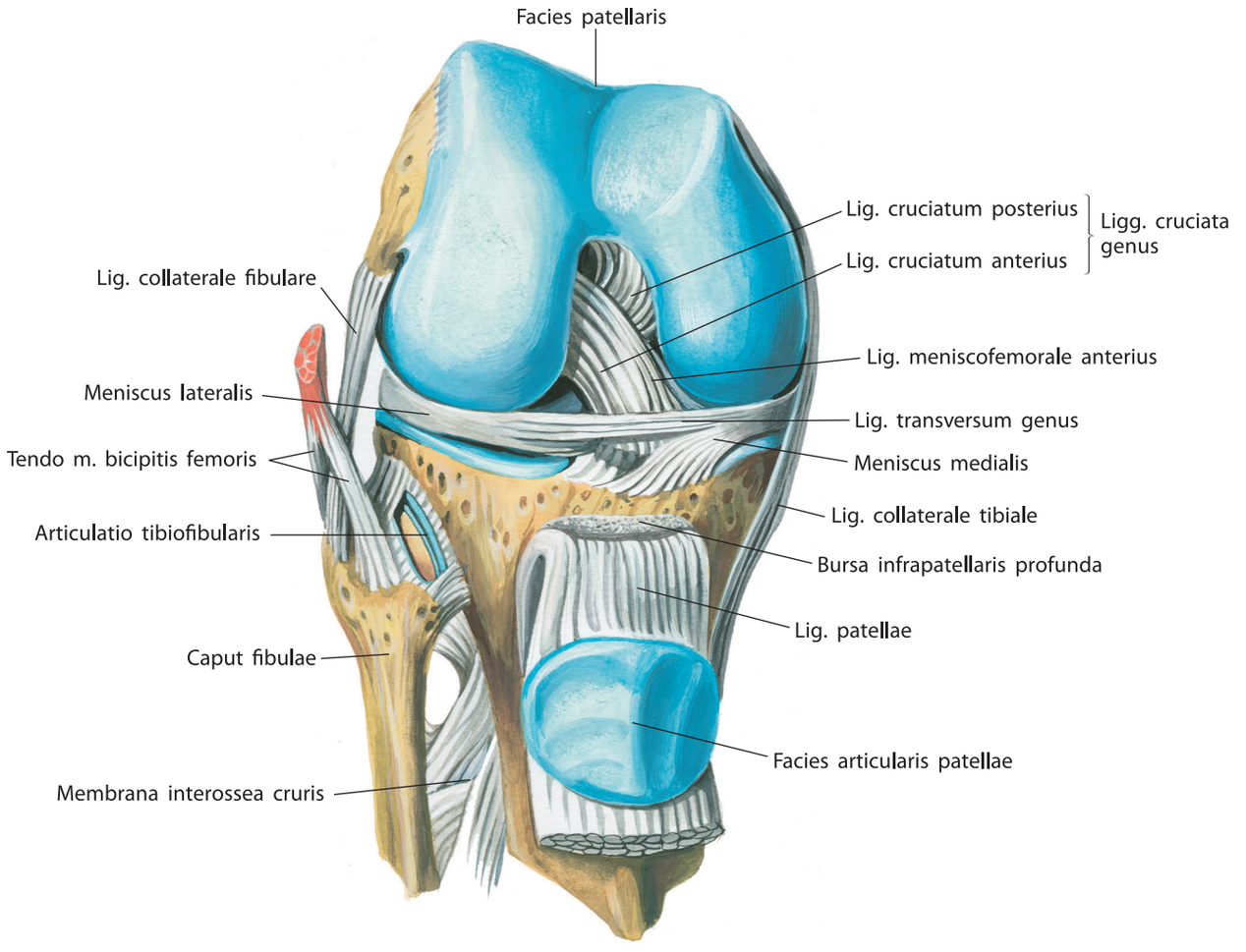

Фиг. 272. Колянна става, articulatio genus, дясна; изглед отпред. ***(Ставната капсула е отстранена; сухожилията на четириглавия мускул с капачето са отдръпнати дистално)***

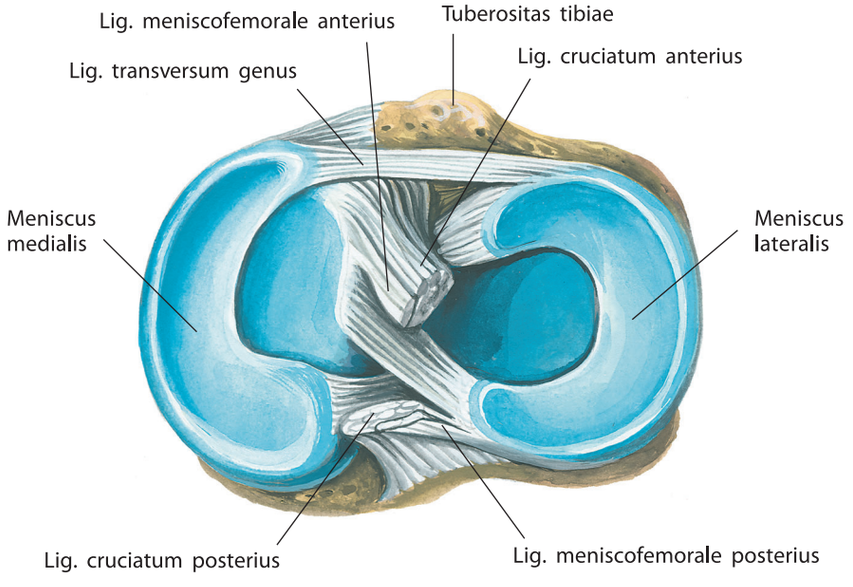

Фиг. 273. Колянна става, articulatio genus, дясна. (Дистална повърхност на колянната става отгоре). ***(Кръстосани връзки на коляното, ligg. cruciata genus, са прерязани)***

Влакната на мембраната вървят отгоре надолу и латерално от междукостния ръб на големия пищял към едноименния ръб на малкия пищял. В горната част на мембраната има голям отвор, пропускащ съдове и нерв, а в долната – малък отвор, през който преминават съдове. В долната си част мембраната е по-стабилна.

Долните краища на костите на подбедрицата образуват *междупищялна синдезмоза, syndesmosis tibiofibularis* (вж. фиг. 275–277, 279), като тази синдезмоза често съдържа синовиално продължение от горната скочна става; в този случай тази става може да се разглежда като става между големия и малкия пищял.

Върху предната и задната повърхност на това свързване има къси, но здрави връзки, опънати от предния и задния ръбове на малкопищялната изрезка на големия пищял към латералния глезен. Това е *предната и задната връзки между големия и малкия пищял, ligg. tibiofibularia anterius et posterius* (вж. фиг. 275, 276). Освен това, плътните снопчета съединителнотъканни влакна са опънати по цялата дължина между малкопищялната изрезка на големия пищял и обърнатата към нея грапава повърхност на латералния глезен.

СТАВИ НА ХОДИЛОТО

Горна скочна става

Горната скочна става, articulatio talocruralis (вж. фиг. 276, 277, 279–282), е образувана от ставните повърхности на дисталните епифизи на големия и малкия пищял и ставната повърхност на макарата на скочната кост. Ставната повърхност на големия пищял е представена от *долната ставна повърхност на големия пищял, facies articularis inferior tibiae,* и *ставната повърхност на медиалния глезен, facies articularis malleoli medialis.* Малкият пищял също има *ставна повърхност на глезена, facies articularis malleoli fibulae.*

Ставната повърхност на скочната кост отгоре има форма на макара, а странично е представена от плоски ставни площадки – *латерална и медиална глезенни повърхности, facies malleolares lateralis et medialis*. Костите на подбедрицата като вилка обхващат макарата на скочната кост.

Голяма част от ставната капсула се прикрепва по ръба на ставния хрущял и само на предната повърхност на тялото на скочната кост се отделя леко от него, прикрепвайки се към шийката на скочната кост. Предните и задните отдели на ставната капсула са слабо обтегнати.

Връзките на горната скочна става залягат по нейните странични повърхности.

1. *Медиална колатерална (делтовидна) връзка, lig. collaterale mediale (de-*

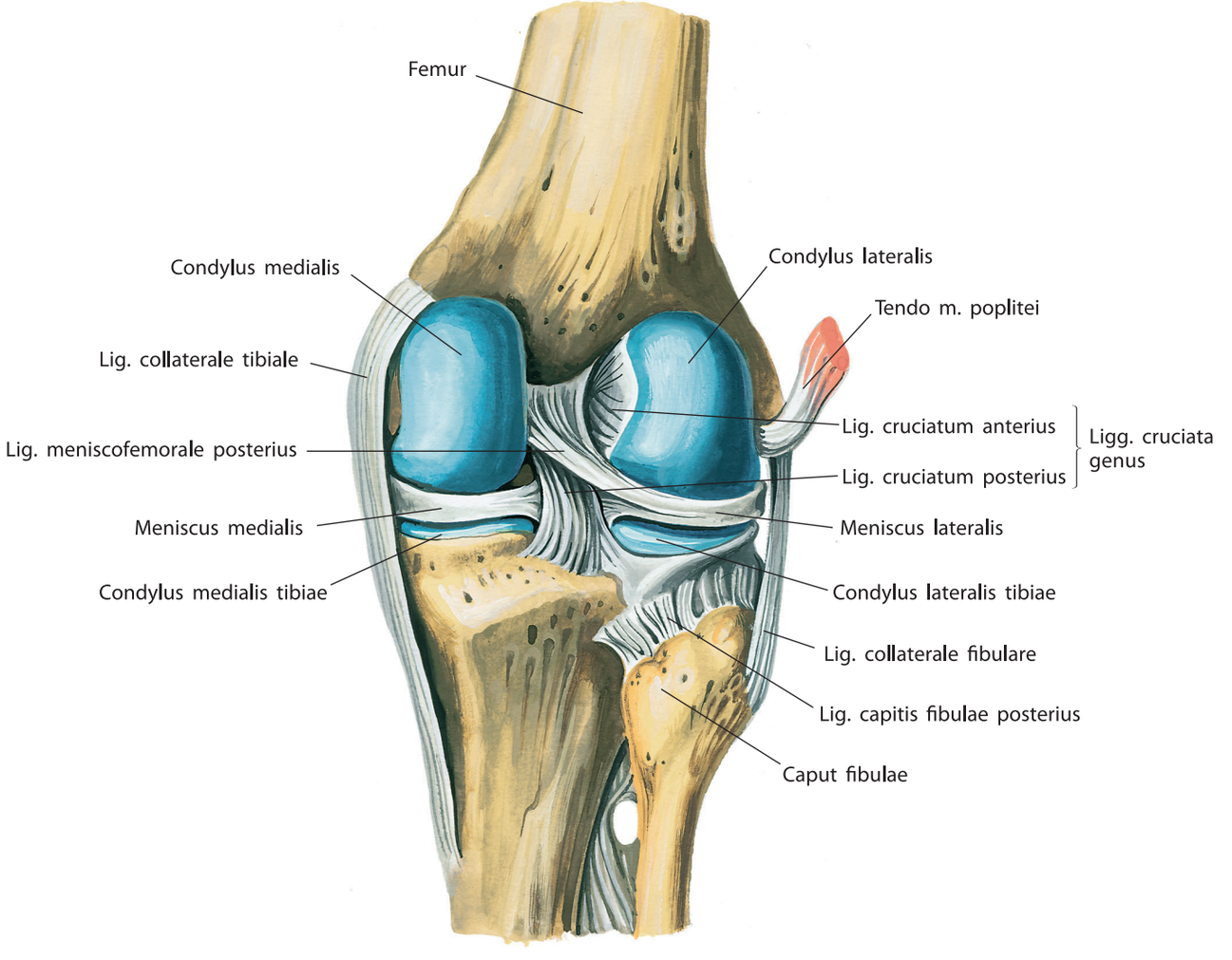

Фиг. 274. Колянна става, articulatio genus, дясна; изглед отзад. ***(Ставната капсула е отстранена)***

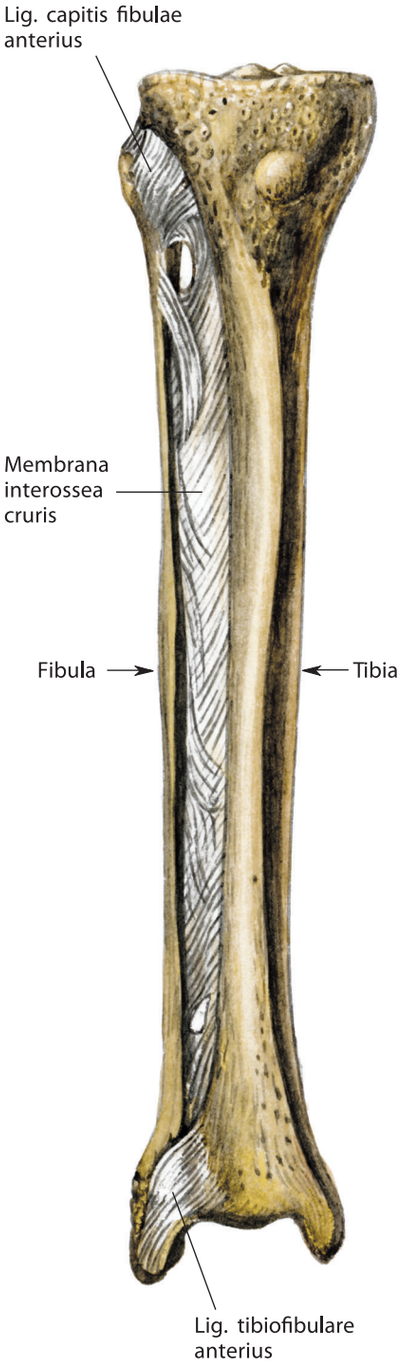

Фиг. 275. Става между големия и малкия пищял, articulatio tibiofibularis; междукостна мембрана на подбедрицата, membrana interossea cruris, и синдезмоза между големия и малкия пищял, syndesmosis tibiofibularis, десни; изглед отпред

ltoideum) (вж. фиг. 276, 277, 279), която се дели на следните части:

а) *предна голямопищялнаскочна част, pars tibiotalaris anterior*, която върви от предния ръб на медиалния глезен надолу и напред и се прикрепя към задномедиалната повърхност на скочната кост (вж. фиг. 279);

б) *голямопищялналадиевидна част, pars tibionavicularis*, която е по-дълга от предишната, започва от медиалния глезен и достига тилната повърхност на ладиевидната кост (вж. фиг. 277, 279);

в) *голямопищялнапетна част, pars tibiocalcanea*, която е опъната между медиалния глезен и опората на скочната кост (вж. фиг. 276);

г) *задна голямопищялнаскочна част, pars tibiotalaris posterior* (вж фиг. 276), която започва от задния ръб на медиалния глезен надолу и латерално и се прикрепва към задномедилните отдели на тялото на скочната кост.

2. *Предна талофибуларна връзка, lig. talofibulare anterius* (вж. фиг. 277), тръгва от предния ръб на латералния глезен към страничната повърхност на шийката на скочната кост.

3. *Калканеофибуларната връзка, lig. calcaneofibulare* (вж. фиг. 277), започва от външната повърхност на латералния глезен, насочва се надолу и назад и се прикрепя на латералната повърхност на петната кост.

4. *Задна калканеофибуларна връзка, lig. talofibulare posterius* (вж. фиг. 276, 279), върви от задния ръб на латералния глезен почти хоризонтално към латералното възвишение на задния израстък на скочната кост.

Горната скочна става се отнася към макаровидните стави, ginglymus. В нея

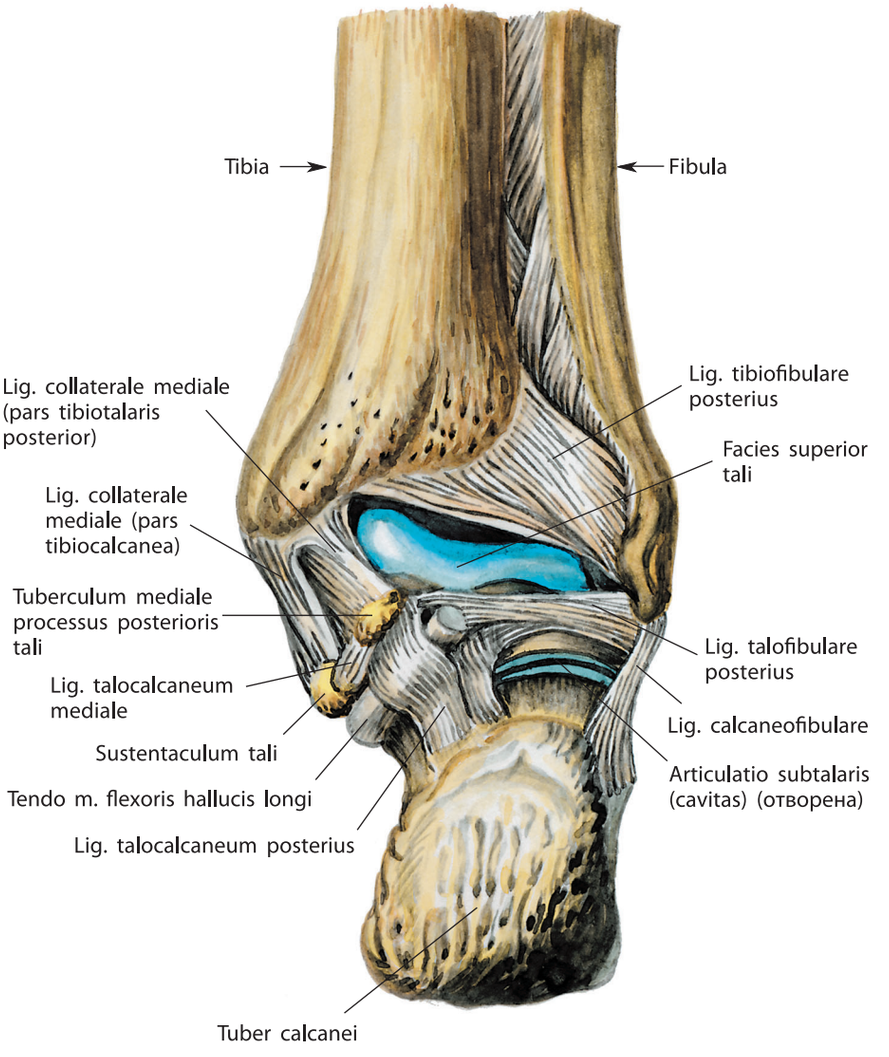

Фиг. 276. Връзки и стави на ходилото, дясно; изглед отзад.
(Ставните капсули са отстранени)

е възможно осъществяването на винтообразно движение.

Стави между задноходилните кости

Задноходилните кости образуват цяла група стави: субталарна става, долна скочна става, петнокубовидна става, напречна става на ходилото и клиноладиевидна става (фиг. 280–283; вж. фиг. 279).

Субтарална става

Субталарната става, *articulatio subtalaris* (вж. фиг. 276, 277, 279, 280), се образува от *задната скочна ставна повърхност на петната кост, facies articularis talaris posterior calcanei,* и *задната петна ставна повърхност на скочната кост, facies articularis calcanea posterior tali.*

Ставната капсула е слабо обтегната, с по-голямата си част се прикрепя по ръба на ставните хрущяли и едва отпред – на скочната кост, и отзад – на петната кост, се отделя леко от ръба на ставните повърхности.

Следните връзки укрепват тази става:

1. *Междукостната талокалканеарна връзка, lig. talocalcaneum interosseum* (вж. фиг. 279, 280), се разполага в кухината на задноходилните кости, прикрепейки се чрез своите краища към браздите на скочната и петната кост.

2. *Латералната талокалканеарна връзка, lig. talocalcaneum laterale* (вж. фиг. 277), е обтегната между горната повърхност на шийката на скочната кост и горнолатералната повърхност на петната кост.

3. *Медиалната талокалканеарна връзка, lig. talocalcaneum mediale* (вж. фиг. 276), върви от задния израстък на скочната кост към поддържащия израстък на петната кост.

4. *Задната талокалканеарна връзка, lig. talocalcaneum posterium.*

Долна скочна става

Долната скочна става, *articulatio talocalcaneonavicularis* (вж. фиг. 279, 280), е образувана от ставните повърхности на скочната, петната и ладиевидната кости. Скочната кост образува главата на ставата, а петната и ладиевидната кости – ставната ямка.

Ставната капсула се залавя по ръба на ставните хрущяли.

Ставата се укрепва от следните връзки:

1. *Талонавикуларната връзка, lig. talonaviculare* (вж. фиг. 277), е широка и

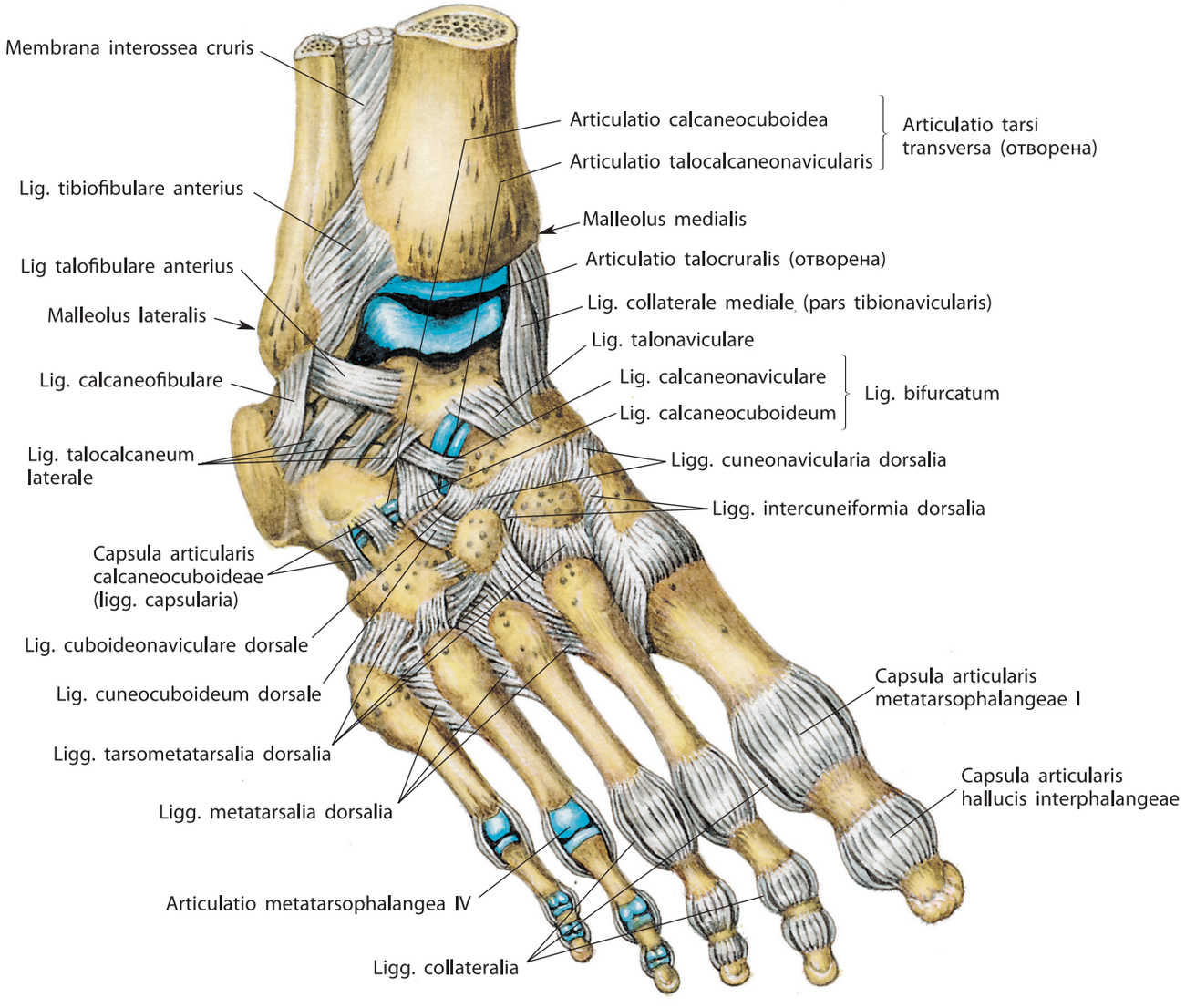

Фиг. 277. Връзки и стави на ходилото, дясно.
(Дорзална повърхност, facies dorsalis; тилни връзки на задноходилните кости, ligg. tarsi dorsalia)

мощна. Тя е опъната между шийката на скочната кост и ладиевидната кост.

2. *Плантарната калканеонавикуларна връзка, lig. calcaneonaviculare plantare* (вж. фиг. 278), върви от опората на скочната кост към стъпалната повърхност на ладиевидната кост. Горният отдел на тази връзка преминава във фиброзен хрущял, който взема участие в образуването на ставната ямка.

Според формата си долната скочна става се отнася към сферичните стави, articulationes spheroideae, но движенията в нея са възможни само около нейната ос в една сагитална плоскост.

Петнокубовидна става

Петнокубовидната става, *articulatio calcaneocuboidea* (вж. фиг. 277, 279), е образувана от *задната ставна повърхност на кубовидната кост, facies articularis posterior ossis cuboidei, и кубовидната ставна повърхност на петната кост, facies articularis cuboidea calcanei*. Ставните повърхности на петно-кубовидната става имат седловидна форма. Ставната капсула в медиалния отдел се прикрепва по ръба на ставния хрущял и е здраво обтегната, а в латералния отдел се прикрепва леко отстъпвайки от ръба на ставния хрущял.

Ставата е подсилена от редица връзки, които са по-силно развити на стъпалната страна. Към тях се отнасят:

1. *Дългата плантарна връзка, lig. plantare longum* (вж. фиг. 278, 283), е най-мощната. Тя започва от долната повърхност на възвишението на петната кост и, насочвайки се напред, се прехвърля през браздата на кубовидната кост, образувайки костно-фиброзен канал; достига основите на II–V предноходилни кости. Дълбоките снопчета на тази връзка са по-къси и се прикрепят към грапавината на кубовидната кост.

2. *Плантарната калканеокубоидна връзка, lig. calcaneocuboideum plantare* (вж. фиг. 283), е разположена по-дълбоко от предишната връзка. Нейните снопчета прилягат директно към ставната капсула и съединяват стъпалните повърхности на петната и кубовидната кости.

Според формата си долната скочна става наподобява седловидна става, articulatio sellaris, но функционира като едноосна става.

Напречна става на стъпалото

Напречната става на ходилото, *articulatio tarsi transversa* (вж. фиг. 279), обединява две стави: *долната скочна, articulatio talocalcaneonavicularis*, и *петнокубовидната, articulatio calcaneocuboidea*. Линията на ставата е S-образно извита: нейният медиален отдел е обърнат с изпъкналостта си напред, а латералният отдел – назад. Ставите са анатомично обособени, но имат обща *раздвоена връзка, lig. bifurcatum.* Тази връзка започва от тилната повърхност на петната кост, до предния ѝ ръб, и веднага се разделя на две връзки: латерална *петно-кубовидна връзка, lig. calcaneocuboideum*, насочваща се към тилната повърхност на кубовидната кост, и медиална *петно-ладиевидна връзка, lig. calcaneonaviculare,* отиваща към ладиевидната кост.

Раздвоената връзка се нарича също и „ключ“ на напречната става на задноходилната кост, тъй като след като бъдат прерязани всички връзки, разположени в окръжността на тази става, тя удържа костите в съчленението. Само след прерязването на връзката е възможно дезартикулиране на стъпалото при операция.

Клиноладиевидна става

Клиноладиевидната става, *articulatio cuneonavicularis* (вж. фиг. 279, 280), представлява сложно съединение, в чието образуване участват ладиевидната, кубовидната и трите клиновидни кости. Тук се образуват следните стави: клиноладиевидната става – между предните ставни повърхности на ладиевидната кост и задните ставни повърхности на медиалната, междинната и латералната клиновидни кости, а също и ставите между обърнатите една към друга повърхности на кубовидната, ладиевидната и латералната клиновидна кости.

Ставната кухина между ладиевидната и клиновидните кости се разполага във фронталната плоскост, а от нея във вид на разклонения напред излизат три ставни цепки: между медиалната, междинната и латералната клиновидни, латералната клиновидна и кубовидната кости, както и една ставна цепка назад – между ладиевидната и кубовидната кости.

Ставната капсула се прикрепва по ръба на ставния хрущял. Ставната кухина комуникира през цепката между медиалната, междинната и латералната клиновидни кости с кухината на задноходилната става в областта на II задноходилна кост.

Клиноладиевидната става се поддържа от отделни групи връзки, имащи различна топография. Така например, различават се *дорзални връзки на задноходилните кости, ligg. tarsi dorsalia* (вж. фиг. 277), *плантарни връзки на задноходилните кости, ligg. tarsi plantaria* (вж. фиг. 278, 283), и *междукостни връзки на задноходилните кости, ligg. tarsi interossea* (вж. фиг. 278, 279). Тези групи са представени от следните връзки:

1. *Дорзални клиноладиевидни връзки, ligg. cuneonavicularia dorsalia*, разположени на тилната повърхност на ставата между ладиевидната и трите клиновидни кости.

2. *Дорзална кубовидноладиевидна връзка, lig. cuboideonaviculare dorsale*, която се намира по-латерално от предишната и съединява тилните повърхности на кубовидната и ладиевидната кости.

3. *Дорзална клинокубовидна връзка, lig. cuneocuboideum dorsale*, разположена по-навън от предишната, съединяваща латералната клиновидна кост с кубовидната.

4. *Дорзални междуклиновидни връзки, ligg. intercuneiformia dorsalia,* разположена на тилната повърхност на ставата между медиалната, междинната и страничната клиновидни кости.

5. *Плантарна кубовидноладиевидна връзка, lig. cuboideonaviculare plantare* (вж. фиг. 278, 283), разположена на плантарната повърхност на ставата между кубовидната и ладиевидната кости.

6. *Плантарна клинокубовидна връзка, lig. cuneocuboideum plantare,* съединяваща стъпалните повърхности на латералната клиновидна и кубовидна кости (вж. фиг. 283).

7. *Плантарни клиноладиевидни връзки, ligg. cuneonavicularia plantaria,* разположени между стъпалната повърхност на ладиевидната и трите клиновидни кости.

8. *Плантарни междуклиновидни връзки, ligg. intercuneiformia plantaria,* разположени на стъпалната повърхност между клиновидните кости (вж. фиг. 283).

Освен споменатите връзки, има редица къси здрави връзки между съседните кости в кухината на ставите: *междукостна клинокубовидна връзка, lig. cuneocuboideum interosseum,* и *междукостни междуклиновидни връзки, ligg. intercuneiformia interossea* (вж. фиг. 279).

Клиноладиевидната става се отнася към слабо подвижните съединения.

Стави между тарзалните и метатарзалните кости

Ставите между тарзалните и метатарзалните кости, *articulationes*

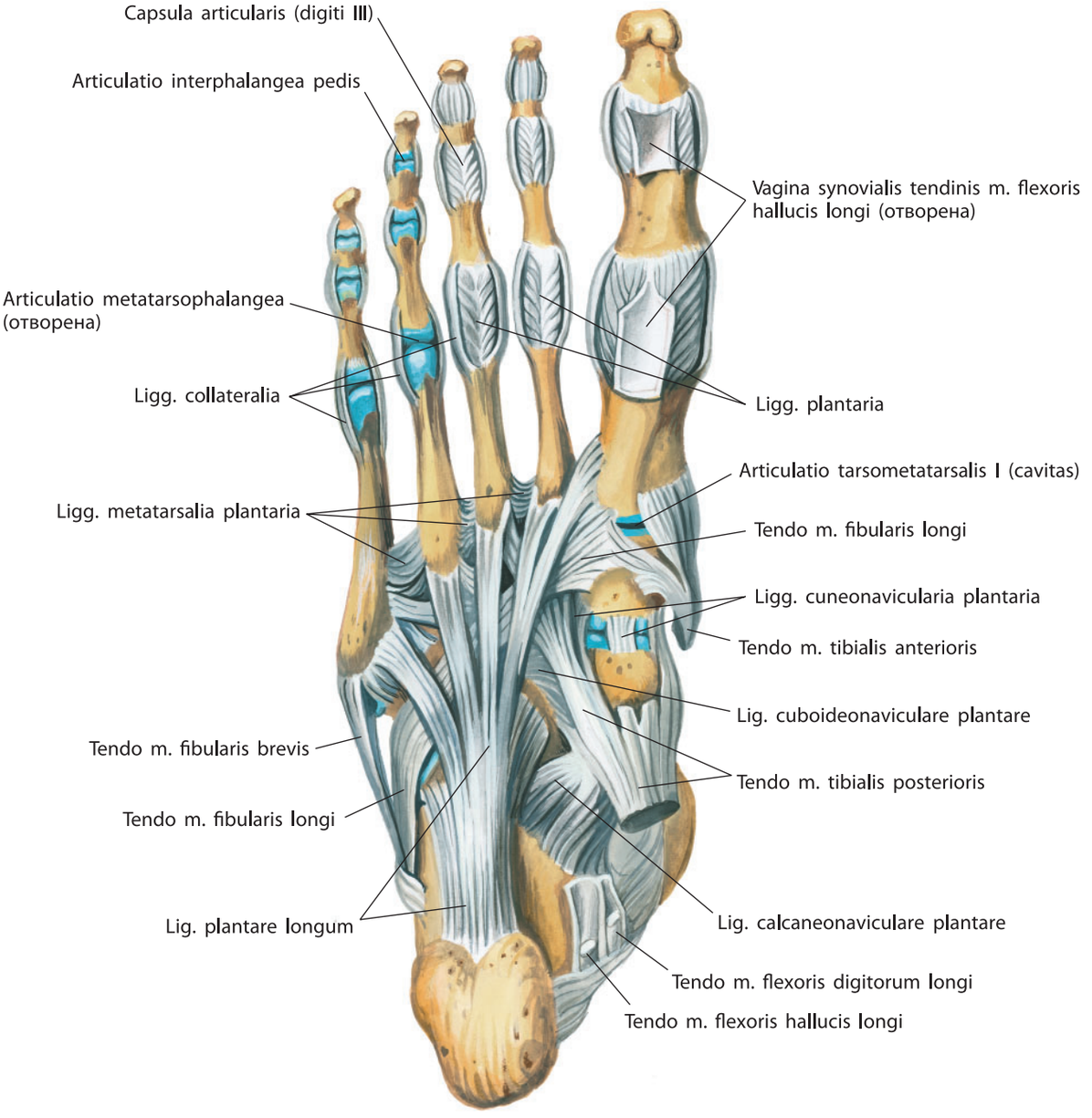

Фиг. 278. Връзки и стави на стъпалото, дясно.
(Плантарна повърхност, facies plantaris; плантарни връзки на задноходилни кости, ligg. tarsi plantaria)

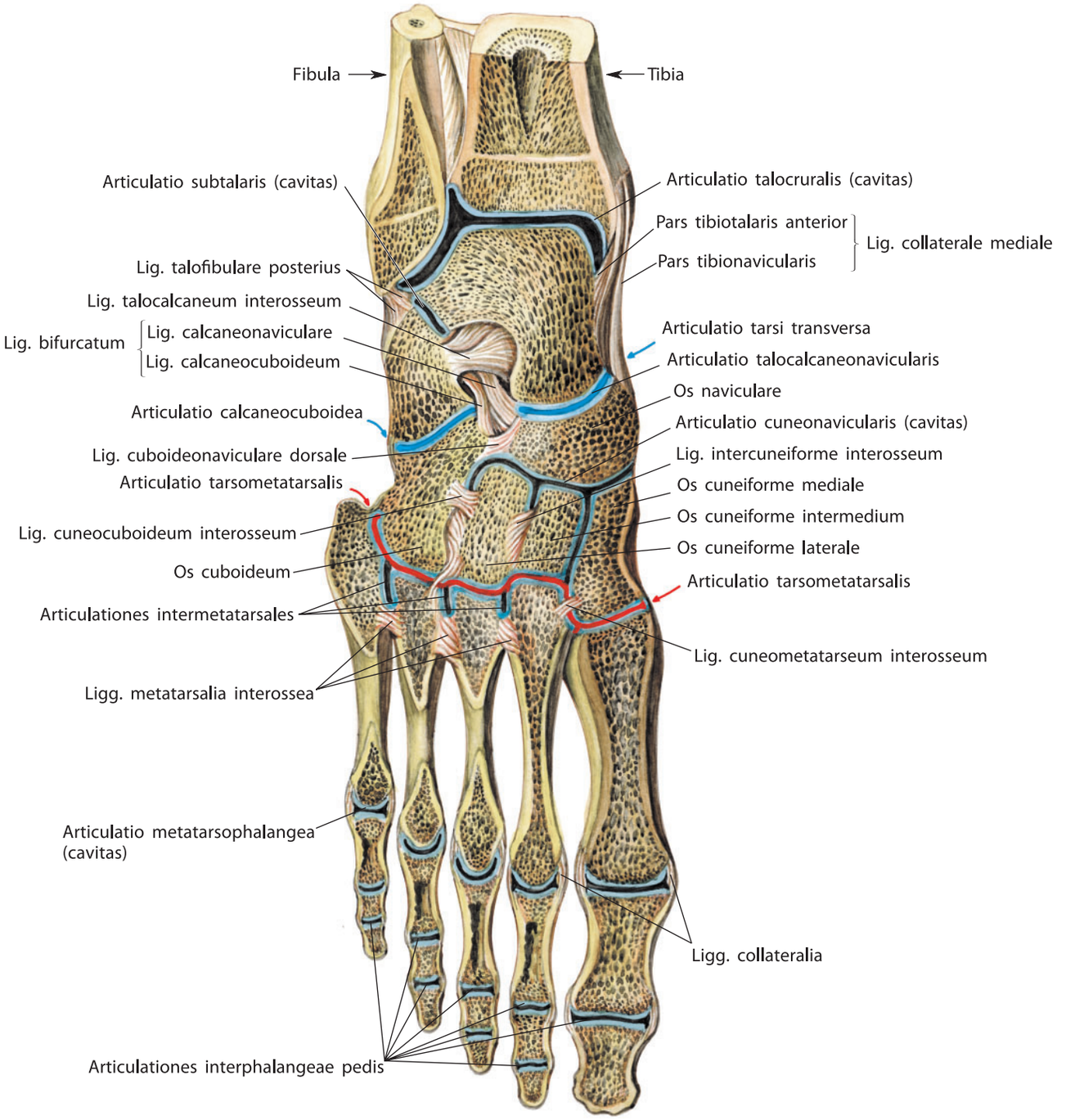

Фиг. 279. Стави и връзки на ходилото, дясно.
(Фронтален разрез през горна скочна става и ставите на ходилото)

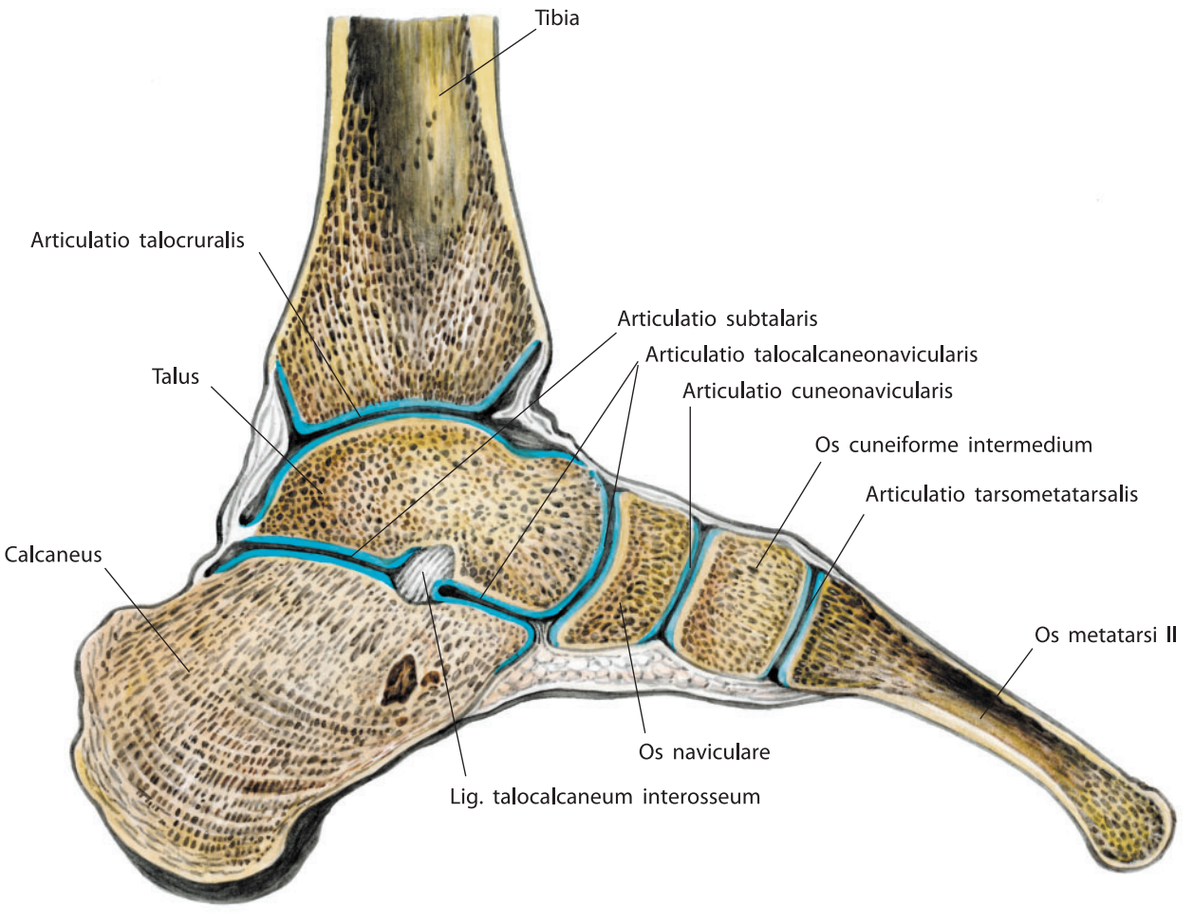

Фиг. 280. Стави и връзки на ходилото, дясно. ***(Сагитален разрез през горна скочна става и ставите на ходилото)***

tarsometatarsales (вж. фиг. 279), съединяват **тарзалните и метатарзалните кости**. Различават три тарзо-метатарзални стави: 1) между медиалната клиновидна и I предноходилна кости; 2) между междинната и латералната клиновидни и II–III предноходилни кости; 3) между кубовидната и IV–V предноходилни кости. Ставата между медиалната клиновидна и I предноходилна кости е образувана от ставни повърхности със слабо изразена седловидна форма, а останалите стави – от плоски ставни повърхности. Линията на ставната цепка на тарзо-метатарзалните стави е неравна, тъй като II предноходилна кост е по-дълга от останалите, а латералната клиновидна кост е леко изпъкнала в сравнение с предния отдел на кубовидната кост.

Ставната капсула на всяка от тарзометатарзалните стави се прикрепва по ръба на ставните хрущяли. Тя е подсилена от следните връзки:

1. *Дорзални тарзометатарзални връзки, ligg. tarsometatarsalia dorsalia* (вж. фиг. 277), на тилната повърхност на ставите.

2. *Плантарни тарзометатарзални връзки, ligg tarsometatarsalia plantaria*, разположени на стъпалната повърхност (вж. фиг. 283).

3. *Междукостни метатарзални връзки, ligg. metatarsalia interossea*, свързващи основите на предноходилните кости (вж. фиг. 279).

4. *Междукостни клинопредноходилни връзки, ligg. cuneometatarsalia interossea* (вж. фиг. 279), съединяващи клиновидните кости с предноходилните кости. Медиалната връзка свързва медиалната клиновидна кост с основата на II предноходилна кост и представлява „ключ“ за тарзометатарзалните стави. Тези стави се отнасят към типа слабо подвижни стави.

Интерметатарзални стави

Интерметатарзалните стави*, articulationes intermetatarsales* (вж. фиг. 279), се намират между основите на отделните предноходилни кости; посоката на връзките, укрепващи тези стави, основно е същата, както на китката.

Ставните капсули се подсилват от следните връзки: *междукостни метатарзални връзки, ligg. metatarsalia interossea* (вж. фиг. 279); *дорзални метатарзални връзки, ligg. metatarsalia dorsalia* (вж. фиг. 277); *плантарни метатарзални връзки, ligg. metatarsalia plantaria* (вж. фиг. 278, 283).

Междинните пространства между отделните предноходилни кости се наричат *междукостни промеждутъци на ходилото, spatia interossea metatarsi*.

Метатарзофалангеални стави

Метатарзофалангеалните стави, *articulationes metatarsophalangeae* (вж. фиг. 277–279), се образуват от ставните повърхности на главите на предноходилните кости и основите на проксималните фаланги. Главите на II и III предноходилни кости имат неправилна сферична

форма; техните тилни повърхности леко се стесняват.

Ставните капсули се залавят по ръбовете на ставните хрущяли и са слабо опънати. Тилният отдел на ставните капсули е изтънен; откъм стъпалната повърхност те се усилват от *плантарни връзки, ligg. plantaria*, а странично – от *колатерални връзки, ligg. collateralia.* Освен това, между главите на предно-ходилните кости е обтегната *дълбока напречна метатарзална връзка, lig. metatarsale transversum profundum*.

Метатарзофалангеалните стави се определят като сферични стави, articulationes spheroideae.

Междуфалангеални стави на ходилото

Междуфалангеалните стави на ходилото, *articulationes interphalangeae pedis* (вж. фиг. 278, 279, 281), свързват проксималните със средните фаланги и средните с дисталните фаланги. Ставните капсули на тези стави са тънки. Техните странични отдели се подсилват от *колатерални връзки, ligg. collateralia*, а откъм стъпалната страна – от *плантарни връзки, ligg. plantaria*.

Междуфалангеалните стави се отнасят към типа макаровидни стави, ginglymus.

СТАВИ НА ХОДИЛОТО

Ходилото е образувано от голям брой кости, съчленяващи се чрез сложни по строеж и функция стави.

Ходилото е важен опорен и ресорен апарат на човешкото тяло, което се обезпечава от сводестия му строеж. Различават се надлъжни и напречен сводове на ходилото. Надлъжните сводове на ходилото се образуват съответно от пет предноходилни кости. Всички надлъжни сводове започват от петната кост и се разпределят ветрилообразно в надлъжно направление (вж. фиг. 194, 280). Следователно, в състава на всеки свод влизат предноходилната кост и част от задноходилните кости, лежащи по оста на свода и разположени между петната кост и предноходилната. Напречният свод преминава през кубовидната и клиновидните кости, а също и през основата на предноходилните кости.

В зависимост от изразеността на сводовете е прието да се различават нормално ходило, изразено сводесто и плоско ходило. В стабилизацията на сводовете на стъпалото важна роля играят такива фактори, като формата на костите, връзките и функцията на мускулите.



Фиг. 281. Стави на ходилото, дясно (рентгенограма).
(Пръстите на ходилото са в положение на сгъване)
1 – голям пищял; 2 – скочна кост; 3 – ладиевидна кост; 4 – медиална клиновидна кост; 5 – междинна клиновидна кост; 6 – латерална клиновидна кост; 7 – предноходилна кост; 8 – проксимална фаланга на палеца, 9 – дистална фаланга на палеца; 10 – V предноходилна кост; 11 – грапавина на V предноходилна кост; 12 – кубовидна кост; 13 – петна кост; 14 – малък пищял



Фиг. 282. Стави на ходилото, дясно (рентгенограма).
(Пръстите на ходилото са в положение на разгъване)
1 – голям пищял; 2 – скочна кост; 3 – ладиевидна кост; 4 – медиална клиновидна кост; 5 – междинна клиновидна кост; 6 – латерална клиновидна кост; 7 – предноходилна кост; 8 – проксимална фаланга на палеца, 9 – дистална фаланга на палеца; 10 – V предноходилна кост; 11 – грапавина на V предноходилна кост; 12 – кубовидна кост; 13 – петна кост; 14 – малък пищял

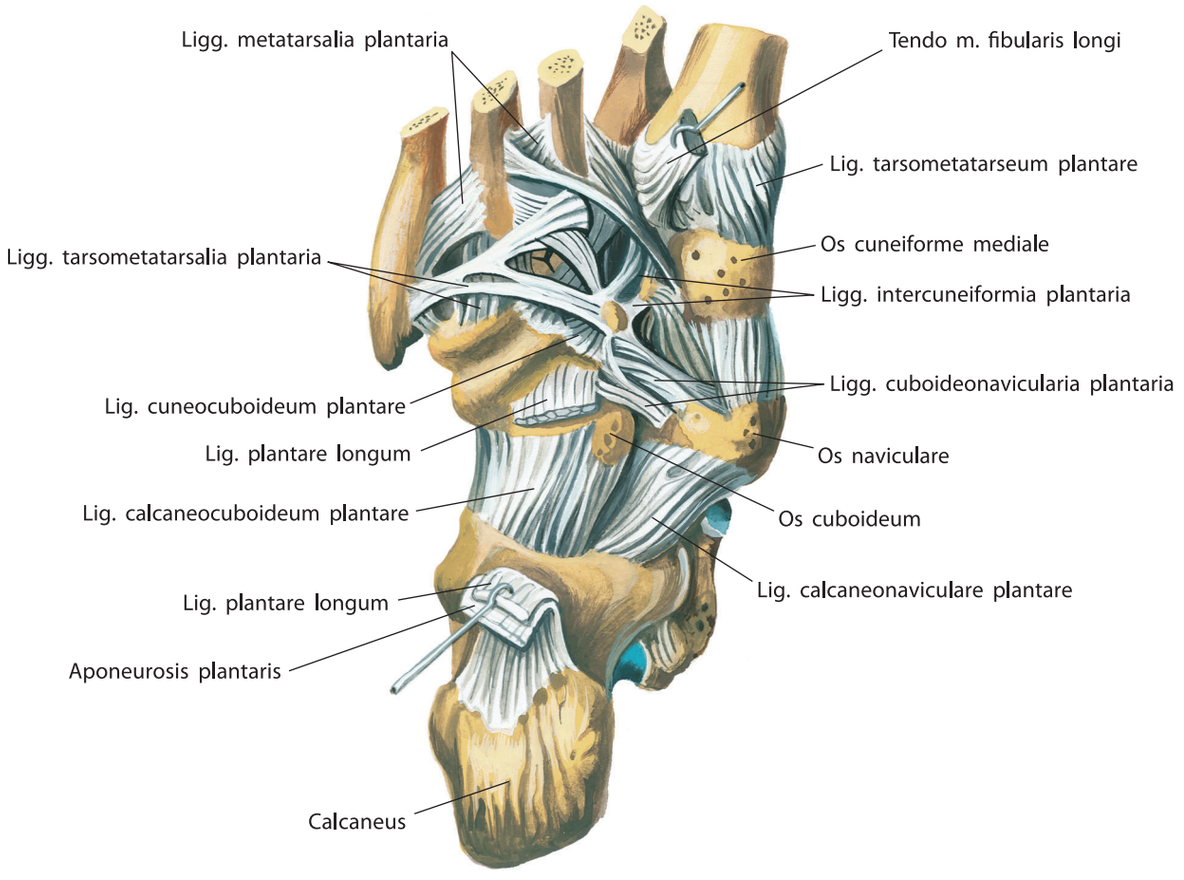

Фиг. 283. Връзки и стави на ходилото, дясно. (Плантарна повърхност, planta).
(Плантарната апоневроза и дългата плантарна връзка са отрязани и са прегънати надолу, сухожилието на дългия мускул на малкия пищял е отрязано и прегънато нагоре)

Връзките са пасивен апарат за укрепване на сводовете. Надлъжните сводове фиксират дългата плантарна, плантарната петноладиевидна връзка и плантарната апоневроза. Напречно разположените дълбока напречна предноходилна връзка и междукостните предноходилни връзки поддържат напречния свод на ходилото. Мускулите на ходилото и отчасти на подбедрицата служат като активен апарат за поддържане формата на всички сводове на ходилото.

РАЗВИТИЕ И ВЪЗРАСТОВИ ОСОБЕНОСТИ НА СВЪРЗВАНИЯТА МЕЖДУ КОСТИТЕ

Синовиалните свързвания (стави), juncturae (articulationes) synoviales, се зараждат през втория месец от вътреутробното развитие (фиг. 284–286). Между крайните отдели на два развиващи се зачатъка мезенхимът става по-плътна. Този уплътнен участък представлява мезенхимен ставен диск, или първична ставна пластинка (вж. фиг. 284).

В процеса на по-нататъшно развитие между клетките на мезенхима се натрупва аморфно вещество и тъканна течност. В резултат на това клетките се отделят една от друга, между тях се появяват малки кухини, които впоследствие се сливат; на мястото на диска се образува синовиална кухина. Крайните отдели на двата зачатъка се допират и се свързват помежду си с хрущялни ставни повърхности. Мезенхимът, обкръжаващ образуваната кухина, се уплътнява и се разделя на два слоя. По-дебелият външен слой е изграден от плътна съединителна тъкан. Този слой формира основата на фиброзната мембрана на капсулата на ставата. Мембраната запазва връзката с надхрущялника, а по-нататък – с надкостницата. От вътрешния слой се формира синовиалната мембрана.

Процесът на преустройство на първичната ставна пластинка протича под влиянието на мускулните зачатъци, които предизвикват опъване на тъканите, обкръжаващи бъдещата става. Това опъване спомага за формирането на връзките на ставата още преди образуването на нейната кухина.

В отделни стави, мезенхимът на ставния диск не се резорбира напълно, а се превръща във влакнест хрущял, от който се формират менисците, имащи свободен край (колянна става), и дискове, разделящи кухината на ставата на две изолирани кухини – двукамерни стави: долночелюстна и гръдно-ключична.

Междупрешленните дискове на новородените имат относително по-големи размери, отколкото на възрастен човек.

В напреднала възраст еластичността на междупрешленните дискове намалява, в тях се появяват ядра на вкостяване, също както и в предната надлъжна връзка.

В ставите на новороденото има всички елементи, които се срещат в ставите на възрастните, но те представляват само техен първообраз. Последващото развитие и моделиране на дефинитивните форми на ставните повърхности протича в съответствие с наследствената програма и влиянието на околната среда.

Ставите на новороденото се отличават от аналогичните стави на възрастния човек (вж. фиг. 285, 286) по определени характеристики.

Раменната става на новороденото има плоска овална ставна ямка на лопатката, която е обкръжена от невисока ставна устна. Обемът на движенията в ставата е ограничен, тъй като ставната капсула е удебелена, а клюновиднораменната връзка е къса. Към 4–7-годишна възраст ставната ямка става по-дълбока, капсулата на ставата се освобождава, клюновидно-раменната връзка се удължава и строежът на ставата се приближава до строежа на ставата при възрастен човек.

Лакътната става на новороденото се отличава със слабо развити връзки и силно обтегната ставна капсула. Формирането на ставата продължава до 13–14-годишна възраст.

В *лъчево-китковата става* ставният диск още не е оформен и се слива с дисталната хрущялна епифиза на лакътната кост. Капсулата на ставата е тънка. Костите на китката са представени от хрущялни зародиши, които съществено се отличават по формата от бъдещите кости, вследствие на което движенията в лъчево-китковата става и в ставите на китката са рязко ограничени. Формирането на ставите протича паралелно с вкостяването на костите на китката.

В *тазобедрената става* на новороденото гаванковидната ямка е почти плоска, не е образувана онази нейна част, която при възрастния човек изгражда „покрива“ на ставата. Поради това главата на бедрената кост е разположена извън ямката и даже над нея. Ставната капсула е силно обтегната, а от връзките е развита добре само хълбочнобедрената. Към 4–7-годишна възраст главата на бедрената кост потъва в ацетабулума, а към 13–14 години ставата приема окончателната си форма.

Колянната става на новороденото се отличава с плътна, силно обтегната ставна капсула, недостатъчно диференцирани менисци (те са представени от съединителнотъканни пластинки) и къси кръстосани връзки. Ставата се оформя окончателно към 10–12-годишна възраст.

При *глезенната става* и *ставите на ходилото* на новороденото се забелязват тънки капсули и слаборазвити връзки. По-нататъшното формиране на ставите става под влиянието на изправения стоеж и ходенето, едновременно с вкостяването на костите на ходилото.

В *долночелюстната става* на новороденото не е изразена ставната пъпка, но вече има диференциран ставен диск, подобен на диска при възрастен човек.

Симфизите се развиват от съединителна тъкан.

Когато започне сегментацията на гръбначния стълб, между зачатъците на прешлените му се формират междупрешленните дискове. Вътрешните части на тези дискове са изградени от влакнест хрущял, преминаващ в пихтиесто ядро. Външната част се образува от плътна съединителна тъкан и формира така наречения фиброзен пръстен.

При развитието на лонното съчленение, пространството между хрущялните краища на лонните кости е запълнено с влакнест хрущял, но вътре в него остава малко цепнатовидно пространство, което не разделя тези кости напълно.

Синдезмозите (връзки, шевове) се формират от съединителна тъкан.

Развитието на връзките протича паралелно с развитието на капсулите на ставите.

Шевовете също се формират от снопчета съединителна тъкан, обединяваща костите на черепа и лицето в едно цяло.

В процеса на растеж и сближаване на костите, прослойките съединителна тъкан в шевовете намаляват, а при възрастните постепенно се заместват от костна тъкан, преминавайки в синостоза (вкостяване на синдезмозата).

Хрущялните свръзки се формират между костите, образуващи се на базата на хрущялен модел. Така например, хрущялната тъкан свързва костите на основата на черепа, кръстеца, опашната кост, таза и др. Впоследствие в хрущялните свързвания между кръстцовите и опашната кости, а също и между частите на тазовата кост се появяват точки на вкостяване и свързванията постепенно се заменят от костни сраствания. В други участъци на скелета хрущялните свързвания не вкостяват, а се образуват постоянни синхондрози, каквито са например в областта на основата на черепа.

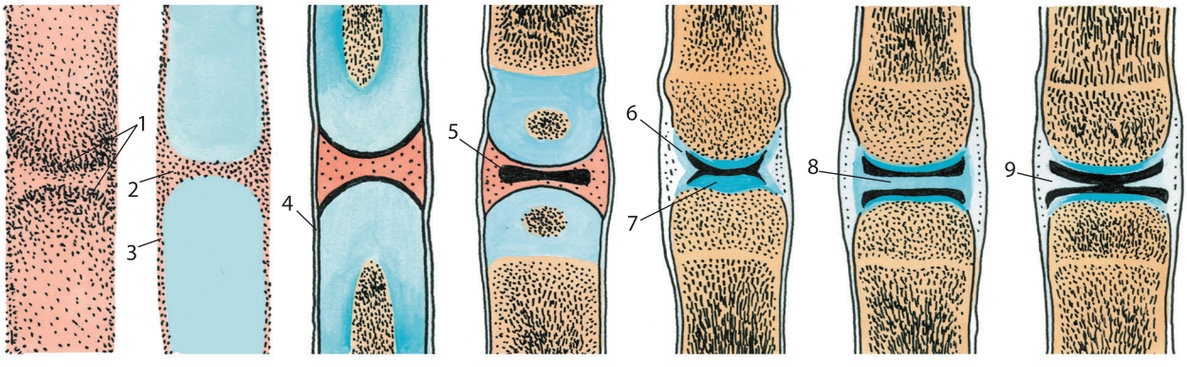

Фиг. 284. Развитие на става (полусхематично)
1 – натрупване на мезенхимни клетки (предхрущялно състояние); 2 – място на кухината на бъдеща става; 3 – надхрущялник; 4 – надкостница; 5 – ставна кухина; 6 – ставна капсула; 7 – ставен хрущял; 8 – ставен диск; 9 – мениск

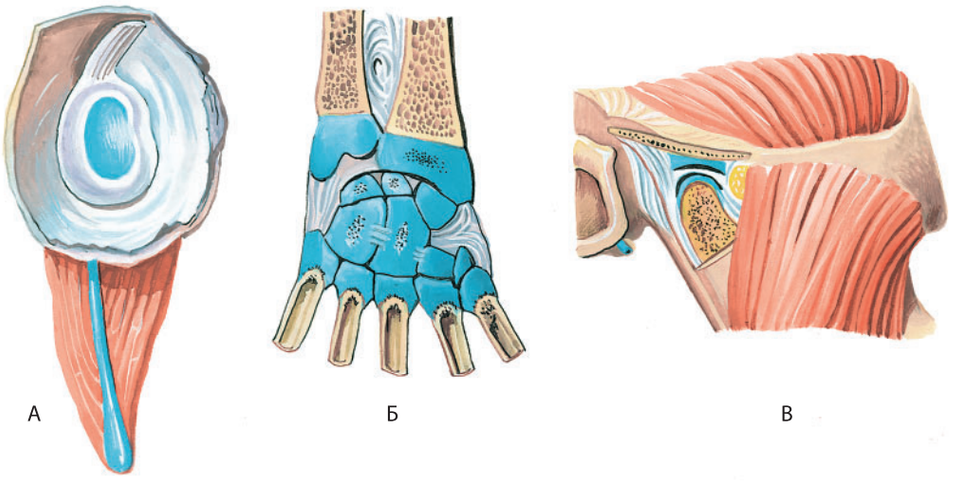

Фиг. 285. Раменна става, articulatio humeri (А), стави на китката, articulationes manus (Б) и слепоочно-долночелюстна става, articulatio temporomandibularis (В) на новородено

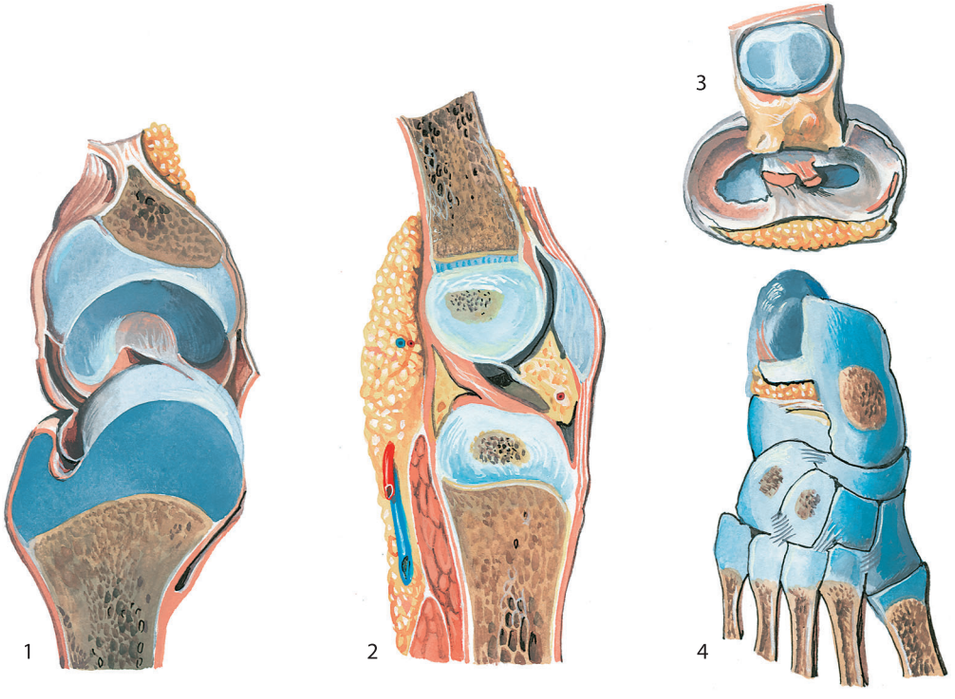

Фиг. 286. Стави на свободния долен крайник (десен), articulationes membri inferioris liberi, на новородено
1 – тазобедрена става; 2 – колянна става; 3 – менисци на колянната става; 4 – съединения на кости на ходилото

УЧЕНИЕ ЗА МУСКУЛИТЕ
МИОЛОГИЯ
MYOLOGIA

Мускулите, *musculi,* заедно с костите и техните свързвания изграждат опорно-двигателния апарат и са негов активен елемент (фиг. 287, 288).

В тялото на човека има повече от 600 скелетни мускула, чиято обща маса при жените е до 28–35% от масата на тялото, при мъжете – до 40–45%, а при спортистите – 45–55%. Около 50% от общата маса на скелетните мускули се пада на долните крайници, до 30% – на горните крайници и до 20% – на мускулите на главата и туловището.

Повечето мускули (фиг. 289) се състоят от *глава, caput,* и *коремче, venter.* За глава на мускула се смята онзи негов край, който е обърнат към проксималната част на тялото. Краищата на главата и на коремчето са се сраснали здраво със *сухожилията, tendines*, чрез които той се прикрепва към костта. Свързването с костта се осъществява най-често чрез влакната на сухожилията, проникващи през надкостницата в костната тъкан (пробождащи влакна).

Повечето мускули имат по едно коремче и две сухожилия и съответно –

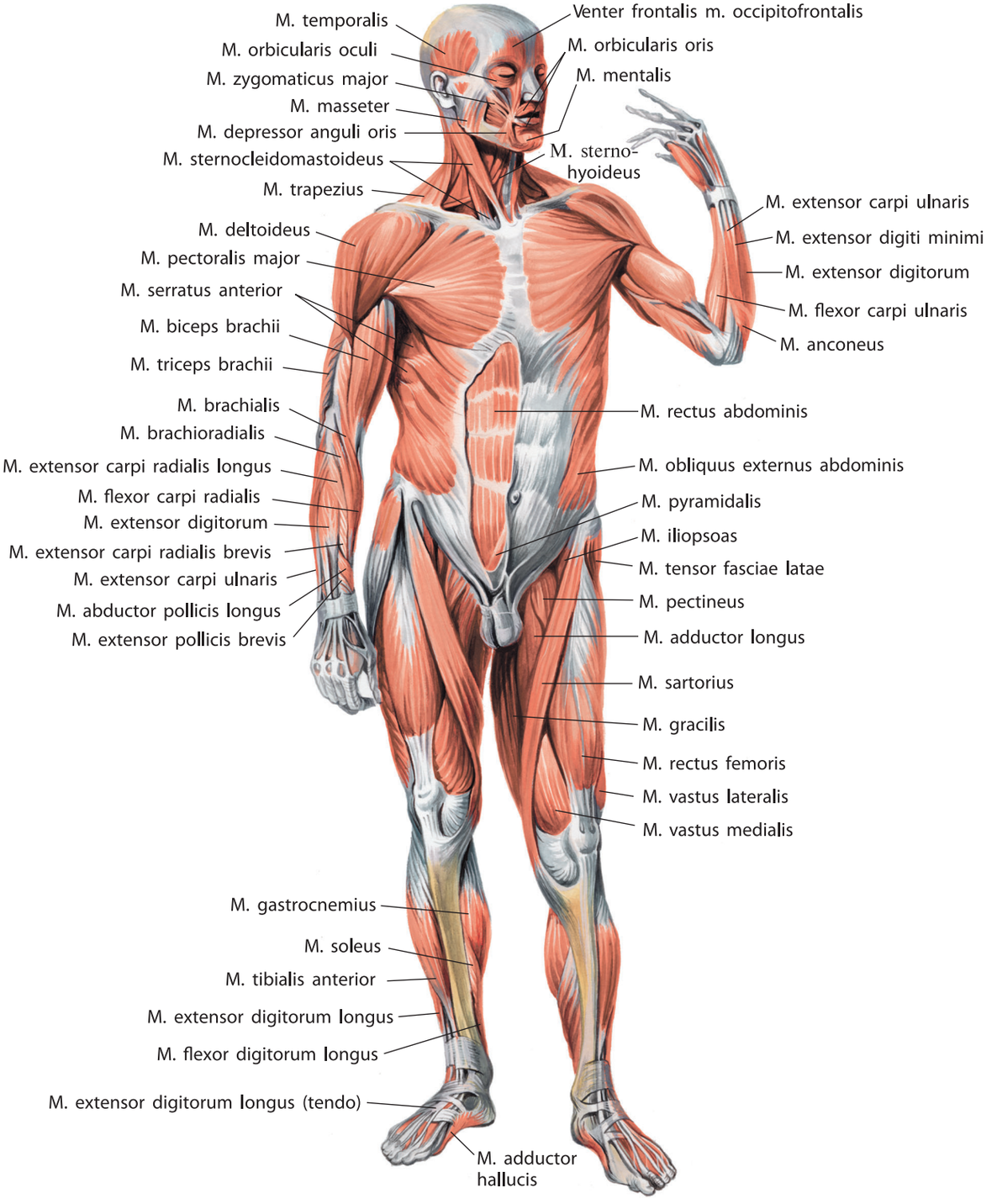

Фиг. 287. Мускули на човешкото тяло; изглед отпред

две точки на прикрепяне: проксимална – начало на мускула, и дистална – залавно място на мускула. При анализ на положенията и движенията на човешкото тяло е важно да се различават така наречените подвижна и неподвижна точки. Неподвижната точка често съвпада с точката на началото на мускула, а подвижната – със залавното място. В трудовата и спорната дейност на човека подвижната и неподвижната точка нерядко сменят местата си, следователно, такова деление е условно.

Сухожилията биват дълги и къси. Освен това се срещат сухожилни разтеглици – *апоневрози, aponeuroses*. Апоневрози са сухожилията на широките мускули, например, косите мускули на корема. В някои мускули (например, в правия коремен мускул) има допълнителни *сухожилни прекъсвания, intersectiones tendineae*, разделящи мускула на участъци.

Мускулът като орган се състои от основа, образувана от набраздена (скелетна, или напречно набраздена) мускулна тъкан, съединително-тъканно скеле, формиращо вътрешната мека опора на

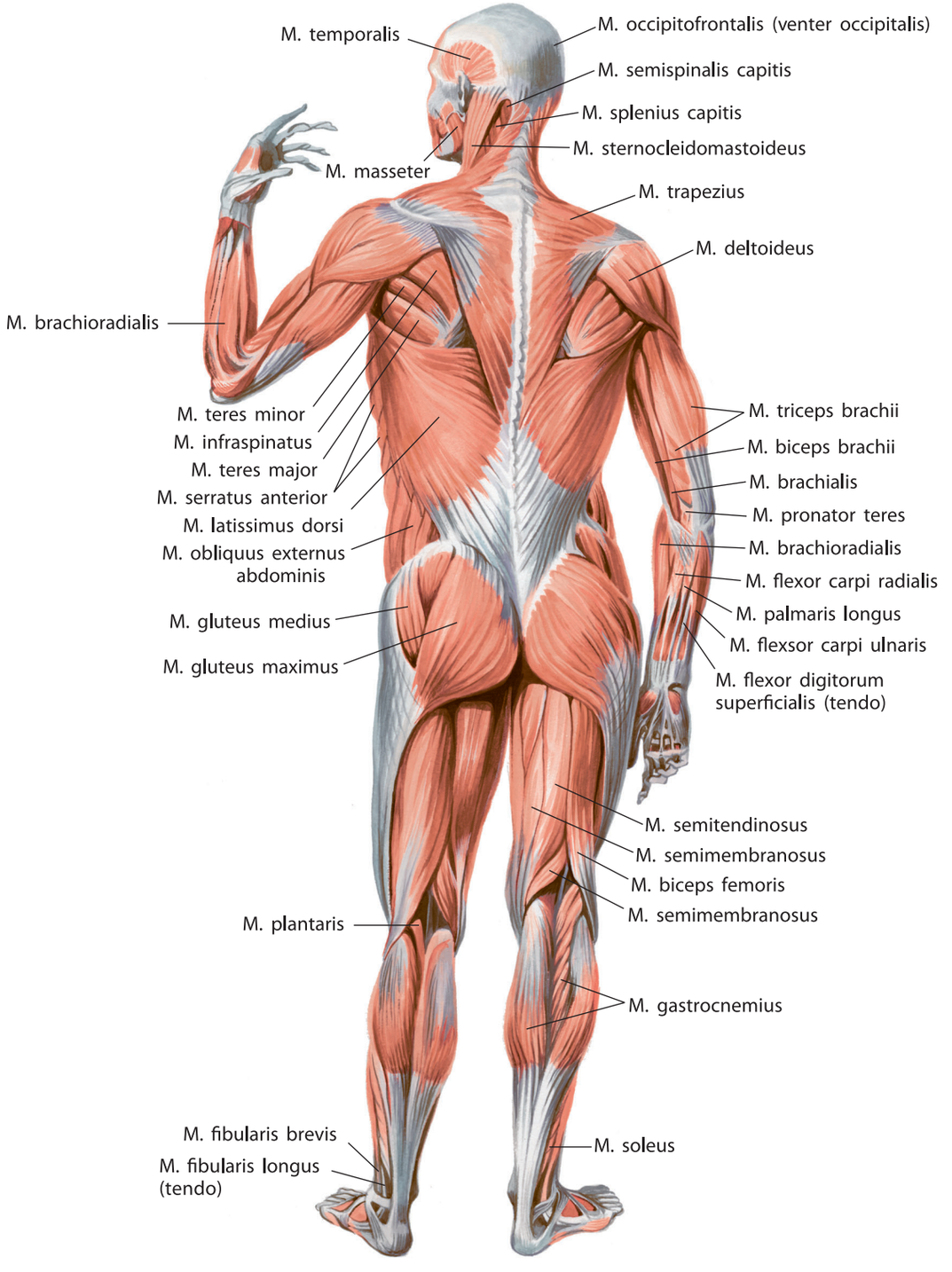

Фиг. 288. Мускули на човешкото тяло; изглед отзад

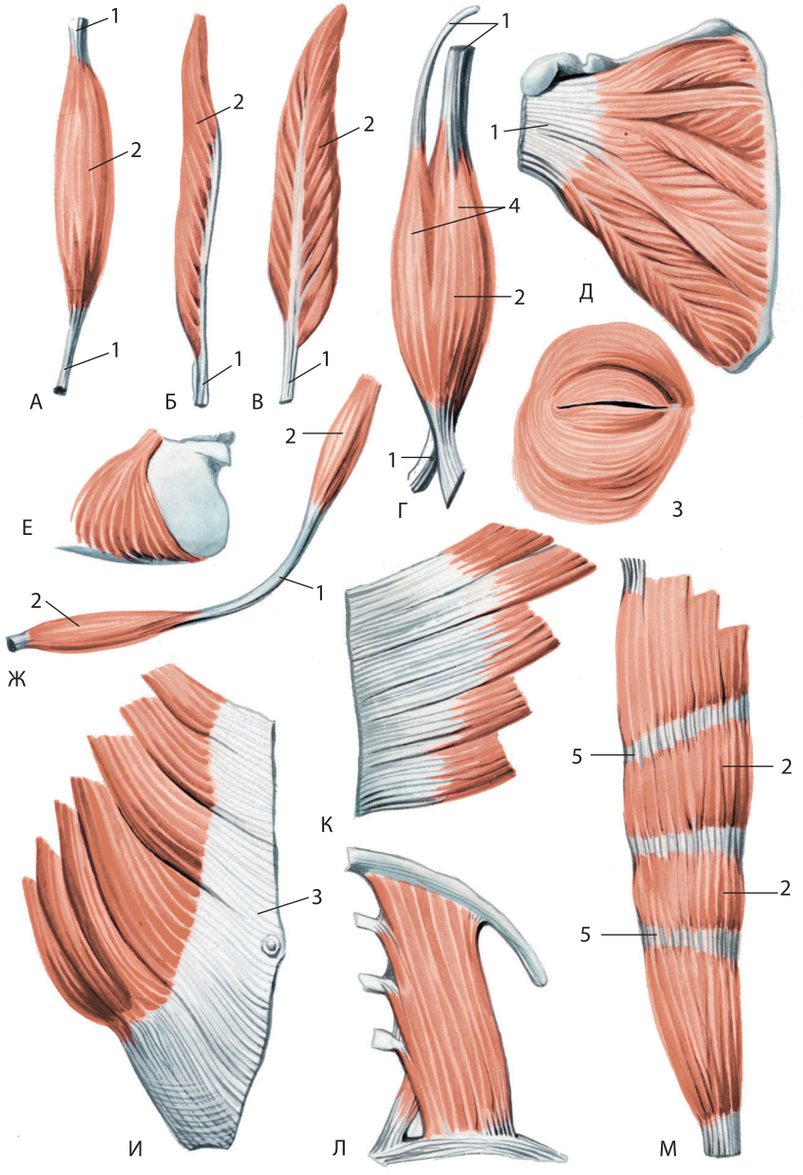

Фиг. 289. Скелетни мускули, mm. skeletale, различни по форма и строеж
А – вретенообразен мускул, m. fusiformis (m. extensor carpi radialis brevis); Б – едноперест мускул, m. unipennatus (m. flexor pollicis longus); В – двуперест мускул, m. bipennatus (m. flexor hallucis longus); Г – двуглав мускул, m. biceps (m. biceps brachii); Д – многоперест мускул, m. multipennatus (m. subscapularis); Е – триъгълен мускул, m. triangularis (m. depressor anguli oris); Ж – двукоремчест мускул, m. biventer (m. omohyoideus); З – кръгов мускул, m. orbicularis (m. orbicularis oculi); И – широк мускул, m. planus, имащ апоневроза, aponeurosis (m. obliquus externus abdominis); К – зъбчат мускул, m. serratus (m. serratus posterior inferior); Л – квадратен мускул, m. quadratus (m. quadratus lumborum); М – мускул, имащ сухожилни прекъсвания, intersectiones tendineae; 1 – сухожилие, tendo; 2 – коремче, venter; 3 – апоневроза, aponeurosis; 4 – глава, caput; 5 – сухожилно прекъсване, intersectio tendinea

мускула, а също и от съдове и нерви.

Основата на скелетния мускул се състои от набраздена мускулна тъкан. Структурнофункционалната единица на тъканта е *мускулното влакно, myofibra*, в което се намира апаратът на мускулното съкращение.

Мускулното влакно представлява клетка, чиято дължина може да достигне 10–12 cm, а дебелината – 70–80 μm. Всяко мускулно влакно е покрито с клетъчна мембрана – сарколема, покриваща саркоплазма и многобройни ядра. В саркоплазмата се намират органелите на мускулната клетка, сред които има органели със специално предназначение – *миофибрили, myofibrilae*. Те съдържат изключително тънки влакънца от белтъчен произход – *миофиламенти, myofilamenta*, способни да се съкращават. Разликата във физико-оптичните свойства на миофибрилите по дължината на мускулното влакно обуславя неговата напречна набразденост. Тази набразденост на влакното се определя от редуващи се ивички. В поляризирана светлина някои от тях светят – те са двойно пречупващи светлината анизотропни дискове, а други не пречупват светлината – те са тъмни изотропни дискове. Всяко мускулно влакно и малки групи влакна са обвити със съединително-тъкана обвивка – *ендомизиум, endomysium*. По-големите комплекси от мускулни влакна – *мускулните снопчета, fasciculi musculares*, и мускулът като цяло са покрити от съединително-тъкана обвивка – *перимизиум, perimysium*. В прослойките на съединителната тъкани преминават съдове и нерви към мускулните влакна.

Всеки мускул има развита мрежа от кръвоносни съдове. Съкращаването на мускула спомага за по-бързо кръвообращение, т.е. мускулът представлява своеобразна „помпа“, изпомпваща кръвта. В условия на понижена двигателна активност (хипокинезия), обусловена от начина на живот или принудителен постелен режим, тази функция на скелетните мускули се изключва, което забавя кръвния ток, води до застойни прояви и забавяне на процесите на обмяна на веществата. В условия на двигателна активност, напротив, наблюдава се отваряне на резервни и образуване на нови капиляри, подобряване храненето на скелетните мускули.

Нервните влакна на скелетните мускули са представени от рецептори, възприемащи процеса на съкращение, и ефектори, предаващи възбуждането от централната нервна система към мускула. Броят на нервните окончания в мускула зависи от нивото на функционална активност на

мускулите. Физическото натоварване от динамичен тип спомага за увеличаването на броя им.

Скелетните мускули са разнообразни по форма, по положение спрямо осите на ставите, по строеж и т.н.

Топографски мускулите се делят на мускули на главата, шията, гърба, гърдите, корема, горния и долния крайник.

Според **структурата** им се различават *вретенообразни мускули, mm. fusiformes*, при които по-голямата част от мускулните влакна са ориентирани паралелно на дългата ос на мускула, и *перести мускули, mm. pennati*, в които мускулните влакна се прикрепят към сухожилието като пера. При това те биват: *еднoперести мускули, mm. unipennati,* при които мускулните влакна са ориентирани от едната страна на сухожилието; *двуперести, mm. bipennati*, когато мускулните влакна се захващат от двете страни на сухожилието; *многоперести, mm. multipennati*, при които има сложен сухожилен строеж, а мускулните влакна се захващат към неговите многобройни прегради на снопчета (вж. фиг. 289).

Формата на мускулите също е разнообразна (вж. фиг. 289). Мускулите биват *квадратни, mm. quadrati*, *триъгълни, mm. triangulares, кръгли, mm. orbiculares*; мускули с две глави (двуглави) и повече (триглави, четириглави), съставени от две коремчета (двукоремчести); прикрепящи се с няколко зъба (зъбчати мускули) или с помощта на апоневроза – широки мускули и др.

Според **функцията** им се различават следните мускули: *сгъвачи, mm. flexores; разгъвачи, mm. extensores; привеждащи, mm. adductores; отвеждащи, mm. abductores; въртящи, mm. rotatores; повдигащи, mm. levatores; смъкващи, mm. depressores; изправящи, mm. erectores; сфинктери, mm. sphincteres;* мускули, укрепващи ставата и преминаващи вътре в ставата или прикрепващи се към ставната торбичка – *ставни мускули, mm. articulares*; мускули, движещи кожата и прикрепващи се към нея – *кожни мускули, mm. cutanei; пронатори, mm. pronatores,* и *супинатори, mm. supinatores; изопващи мускули, mm. tensores*, и др.

Мускулите, осъществяващи еднотипна двигателна функция, са обединени във функционални работни групи. Всяка ос на въртене на ставата има своя двойка функционални работни групи: едноосните стави – една двойка (две функционални работни групи), двуосните – две двойки (четири групи мускули), триосните стави – три двойки (шест групи мускули).

Мускулите, образуващи една функционална работна група, т.е. имащи еднотипна функция, се наричат *синергисти*. Противоположните по функция мускули, които образуват друга функционална работна група, се наричат *антагонисти*. Това деление е условно, т.е. в редица двигателни ситуации мускулите-синергисти могат да работят като мускули-антагонисти и обратно.

Скелетните мускули имат помощен апарат, улесняващ тяхното функциониране (фиг. 290). Той включва фасциите, синовиалните торбички, влагалищата на сухожилията, макарите на мускулите (*trochleae musculares)*, сухожилните дъги и сезамовидните кости.

Фасциите, fasciae, представляват съединителнотъканни фиброзни мембрани, формиращи обвивките, постилащи кухините на тялото, обвиващи мускулите (с изключение мускулите на лицето) и органите. Различават се *повърхностни фасции, fasciae supeificiales*, преминаващи в подкожната мастна тъкан, и *дълбоки (собствени) фасции, fasciae profundae (propriae)*. За скелетните мускули дълбоките фасции формират: 1) фиброзни канали, 2) костнофиброзни канали, 3) междумускулни прегради, 4) държачи на мускулите. Така че, фасциите изолират групите мускули, осигурявайки им условия за независимо съкращаване.

Фасциите имат важно значение, защото изпълняват опорна функция и за много мускули са начало и място за прикрепяне.

При наличието на локално възпаление фасциите ограничават огнището на поражение и са препятствие за преминаване на възпалението към съседна група мускули. Междуфасциалните пространства нерядко стават пътища за разпространение на възпалителния процес.

Синовиалните торбички, bursae synoviales, представляват тънкостенни изолирани сакчета, които не са свързани със ставната кухина. Торбичките са изградени от синовиална обвивка и съдържат синовиална течност. Те могат да се разполагат подкожно – *подкожна торбичка, bursa subcutanea*, под фасциите – *подфасцилна торбичка, bursa subfascialis*, между мускулите или под мускула – *подмускулна торбичка, bursa submuscularis*, и под сухожилията на мускулите – *подсухожилна торбичка, bursa subtendinea*. Синовиалните торбички намаляват триенето и предпазват мускула от увреди, облекчавайки по този начин работата на мускулите.

Влагалищата на сухожилията, vaginae tendinum, са защитни приспособления за сухожилията на мускулите в местата на най-тесен контакт с костта, най вече в областта на китката и ходилото. Благодарение на тях се намалява триенето, работата на мускулите се облекчава, рискът от повреждане на частите на сухожилието, граничещо с костта, намалява. Влагалищата на сухожилията имат външен *фиброзен слой, stratum fibrosum,* в чието образуване участва фасцията, формираща костно-фиброзния канал, и вътрешен *синовиален слой, stratum synoviale*, благодарение на който са получили названието си *синовиалните влагалища на сухожилията, vaginae synoviales tendinum*. Синовиалният слой образува дубликатура, обвиваща самото сухожилие и вътрешната повърхност на фиброзния слой. Между двата листа на синовиалния слой се образува *синовиална кухина, cavitas synovialis*, съдържаща синовиална течност. Мястото на прехода на листчетата на синовиалния слой едно в друго се нарича залавно място на сухожилието – *мезотендинеум, mesotendineum*. Частта от синовиалния слой, обкръжаваща самото сухожилие, носи названието *перитендинеум, peritendineum*, а онази част, която постила влагалището на сухожилието – *епитендинеум, epitendineum.*

В някои части на скелета по костите има мускулни макари, *trochleae musculares*. Над вдлъбнатината на костта, покрита с тънък слой хрущял, се формира *сухожилна дъга, arcus tendineus.* Преминавайки под такава дъга, през *trochlea muscularis*, сухожилието се фиксира и променя посоката на своя ход. Между сухожилието и *trochleae musculares* е разположена синовиална торбичка.

В снопа сухожилия на някои мускули има *сезамовидни кости, ossa sesamoidea*. Една от повърхностите на такава кост е покрита с хрущял и се съчленява със ставната повърхност на костта. Сезамовидните кости се разполагат близо до мястото на прикрепване на сухожилията и увеличават този ъгъл, спомагайки за подобряване на условията на работа на мускула и увеличавайки лоста на действие на мускулната сила. Най-голямата сезамовидна кост е колянното капаче.

Структурата на скелетните мускули, характерна за възрастен човек, се формира постепенно. При новороденото мускулите имат всички съставни елементи, но по строеж още приличат на мускулите на плода. Съкратителният апарат на скелетния мускул се развива особено интензивно след 3–4-годишна възраст, а към 7–8-годишна възраст по строеж мускулите се приближават до мускулите на възраст-

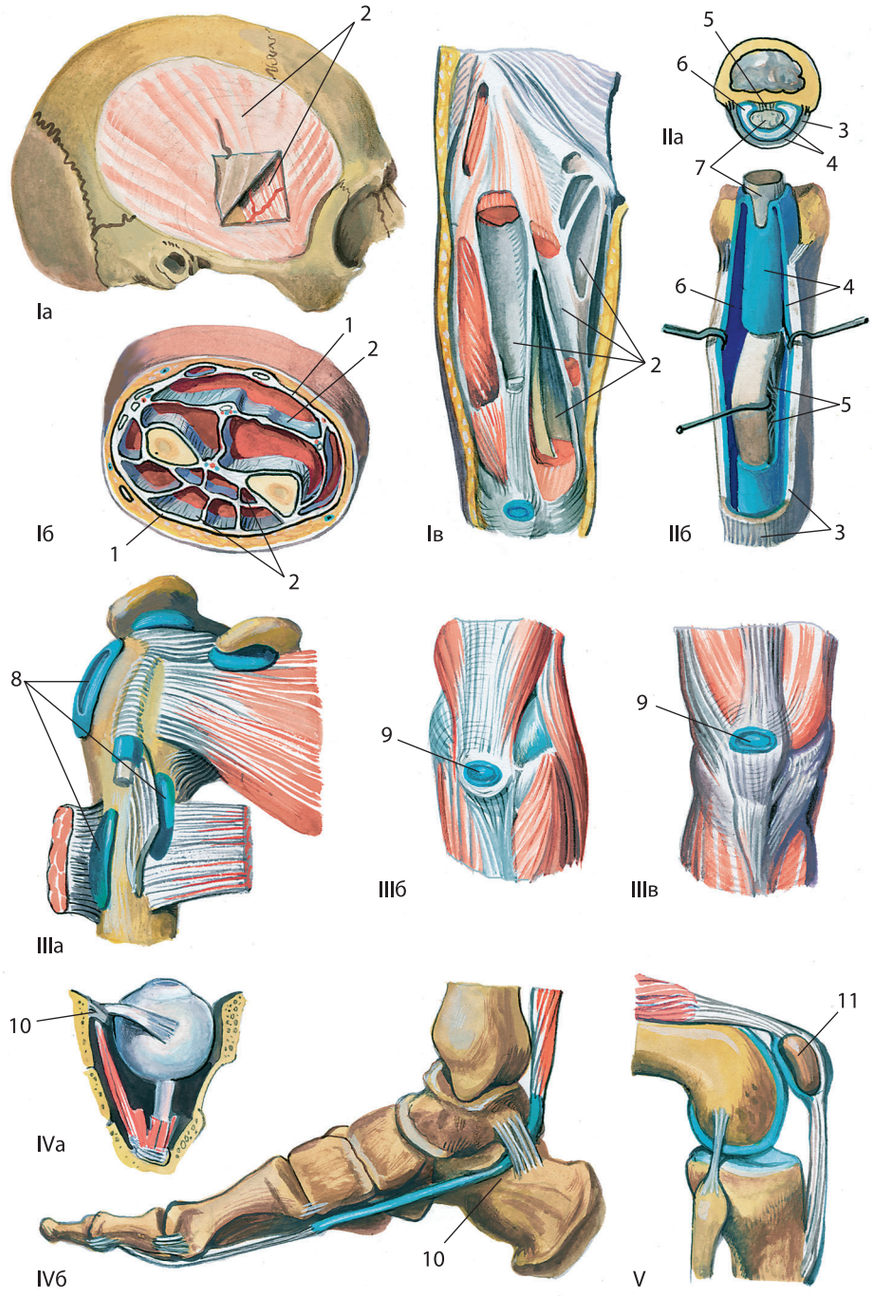

Фиг. 290. Помощен апарат на мускулите
Фасции: Ia – слепоочна фасция; Iб – предмишнична фасция; Iв – фасция на бедрото;
Сухожилни влагалища: IIa – напречен разрез на сухожилно влагалище;
IIб – отворено сухожилно влагалище на пръсти на китката;
Синовиални торбички: IIIa – област на раменната става; IIIб – лакът; IIIв – коляно;
Мускулни макари: IVa – макара на горния кос мускул на очната ябълка; IVб – макара на мускула, сгъваща палеца на ходилото; V-сезамовидна кост;
1 – повърхностна фасция, fascia superficialis; 2 – собствена фасция, fascia propria;
3 – фиброзен слой, stratum fibrosum, на сухожилно влагалище; 4 – синовиален слой, stratum synoviale; 5 – мезотендиниум, mesotendineum; 6 – синовиална кухина;
7 – сухожилие; 8 – синовиални торбички, разположени под мускулите и сухожилията;
9 – синовиални торбички, разположени подкожно; 10 – мускулна макара, trochlea muscularis; 11 – колянно капаче, patella

ните. Физиологичните свойства на мускулите се оформят след 12–14-годишна възраст, до към края на второто десетилетие от живота на човека. Мускулите се развиват най-интензивно към началото на третото десетилетие. В този период те имат най-голяма площ на напречното си сечение и разполагат с добре развита мрежа от кръвоносни съдове, нервен апарат и съединително-тъканен скелет.

В периода на застаряване започват инволутивни изменения в скелетния мускул. Нарушава се съотношението на изграждащите го елементи: наблюдава се атрофия на напречно набраздената мускулна тъкан, част от кръвоносните съдове закърнява, намалява броят на нервните окончания, междувременно влакнестата съединителна и мастната тъкан се разрастват. Трябва да се отбележи, че физическото натоварване забавя развитието на инволутивни изменения в скелетните мускули.

МУСКУЛИ НА ТУЛОВИЩЕТО, ШИЯТА И ГЛАВАТА

МУСКУЛИ И ФАСЦИИ НА ТУЛОВИЩЕТО

Туловището е част от тялото на човека, което не включва главата, шията и крайниците. Мускулите на туловището се делят на мускули на гърба, мускули на гърдите и мускули на корема.

МУСКУЛИ И ФАСЦИИ НА ГЪРБА

Области на гърба

Различават се следните *области на гърба, regiones dorsales (dorsi)* (фиг. 291, 292).

1. ***Гръбначна област,*** *regio vertebralis,* нечифтна, съответства на контурите на гръбначния стълб.

2. ***Лопаткова област,*** *regio scapularis*, съответства на контурите на лопатката. Тази област може да се разглежда също и като задна горна област на гърба.

3. ***Подлопаткова област,*** *regio infrascapularis*, или задна долна област на гърба, чифтна, разположена под лопатката.

4. ***Поясна област,*** *regio lumbalis*, дясна и лява, ограничена отгоре от XII ребро, отдолу – от гребена на хълбочната кост.

5. ***Кръстцова област,*** *regio sacralis*, нечифтна, съответства на контурите на кръстеца.

При оглед на областите на гърба по срединната линия се вижда надлъжно минаващата бразда на гърба, в която могат да се палпират бодилестите израстъци на проминиращия прешлен и всички по-долу разположени гръдни прешлени. От двете страни на тази бразда се различава релефът на мускула, изправящ гръбначния стълб, а в горния отдел, освен това, – контурите на лопатката и изпъкващия от нея гребен. Горният ръб на лопатката съответства на II ребро, долният ъгъл – на VII ребро. При съкратено положение на добре развита мускулатура в горната част на гърба има забележимо хлътване – ромбовидна площадка, в чийто център заляга бодилестият израстък на проминиращия прешлен. Това хлътване съответства на сухожилието на трапецовидния мускул.

В долната част на гърба може да са палпират гребените на хълбочните кости. Тук се очертава още едно хлътване с ромбовидна форма, ограничено отгоре от бодилестия израстък на V поясен прешлен, отстрани – от горно задно хълбочно бодило, отдолу – от опашната кост.

Мускули на гърба

Мускулите на гърба, *mm. dorsi*, се делят на повърхностни и дълбоки (мускулите на гръбначния стълб).

Повърхностни мускули на гърба: 1) трапецовиден мускул; 2) широк мускул на гърба; 3) голям ромбовиден мускул; 4) малък ромбовиден мускул; 5) мускул, повдигащ лопатката; 6) горен заден зъбчат мускул; 7) долен заден зъбчат мускул; 8) напречен мускул на тила; 9) ремъковиден мускул на главата 10) ремъковиден мускул на шията.

Дълбоки мускули на гърба: 1) мускули, изправящи гръбначния стълб: а) хълбочно-ребрен мускул, б) дълъг мускул, в) бодилест мускул; 2) напречно-бодилести мускули: а) полубодилест мускул, б) многоразделни мускули, в) мускули-ротатори; 3) междубодилни мускули; 4) интертрансверзални мускули.

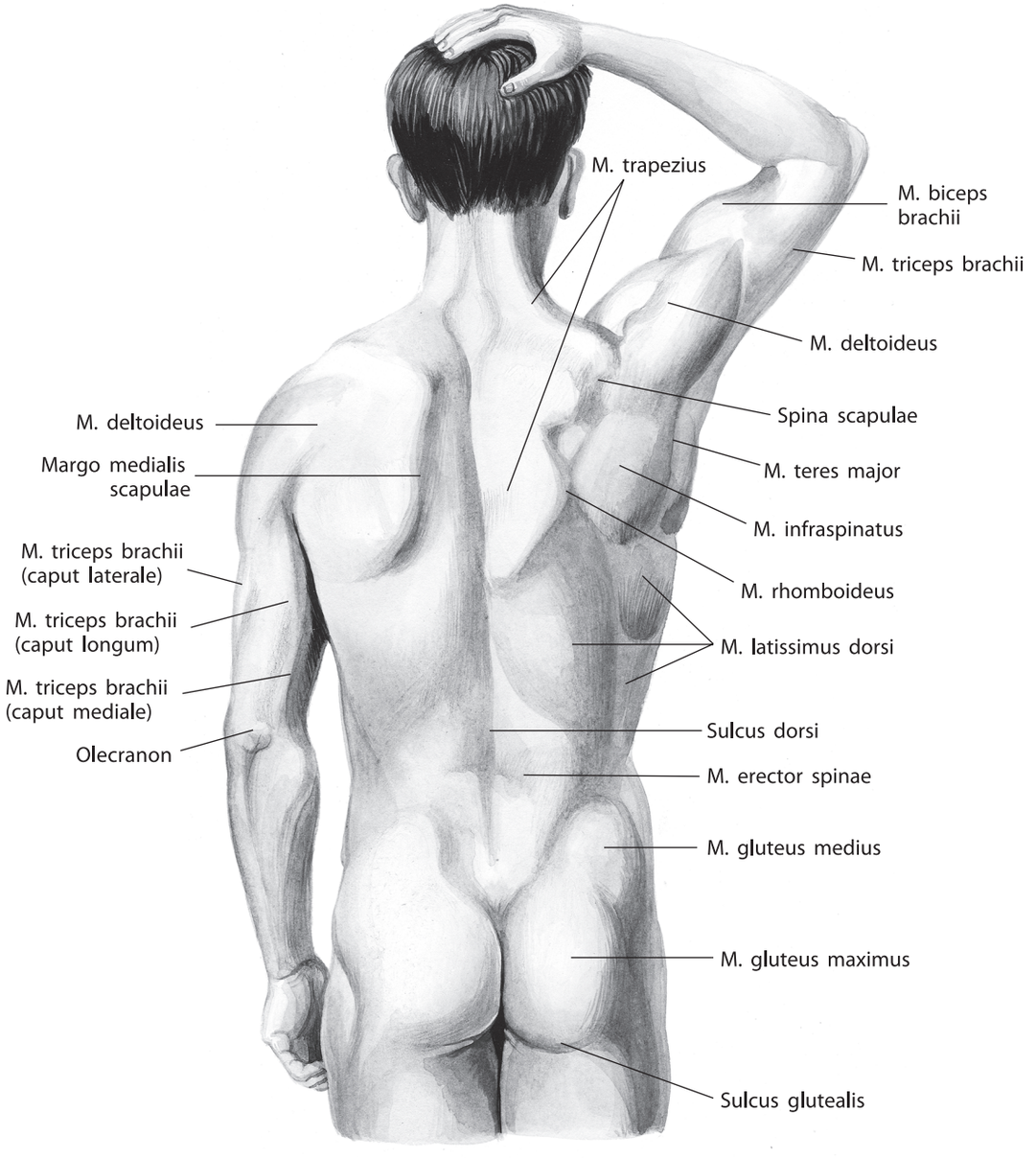

Фиг. 291. Релеф на мускулите на туловището; изглед отзад

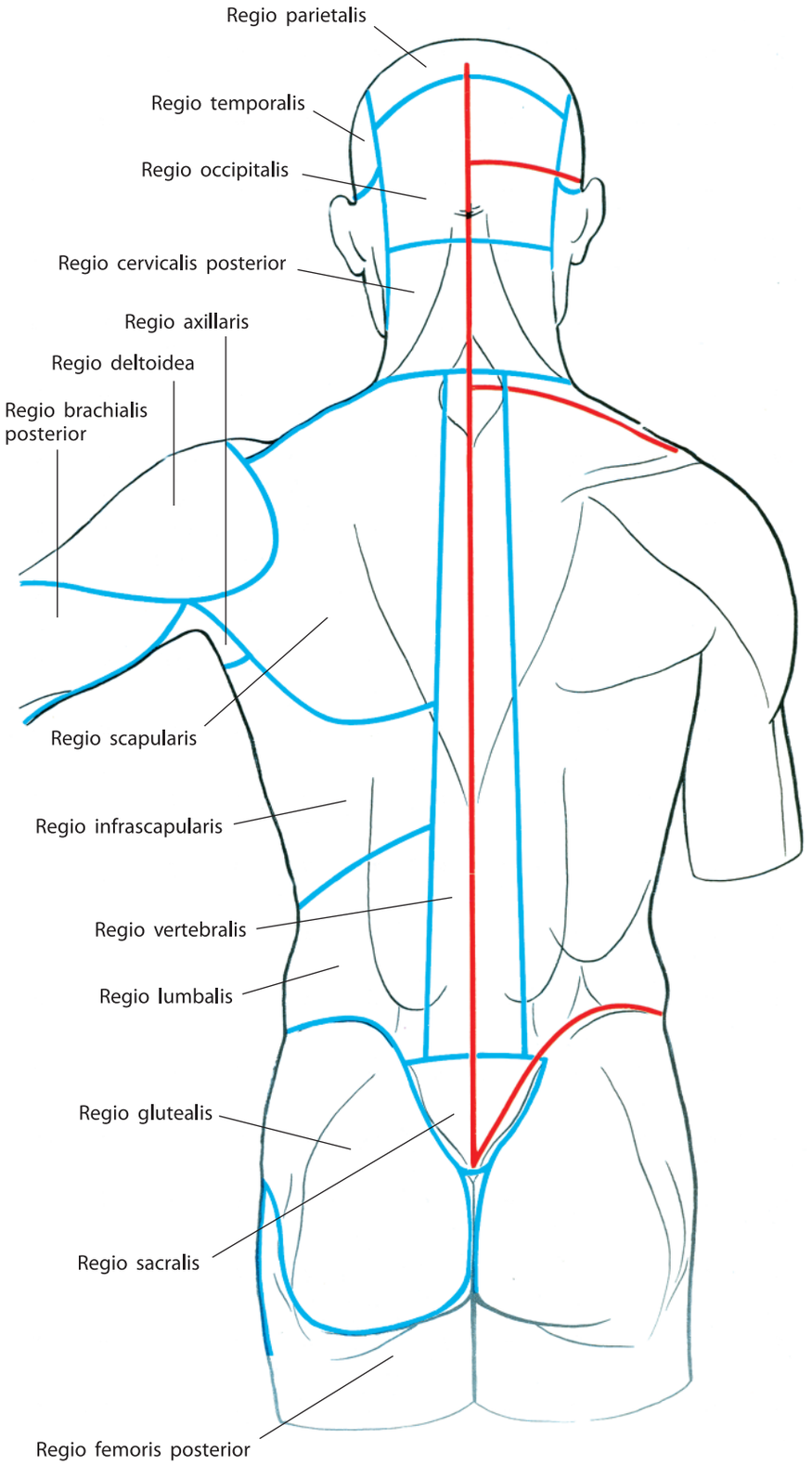

Фиг. 292. Области на туловището и линии на разрези на кожата. ***(Синя линия – граница на областите; червена – разрези на кожата, най-удобни за намиране на отпрепарирани мускули)***

Повърхностни мускули на гърба

Повърхностните мускули на гърба са разположени на три слоя.

1. ***Трапецовидният мускул,*** *m. trapezius* (фиг. 293; вж. фиг. 288), е плосък широк мускул, който заема повърхностно положение в задната област на шията и горната част на гърба. Трапецовидният мускул има триъгълна форма, чиято основа е обърната към гръбначния стълб, а върхът – към акромиона; трапецовидните мускули от двете страни заедно имат формата на трапец. Мускулът започва от външната тилна изпъкналост, горната тилна линия, тилната връзка и надбодилестите връзки на всички гръдни прешлени. Сухожилните снопчета на мускула са къси и едва в областта на долните шийни и горните гръдни прешлени, достигайки голяма дължина, образуват ромбовидна сухожилна площадка. Снопчетата на мускула се събират радиално към лопатката и се залавят за гребена на лопатката, акромиона и акромиалния край на ключицата. Между захващането на възходящите снопчета на мускула и гребена на лопатката се разполага малка *подсухожилна торбичка на трапецовидния мускул, bursa subtendinea musculi trapezii.* До залавното място на трапецовидния мускул за акромиона, на задно-външната повърхност на последния, подкожно заляга значителна по размери *акромиална подкожна торбичка, bursa subcutanea acromialis*.

Функция: при съкращаване на всички снопчета на мускула лопатката се придърпва към гръбначния стълб; при съкращаване на горните снопчета се повдига, а при съкращаване на долните се спуска. При фиксирана лопатка двата трапецовидни мускула дърпат главата назад, а при едностранно съкращаване мускулът накланя главата към същата страна.

Инервация: r. externus n. accessorii et nn. cervicales (C_{II}–C_{IV}).

Кръвоснабдяване: a. transversa colli, a. occipitalis, a. suprascapularis, aa. intercostales posteriores.

2. ***Широкият мускул на гърба,*** *m. latissimus dorsi* (фиг. 294; вж. фиг. 288, 293), е плосък. Мускулът заляга повърхностно в долния отдел на гърба, но горните му снопчета в началната част са препокрити от трапецовидния мускул. Започва със сухожилна разтеглица от бодилестите израстъци на пет-шест долни гръдни прешлена, на всички поясни прешлени, от срединния кръстцов гребен, от задния отдел на външната устна на хъл-

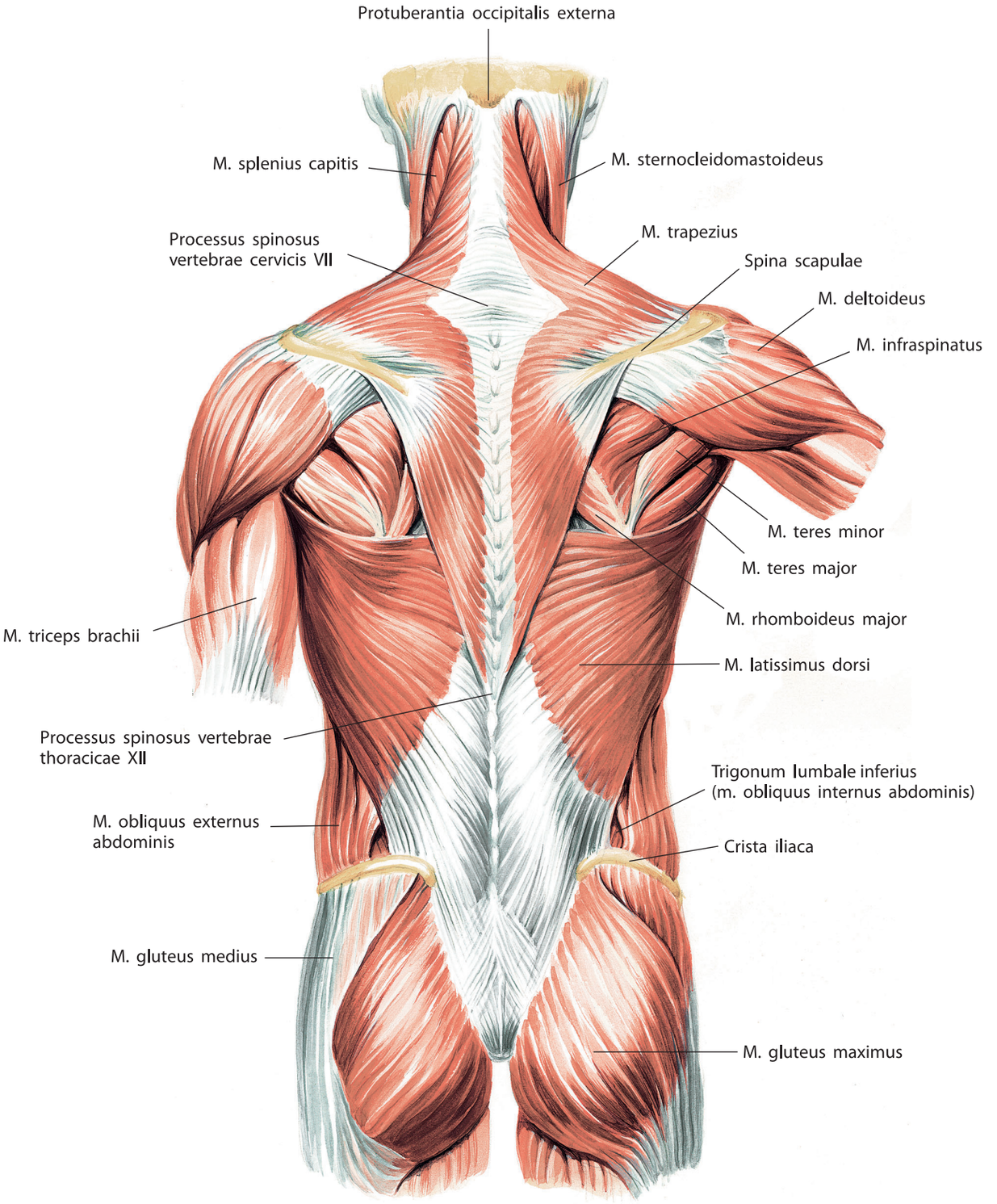

Фиг. 293. Мускули на гърба, mm. dorsi (Повърхностни мускули)

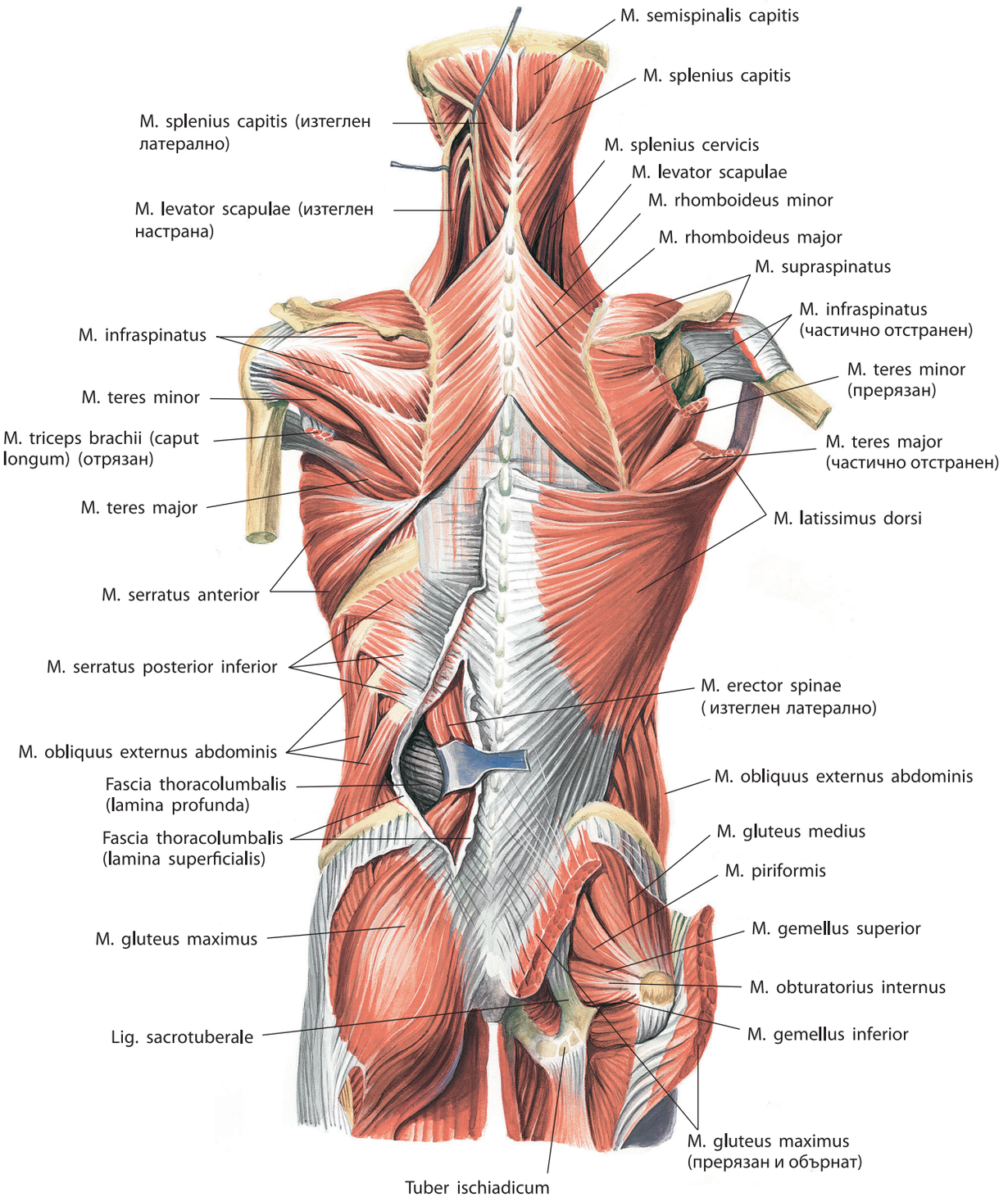

Фиг. 294. Мускули на гърба и задната област на шията. (Повърхностни мускули: първи, втори и трети слой).
(Трапецовидните мускули и левият широк мускул на гърба са отстранени)

бочния гребен, от повърхностния лист на поясно-гръдната фасция и от четирите долни ребра. В латерална посока от сухожилните снопчета на мускула, между тях и задния ръб на *външния кос коремен мускул, m. obliquus externus abdominis*, и отдолу – от хълбочния гребен, се образува *поясният триъгълник, trigonum lumbale inferius*; дъното му (предната стена) представлява *вътрешният кос коремен мускул, m. obliquus internus abdominis*. Над този триъгълник се разполага неголям ромбовиден или триъгълен участък, trigonum lumbale superius, препокрит отзад от m. latissimus dorsi и ограничен отгоре от XII ребро и долния ръб на долния заден зъбчат мускул, m. serratus posterior inferior, медиално – от мускула, изправящ гръбначния стълб, m. erector spinae, латерално – горния ръб на mm. obliquus internus abdominis; неговото дъно (предна стена) е апоневрозата на напречния коремен мускул, m. transversus abdominis.

Горните снопчета на широкия мускул на гърба се насочват латерално, долните – косо нагоре и латерално и препокриват задната повърхност на долните ребра. Тук мускулът получава допълнителни снопчета във вид на 3–4 зъбеца, а освен това покрива и долния ъгъл на лопатката и долния ръб на *големия кръгъл мускул, m. teres major* (понякога получава допълнително снопче). По-нататък мускулът, образувайки задната стена на подмишничната яма, стига до раменната кост и накрая се залавя за гребена на малкото хълмче на раменната кост. Тук има *подсухожилна торбичка на широкия мускул на гърба, bursa subtendinea musculi latissimi dorsi*.

Функция: привежда рамото към туловището и тегли горния крайник назад към срединната линия, завъртайки го навътре (pronatio). При фиксиран горен крайник привежда към него туловището или участва в изместването на долните ребра нагоре при дихателно движение, като по този начин играе роля на помощен дихателен мускул.

Инервация: n. thoracodorsalis (C_{VI}–C_{VIII})

Кръвоснабдяване: a. thoracodorsalis, a. circumflexa humeri posterior, aa. intercostales posteriores.

3. ***Големият ромбовиден мускул,*** *m. rhomboideus major* (вж. фиг. 293, 294, 297), е мускул от втория слой, разположен под трапецовидния мускул между лопатките и има вид на плоска широка ромбовидна пластина. Започва от бодилестите израстъци на четирите горни гръдни прешлена. Снопчетата му се насочват латерално и малко надолу и се захващат за медиалния ръб на лопатката.

Функция: ограничено повдига лопатката, привеждайки я към срединната линия, а при изолирано съкращаване на долната му част завърта долния ъгъл на лопатката навътре.

Инервация: n. dorsalis scapulae (C_{IV}–C_V).

Кръвоснабдяване: a. transversa colli, a. suprascapularis, aa. intercostales posteriores.

4. ***Малкият ромбовиден мускул,*** *m. rhomboideus minor* (вж. фиг. 294, 297), започва от бодилестите израстъци на двата долни шийни прешлена и се захваща към медиалния ръб на лопатката. Големият и малкият ромбовидни мускули нерядко са отделени един от друг само с малка съединително-тъкана прослойка.

Функция: притегля лопатката към гръбначния стълб по коса линия, насочена към средата и нагоре.

Инервация: n. dorsalis scapulae (C_{IV}–C_V).

Кръвоснабдяване: a. transversa colli, a. suprascapularis, aa. intercostales posteriores.

5. ***Мускулът, повдигащ лопатката,*** *m. levator scapulae* (вж. фиг. 294, 297), е продълговат, удебелен мускул от втория слой, разположен в страничните части на задната област на шията под m. trapezius. Започва с четири отделни зъбци от задните туберкули на напречните израстъци на четирите горни шийни прешлена и се насочва надолу и леко латерално; захваща се за горната част на медиалния ръб на лопатката и горния ѝ ъгъл.

Функция: повдига лопатката (повече горния ѝ ъгъл), придавайки ѝ по този начин въртеливо движение, при което долният ъгъл се отклонява към гръбначния стълб; при фиксирана лопатка накланя шийната част на гръбначния стълб назад и към себе си.

Инервация: n. dorsalis scapulae (C_{III}–C_V).

Кръвоснабдяване: a. transversa colli, a. cervicalis superficialis, a. cervicalis ascendens.

6. ***Горният заден зъбчат мускул,*** *m. serratus posterior superior* (фиг. 295), е тънък мускул, препокрит от ромбовидния мускул; образува третия слой на повърхностните мускули на гърба. Започва от долната част на нухейната връзка и бодилестите израстъци на двата долни шийни и двата горни гръдни прешлена. Снопчетата му се насочват косо надолу и латерално и се захващат с четири зъбци за външната повърхност на II–V ребра, малко по-латерално от техните ъгли.

Функция: повдига горните ребра, участвайки в акта на вдишване.

Инервация: nn. intercostales (Th_I–Th_{IV}).

Кръвоснабдяване: aa. intercostales posteriores, a. cervicalis profunda.

7. ***Долният заден зъбчат мускул,*** *m. serratus posterior inferior* (вж. фиг. 294, 295, 297), е също плосък и тънък, както горният. Той е разположен под m. latissimus dorsi. Започва от повърхностния лист на поясно-гръдната фасция, fascia thoracolumbalis, на нивото на двата долни гръдни и двата горни поясни прешлена. Снопчетата му се насочват косо нагоре и латерално и се захващат с четири зъбци към външната повърхност на четирите долни ребра.

Функция: дърпа надолу долните ребра, участвайки в акта на дишане.

Инервация: nn. intercostales (Th_{IX}–Th_{XII}).

Кръвоснабдяване: aa. intercostales posteriores.

8. ***Напречният мускул на тила,*** *m. transversus nuchae* (вж. фиг. 330), е непостоянен, започва от външната тилна издатина и се насочва латерално, достигайки мястото, където гръдноключичноцицковидният мускул, m. sternocleidomastoideus, се захваща за цицковидния израстък. Тук мускулът се залавя за сухожилието на m. sternocleidomastoidei, а понякога излъчва ред снопчета към тилната фасция и *подкожния мускул на шията, platysma*.

Функция: опъва фасцията, а заедно с нея и кожата на тилната област на главата.

Кръвоснабдяване: a. occipitalis.

9. ***Ремъковидният мускул на главата,*** *m. splenius capitis* (вж. фиг. 293–295, 297), започва от тилната връзка и бодилестите израстъци на III шиен – III гръден прешлени и се захваща за страничните отдели на горната тилна линия и по дължината на задния ръб на цицковидния израстък.

Инервация: rr. dorsales на nn. cervicales (C_{IV}–C_{VIII}).

Кръвоснабдяване: a. occipitalis, a. cervicalis profunda.

10. ***Ремъковидният мускул на шията,*** *m. splenius cervicis* (вж. фиг. 294, 295, 297), започва от бодилестите израстъци на III–V гръдни прешлени и се захваща върху задните туберкули на напречните израстъци на два-три горни шийни прешлена.

Функция: при двустранно съкращаване дърпа главата и шията назад, при

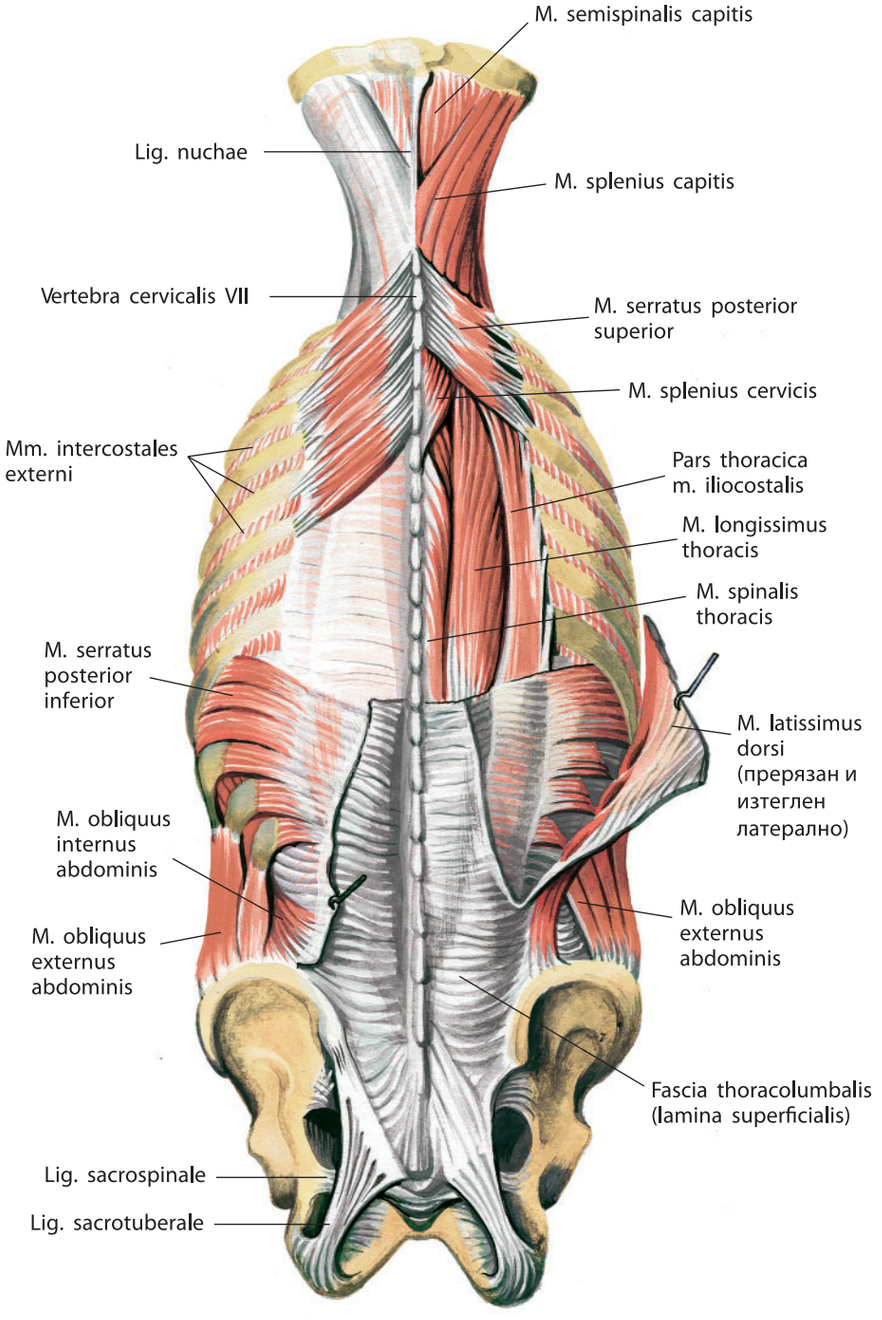

Фиг. 295. Мускули на гърба и задната област на шията (Повърхностни мускули: трети слой) (Дълбоки мускули: първи и втори слой) ***(Мускулите и костите на пояса на горния крайник и частично десният горен заден зъбчат мускул са отстранени)***

едностранно – ги завърта към себе си.

Инервация: nn. occipitalis major, rr. dorsales на nn. cervicales (C_{II}–C_{VIII}).

Кръвоснабдяване: a. cervicalis profunda, a. occipitalis.

Мускули на гръбначния стълб

Мускулите на гръбначния стълб (дълбоките мускули на гърба) се разполагат в три слоя.

1. ***Мускулът, изправящ гръбначния стълб****, m. erector spinae* (фиг. 296, 297), е разположен най-повърхностно и е най-мощният и дълъг мускул на гърба. Той запълва по цялата дължина на гърба улеите отстрани, от бодилестите израстъци до ъглите на ребрата (вж. фиг. 43). Започва от задния отдел на хълбочния гребен, дорзалната повърхност на кръстцовата кост, бодилестите израстъци на долните поясни прешлени и отчасти от повърхностния лист на поясно-гръдната фасция. Насочвайки се нагоре, мускулът се дели в поясната област на три части: латерално се разполага хълбочноребреният мускул, медиално – бодилестият мускул, а между тях се намира дългият мускул.

Хълбочноребреният мускул, m. iliocostalis (вж. фиг. 295–297), се захваща чрез многобройни мускулни и сухожилни зъбци за ъглите на всички ребра и напречните израстъци на долните шийни прешлени. Топографски се различават следните мускули:

а) *хълбочноребреният поясен мускул, m. iliocostalis lumborum*, започва от задния отдел на латералния кръстцов гребен и поясногръдната фасция и, насочвайки се настрани и нагоре, образува осем-девет зъбци, които се захващат с тънки тесни сухожилия за ъглите на осемте-деветте долни ребра;

б) *хълбочноребреният гръден мускул, m. iliocostalis thoracis*, започва близо до ъглите на долните пет-шест ребра, върви леко косо в посока нагоре и навън и се захваща с тънки тесни сухожилия за ъглите на горните пет-седем ребра;

в) *хълбочноребрен шиен мускул, m. iliocostalis cervicis (colli)*, започва от ъглите на петте-седемте горни ребра, насочва се също косо нагоре и латерално и чрез три зъбци се захваща за задните туберкули на напречните израстъци на IV, V и VI шийни прешлена.

Инервация: rr. dorsales на nn. spinales (C_{III}–C_V; Th_I–L_I).

Дългият мускул*, m. longissimus* (вж. фиг. 295–297), е разположен медиално от хълбочно-ребрения мускул, простирай-

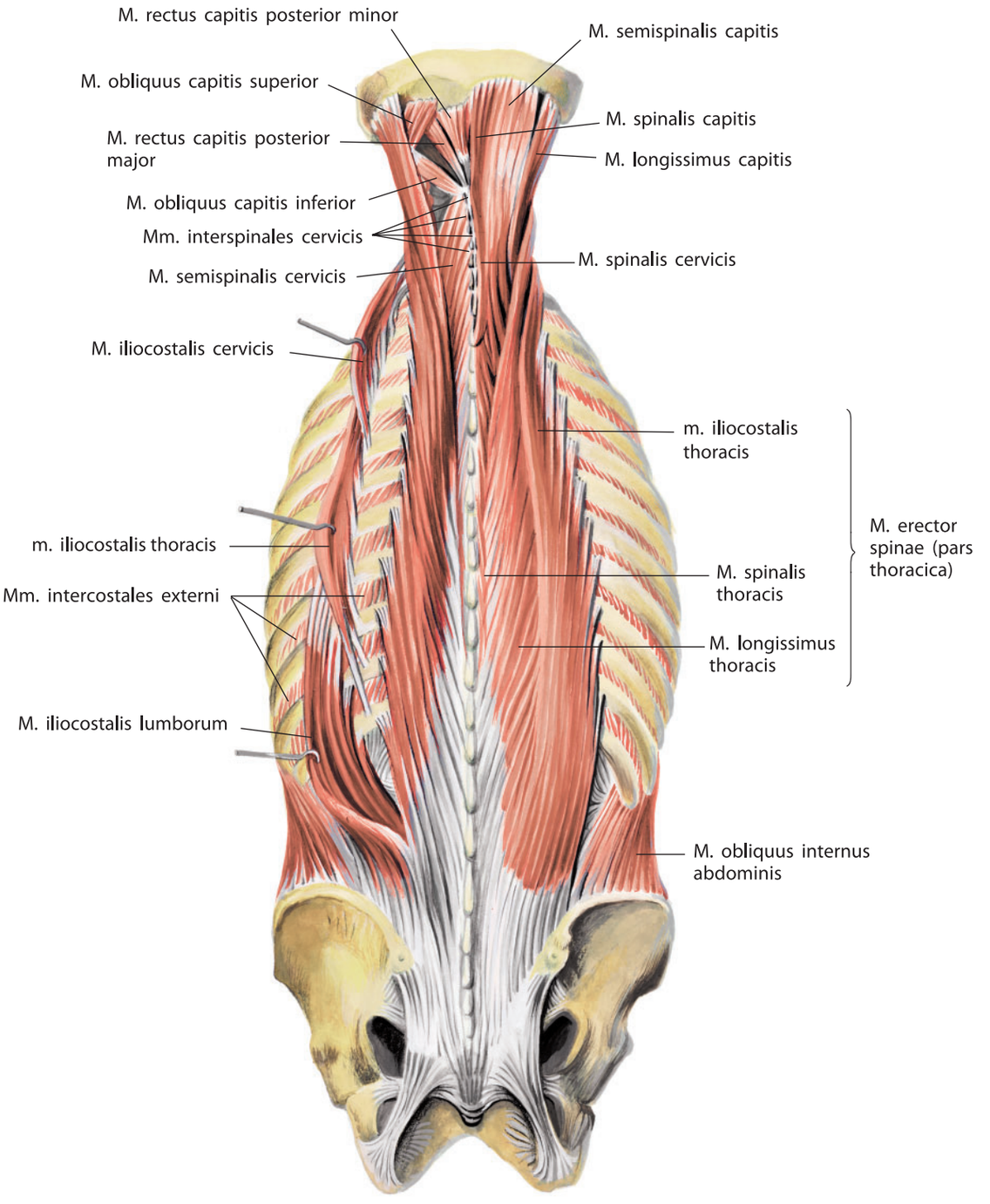

Фиг. 296. Мускули на гърба, шията и подтилни мускули (Дълбоки мускули на гърба дълги: втори повърхностен слой)

ки се от кръстеца до основата на черепа. Топографски той се дели на:

а) *Дългият мускул на гърдите, m. longissimus thoracis*, започва от задната повърхност на кръстеца, напречните израстъци на поясните и долните шест-седем гръдни прешлена и, отивайки нагоре, се захваща за ъглите на десетте долни ребра и към задните части на напречните израстъци на всички гръдни прешлени;

б) *Дългият шиен мускул, m. longissimus cervicis (colli)*, започва от напречните израстъци на четирите-петте горни гръдни и долни шийни прешлени и, насочвайки се нагоре, се захваща за напречните израстъци на прешлените от аксиса до V шиен прешлен;

в) *Дългия мускул на главата, m. longissimus capitis*, започва от напречните израстъци на трите горни гръдни и три-четири долни шийни прешлена, насочва се нагоре и се захваща за задния ръб на цицковидния израстък.

Инервация: rr. dorsales на nn. spinales (C_I–S_{II}).

***Бодилестият мускул**, m. spinalis* (вж. фиг. 295–297), е разположен по продължение на бодилестите израстъци и топографски се дели на:

а) *бодилест гръден мускул, m. spinalis thoracis*, започва от бодилестите израстъци на двата-трите горни лумбални и двата-трите долни гръдни прешлена и, насочвайки се нагоре, се залавя за бодилестите израстъци на VIII–II гръдни прешлена;

б) *бодилест мускул на шията, m. spinalis cervicis (colli)*, започва от бодилестите израстъци на двата горни гръдни и

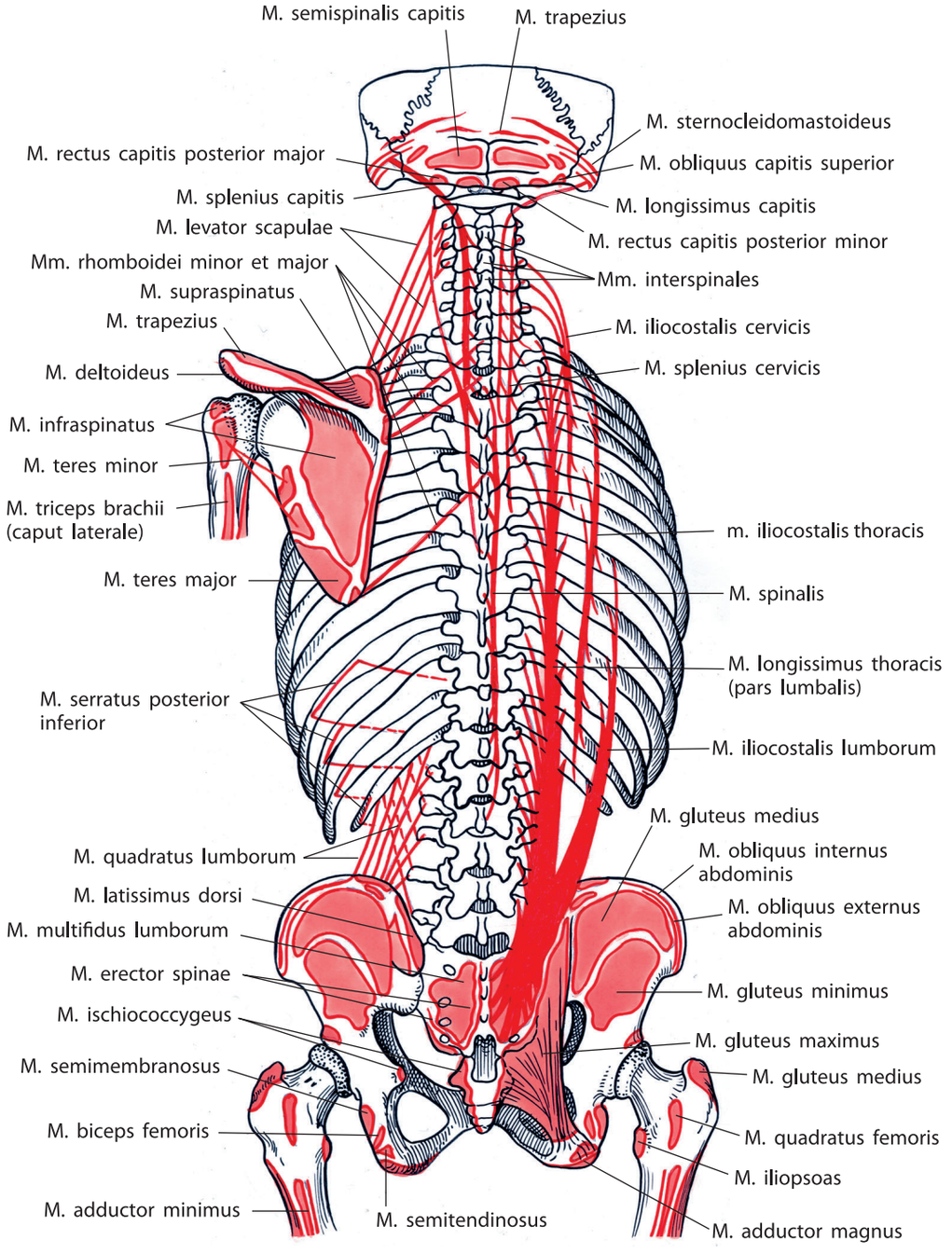

Фиг. 297. Начални и залавни места на мускули на гърба (схема)

двата долни шийни прешлена и, отивайки нагоре, завършва върху бодилестите израстъци на горните шийни прешлени – от IV до II;

в) *бодилест мускул на главата, m. spinalis capitis*, е слабо развита част на бодилестия мускул, понякога е част от полубодилестия мускул на главата, m. semispinalis capitis, или липсва. Започва от бодилестите израстъци на горните гръдни и долните шийни прешлени, насочва се нагоре и се захваща близо до външната тилна издатина.

Функция: целият мускул, изправящ гръбначния стълб, m. erector spinae, при двустранно съкращаване представлява мощен разгъвач на гръбначния стълб, държи туловището във вертикално положение. При едностранно съкращаване накланя гръбначния стълб в съответната посока. Горните снопчета теглят главата съм себе си. С част от снопчетата си (m. iliocostalis thoracis) той дърпа ребрата.

Инервация: rr. dorsales на nn. spinales (C_I–S_{II}).

2. ***Напречнободилестите мускули,*** *m. transversospinales* (вж. фиг. 300), са препокрити от m. erector spinae и запълват улеите по дължината на целия гръбначен стълб между бодилестите и напречните израстъци. Сравнително късите мускулни снопчета вървят косо, прехвърлят се от напречните израстъци на долноразположените прешлени към бодилестите израстъци на горноразположените прешлени. Според дължината на мускулните снопчета, т.е. според броя на прешлените, през които се прехвър-

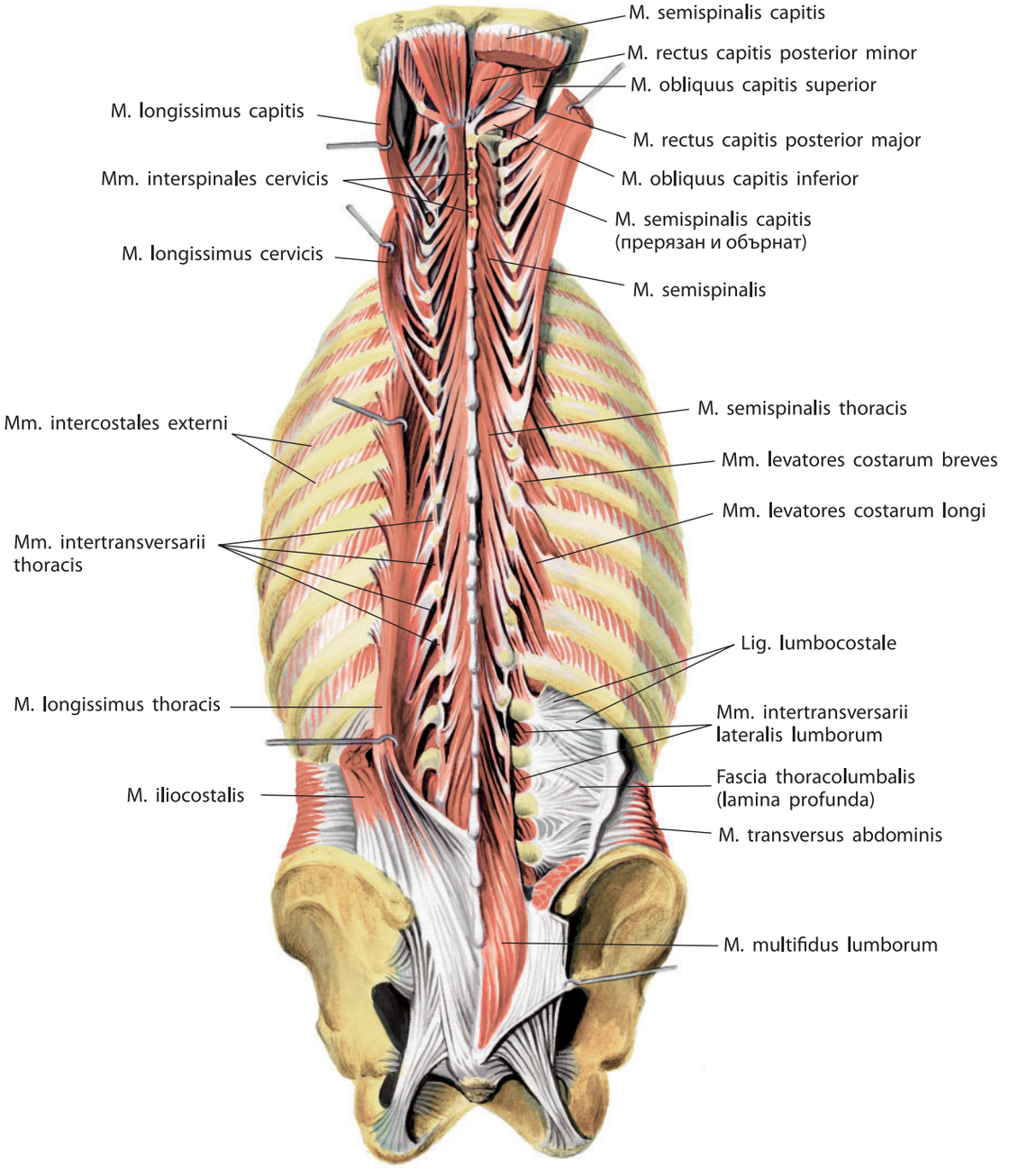

Фиг. 298. Мускули на гърба, задната област на шията и подтилни мускули
(Дълбоки мускули на гърба: първи и втори слой)

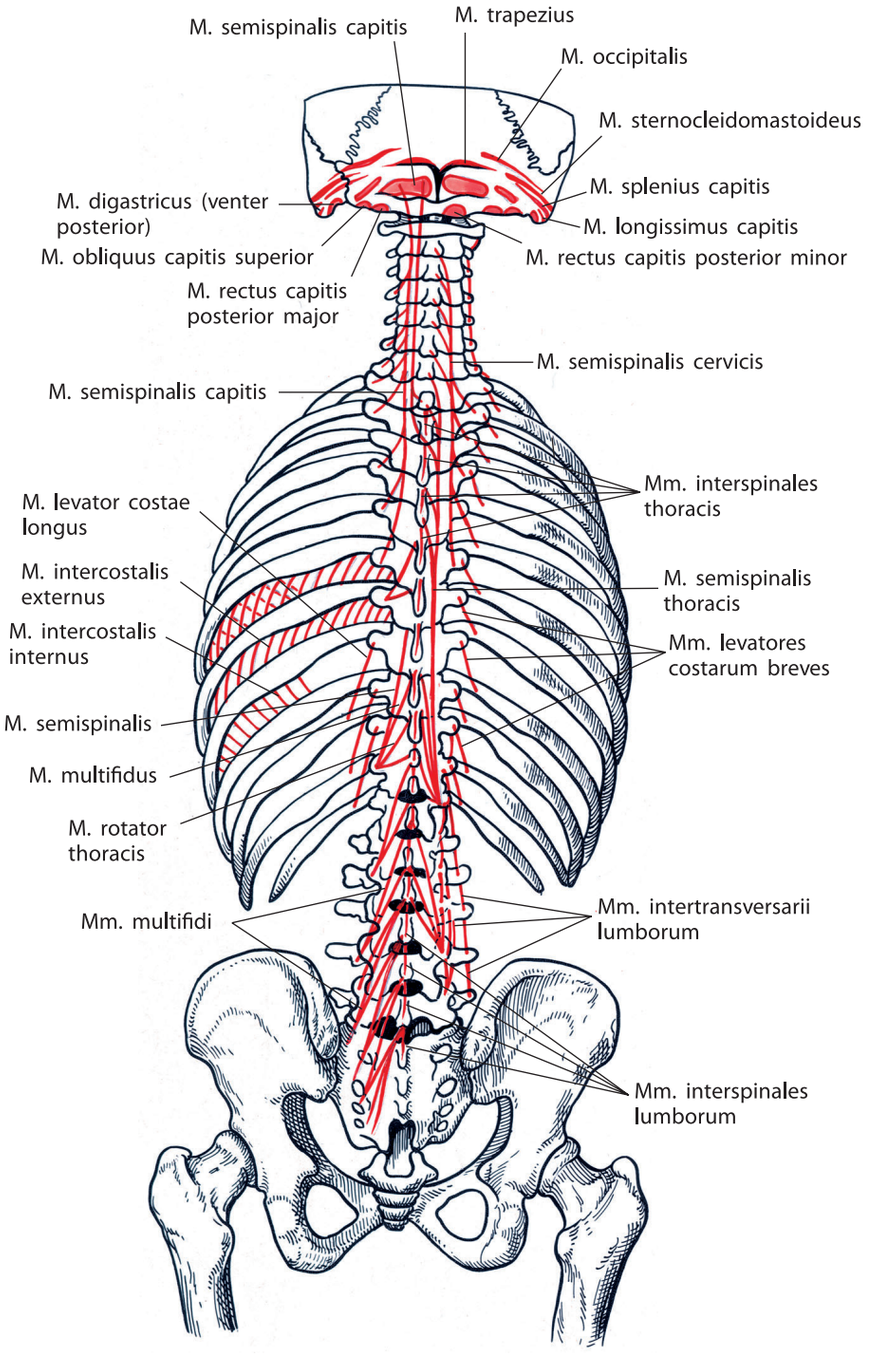

Фиг. 299. Начални и залавни места на мускули на туловището (схема) (Дълбоки мускули на гърба: втори дълбок слой)

лят мускулните снопчета, напречнободилестият мускул се дели на три части: 1) полубодилест мускул, чиито снопчета се прехвърлят през два-шест прешлена и повече; 2) многоразделни мускули, чиито снопчета се прехвърлят през два-четири прешлена; 3) мускули-ротатори, чиито снопчета се захващат към бодилестия израстък на горноразположения прешлен или се прехвърлят към следващия по-горе разположен прешлен.

Полубодилестият мускул, m. semispinalis (вж. фиг. 298–300), е най-повърхностно разположен и топографски се дели на следните части:

а) *полубодилест гръден мускул, m. semispinalis thoracis*, – разполага се между напречните израстъци на шестте долни и бодилестите израстъци на седемте горни гръдни прешлена; при това всяко снопче се прехвърля през пет-седем прешлена;

б) *полубодилест мускул на шията, m. semispinalis cervicis*, – лежи между напречните израстъци на горните гръдни и бодилестите израстъци на шестте долни шийни прешлена. Неговите снопчета се прехвърлят през два-пет прешлена;

в) *полубодилест мускул на главата, m. semispinalis capitis,* – заляга между напречните израстъци на петте горни гръдни прешлена и три-четири долни шийни, от една страна, и тилната площадка на тилната кост – от друга. В този мускул се различават латерална и медиална части; медиалната част в мускулното коремче се прекъсва от сухожилно прекъсване.

Функция: при съкращаване на всички снопчета мускулът разгъва горните части на гръбначния стълб и тегли главата назад или я държи в отметнато назад положение; при едностранно съкращение се извършва незначително завъртане.

Инервация: rr. dorsales на nn. spinales (C_{II}–C_{V}; Th_{I}–Th_{XII}).

***Многоразделните мускули**, mm. multifidi* (фиг. 301; вж. фиг. 298–300), са препокрити от полубодилестите мускули, а в поясната област – от поясната част на най-дългия мускул. Снопчетата на мускула се разполагат по цялата дължина на гръбначния стълб между напречните и бодилестите израстъци на прешлените (до II шиен), прескачайки през два, три или четири прешлена. Мускулните снопчета започват от задната повърхност на кръстеца, задната част на хълбочния гребен, цицковидните израстъци на поясните, напречните израстъци на гръдните прешлени и ставните израстъци на четирите долни шийни прешлена; завърш-

ват на бодилестите израстъци на всички прешлени, освен на атласа.

Прието е, че те се делят на: *многоразделен поясен мускул, m. multifidus lumborum, многоразделен гръден мускул, m. multifidus thoracis,* и *многоразделен шиен мускул, m. multifidus cervicis (colli).*

Инервация: rr. dorsales на nn. spinales (C_{II}–S_I).

***Мускулите-ротатори**, mm. rotatores* (вж. фиг. 299–301), са най-дълбоко залягащата част от напречнободилестите мускули. Те започват от напречните израстъци на всички прешлени, освен атласа, и от цицковидните израстъци на поясните прешлени; захващат се към бодилестите израстъци на горноразположените прешлени, прилежащите части от техните дъги и към основата на дъгите на съседните прешлени.

Топографски се делят на: *шийни ротатори, mm. rotatores cervicis (colli), гръдни ротатори, mm. rotatores thoracis,* и *поясни ротатори mm. rotatores lumborum.*

Функция: напречнободилестият мускул при двустранно съкращаване разгъва гръбначния стълб, а при едностранно го завърта в посока, противоположна на съкращаващия се мускул.

Инервация: rr. dorsales на nn. spinales (C_{II}– L_V).

3. ***Междубодилестите мускули**, mm. interspinales* (вж. фиг. 297, 298, 300, 301), са къси чифтни мускулни снопчета, опънати се между бодилестите израстъци на два съседни прешлена. Те залягат по дължината на целия гръбначен стълб, с изключение на кръстеца.

Делят се на: *междубодилести муску-*

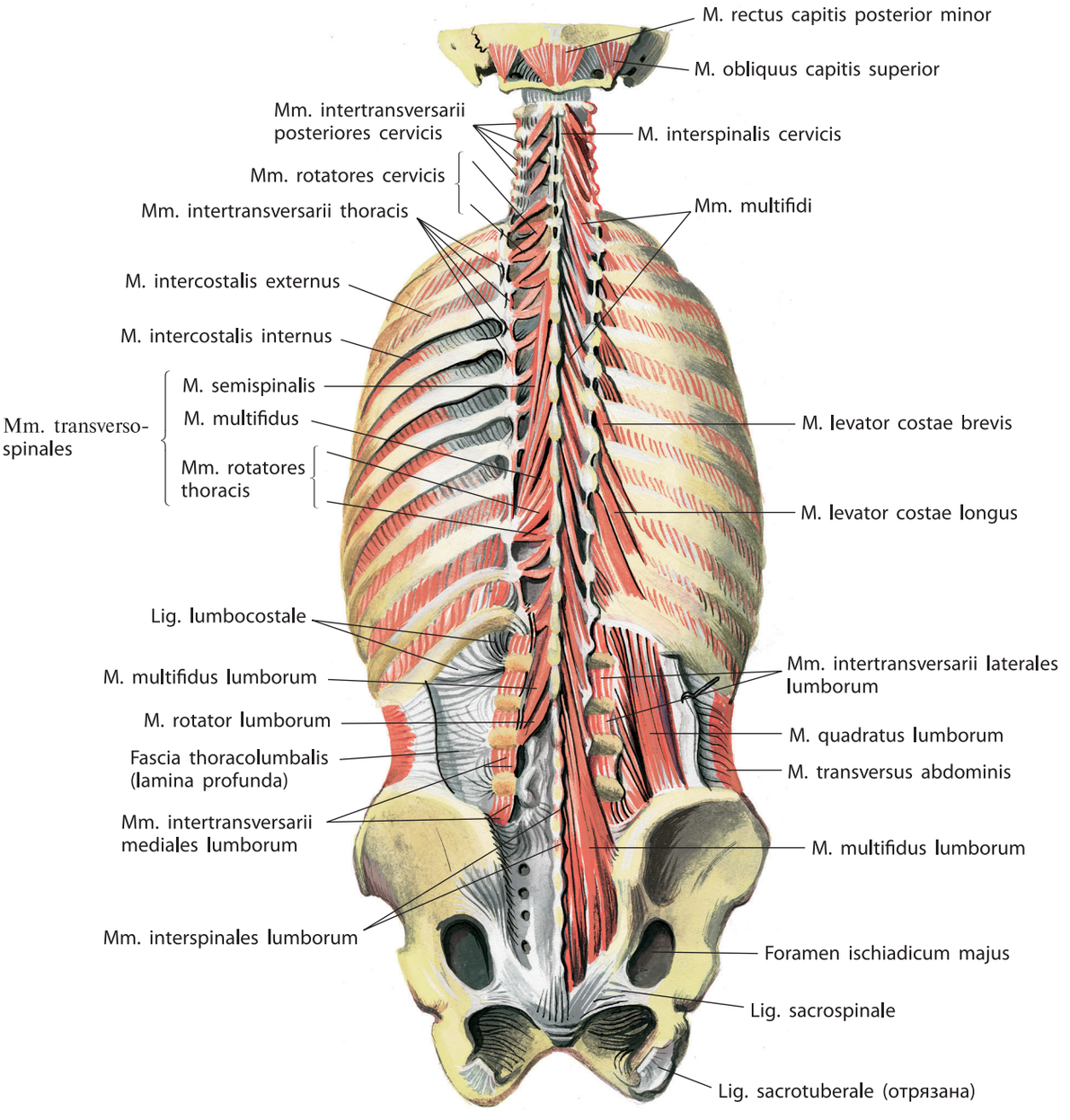

Фиг. 300. Мускули на гърба и подтилни мускули (Дълбоки мускули на гърба: втори и трети слой)

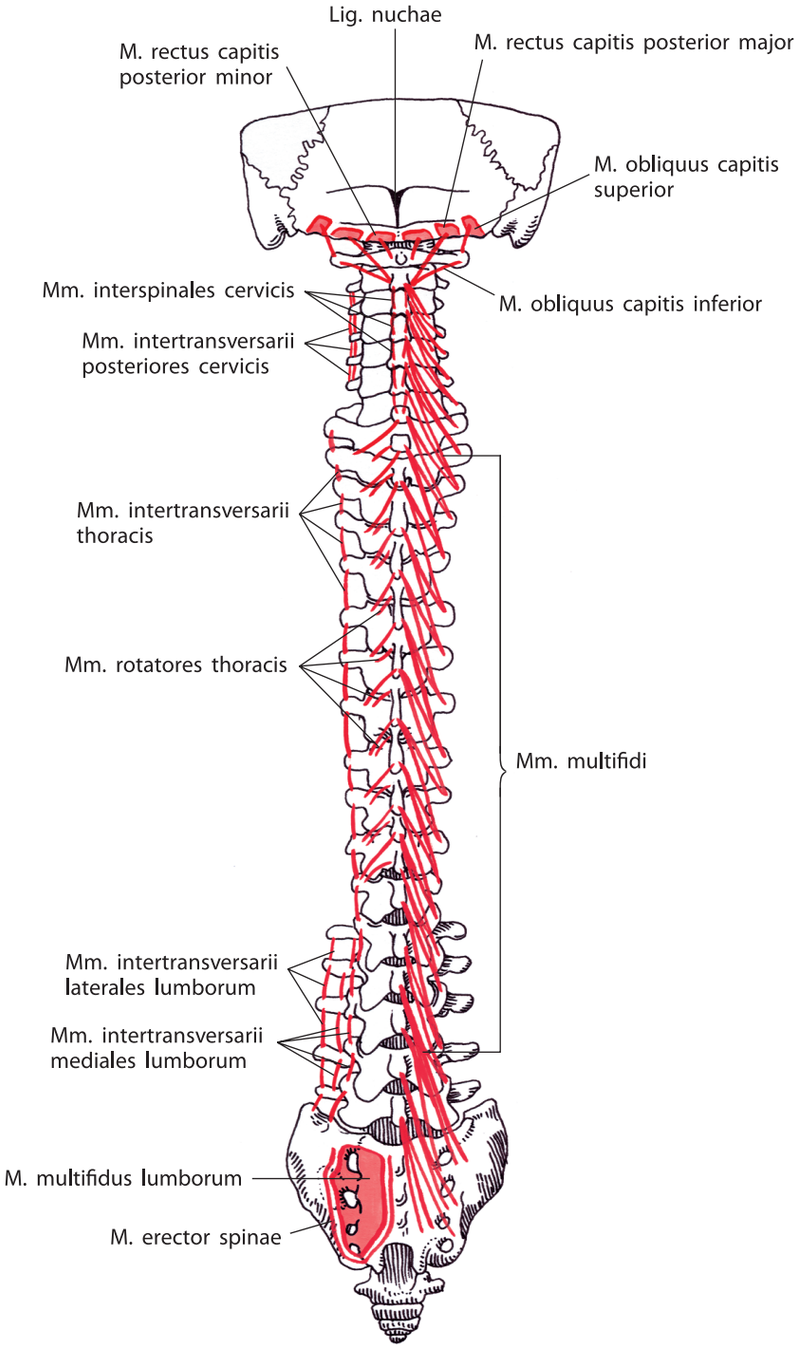

Фиг. 301. Начални и залавни места на мускули на гърба (схема)
(Дълбоки мускули на гърба: втори дълбок слой; къси мускули в задната област на шията)

ли на шията, mm. interspinales cervicis (colli); междубодилести гръдни мускули, mm. interspinales thoracis (често липсват), и *междубодилести поясни мускули, mm. interspinales lumborum.*

Функция: разгъват гръбначния стълб и го поддържат във вертикално положение.

Инервация: rr. dorsales на nn. spinales (C_{III}–L_V).

4. ***Междунапречните мускули****, mm. intertransversarii* (вж. фиг. 298–301), са къси мускули, опънати между напречните израстъци на два съседни прешлена.

Делят се на: *медиални и латерални задни междунапречни мускули на шията, mm. intertransversarii posteriores mediales et laterales cervicis (colli); предни междунапречни мускули на шията, mm. intertransversarii anteriores cervicis (colli); междунапречни гръдни мускули, mm. intertransversarii thoracis; латерални и медиални междунапречни поясни мускули, mm. intertransversarii laterales et mediales lumborum.*

Функция: поддържат гръбначния стълб, а при едностранно съкращаване го накланят настрани.

Инервация: rr. dorsales на nn. spinales (C_I–C_{VI}; L_I–L_{IV}).

Кръвоснабдяване: към всички дълбоки мускули на гърба кръв доставят a. occipitalis, a. cervicalis profundus, aa. intercostales posteriores; aa. lumbales.

Фасции на гърба

Фасциите на гърба са три:

1. ***Повърхностна фасция*** – тънък съединително-тъканен лист, част от общата подкожна фасция; покрива повърхностните мускули на гърба.

2. ***Нухална фасция, fascia nuchae,*** (вж. фиг. 295) – разположена в задната област на шията, между повърхностните и дълбоките мускули. Медиално тя се сраства с нухейната връзка, латерално преминава в повърхностния лист на шийната фасция, нагоре се закрепва за горната нухейна линия.

3. ***Гръднопоясна фасция,*** *fascia thoracolumbalis* (вж. фиг. 294, 295, 298, 300) – образува плътно фиброзно влагалище, в което залягат дълбоките мускули на гърба. Тази фасция се състои от две пластини – дълбока (предна) и повърхностна (задна).

Дълбоката пластина, lamina profunda, на гръдно-поясната фасция е опъната между напречните израстъци на поясните прешлени, хълбочния гребен и XII ребро. Тя се установява единствено в по-

ясната област и заляга в промеждутъка между квадратния лумбален мускул, m. quadratus lumborum, и мускула, изправящ гръбначния стълб, m. erector spinae.

Повърхностната пластина, lamina superficialis, на гръдно-поясната фасция се закрепва надолу към гребените на хълбочните кости, латерално достига до ъглите на ребрата и медиално се закрепва за бодилестите израстъци на всички пре-шлени, освен шийните. Тя е най-удебелена в лумбалната област, а в горните си части значително изтънява. Латерално, по страничния ръб на m. erector spinae, повърхностната пластина се сраства с дълбокия мускул. По този начин се образува фиброзно влагалище, в което залягат поясните части на m. erector spinae; горните части на този мускул се разполагат в костнофиброзното влагалище на гърба.

От повърхностната пластина започват най-широкият мускул на гърба, m. latissimus dorsi, и долният заден зъбчат мускул, m. serratus posterior inferior. От дълбоката пластина на фасцията, а също и от мястото на сращането ѝ с повърхностната пластина започва напречният коремен мускул, m. transversus abdominis.

МУСКУЛИ И ФАСЦИИ НА ГЪРДИТЕ

Области на гърдите

Предностраничната стена на гръдната кухина включва редица *области на гърдите, regiones thoracicae* (фиг. 302, 303).

1. ***Гръдната област,*** *regio pectoralis*, е ограничена от долния ръб на големия гръден мускул, нагоре я ограничава подключичната ямка, fossa infraclavicularis.

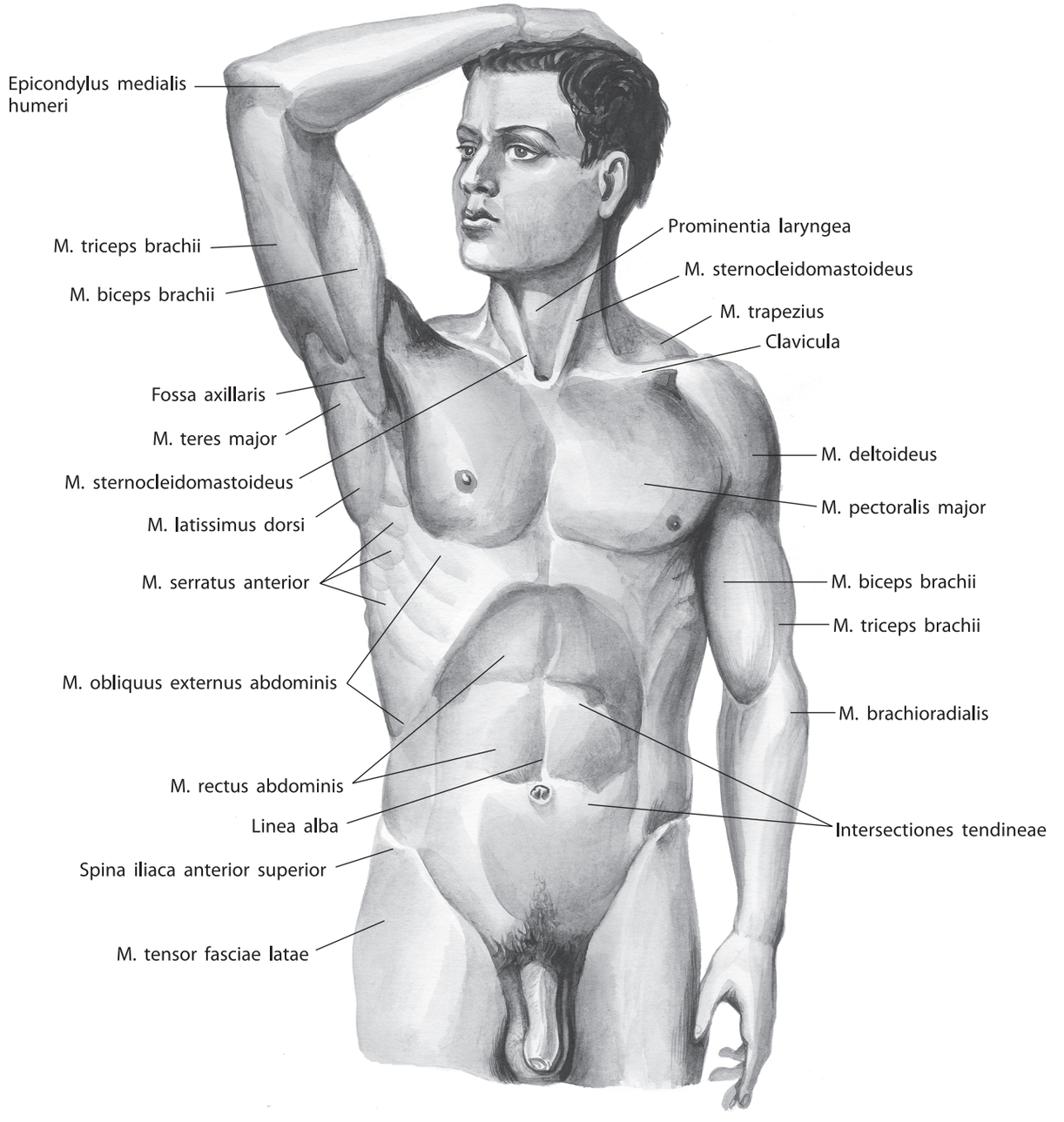

Фиг. 302. Релеф на мускулите на туловището; изглед отпред.

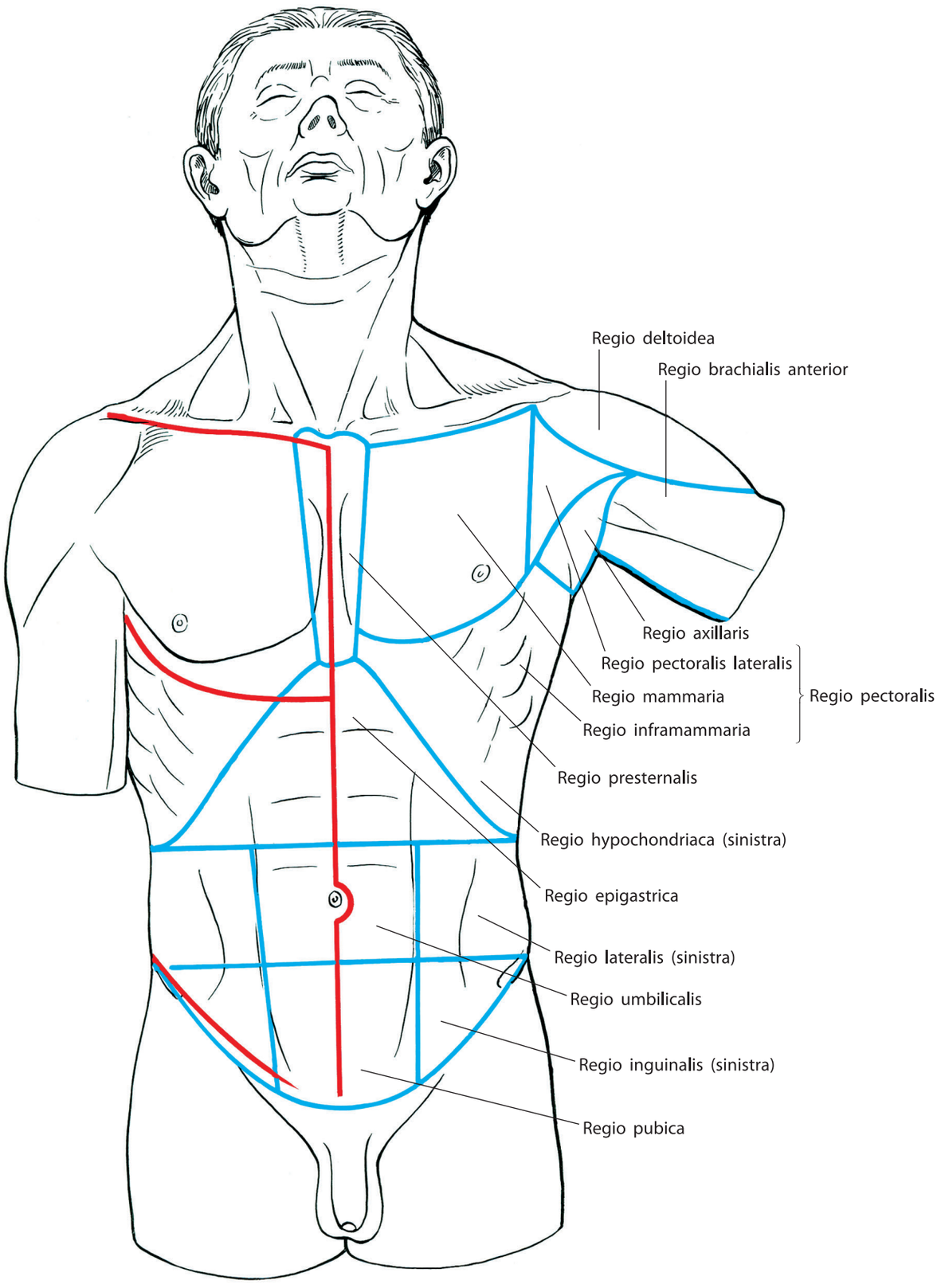

Фиг. 303. Области на туловището и линии на разрези на кожата ***(Синя линия – граници на областите; червена – разрези на кожата, най-удобни за намиране на отпрепарирани мускули)***

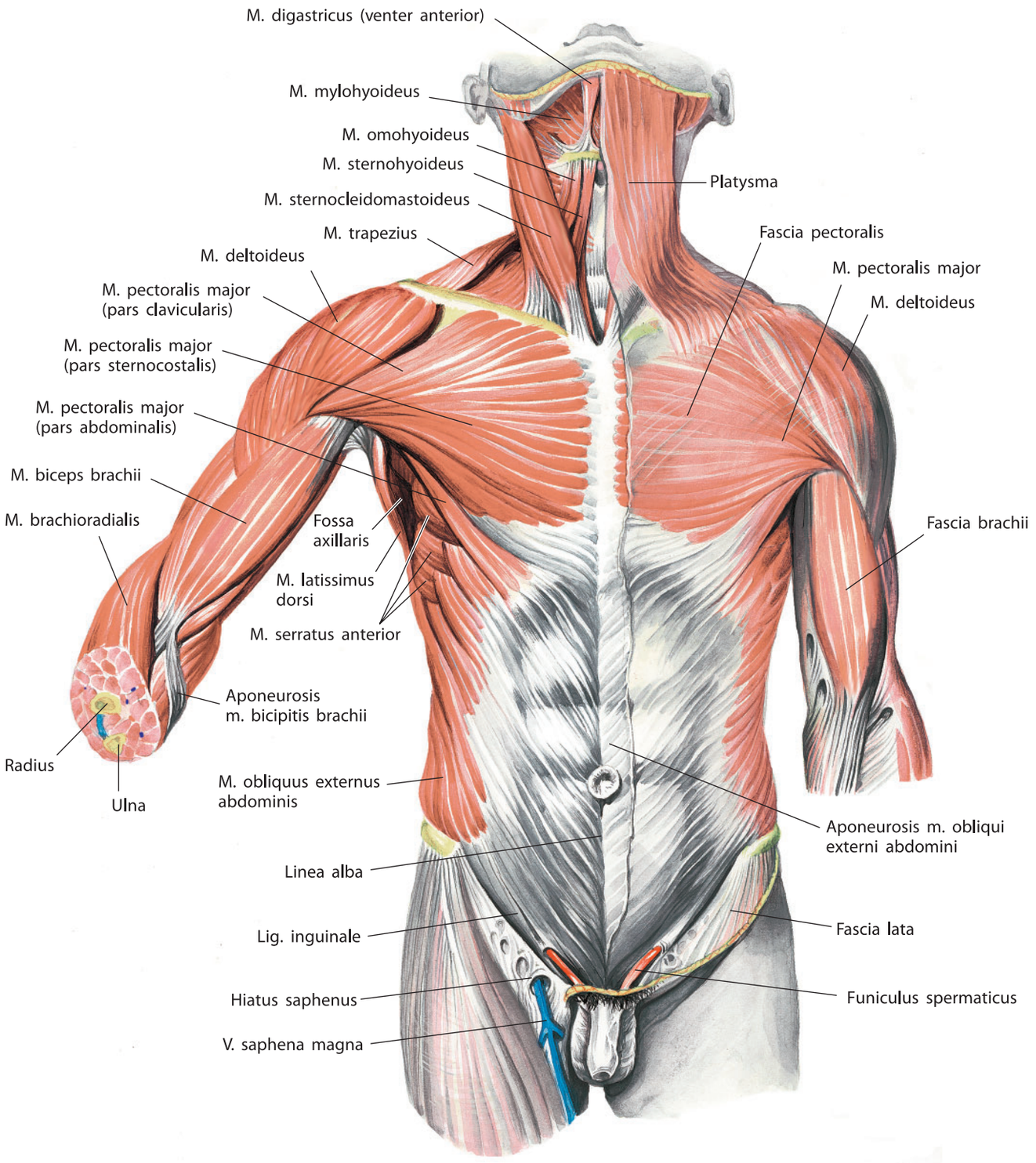

Фиг. 304. Мускули и фасции на туловището; изглед отпред (Повърхностни мускули на шията, гърдите и корема)

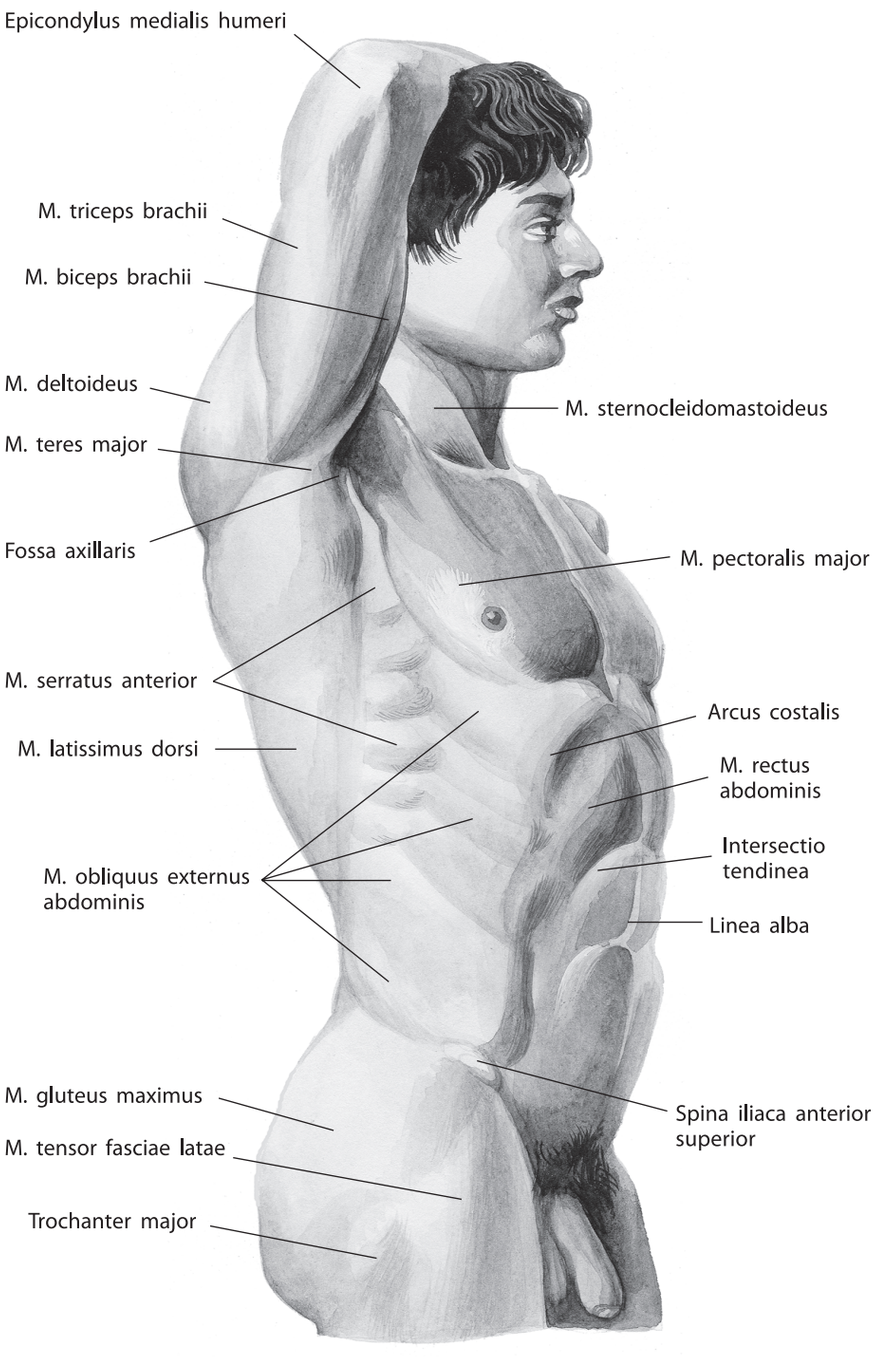

Фиг. 305. Релеф на мускулите на туловището; изглед отстрани

Тази област може също да бъде наречена предна горна област на гърдите.

Към гръдната област се отнасят:

а) *латерална гръдна област, regio pectoralis lateralis*;

б) *област на млечната жлеза, regio mammaria*;

в) *подгръдна област, regio inframammaria*, разположена в долния отдел на гръдната област и граничеща надолу с подребрената област, regio hypochondriaca. Същевременно тази област представлява долната гръдна област.

2. ***Предстерналната област,*** *regio presternalis*, заема най-медиално положение, разполагайки се от двете страни на предната срединна линия до окологръдната линия. Тази област може да се нарече предна срединна област на гърдите.

3. ***Подмишнична област,*** *regio axillaris*, в която влиза подмишничната яма, fossa axillaris (вж. „Подмишнична ямка“).

При оглед и палпация могат да бъдат определени границите на гръдната област: горна граница е областта на подключичната яма, долна граница са дясната и лявата ребрени дъги и подстерналният ъгъл. Добре се напипва също и ъгълът на гръдната кост, angulus sterni, съответстващ на залавното място на хрущяла на II ребро, или на нивото на T_{IV}. Зърното на млечната жлеза при мъжете най-често съответства на положението на IV ребро.

Мускули на гърдите

Мускулите на гърдите, *mm. thoracis*, могат да бъдат разделени на две групи: повърхностни (имащи отношение към пояса на горния крайник) и дълбоки (собствени мускули на гърдите).

Повърхностни мускули на гърдите: 1) голям гръден мускул; 2) малък гръден мускул; 3) подключичен мускул; 4) преден зъбчат мускул.

Дълбоки мускули на гърдите: 1) външни междуребрени мускули 2) вътрешни междуребрени мускули; 3) най-вътрешни междуребрени мускули; 4) подребрени мускули; 5) напречен гръден мускул; 6) мускули, повдигащи на ребрата.

Освен това, към гръдните мускули се отнася и мускулносухожилната преграда между гръдната и коремната кухини – диафрагма, diaphragma.

Повърхностни мускули на гърдите

1. ***Големият гръден мускул,*** *m. pectoralis major* (фиг. 304–306, 308, 309, 311; вж. фиг. 302), който е широк, е разполо-

жен най-повърхностно в предногорните отдели на гръдната клетка.

Горностраничният ръб на мускула достига до предния ръб на делтовидния мускул, образувайки заедно с него делтовидно-гръдна бразда, а в края на ключицата – *подключична яма, fossa infraclavicularis*. Долностраничният ръб на големия гръден мускул понякога се очертава отчетливо под кожата. Мускулът започва от вътрешната половина на ключицата – *ключична част, pars clavicularis*, от предната повърхност на гръдната кост и хрущялите на II–VII ребра – *гръднореброва част, pars sternocostalis*, и от предната стена на влагалището на правия мускул на корема – *коремна част, pars abdominalis* (слабо изразена).

Насочвайки се латерално и нагоре, снопчетата на големия гръден мускул се събират така, че снопчетата на долната част на мускула залягат зад снопчетата на горната част, поради което на това място мускулът е значително удебелен. Тази стеснена, но удебелена част на мускула се прехвърля върху раменната кост, образувайки по своя ход предната стена на *подмишничната яма, fossa axillaris,* след това преминава в сухожилие и се захваща за гребена на големия туберкул на раменната кост: с долните си снопчета по-високо, а с по-горните – по-ниско.

Функция: привеждане и вътрешна ротация на рамото; при хоризонтално положение на ръката я привежда в сагитално положение, а при фиксиран горен крайник мускулът спомага с гръднореброва си част за разширяването на гръдния кош при акта на дишане.

Инервация: nn. pectorales medialis et lateralis (C_V–Th_I).

Кръвоснабдяване: a. thoracoacromialis, a. thoracica lateralis, a. thoracica superior, rr. intercostales anteriores.

2. ***Малкият гръден мускул,*** *m. pectoralis minor* (вж. фиг. 309–311), е плосък, има триъгълна форма и се разполага във втория слой, препокрит от големия гръден мускул. Започва с отделни зъбци от II–V ребра близо до съединяването на техните хрущялни и костни части. Насочвайки се нагоре и леко латерално, снопчетата на мускула се събират и с късо сухожилие мускулът се захваща за клюновидния израстък на лопатката.

Функция: дърпа напред и надолу лопатката, а при фиксирана лопатка повдига ребрата като помощен дихателен мускул.

Инервация: nn. pectorales medialis et

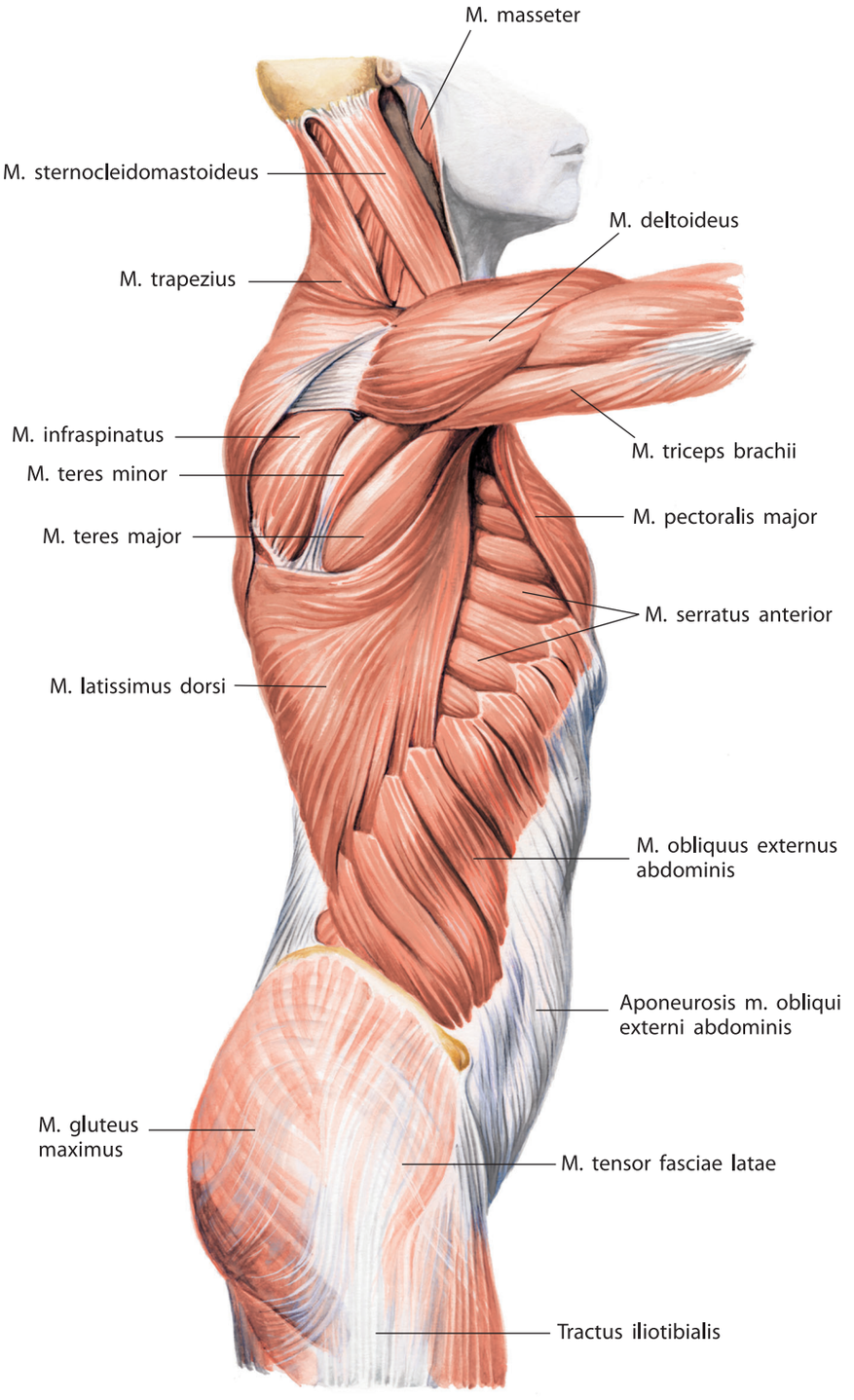

Фиг. 306. Мускули на туловището; изглед отдясно (Повърхностни мускули)

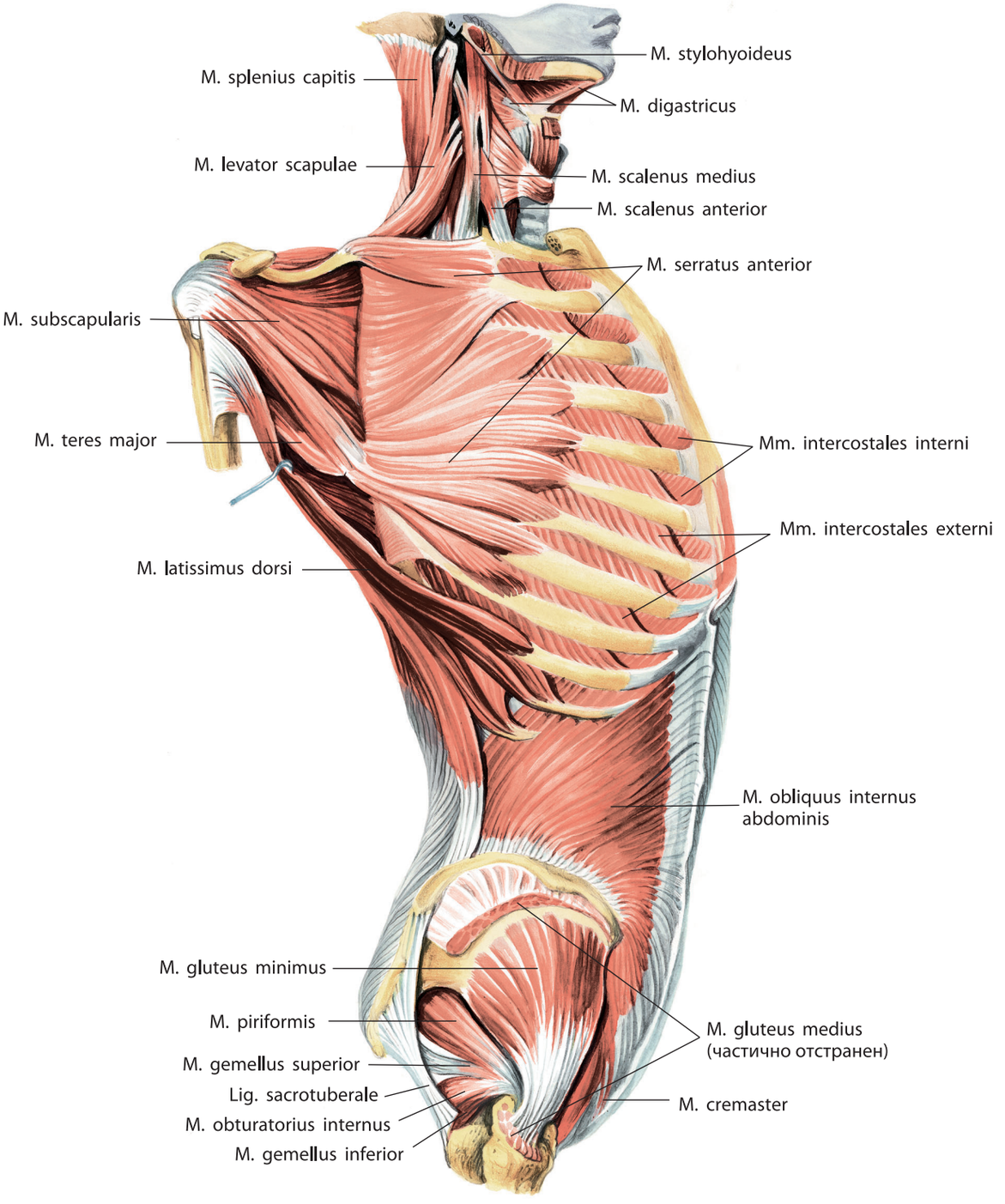

Фиг. 307. Мускули на туловището; изглед отдясно ***(Лопатката и раменната кост са отдръпнати назад; големият и малкият гръдни мускули и външният кос коремен мускул са отстранени)***

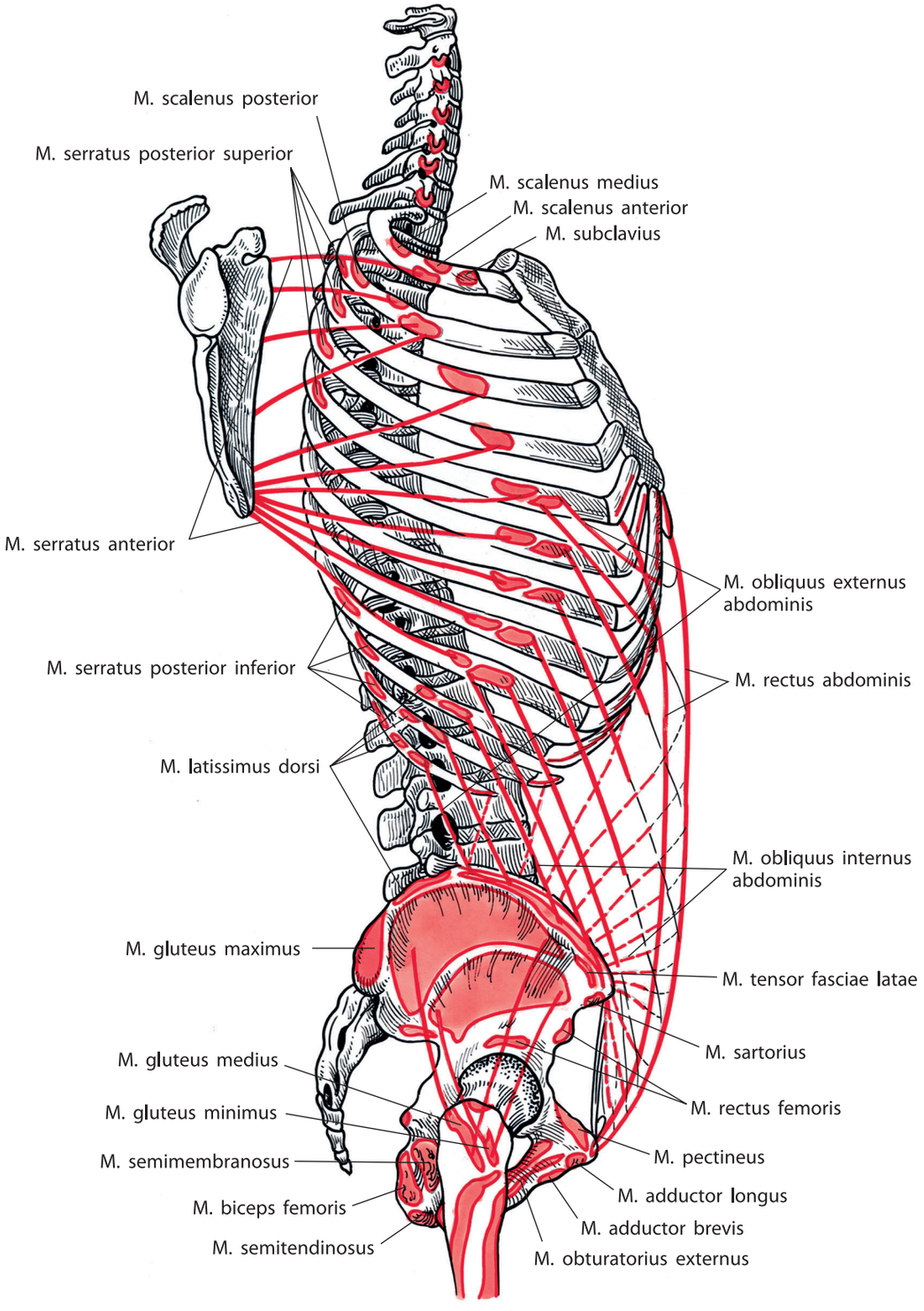

Фиг. 308. Начални и залавни места на мускули на туловището (схема)

lateralis (C_{VII}–Th_I).

Кръвоснабдяване: a. thoracoacromialis, rr. intercostales anteriores, a. thoracica superior.

3. ***Подключичният мускул,*** *m. subclavius* (вж. фиг. 308, 310), който не е голям и е продълговат, се разполага под ключицата и почти паралелно с нея; препокрит е от големия гръден мускул. Мускулът започва от костната и хрущялната части на I ребро. Оттук се насочва латерално и нагоре и се захваща за долната повърхност на акромиалната част на ключицата (фиг. 312, 313).

Функция: тегли ключицата надолу и медиално, като по този начин я фиксира в гръдно-ключичната става; при неподвижен пояс на горния крайник повдига I ребро като помощен дихателен мускул.

Инервация: n. subclavius (C_V).

Кръвоснабдяване: a. thoracica superior, a. thoracoacromialis.

4. ***Предният зъбчат мускул,*** *m. serratus anterior* (вж. фиг. 294, 304–311), който е плосък и широк, се разполага в предностраничния отдел на гръдната стена. Горната му част е покрита от големия гръден мускул, долната лежи повърхностно, покрита от гръдната фасция. Мускулът започва с осем-девет зъбци от външната повърхност на осемте-деветте ребра и от сухожилната дъга между I и II ребра. Насочвайки се назад и нагоре, покрива външната повърхност на ребрата, минава под лопатката и се захваща по нейния медиален ръб и за долния ѝ ъгъл. Най-голямо развитие достигат онези снопчета на мускула, които се захващат в областта на долния ъгъл на лопатката.

Функция: изтегля лопатката от гръбначния стълб; освен това, долните сноп-

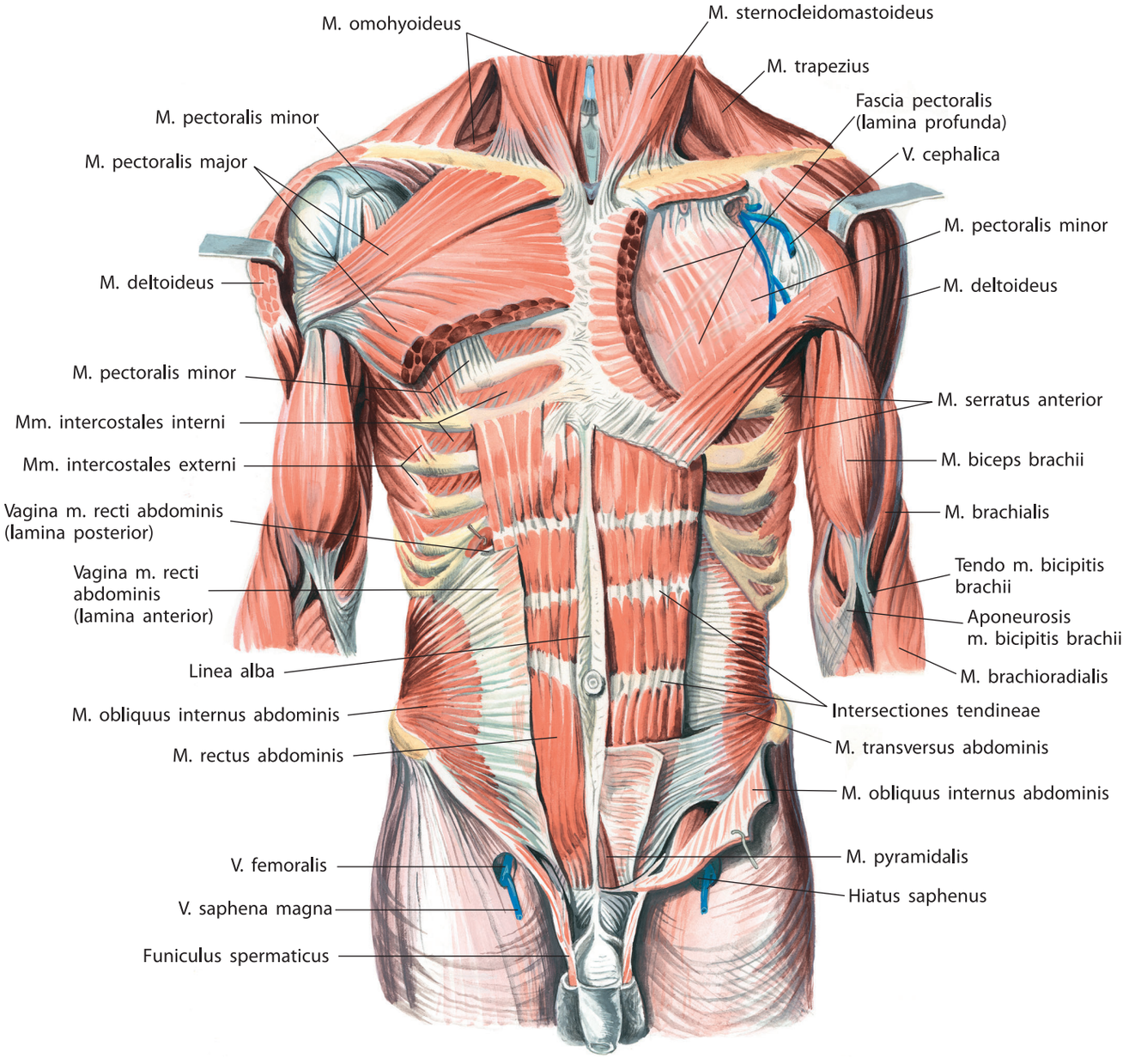

Фиг. 309. Мускули на туловището; изглед отпред ***(Отдясно са отстранени външният кос коремен мускул и частично големият гръден мускул, отляво – външният и вътрешният кос коремен мускул и частично големият гръден мускул; по-голямата част на предната стена на влагалището на правите коремни мускули също е отстранена)***

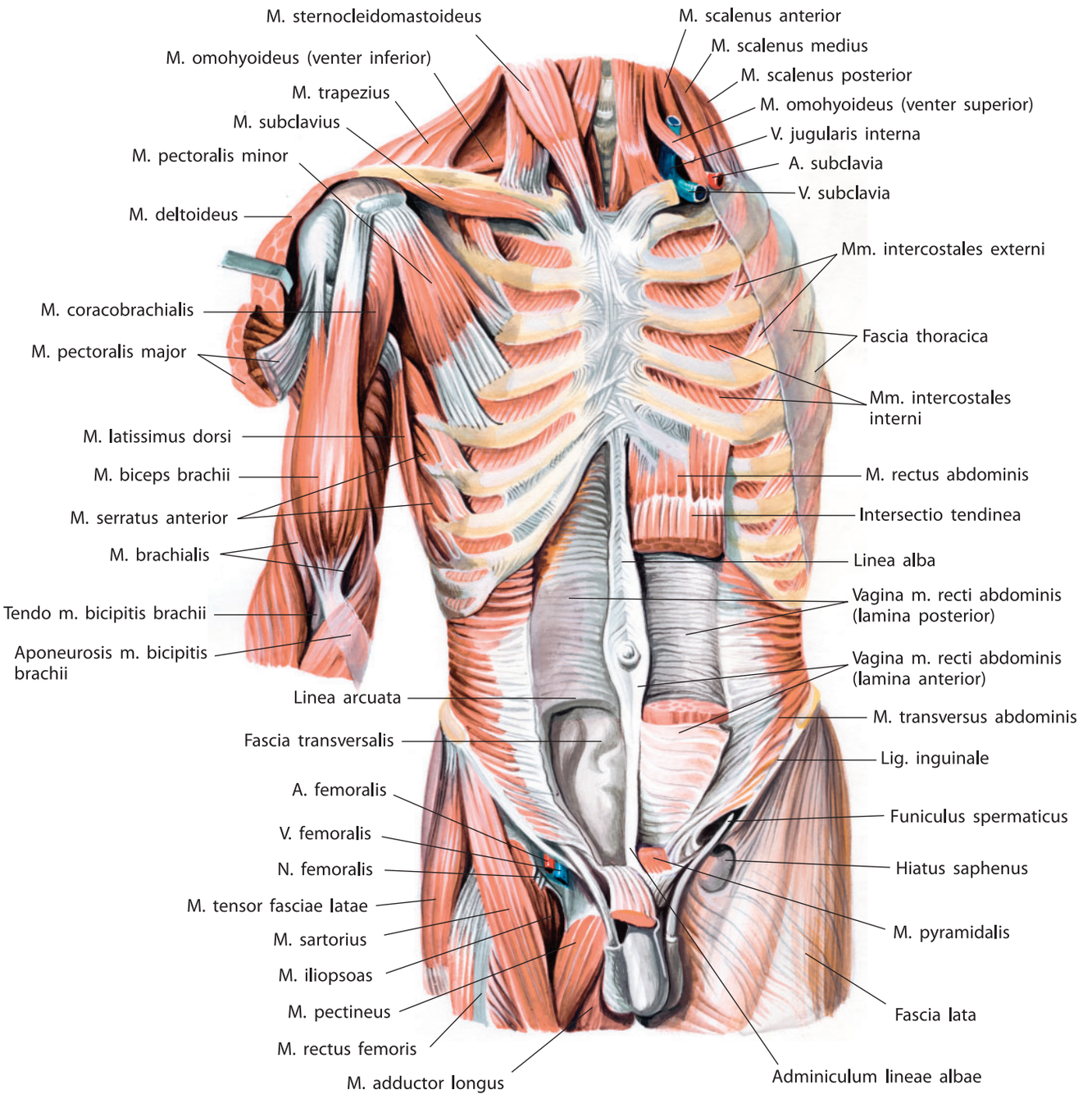

Фиг. 310. Мускули на туловището; изглед отпред ***(Отдясно са отстранени големият гръден мускул, външният и вътрешният коси и правият коремен мускул; отляво – повърхностните мускули на гърдите, външният и вътрешният коси коремни мускули и частично правият коремен мускул)***

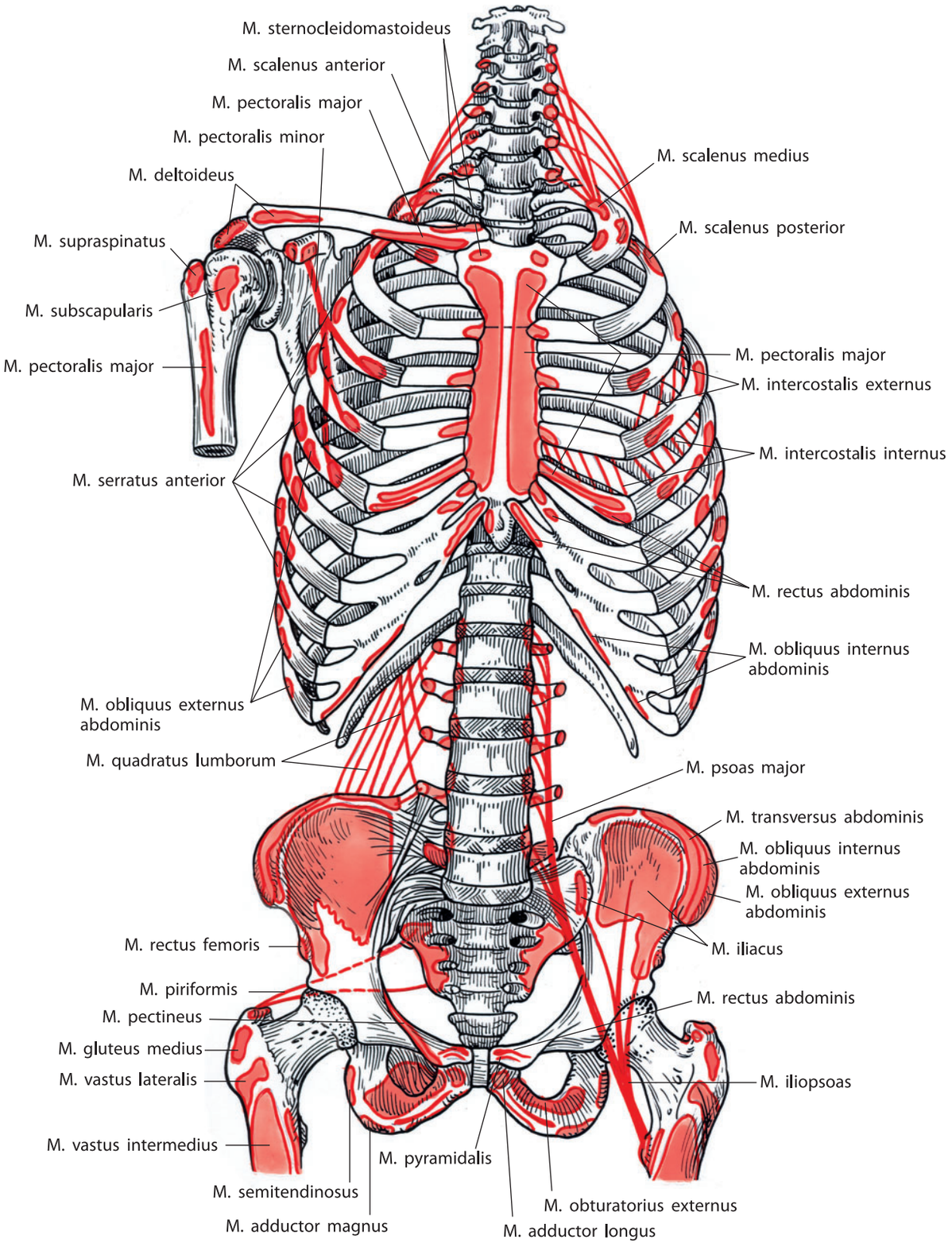

Фиг. 311. Начални и залавни места на мускули на туловището (схема)

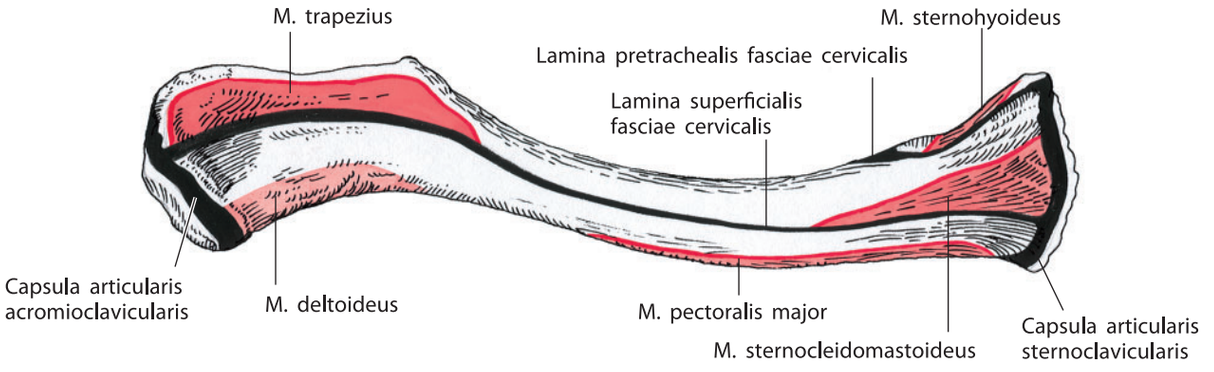

Фиг. 312. Начални и залавни места на мускулите, фасциите и ставните капсули на ключицата; изглед отгоре (схема)

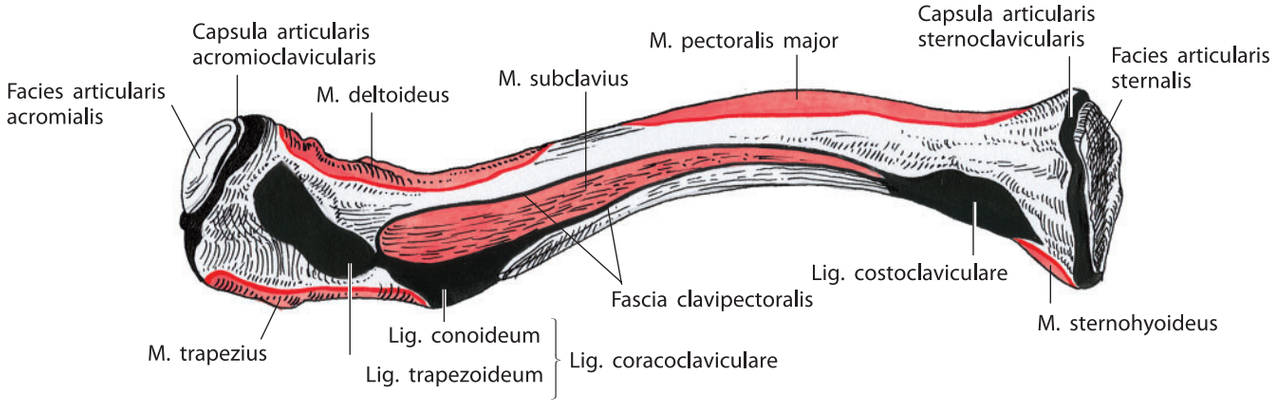

Фиг. 313. Начални и залавни места на мускулите, фасциите и ставните капсули на ключицата; изглед отдолу (схема)

чета изместват долния ъгъл на лопатката латерално и ѝ придават въртеливо движение около сагиталната ос. Заедно с ромбовидния мускул фиксира лопатката към повърхността на гръдния кош. При фиксиран пояс на горния крайник предният зъбчат мускул също играе ролята на помощен дихателен мускул (участва в акта на вдишване).

Инервация: n. thoracicus longus (C_V–C_{VII})

Кръвоснабдяване: a. thoracodorsalis, a. thoracica lateralis, aa. intercostales posteriores.

Дълбоки мускули на гърдите

Междуребрените мускули, mm. intercostales, са къси, плоски и запълват междуребрията. Те се делят на външни, вътрешни и най-вътрешни.

1. ***Външните междуребрени мускули,*** *mm. intercostales externi* (вж. фиг. 295, 296, 298–300, 307, 309), започват от долните ръбове на ребрата и външно от ребрената бразда, насочват се косо надолу и напред и се захващат за горните ръбове на долнолежащите ребра. Те липсват в областта на ребрените хрущяли, където тяхното място заема *външната междуребрена мембрана, membrana intercostalis externa*. В задните отдели на гръдната стена външните междуребрени мускули прилягат към mm. levatores costarum.

Функция: участват в акта на дишане (вдишване).

Инервация: nn. intercostales (Th_I–Th_{XI}).

Кръвоснабдяване: aa. intercostales posteriores, a. thoracica interna, a. musculophrenica.

2. ***Вътрешните междуребрени мускули,*** *mm. intercostales interni* (фиг. 314, 315; вж. фиг. 299, 307, 309, 310), започват от горните ръбове на ребрата, насочват се косо нагоре и напред и се захващат за долните ръбове на горнолежащите ребра, навътре от ребрената бразда. Липсват в задния отдел на междуребрието, назад от ъглите на ребрата. Тук е разположена *вътрешната междуребрена мембрана, membrana intercostalis interna*.

Източниците на **инервация** и **кръвоснабдяване** са същите, както и при външните междуребрени мускули.

3. ***Най-вътрешните междуребрени мускули,*** *mm. intercostales intimi* (фиг. 314), са разположени по вътрешната повърхност на вътрешните междуребрени мускули и посоката на снопчетата им е същата; захващат се за вътрешната повърхност на съседни ребра. Мускулите запълват половината от междуребрието, допирайки със задния си ръб подребрените мускули, mm. subcostales.

Инервация: nn. intercostales (Th_I–Th_{XI}).

Кръвоснабдяване: aa. intercostales posteriores, a. thoracica interna, a. musculophrenica.

4. ***Подребрените мускули,*** *mm. subcostales* (вж. фиг. 314), са разположени по вътрешната повърхност на долните ребра, в областта на задните им краища. Имат същото начало и направление на мускулните снопчета, както и при въ-

трешните междуребрени мускули, но се различават от тях по това, че снопчетата им се прехвърлят през едно ребро и порядко – през две.

Функция: вътрешните междуребрени и подребрените мускули участват в акта на дишане (издишане).

Инервация: nn. intercostales (Th_I–Th_{XI}).

Кръвоснабдяване: aa. intercostales posteriores.

5. Напречният мускул на гърдите, *m. transversus thoracis* (вж. фиг. 315) е плосък, тънък и ветрилообразен и залега към вътрешната повърхност на предната гръдна стена. Започва от вътрешната повърхност на мечовидния израстък и долната част на тялото на гръдната кост. Снопчетата на мускула се насочват, разделяйки се косо нагоре и латерално, и се захващат за вътрешната повърхност на III–IV ребра.

Функция: участва в акта на дишане (издишане).

Инервация: nn. intercostales (Th_{II}–Th_{VI}).

Кръвоснабдяване: a. thoracica interna.

6. ***Мускули, повдигащи ребрата,*** *mm. levatores costarum* (вж. фиг. 298–300), има само в гръдната част на гърба. Те са препокрити от мускула, изправящ гръбначния стълб, m. erector spinae и имат вид на ветрилообразно насочени мускулни снопчета, започващи от напречните израстъци на проминиращия прешлен и единадесетте горни гръдни прешлена. Насочвайки се косо надолу и латерално, снопчетата се разперват и се захващат

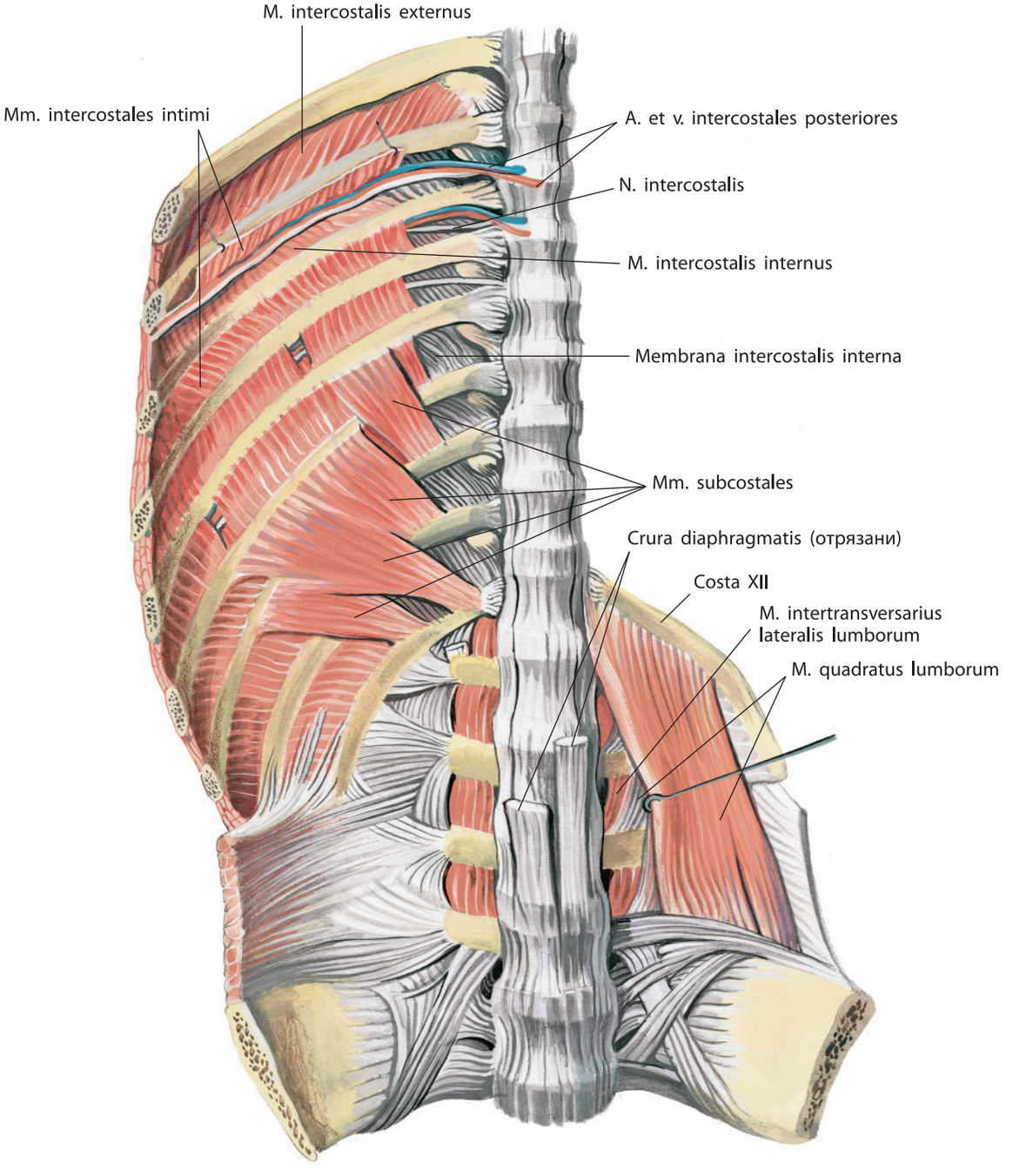

Фиг. 314. Мускули на задната стена на гърдите и корема; изглед отвътре

за ъглите на долноразположените ребра. Често в долните части на гръдната част на гръбначния стълб има мускулни снопчета, прехвърлящи се през едно ребро – това са *дългите мускули, повдигащи ребрата, mm. levatores costarum longi*. За разлика от тях има и *къси мускули, повдигащи ребрата*, *mm. levatores costarum breves*, насочени към съседните долнележащи ребра.

Функция: повдигат ребрата.

Инервация: nn. intercostales (C_{VIII}, Th_I–Th_{XI}).

Кръвоснабдяване: aa. intercostales posteriores.

Фасции на гърдите

1. ***Гръдна фасция,*** *fascia pectoralis* (вж. фиг. 304, 309); нейната *повърхностна пластинка, lamina superficialis*, покрива външната повърхност на големия гръден мускул и нагоре се сраства с ключицата, медиално – с гръдната кост, латерално преминава във фасцията, покриваща предния зъбчат мускул, а надолу – във фасцията на коремната стена. В подключичната яма *дълбоката пластина, lamina profunda*, обвива малкия гръден и подключичния мускули и се сраства с ключицата и клюновидния израстък на лопатката. В подмишничната яма фасцията, във вид на плътно образувание, се прехвърля от долния ръб на големия гръден мускул на долния ръб на широкия мускул на гърба, образувайки *подмишнична фасция, fascia axillaris*.

1. ***Ключичногръдната фасция,*** *fascia clavipectoralis* е част от гръдната фа-

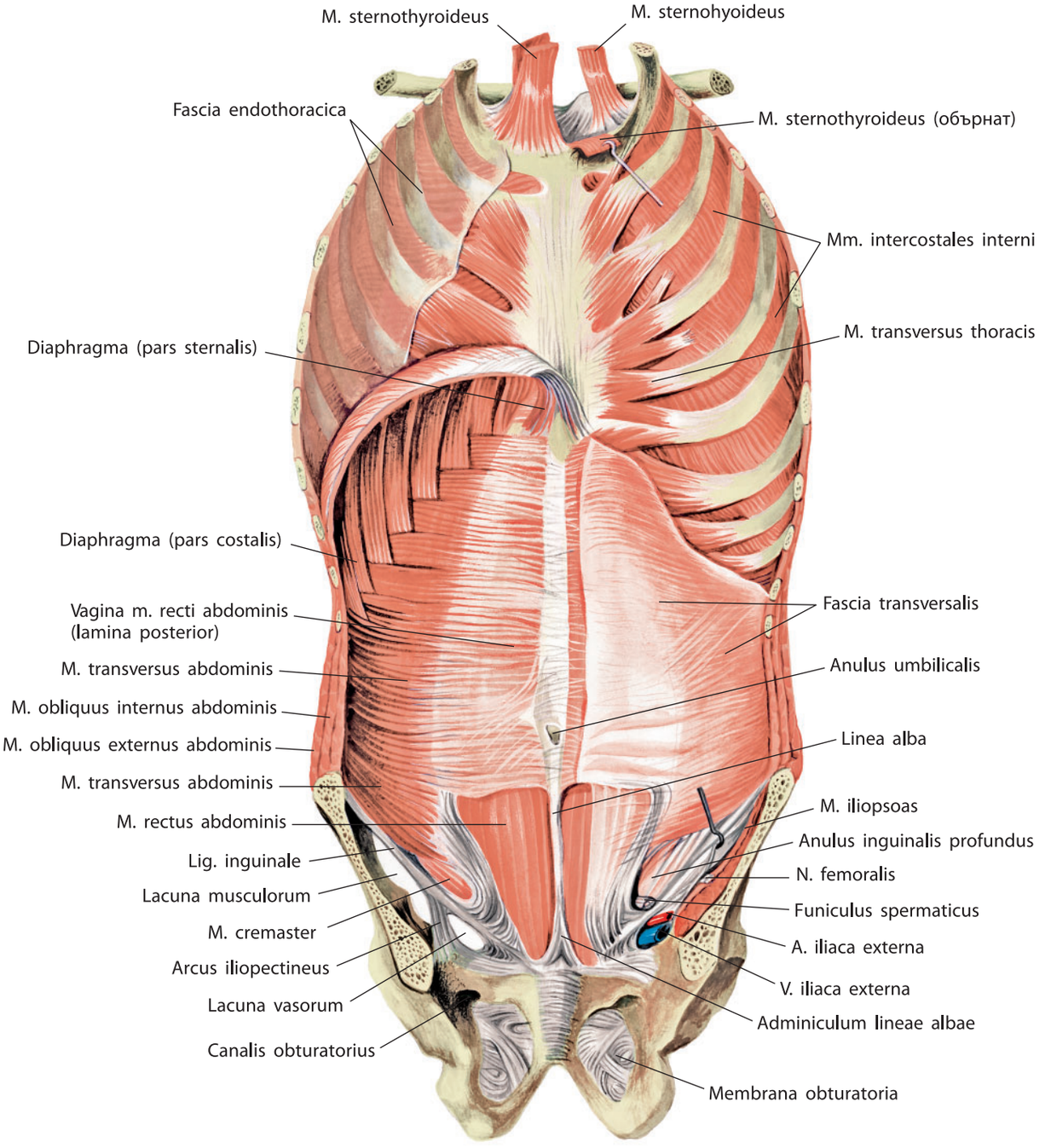

Фиг. 315. Мускули и фасции на туловището; изглед отвътре (Предна стена на гърдите и корема)

ция в областта на подключичната яма. Тя е значително удебелена и се сраства с минаващите под нея съдове (*a. et v. subclaviae*).

3. ***Собствената гръдна фасция,*** *fascia thoracica* (вж. фиг. 310), представлява доста плътна пластинка, покриваща mm. intercostales externi и ребрата.

4. ***Вътрегръдната фасция,*** *fascia endothoracica*, покрива вътрешната повърхност на стените на гръдния кош (вж. фиг. 315).

Диафрагма

Диафрагмата, diaphragma (фиг. 316, 317), е нечифтен, широк мускул, който във вид на купол затваря долния отвор на гръдния кош.

Снопчетата от мускулната част на диафрагмата започват от вътрешния ръб на долния отвор на гръдния кош. В диафрагмата се различават гръдна, ребрена и поясна част.

Гръдната част на диафрагмата, pars sternalis diaphragmatis, е най-малкият отдел на диафрагмата. Започва от задната повърхност на мечовидния израстък и преминава в сухожилен център.

Ребрената част на диафрагмата, pars costalis diaphragmatis, е най-голямата част от диафрагмата, която започва от вътрешната повърхност на костните и хрущялните части на шестте долни ребра. Мускулните снопчета, насочвайки се нагоре и навътре, преминават в сухожилен център.

Поясната част на диафрагмата, pars lumbalis diaphragmatis, започва от поясните прешлени и се състои от две крачета – дясно и ляво краче, crus dextrum et crus sinistrum.

Всяко от крачетата започва от предностраничната повърхност на телата на I–III (отдясно на I–IV) поясни прешлени и от медиалната и латералната дъгообразни връзки.

Медиалната дъгообразна връзка, lig. arcuatum mediale, във вид на плътно съединителнотъканно образувание, е опъната дъгообразно над предната повърх-

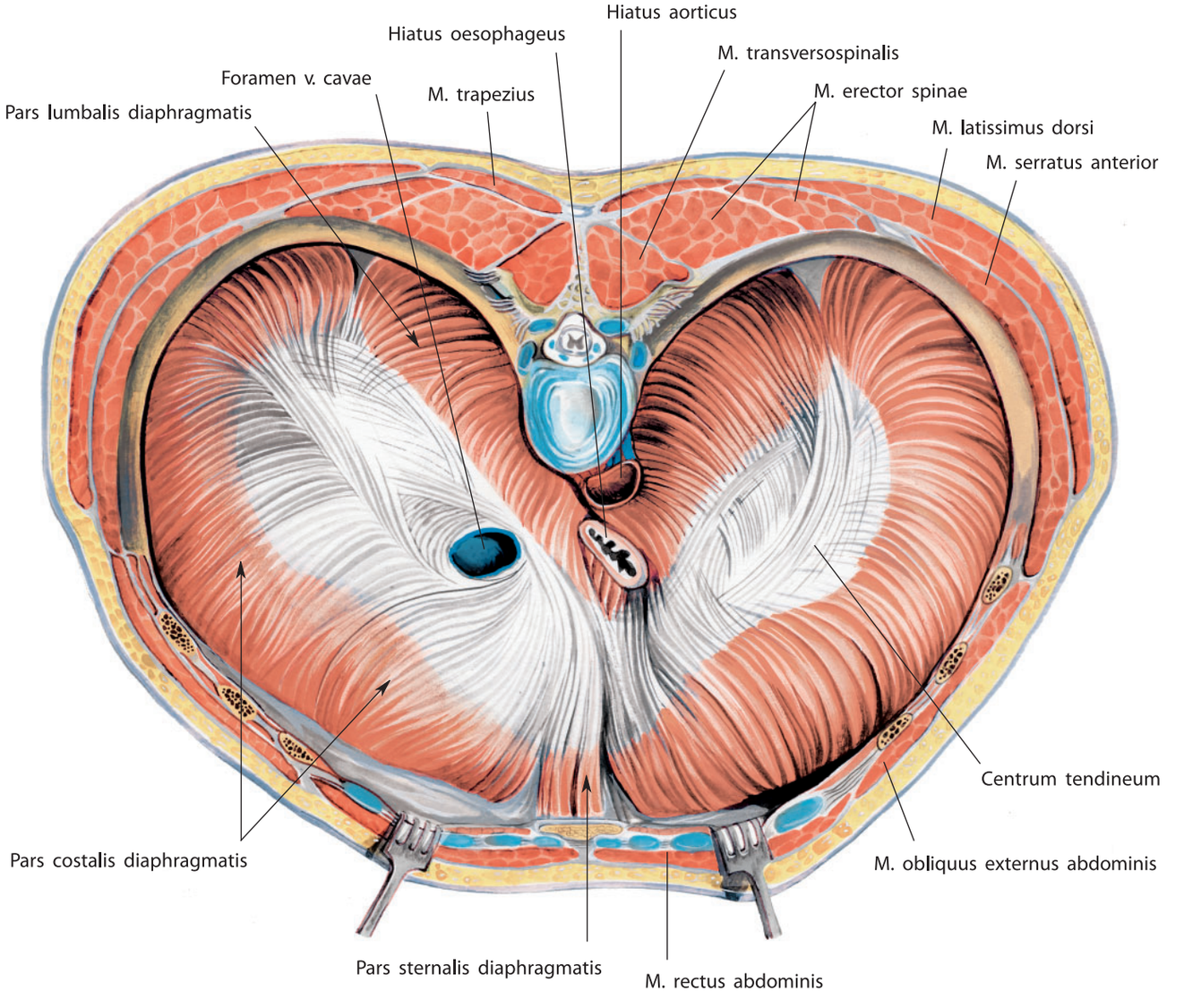

Фиг. 316. Диафрагма, diaphragma; изглед отгоре

ност на големия поясен мускул, m. psoas major, между тялото на I поясен прешлен и напречния му израстък.

Латералната дъгообразна връзка, lig. arcuatum laterale, се прехвърля над квадратния поясен мускул, m. quadratus lumborum от напречния израстък на I поясен прешлен към XII ребро.

Срединната дъгообразна връзка, lig. arcuatum medianum, ограничава аортния отвор.

Медиалните мускулни снопчета на кракчета на диафрагмата, насочвайки се нагоре, се събират и образуват аортния отвор, hiatus aorticus (вж. фиг. 316, 317), пропускащ аортата и гръдния лимфен проток, ductus thoracicus. Малко по-нагоре, медиалните мускулни снопчета на двете кракчета ограничават отвора на хранопровода, hiatus oesophageus (вж. фиг. 316, 317), пропускащ хранопровода, oesophagus, и блуждаещите нерви, nn. vagi, след което се насочват към центъра.

Освен това, в кракчетата на поясната част на диафрагмата има две чифтни цепки: цепката, през която преминава отдясно нечифтната вена, v. azygos, и органните – голям и малък, нерви, nn. splanchnici major et minor, отляво – полунечифтната вена, v. hemiazygos, и същите нерви, и цепката, през която преминава симпатиковият ствол, truncus sympathicus.

Между гръдната и ребрената части на диафрагмата, а също и между ребрената и поясната има повече или по-малко изразени триъгълни цепки, които понякога са места, където се образуват диафрагмални хернии.

Мускулните снопчета на диафрагмата, насочващи се към центъра, преминават в сухожилни, образувайки сухожилен център, centrum tendineum. Този участък на диафрагмата има вид на трилистна детелина, единият лист на която е обърната напред (върху нея лежи сърцето), а двата други са обърнати настрани (върху тях се разполага белия дроб). В задния отдел на сухожилния център, вдясно от срединната линия, се намира отворът на долната куха вена, foramen venae cavae (вж. фиг. 316, 317), през който премина-

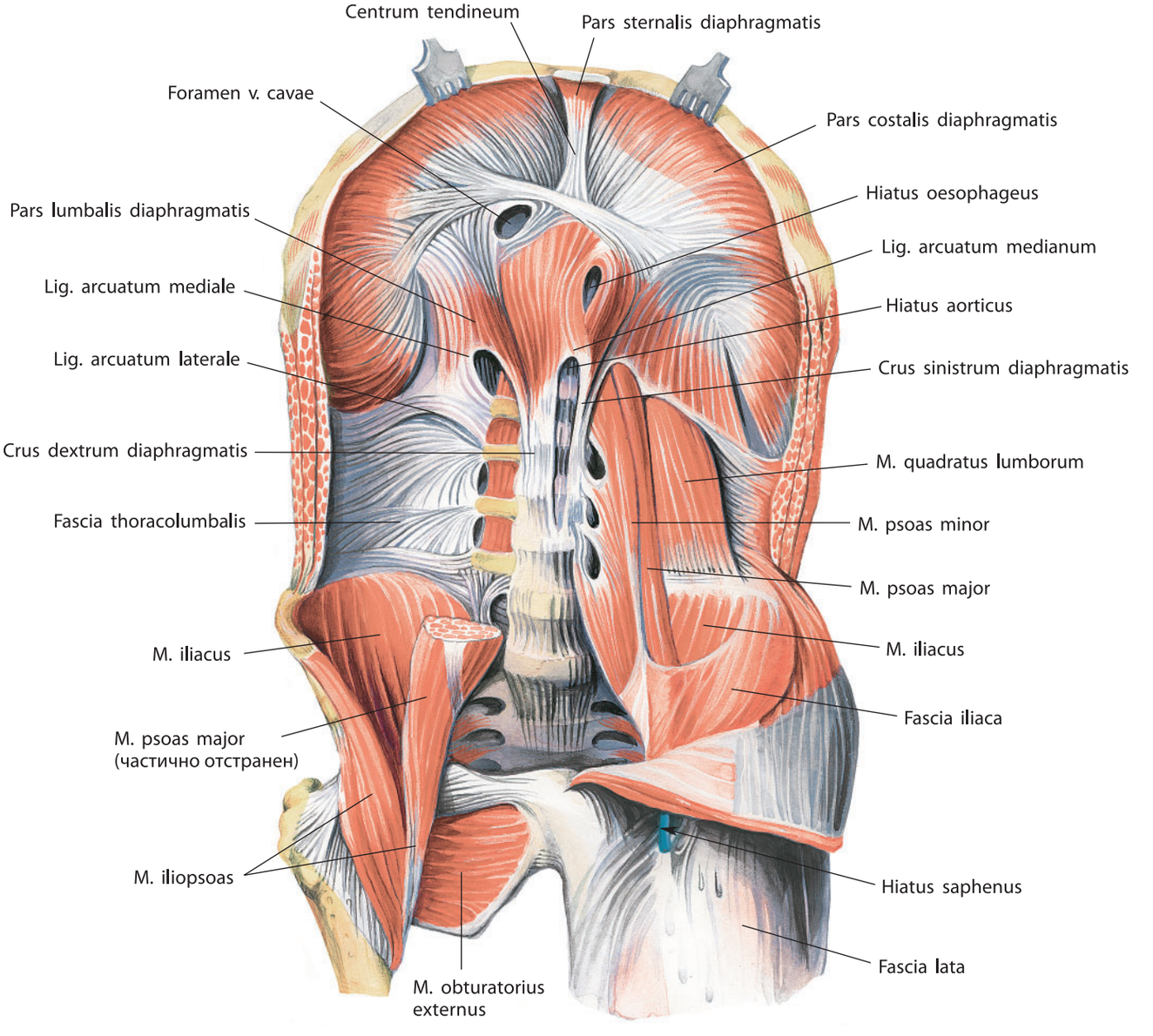

Фиг. 317. Диафрагма и мускули на задната стена на корема; изглед отвътре ***(Отдясно са отстранени квадратният поясен мускул и частично големият и малкият поясни мускули)***

ва долната куха вена.

Гръдната и коремната повърхности на диафрагмата са непосредствено покрити с фасции, а те от своя страна – със съединителна тъкан, съответно подплеврална и подперитонеална тъкан, която е основа на серозната обвивка на пристенната коремница откъм коремната кухина, органната пристенна коремница на плеврата и перикарда откъм гръдната кухина. Към гръдната повърхност на диафрагмата прилягат белият дроб и сърцето, към коремната – черният дроб, стомахът и слезката, а към участъците на диафрагмата, които не са покрити от пристенна коремница, – задстомашната жлеза, дванадесетопръстникът, бъбреците и надбъбречните жлези.

В отпуснато състояние, диафрагмата има форма на скосена сферична изпъкналост, обърната към гръдната кухина. В диафрагмата може да се различат два купола – десен и ляв. Върховете на куполите достигат отдясно нивото на четвъртото междуребрие, а отляво – на петото. При съкращаване на диафрагмата, куполите ѝ стават плоски, в резултат на което обемът на гръдната кухина се увеличава.

Функция: диафрагмата е главен дихателен мускул, който при съкращаване става по-плосък, спомагайки за вдишването, и приема форма на сфера при издишването.

Инервация: nn. phrenici (C_{III}–C_V).

Кръвоснабдяване: a. pericardiacophrenica, a. phrenica superior, a. phrenica inferior, a. musculophrenica, aa. intercostales posteriores.

МУСКУЛИ И ФАСЦИИ НА КОРЕМА

Области на корема

Коремните области, regiones abdominales (вж. фиг. 303), са следните:

В горната коремна област е епигастриумът, epigastrium, или епигасталната област, regio epigastrica, и подребрието, hypochondrium, или подребрените области, regiones hypochondriacae, лява и дясна.

В средната коремна област – мезогастриум, mesogastrium, се разграничават две странични (дясна и лява) области, regiones laterales (dextra et sinistra), и средна пъпна област, regio umbilicalis.

В долната коремна област – хипогастриум, hypopogastrium, с (дясна и лява) слабинни области, regiones inguinales (dextra et sinistra), и средна лонна област, regio pubica.

В горната коремна област при прибиране на коремната стена се виждат добре дясна и лява ребрени дъги, arcus costales dexter et sinister. Хрущялните ребрени дъги образуват подстернален ъгъл, angulus infrasternalis, в който се опипва мечовидният израстък. В долния отдел на коремната стена се виждат ингвинални гънки, съответстващи на положението на ингвиналните връзки. При напрягане на мускулите на корема по срединната линия се образува бразда, съответстваща на бялата коремна линия, linea alba abdominis, на която, на нивото на съединяване на III и IV поясни прешлени, се намира умбиликалният пръстен, anulus umbilicalis.

Отстрани на срединната линия се обрисуват контурите на правите коремни мускули, имащи 3–4 напречни бразди, които съответстват на сухожилните прекъсвания, intersectiones tendineae, на правите коремни мускули. В горния отдел на предностраничната повърхност на гръдната стена се виждат зъбците на външния кос коремен мускул, редуващи се със зъбците на предния зъбчат мускул и най-широкия мускул на гърба.

Коремни мускули

Коремните мускули, mm. abdominis, топографски може да бъдат разделени на мускули на страничната, предната и задната коремна стена.

Към ***страничните коремни мускули*** се отнасят: 1) външен кос коремен мускул; 2) вътрешен кос коремен мускул; 3) напречен коремен мускул.

Предните коремни мускули са представени от: 1) прав коремен мускул и 2) пирамиден мускул.

Към задните коремни мускули се отнася квадратният поясен мускул.

Мускули на страничната коремна стена

Страничните коремни мускули се разполагат в три слоя. Повърхностно лежи външният кос коремен мускул, понадълбоко от него – вътрешният кос коремен мускул; най-дълбоко положение заема напречният коремен мускул.

Всички тези мускули се отнасят към широките коремни мускули. Преминавайки на предните отдели на коремната стена, те образуват сухожилни разтегли-

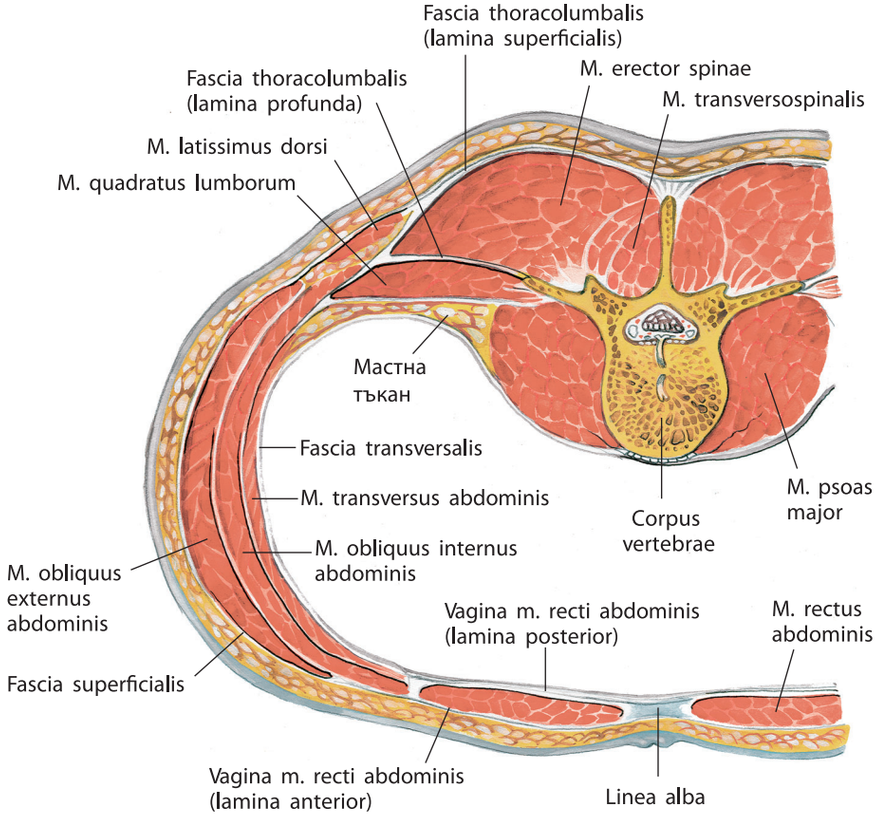

Фиг. 318. Мускули на гърба и корема ***(Хоризонтален срез на нивото на II поясен прешлен)***

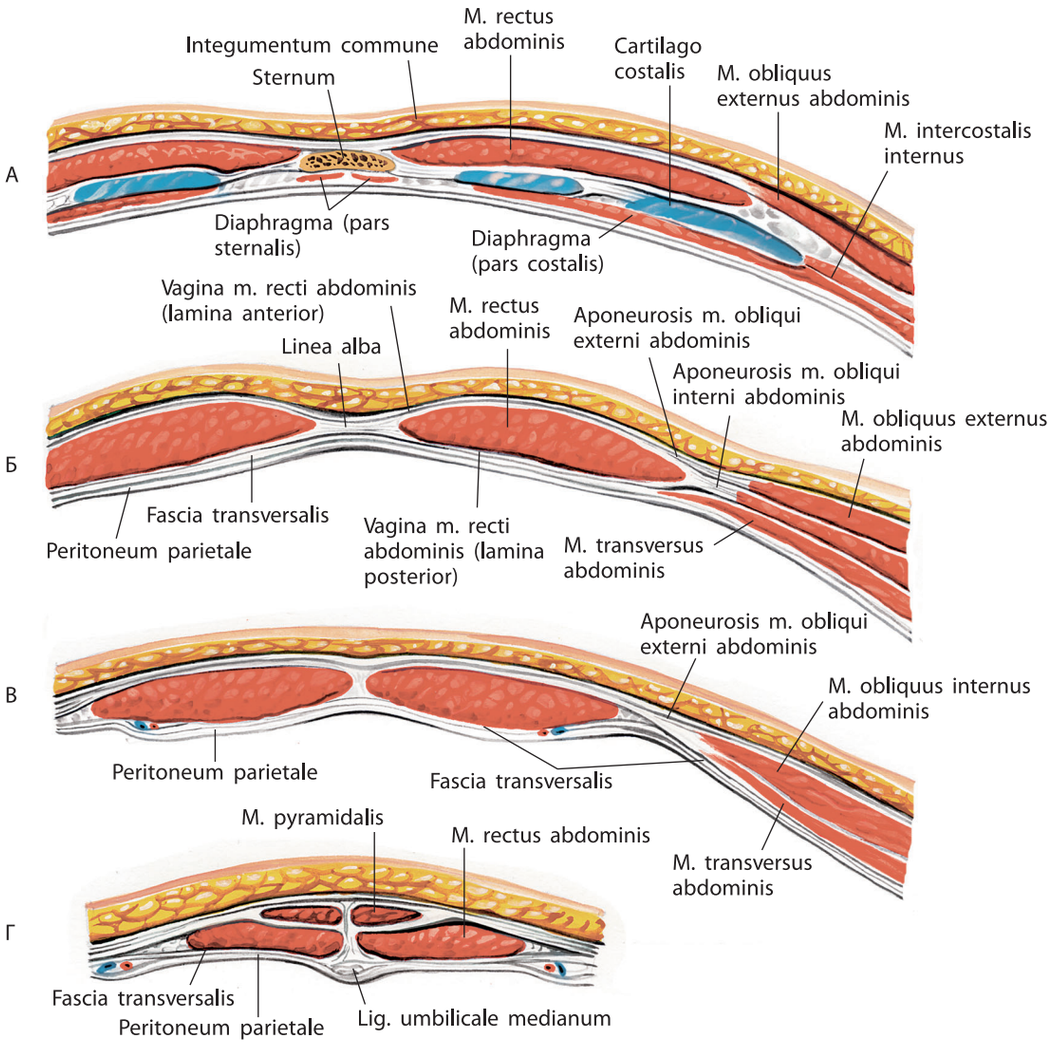

Фиг. 319. Влагалища на правите коремни мускули на различни нива (Хоризонтални срезове на предната стена на корема)

А – на нивото на мечовидния израстък; Б – над дъгообразната линия; В – под дъгообразната линия; Г – над лонното съчленение

ци – апоневрози.

1. ***Външният кос коремен мускул,*** m. obliquus externus abdominis (фиг. 318, 319; вж. фиг. 304–306, 308), е плосък, широк мускул, започващ с 8 зъбци от страничната повърхност на осемте долни ребра. На предностраничната повърхност на гръдния кош петте горни зъбци се вклиняват между долните зъбци на предния зъбчат мускул, а трите долни – между зъбците на най-широкия мускул на гърба. Снопчетата на външния кос мускул се насочват косо надолу и напред и преминават в апоневроза. Горната част на апоневрозата се насочва към срединната линия и участва в образуването на предната стена на влагалището на правия коремен мускул. Снопчетата на апоневрозата на този мускул, както и на всички широки коремни мускули, достигайки срединната линия, се преплитат със снопчетата на апоневрозите на едноименните мускули от противоположната страна, и по този начин се образува бялата линия на корема, linea alba.

Долните снопчета на външния кос мускул се прикрепят към предния отдел на външната устна на хълбочния гребен. Средните снопчета на апоневрозата се прехвърлят над предната изрезка на тазовата кост и се опъват между горното предно хълбочно бодило и лонната кост, при което долният край на апоневрозата, подгъвайки се назад и надолу, образува жлеб. Този удебелен долен край на апоневрозата, опънат между горното предно хълбочно бодило – от една страна, и лонното възвишение и лонното съчленение – от друга страна, носи названието слабинна връзка, lig. inguinale, или слабинна дъга, arcus inguinalis. При лонната кост снопчетата на ингвиналната връзка се разделят и образуват две крачета. Едното от тях – медиалното краче, crus mediate, се прикрепя към симфизата, част от нейните снопчета преминават на противоположната страна. Другото – латералното краче, crus laterale, се прикрепя към възвишението на едноименната страна. Между крачетата остава триъгълна цепка, чийто горен ъгъл е закръглен: тук се разполагат дъгообразно насочените влакна между крачетата, fibrae intercrurales. От вътрешната част

на латералното краче се отделят снопчета, насочващи се навътре и медиално към предната пластинка на влагалището на правия коремен мускул, – прегъната връзка, lig. reflexum. Овалният отвор в апоневрозата на външния кос коремен мускул, който е ограничен от двете крачета на ингвиналната връзка, от влакната между крачетата и от lig. reflexum, представлява повърхностен ингвинален пръстен, anulus inguinalis superficialis. През него при мъжете излиза семенната връв, funiculus spermaticus (фиг. 320), а при жените – облата маточна връзка, lig. teres uteri (фиг. 321). През повърхностния ингвинален пръстен могат да преминат вътрешни органи, образувайки така наречената ингвинална херния. Мускулният сноп, започващ от медиалния край на латералното краче, минаващ назад и латерално по ръба на горния клон на лонната кост се нарича лакунарна връзка, lig. lacunare. Тя „закръгля“ острия ъгъл между ингвиналната връзка и лонната кост.

Зад задния край на външния кос коремен мускул, над хълбочния гребен, в стената на туловището, е разположен участък с триъгълна форма – поясния триъгълник, trigonum lumbale (вж. „Мускули на гърба“).

Функция: представлява мускул от коремната преса; съкращавайки се от едната страна, завърта туловището в противоположна посока; двустранното съкращаване, при укрепен таз, дърпа гръдния кош и сгъва гръбначния стълб.

Инервация: nn. intercostales (L_I, Th_V–Th_{XII}), n. iliohypogastricus (Th_{XII}–L_I), n. ilioinguinalis (L_I).

Кръвоснабдяване: aa. intercostales posteriores, a. thoracica lateralis, a. circumflexa ilium superficialis.

2. ***Вътрешният кос коремен мускул,*** m. obliquus internus abdominis (фиг. 322, 323; вж. фиг. 307–309, 318, 319), е широк плосък мускул, разположен навътре от външния кос коремен мускул, в предностраничния отдел на коремната стена. Започва от външните две трети на ингвиналната връзка, от междустенната линия на хълбочния гребен и от поясно-гръдната фасция, fascia thoracolumbalis (на мястото на съединяване на два фасциални листа). Снопчетата на вътрешния кос коремен мускул се разделят ветрилообразно, предимно в косо направление – надолу и назад, нагоре и напред. Долните снопчета вървят почти хоризонтално и косо надолу и напред. От тях се отделят тънки снопчета, спускащи се по хода на семенната връв; те влизат в състава на мускула, повдигащ тестисите, m. cremaster (вж. фиг. 323). Задните снопчета на вътрешния кос коремен мускул са насочени почти вертикално и се прикрепят към външната повърхност на трите-четирите долни ребра. Останалите снопчета, преди да достигнат до страничния ръб на правия коремен мускул, преминават в апоневроза, която при външния ръб на този мускул се дели на два листа, насочени напред и назад от този мускул и участва в образуването на неговото влагалище. При това апоневрозата на m. oblique interni abdommis представлява горните две трети на задната стена на влагалището на правия коремен мускул,

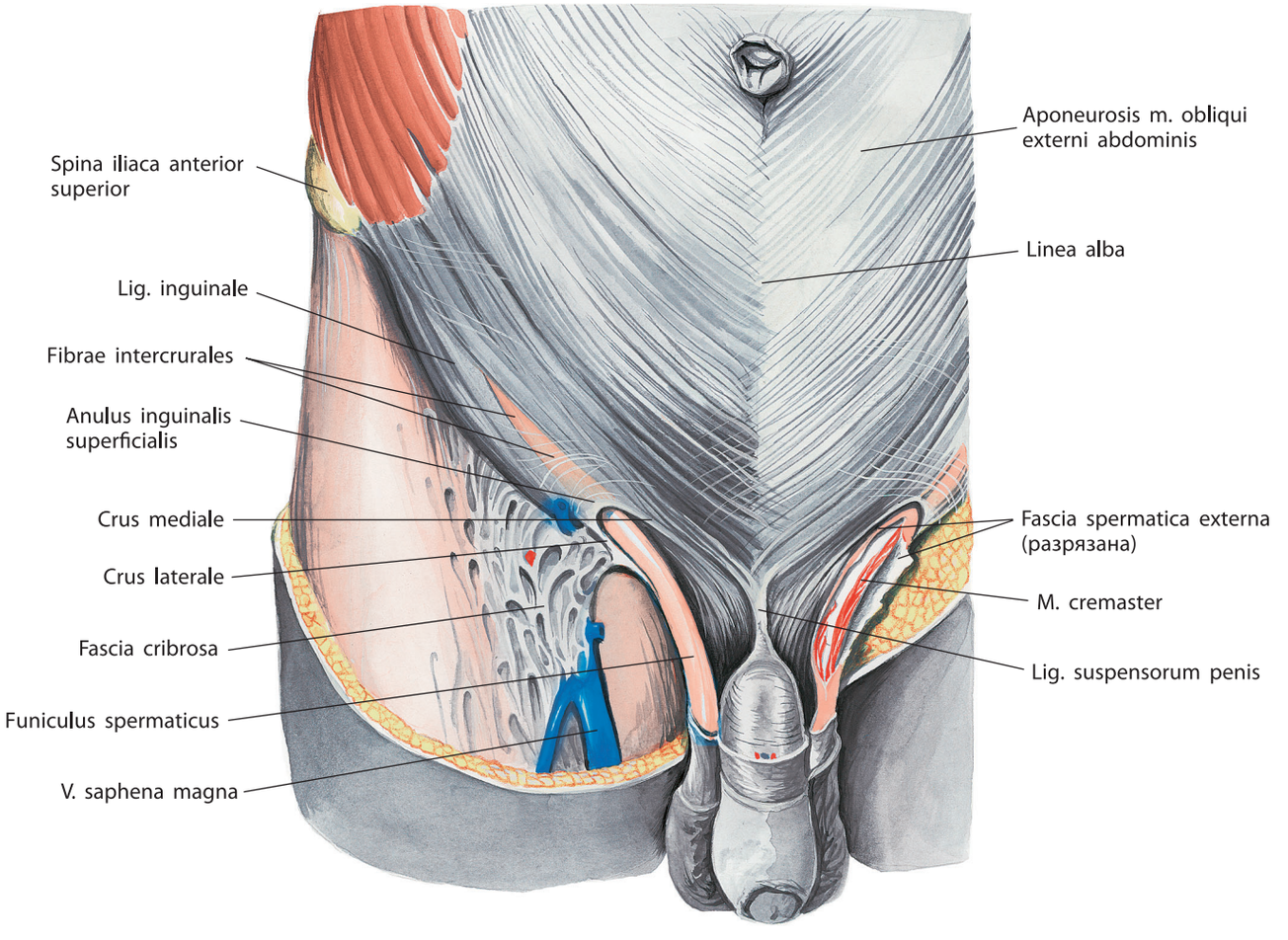

Фиг. 320. Слабинен канал, canalis inguinalis, на мъж; изглед отпред

до ниво, чиято граница е дъгообразната линия, linea arcuata. Достигайки до срединната линия, снопчетата на предния и задния лист, се преплитат със снопчетата на едноименните листа на противоположната страна и участват в образуването на бялата коремна линия (вж. „Бяла коремна линия“).

Функция: представлява мускул от коремната преса; съкращавайки се от една страна, завърта туловището към себе си.

Инервация: nn. intercostales (Th_{VIII}–Th_{XII}), n. iliohypogastricus (Th_{XII}–L_I), n. ilioinguinalis.

Кръвоснабдяване: aa. intercostales posteriores, a. epigastrica inferior, a. epigastrica superior, a. musculophrenica.

3. ***Напречният коремен мускул,*** m. transversus abdominis (фиг. 324, 325; вж. фиг.309–311, 315, 318), е плосък широк мускул, който е най-дълбоко разположен в предностраничния отдел на коремната стена. Започва от вътрешната повърхност на хрущялите на долните шест ребра (тук нейните мускулни зъбци се вклиняват между зъбците на ребрената част на диафрагмата), от гръднопоясната фасция, от вътрешната устна на хълбочния гребен и от латералните две трети на ингвиналната връзка. Снопчетата й вървят хоризонтално напред и преди да достигнат външния ръб на правия коремен мускул, преминават в апоневроза. При това над дъгообразната линия апоневрозата лежи зад правия мускул, а под линията преминава на предната повърхност на правия мускул. По срединната линия снопчетата на апоневрозите участват в образуването на бялата линия. От долните отдели на напречния мускул се отделя неголямо количество снопчета, присъединяващи се към също такива снопчета от вътрешния кос мускул, образувайки с тях мускула, повдигащ тестисите.

Мястото, където мускулните снопчета на напречния мускул преминават в сухожилни представлява изпъкнала навън линия, разположена в горния отдел зад правия коремен мускул, а останалата им част е разположена по-латерално от неговия външен край.

Функция: представлява мускул на коремната преса; уплътнява коремната стена, сближава долните отдели на гръдния кош.

Инервация: nn. intercostales (Th_{VII}–Th_{XII}), n. iliohypogastricus, n. ilioinguinalis.

Кръвоснабдяване: aa. intercostales posteriores, aa. epigastricae superior et inferior, a. musculophrenica.

Мускули на предната коремна стена

1. ***Правият коремен мускул,*** m. rectus abdominis (фиг. 326; вж. фиг. 309–311, 315, 325), е чифтен плосък мускул, който се отнася към дългите коремни мускули. Заляга в предния отдел на коремната стена от двете страни на бялата коремна линия, която е разположена по срединната линия от мечовидния израстък към лонното съчленение. Правият коремен мускул започва от хрущялите на V-VII ребра и от мечовидния израстък. Насочвайки се надолу, той се стеснява и се прикрепя към лонната кост в междина-

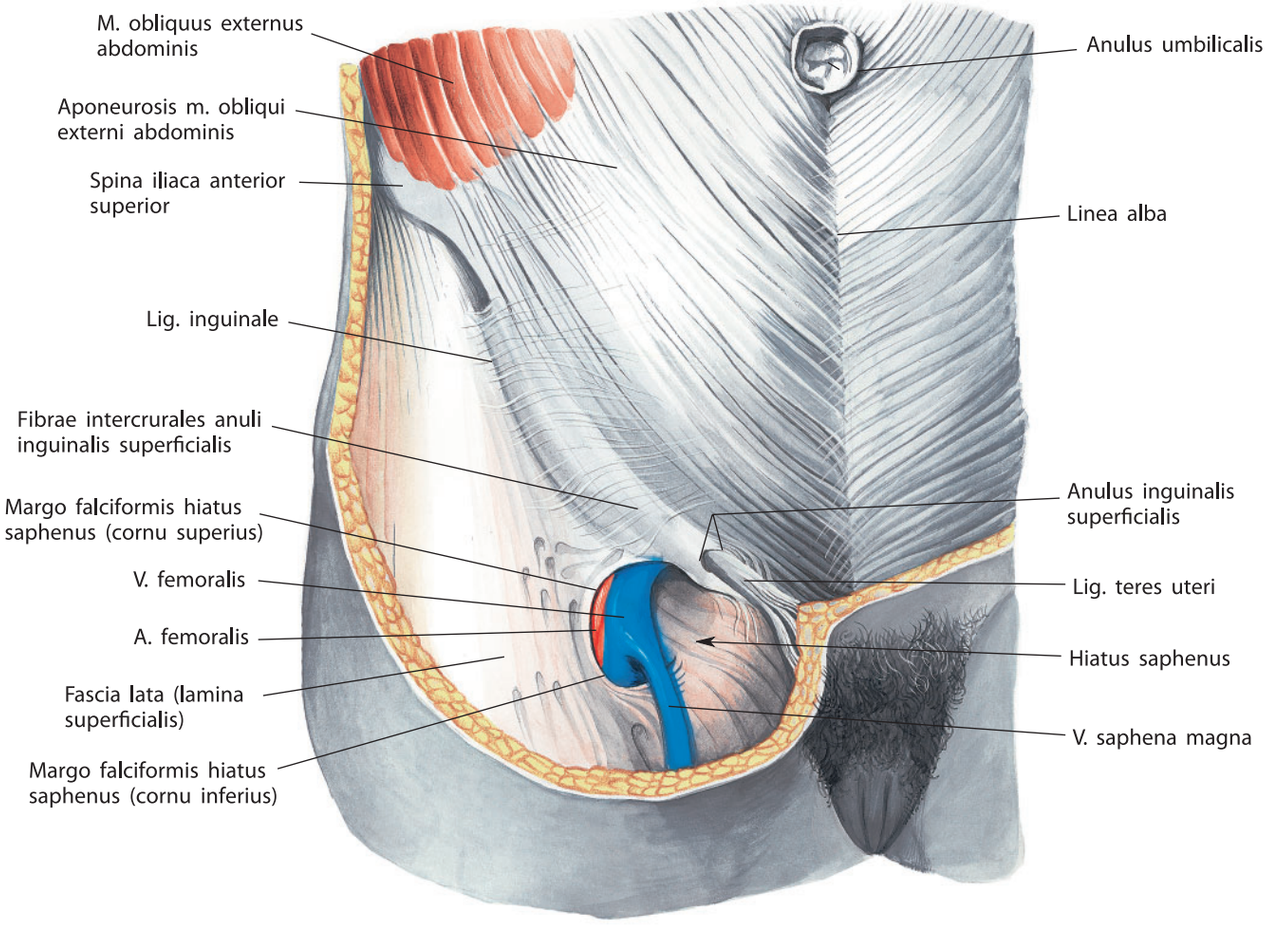

Фиг. 321. Слабинен канал, canalis inguinalis, на жена; изглед отпред

та между лонното съчленение и лонната пъпка Напречно на мускулните снопчета на правия коремен мускул, прекъсвайки ги, минават три-четири сухожилни прекъсвания, intersectiones tendineae. Две от тях лежат над умбиликалния пръстен, едно – на неговото ниво, а слабо развитото четвърто прекъсване е понякога дори под неговото ниво.

2. ***Пирамидалният мускул,*** m. pyramidalis (вж. фиг. 309–311, 319, 323) има форма на триъгълник, размерите му варират. Започва от лонната кост, пред мястото на прикрепяне на правия коремен мускул; снопчетата му, конвергирайки, се изкачват нагоре и завършват на различни нива на долните отдели на бялата линия.

Двата мускула, правият и пирамидалният, са затворени във влагалището на правия коремен мускул, vagina musculi recti abdominis (вж. фиг. 310, 315, 319, 325), което се образува от апоневрозите на широките коремни мускули.

Функция: представлява част от коремната преса, накланя туловището напред; пирамидалните мускули, освен това, изпъват бялата линия на корема.

Инервация: nn. intercostales (Th_V–Th_{XII}), n. iliohypogastricus (Th_{XII}, L_I).

Кръвоснабдяване: прав коремен мускул – aa. intercostales posteriores, aa. epigastricae superior et inferior; пирамидален мускул – a. cremasterica, a. epigastrica inferior.

Широките и дългите мускули на коремната стена се отнасят към мускулите на туловището и обуславят следните движения: отпускайки ребрата, участват в акта на дишане; променят положението на гръбначния стълб; съкращаването на всички мускули (освен напречния) тегли гръдния кош надолу, при което гръбначният стълб се накланя напред; при едностранно съкращаване става странично прегъване на гръбначния стълб. При едностранно съкращаване на външния кос коремен мускул гръбначният стълб се завърта в посока, противоположна на съкращаващия се мускул, а при съкращаване на вътрешния кос коремен мускул – в посока към него. Тонусът на мускулите на коремната стена и диафрагмата спомага за поддържането на вътрекоремното налягане, което има значение за удържане на органите от коремната кухина в определено положение. При понижаване на тонуса на мускулите на коремната стена (атония) се наблюдава понижаване на вътрекоремното налягане и като следствие от това – смъкване на органите надолу (птоа) под въздействието на собствената им тежест с последващо нарушение на тяхната функция. Вследствие на съкращаването на мускулите на коремната стена обемът на коремната кухина намалява, органите биват подложени на притискане, което спомага за тяхното изпразване (актът на дефекация, уриниране, раждане). Поради тези причини мускулите на коремната стена се наричат коремна преса.

Мускули на задна коремна стена

Квадратният поясен мускул, m. qu-adratus lumborum (вж. фиг. 311, 317, 318), е плосък мускул, който запълва ме-

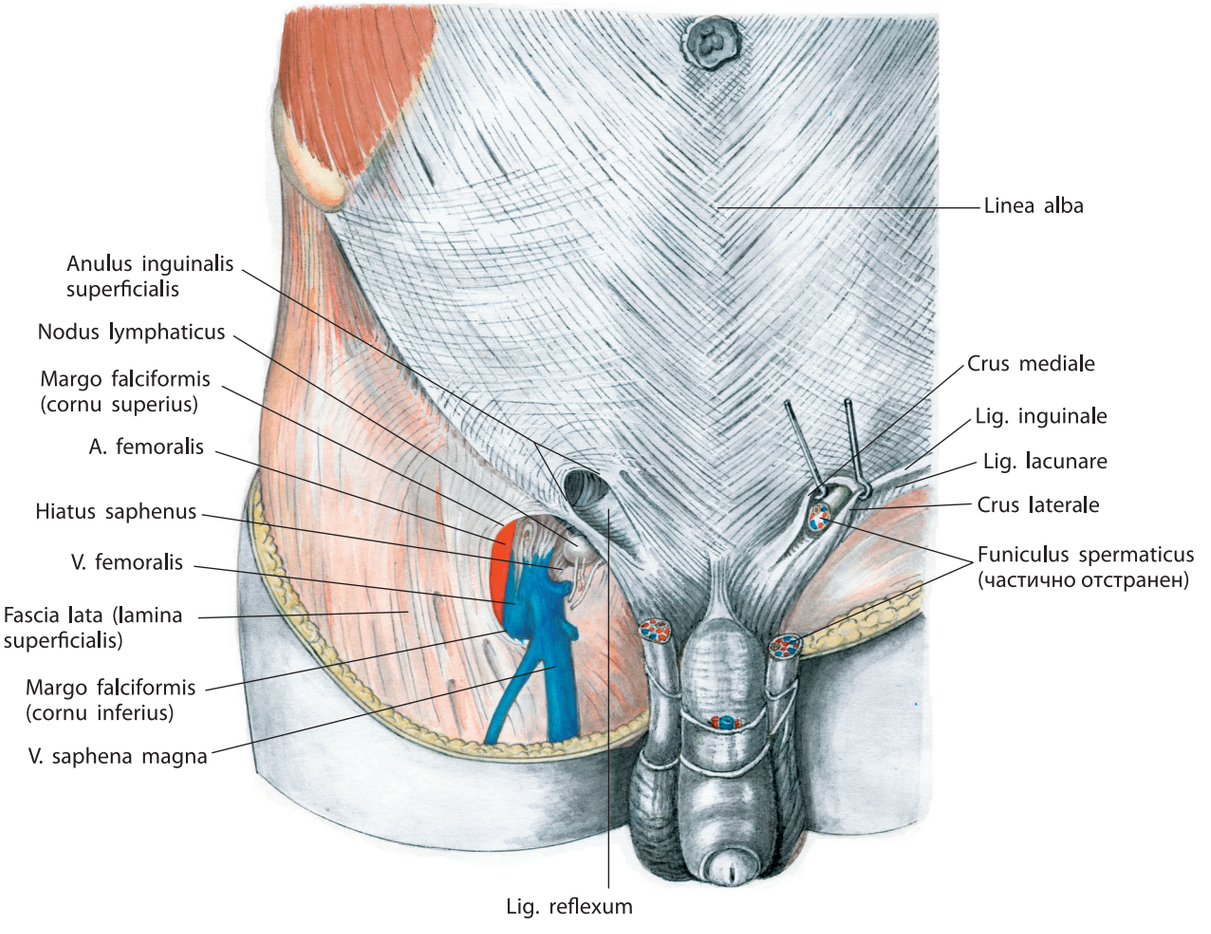

Фиг. 322. Повърхностен слабинен пръстен, anulus inguinalis superficialis; изглед отпред

ждината между XII ребро и хълбочния гребен. Той заляга на задната коремна стена; от дълбоките мускули на гърба го отделя поясно-гръдната фасция, fascia thoracolumbalis, (дълбоката пластина). Мускулът се състои от две части – предна и задна. Предната част е опъната от вътрешната устна на хълбочния гребен и хълбочно-поясната връзка към XII ребро и гръдния прешлен, а също и към медиалната дъгообразна връзка; задната част върви от хълбочния гребен и същата хълбочно-поясна връзка към напречните израстъци на IV–I поясни прешлени.

Функция: тегли хълбочната кост нагоре, а XII ребро – надолу; участва в страничните сгъвания на поясната част на гръбначния стълб; при двустранно съкращаване тегли поясния отдел на гръбначния стълб назад.

Инервация: nn. intercostales (Th_{XI}, Th_{XII}), nn. lumbales (L_I–L_{III}, Th_{XII}).

Кръвоснабдяване: a. subcostalis, a. lumbalis, a. iliolumbalis.

Апоневрози и фасции на корема

Влагалище на правия коремен мускул

Всеки **прав коремен мускул**, m. rectus abdominis, се намира във влагалище.

Влагалището на правия коремен мускул, *vagina musculi recti abdominis* (вж. фиг. 309, 310, 315, 319, 325, 326), се образува от апоневрозите на трите широки мускула на коремната стена. Влагалището има предна и задна стена, laminae anterior et posterior, като задната стена на влагалището заляга само на нивото на горните две трети на правия мускул. Отдолу тя е ограничена от дъгообразна линия, linea arcuata (вж. фиг. 310, 325), която е изпъкнала нагоре. Дъгообразната линия е разположена на 4–5 cm под нивото на пъпния пръстен.

Над дъгообразната линия, снопчета на апоневрозата на външния кос коремен мускул и предната пластинка на апоневрозата на вътрешния кос мускул образуват предната стена на влагалището, задната пластинка на апоневрозата на вътрешния кос мускул и апоневрозата на напречния коремен мускул образуват задната стена, а мускулните снопчета на напречния мускул – най-горния отдел. Под дъгообразната линия, апоневрозите на всичките три мускули образуват поплътната предна стена на влагалището; влагалището на правия коремен мускул няма задна стена под тази линия; на това място се намира само напречна коремна фасция, fascia transversalis.

Бяла линия на корема

Бялата линия, *linea alba* (вж. фиг. 304, 305, 319, 320, 321), има вид на сухожилна лента, вървяща от мечовидния израстък до лонното съчленение. Ширината ѝ в горния отдел на коремната стена е около 1–2 cm, надолу тя се стеснява значително, но става по-дебела. Бялата линия се образува от преплитащи се

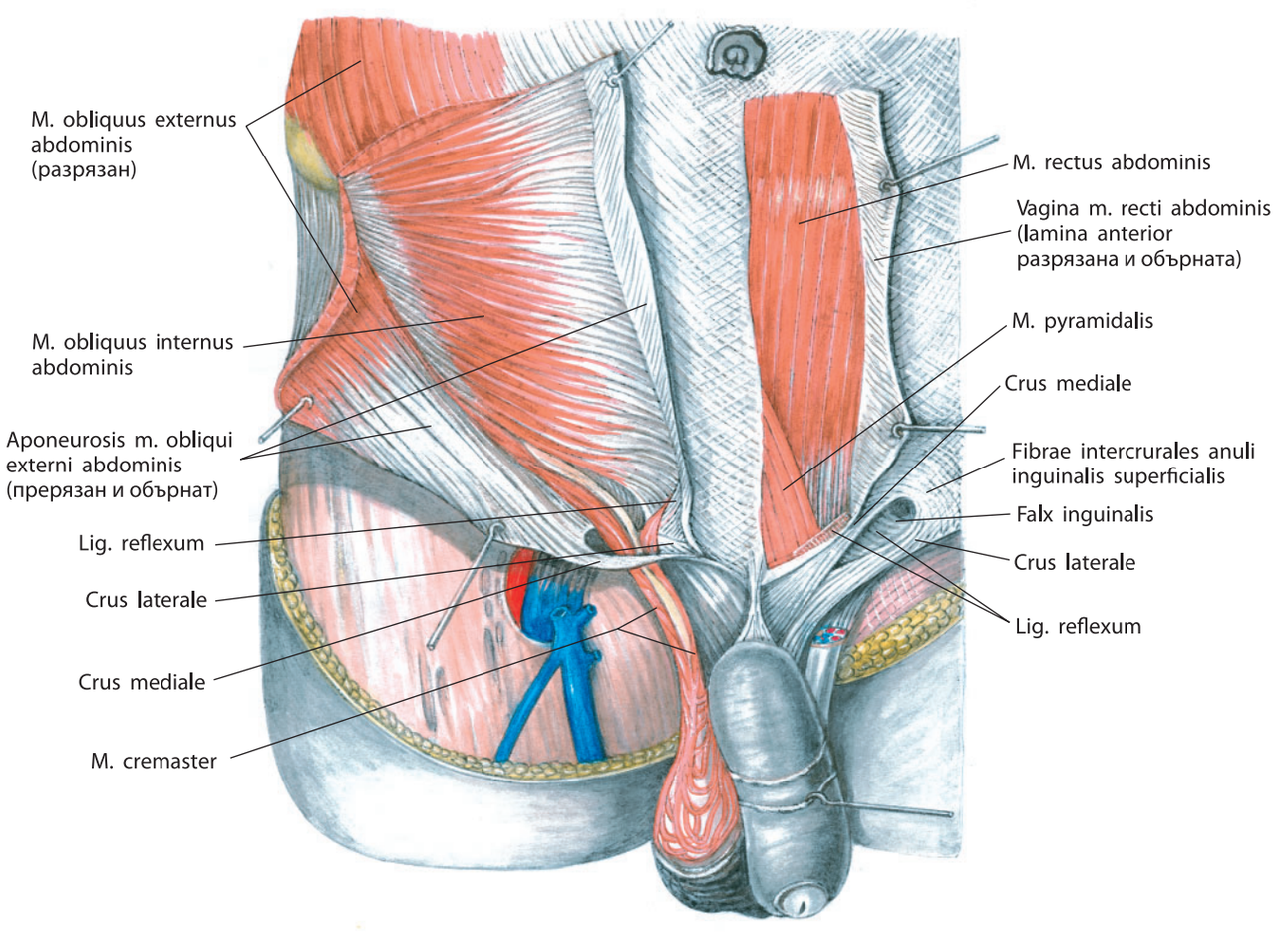

Фиг. 323. Слабинен канал, canalis inguinalis; изглед отпред ***(Отдясно долните отдели на външния кос коремен мускул са разрязани и отдръпнати; отляво предната стена на влагалището на правия коремен мускул е отворено и отдръпнато)***

снопчета на апоневрозите на всичките три чифта широки мускули на коремната стена. В горния отдел, където бялата линия е по-тънка и широка, между преплитащите се снопчета на апоневрозите остават повече или по-малко изразени цепки, които могат да бъдат място за образуване на хернии на бялата коремна линия. Приблизително по средата на бялата линия има пъпен пръстен, anulus umbilicalis, изпълнен от хлабава съединителна тъкан, наричан пъп, umbilicus. На мястото на пъпа през вътреутробния период има кръгъл отвор, пропускащ пъпните съдове (v. et aa. umbilicales). На това място често се образуват хернии.

Фасции на корема

В границите на коремната стена под кожата се намира повърхностната коремна фасция (вж. фиг. 304, 315, 318). В горния отдел на коремната стена тя е тънка, надолу е значително по-плътна и съдържа еластични влакна. По срединната линия, повърхностната фасция се сраства с бялата линия, а надолу – с ингвиналната връзка. В долния отдел, над симфизата, се образуват плътни върви, наричани връзки на половия член; те са две: 1) прашковидна връзка на половия член, lig. fundiforme penis, която започва от лонното съчленение и има две крачета, обхващащи странично половия член (при жените – прашковидна връзка на клитора, lig. fundiforme clitoridis), и 2) връзка, държаща половия член, lig. suspensorium penis (при жените – връзка, държаща клитора, lig. suspensorium clitoridis), която е опъната от лонното съчленение към тилната повърхност на penis (clitor). Тези връзки се укрепват от сухожилните снопчета на коремните мускули.

Най-изразена в областта на предностраничната коремна стена е ***напречната фасция,*** *fascia transversalis* (вж. фиг. 315, 318, 319), която покрива вътрешната повърхност на напречния коремен мускул и вътрешната повърхност на задния лист на влагалището на правия мускул, а под дъгообразната линия – вътрешната, задната, повърхност на правия мускул. Надолу фасцията се сраства с прегънатия назад и насочен нагоре край на ингвиналната връзка. В областта на пъпния пръстен напречната фасция е поплътна, а в долния отдел на бялата линия са концентрирани надлъжни снопчета, които образуват подпора на бялата линия, adminiculum lineae albae (вж. фиг. 315), и я укрепват. В ингвиналната област напречната фасция е представена от конусовидна изпъкналост, продължа-

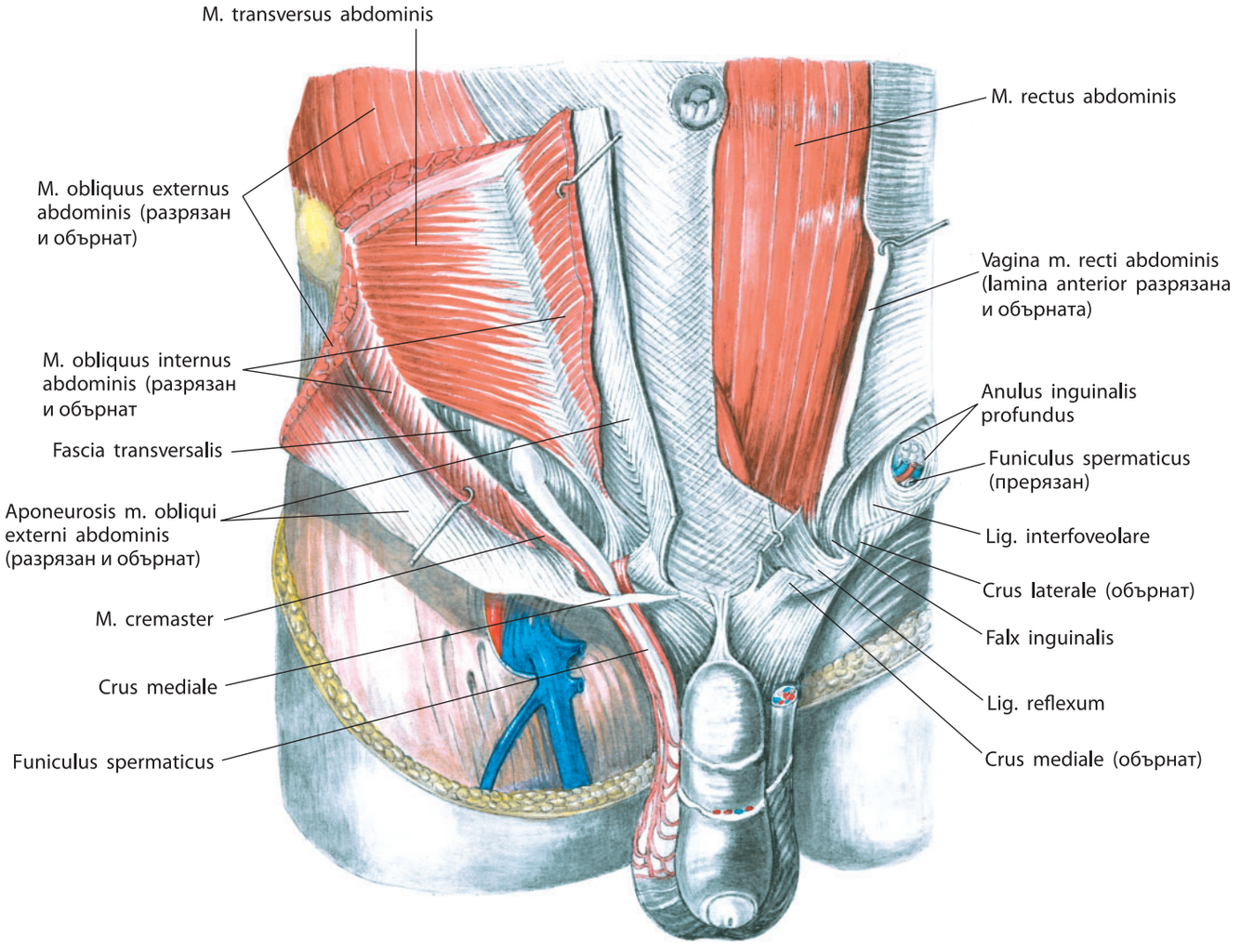

Фиг. 324. Слабинен канал, canalis inguinalis; изглед отпред ***(Отдясно външният и вътрешният коремни мускули са разрязани и отворени; виждат се стените на дълбокия слабинен пръстен, anulus inguinalis profundus; отляво е отстранена семенната връв; вижда се повърхностният слабинен пръстен, anulus inguinalis superftcialis)***

ваща по хода на семенната връв в скротума. Изпъкналостта обвива семенната връв и тестисите – това е вътрешна семенна фасция, fascia spermatica interna, а разширеното овално хлътване на повърхността на напречната фасция е дълбок слабинен пръстен (отвор на слабинния канал), anulus inguinalis profundus. Медиалният ръб на този пръстен е най-изразен поради удебелението на фасцията и се нарича междуямкова връзка, lig. interfoveolare. Към вътрешната повърхност на ендоабдоминалната фасция приляга коремницата, peritoneum. Коремницата на предната стена на корема образува гънки, plicae (вж. фиг. 326), съответстващи на хода на връзките и съдовете в тъканта между перитонеума и напречната фасция. По срединната линия, от върха на пикочния мехур към пъпа, минава нечифтна срединна пъпна гънка, plica umbilicalis mediana, която образува по хода на облитериралия urachus, на зародиша, като се образува срединна пъпна връзка, lig. umbilicale medianum. Латерално е разположена чифтна медиална пъпна гънка, plica umbilicalis medialis, насочваща се от страничната повърхност на пикочния мехур също към ингвиналния пръстен. Тя се образува по хода на облитерирана пъпна артерия, a. umbilicalis, на плода. Още по-латерално се намира чифтната латерална пъпна гънка, plica umbilicalis lateralis, по хода на долните епигастрални съдове (a. et vv. epigastricae inferiores).

Между гънките, в долния отдел на вътрешната повърхност на предната коремна стена, има хлътвания, наричани ями: по-латерално от латералната пъпна гънка е латералната слабинна яма, fossa inguinalis lateralis, съответстваща на дълбокия ингвинален пръстен; между медиалната и латералната пъпни гънки е медиалната слабинни яма, fossa inguinalis medialis, съответстваща на повърхностния пръстен на ингивналния канал; между медиалната и срединната пъпни гънки е надвезикуларната яма, fossa supravesicalis. Тези ями могат да бъдат места на изтласкване на органи (хернии), които, преминавайки коремната стена, излизат през повърхностния ингвинален пръстен в скротума.

Слабинен канал

Слабинният канал, *canalis inguinalis* (вж. фиг. 320–326), има вид на цепка в долния отдел на коремната стена. Той съдържа при мъжете семенната връв, funiculus spermaticus, при жените – облата маточна връзка, lig. teres uteri.

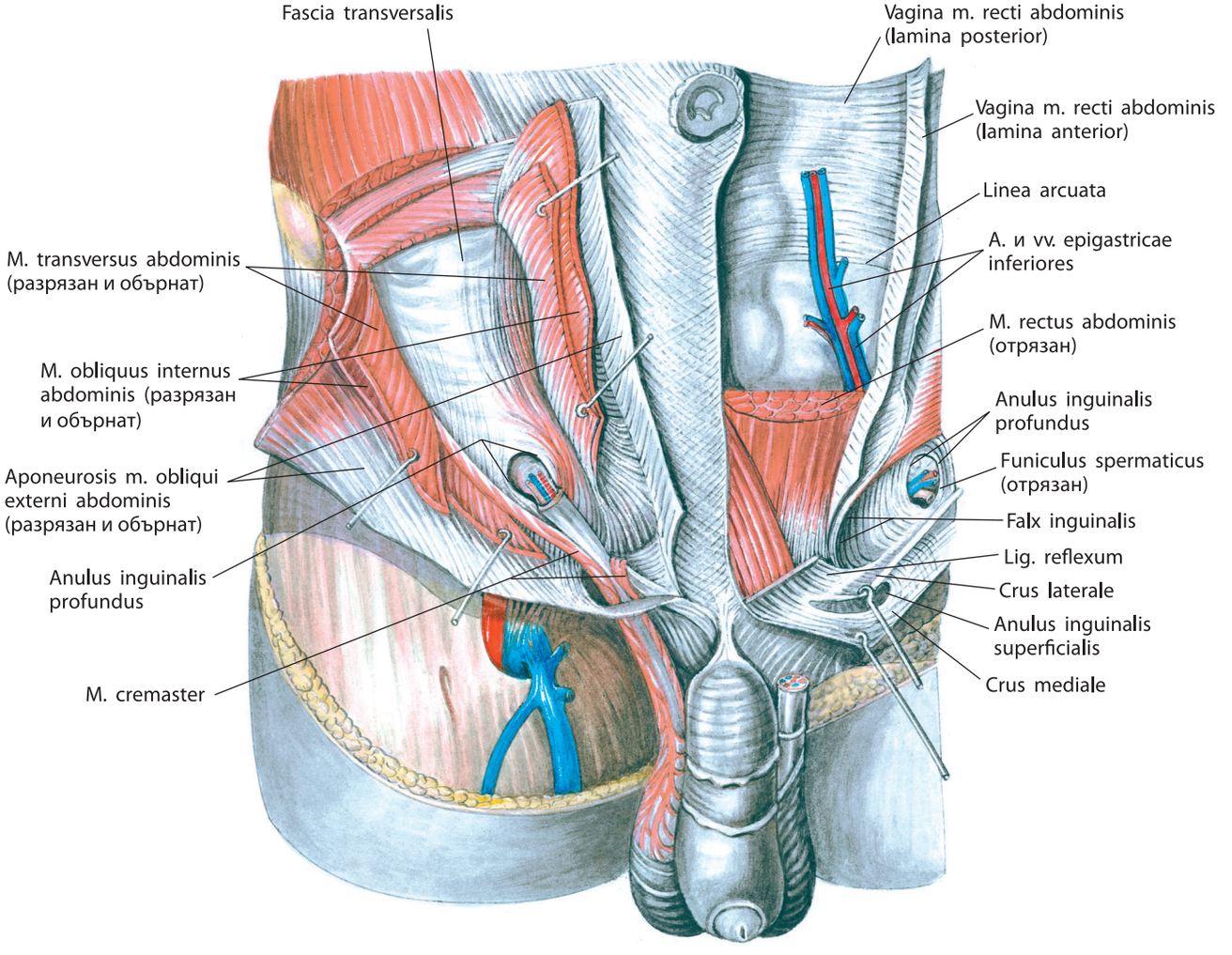

Фиг. 325. Слабинен канал, canalis inguinalis; изглед отпред
(Отдясно се виждат напречната фасция, fascia transversalis, и дълбокият слабинен пръстен)

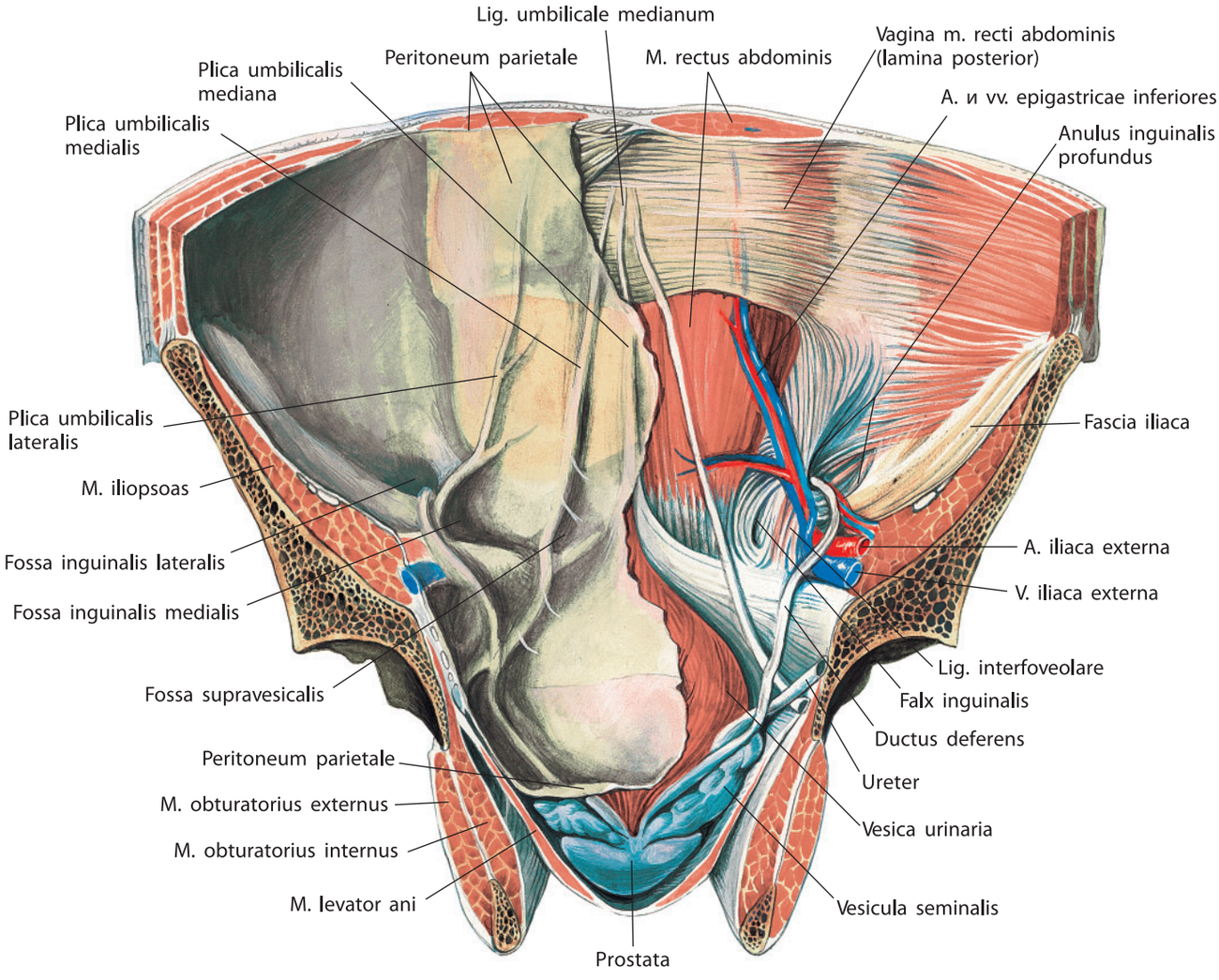

Фиг. 326. Предната стена на корема и таза; изглед отвътре ***(Отдясно коремницата, peritoneum, и напречната фасция са отстранени; вижда се дълбокият слабинен пръстен; отляво са видни ямките и гънките на вътрешната повърхност на предната стена на корема)***

Каналът има косо направление. От повърхностния слабинен пръстен, разполагащ се над предния отдел на горния клон на лонната кост, каналът се насочва косо латерално нагоре и леко назад към дълбокия слабинен пръстен, който се намира на 1,0–1,5 cm над средата на ингвиналната връзка; дължината на канала е 4–5 cm.

Стените на ингвиналния канал са: 1) предна – апоневрозата на външния кос коремен мускул; 2) задна – напречната коремна фасция; 3) долна – улеят на ингвиналната връзка; 4) горна – долните краища на вътрешния кос коремен мускул и напречния коремен мускул.

Повърхностният ингвинален пръстен, anulus inguinalis superficialis, е разположен над лонната кост, има вид на овален отвор (2,5–3,0 x 1,0–2,5 cm). Отгоре и отдолу е ограничен съответствено от *медиалното и латералното краче, crus mediale et crus laterale,* на ингвиналната връзка, а латерално – *от влакната между крачетата, fibrae intercrurales,* медиално и надолу – от *прегъната връзка, lig. reflexium* (вж. фиг. 322–325). Отворът е достъпен за изследване. При избутване с края на малкия пръст кожата на скротума нагоре и латерално може да се опипа входа на ингвиналния канал. В норма през него минава само краят на малкия пръст; при големи размери на входа, неговото състояние се оценява като разширение на повърхностния ингвинален пръстен.

Дълбокият слабинен пръстен, anulus inguinalis profundus, представлява конусообразна кръгла вдлъбнатина на напречната коремна фасция. Медиално той е ограничен от *междуямкова връзка, lig. interfoveolare* (вж. фиг. 324, 326). Навътре от тази връзка задната стена на ингвиналния канал е укрепена от влакната на долния край на апоневрозата на напречния коремен мускул, които, огъвайки се надолу, се прикрепят към възвишението и гребена на лонната кост, образувайки *ингвинален сърп (съединително сухожилие), falx inguinalis (tendo conjunctivus)* (вж. фиг. 323–326). По-медиално от дълбокия ингвинален пръстен залягат съдове – долните епигастрални артерия и вени, a. et vv. epigastricae inferiores, които преминават в латерална пъпна гънка, което е важно да се взема под внимание при разрязване на дълбокия ингвинален пръстен в случаите на заклещени хернии.

МУСКУЛИ И ФАСЦИИ НА ШИЯТА

ШИЙНИ ОБЛАСТИ

Шийните области, regiones cervicales (фиг. 327, 328; вж. фиг. 334), са следните:

1. ***Предна шийна област,*** *regio cervicalis anterior,* която съответства на предния триъгълник на шията, trigonum cervicale (colli) anterius, и е ограничена от ръба на долната челюст и гръдноключичноцицковидните мускули, mm. sternocleidomastoidei.

2. ***Гръдноключичноцицковидната област,*** *regio sternocleidomastoidea,* е чифтна и съответства на контурите на едноименния мускул.

Чрез крачетата на m. sternocleidomastoideus и съответния край на ключицата се ограничава *малка надключична яма, fossa supraclavicularis minor.*

3. ***Латералната шийна област,*** *regio cervicalis lateralis,* която съответства на задния триъгълник на шията, trigonum cervicale posterius (colli laterale), е чифтна и отпред е ограничена от задния ръб на m. sternocleidomastoideus, отзад – от ръба на трапецовидния мускул, m. trapezius и отдолу – от ключицата. В долната част на тази област е разположена *голяма надключична яма, fossa supraclavicularis major.*

4. ***Задната шийна област,*** *regio cervicalis (colli) posterior,* е ограничена от външните ръбове на mm. trapezii; нечифтна.

МУСКУЛИ НА ШИЯТА

Мускулите на шията, *mm. colli (cervisis),* препокривайки се един другиго, образуват два слоя – повърхностен и дълбок. Във всеки мускулен слой могат да бъдат разграничени странична и срединна групи.

Страничната група на **повърхностния мускулен слой на шията** включва: 1) подкожен шиен мускул и 2) гръдноключичноцицковиден мускул.

Срединната група включва: 1) *горни подезични мускули, mm. suprahyoidei:* двукоремчест, шилоподезичен, челюстноподезичен и брадичковоподезичен; 2) *долни подезични мускули, mm. infrahyoidei:* гръдноподезичен, гръднощитовиден, щитовидноподезичен, мускул, повдигащ щитовидната жлеза, и лопатъчноподезичен.

Към дълбоките мускули на шията могат да бъдат отнесени следните мускули: 1) странична група: преден стълбест мускул, среден стълбест мускул, заден стълбест мускул и малък стълбест мускул; 2) срединната (предгръбначна) **група**: дълъг шиен мускул и дълъг мускул на главата.

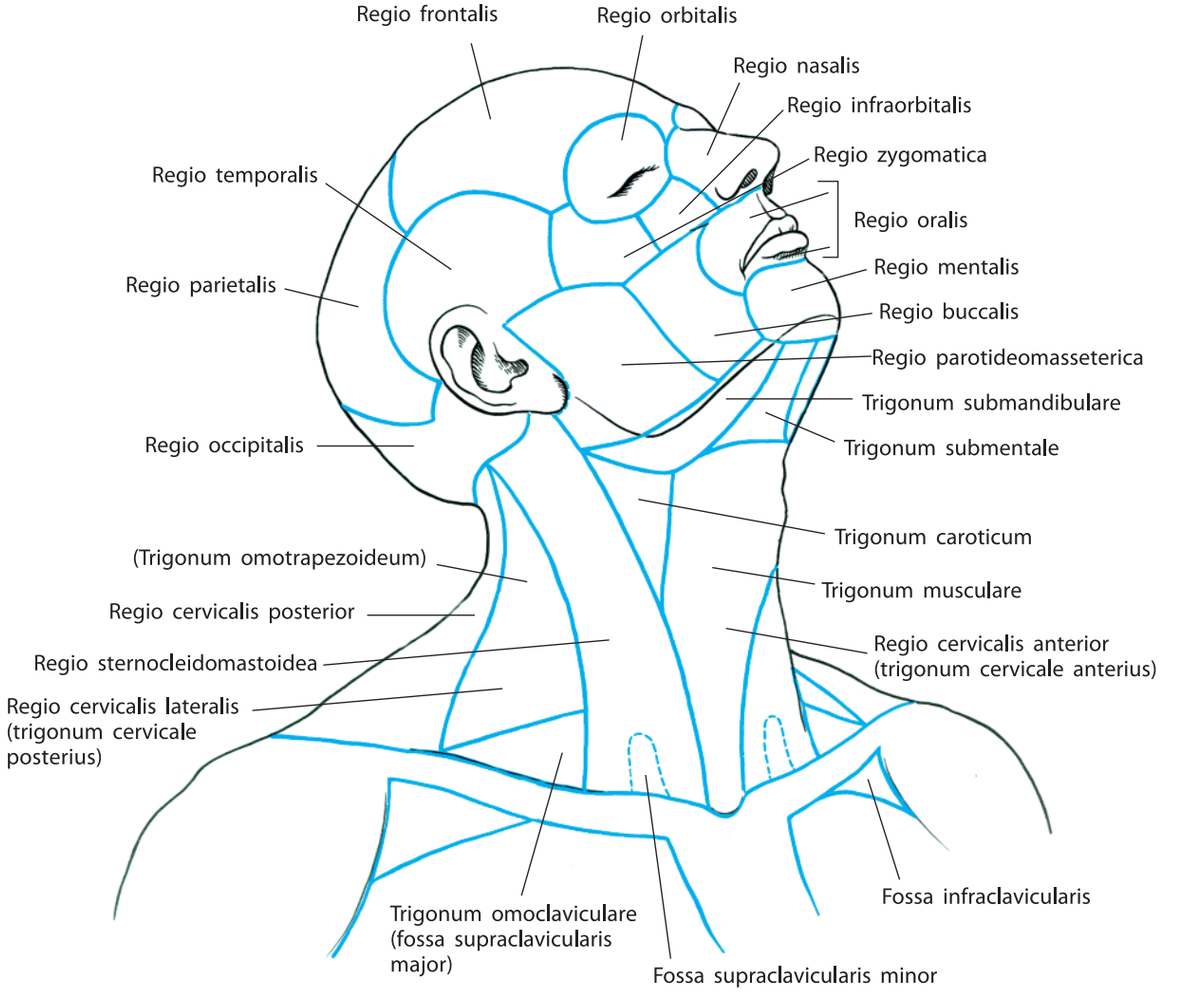

Фиг. 327. Области на главата и шията

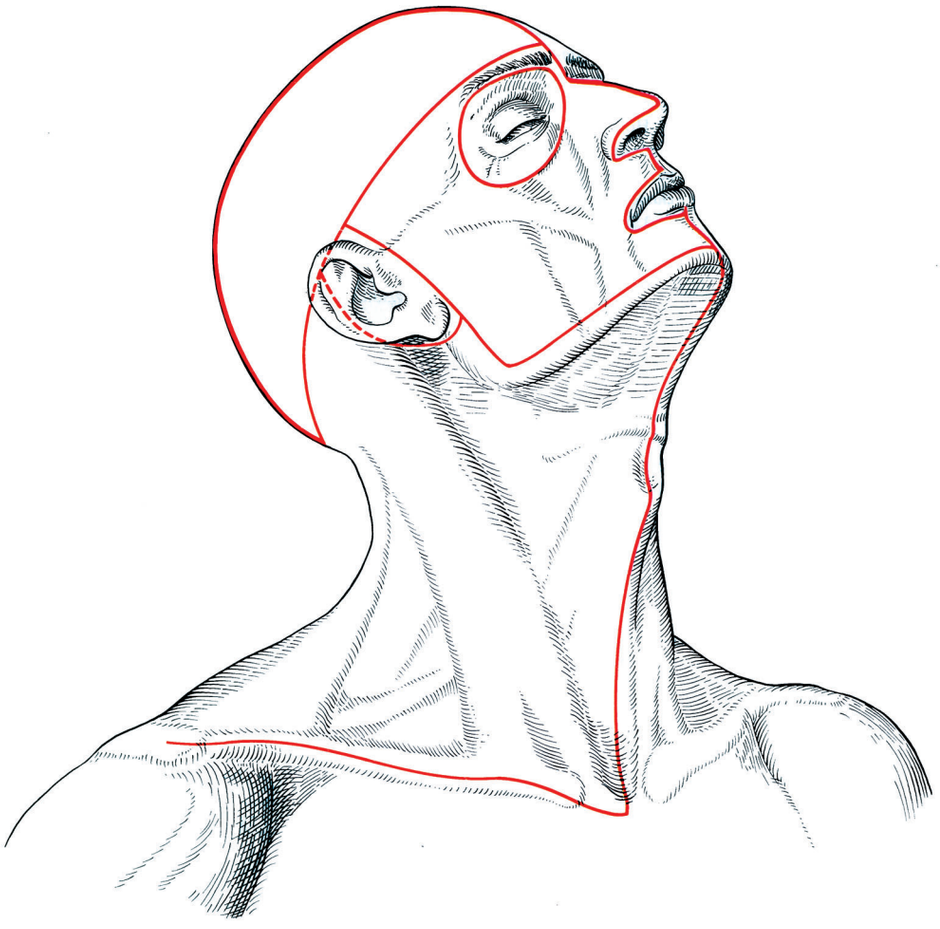

Фиг. 328. Линии на разрези на кожата на главата и шията, най-удобни за намиране на отпрепарирани мускули

Повърхностни мускули на шията

Странична група

1. ***Подкожният шиен мускул,*** *platysma* (фиг. 329; вж. фиг. 336), който има вид на тънка мускулна пластина, е разположен под кожата на шията, плътно сраствайки с нея. Мускулните му снопчета започват от гръдната област на нивото на II ребро и се насочват нагоре и медиално. При ръба на долната челюст медиалните снопчета на мускула се преплитат със снопчетата на едноименния мускул на противоположната страна и се залавят към ръба на долната челюст. Латералните снопчета на мускула преминават на лицето, където се вплитат в околоушнодъвкателната фасция и достигат до ъгъла на устата.

Функция: опъва кожата на шията и отчасти на гърдите, отпуска долната челюст и тегли ъгъла на устата навън и надолу.

Инервация: r. colli (n. facialis).

Кръвоснабдяване: a. cervicalis superficialis, a. facialis.

2. ***Гръдноключичноцицковидният мускул,*** *m. sternocleidomastoideus* (фиг. 330; вж. фиг. 329, 335, 336), е разположен се зад (под) platysma. Той представлява доста дебела и леко плоска мускулна лента, която пресича косо спираловидно шийната област от цицковидния израстък към гръдноключичното свързване. Мускулът започва с две крачета: латерално – от гръдния край на ключицата, и медиално – от предната повърхност на дръжката на гръдната кост.

Двете крачета се съединяват под остър ъгъл, при което снопчетата на медиалното краче се разполагат по-повърхностно. Образуваното мускулно коремче е насочено нагоре и назад и е прикрепено към цицковидния израстък на слепоочната кост и горната нухейна линия.

Между медиалното и латералното крачета на m. sternocleidomastoideus има плитка вдлъбнатина – *малката надключична яма, fossa supraclavicularis minor,* а между медиалните крачета на левия и десния гръдноключичноцицковиден мускул, над яремната изрезка на дръжката на гръдната кост е разположена яремната яма.

Функция: при фиксиран гръден кош и едностранно съкращаване мускулът накланя главата към себе си, при което лицето се обръща в противоположна посока; при двустранно съкращаване на мускула главата се накланя назад и леко се измества напред; при фиксирана глава мускулът дърпа нагоре ключицата и гръдната кост.

Инервация: r. externus (n. accessorius), n. cervicalis (C_{II}–C_{IV}).

Кръвоснабдяване: a. occipitalis, a. sternocleidomastoidea, a. thyroidea superior.

Срединна група

Горни подезични мускули

1. ***Двукоремчестият мускул,*** *m. digastricus* (фиг. 331, 332; вж. фиг. 329, 330), има две коремчета – предно и задно, които са съединени помежду си чрез сухожилие.

Предното коремче, venter anterior, започва от двукоремчестата ямка на долната челюст, върви назад и надолу и пре-

минава в сухожилие, подсилено при тялото на подезичната кост чрез израстък на предтрахеалната пластинка на фасцията на шията. Това сухожилие, огъвайки се назад и нагоре, преминава в задно коремче, venter posterior, което се прикрепя към цицковидната изрезка на слепоочната кост. Между двете коремчета и ръба на долната челюст има вдлъбнатина – подчелюстен триъгълник, trigonum submandibulare, в който заляга подчелюстната жлеза, gl. submandibularis.

Функция: при фиксирана подезична кост тегли надолу долната челюст; при фиксирана долна челюст, тегли подезичната кост нагоре.

Инервация: предно коремче – n. mylohyoideus (n. trigeminus); задно – r. digastricus (n. facialis).

Кръвоснабдяване: предно коремче – a. submentalis; задно – a. occipitalis, a. auricularis posterior.

2. ***Шилоподезичният мускул,*** *m. stylohyoideus* (вж. фиг. 329–332), има тънко плоско коремче, което започва от шиловидния израстък на слепоочната кост, продължава напред и надолу и се разполага по дължината на предната повърхност на задното коремче на двукоремчестия мускул. Дисталният край на мускула се разделя и като обхваща чрез двете крачета сухожилието на двукоремчестия мускул, се прикрепя към тялото и големия рог на подезичната кост.

Функция: тегли подезичната кост назад, нагоре и навън.

Инервация: r. stylohyoideus (n. facialis).

Кръвоснабдяване: a. occipitalis, a. facialis, r. suprahyoideus, a. lingualis.

3. ***Челюстноподезичният мускул,*** *m. mylohyoideus* (вж. фиг. 329–332), е плосък, с неправилна триъгълна форма. Започва от linea mylohyoidea на долната челюст. Снопчетата на мускула са насочени отгоре надолу и леко отзад напред и на срединната линия се срещат със снопчетата на едноименния мускул от противоположната страна, образувайки шева на челюстно-подезичния мускул.

Задните снопчета на мускула се прикрепят към предната повърхност на тялото на подезичната кост. Двата челюстноподезични мускула участват в образува-

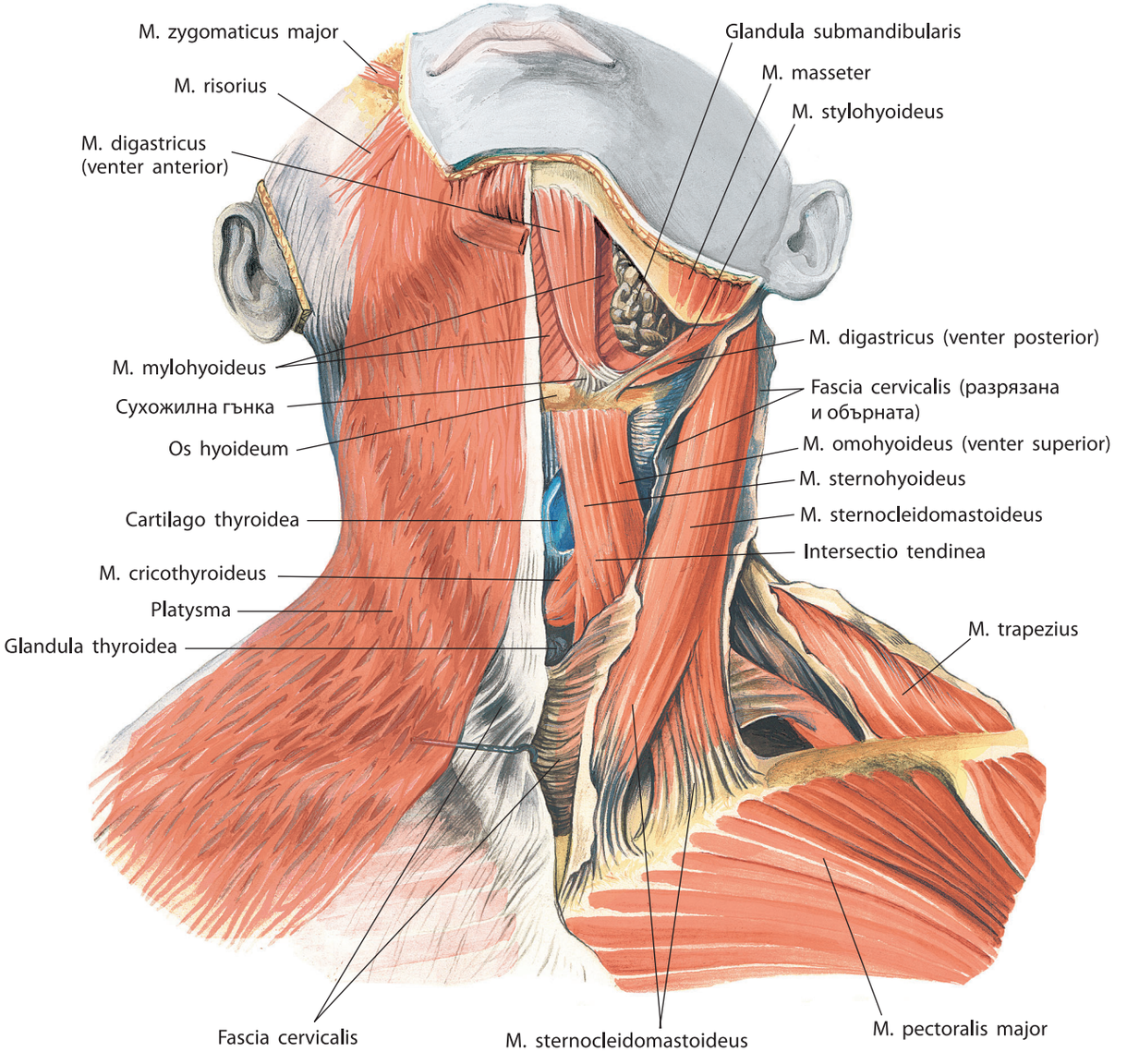

Фиг. 329. Мускули на шията; изглед отпред (Повърхностни мускули)

нето на пода на устната кухина и се наричат диафрагма на устата.

Функция: при фиксирана долна челюст мускулът тегли подезичната кост нагоре и напред; при фиксирана подезична кост участва в смъкването на долната челюст.

Инервация: n. mylohyoideus (n. trigeminus).

Кръвоснабдяване: a. sublingualis, a. submentalis.

4. ***Брадичковоподезичният мускул,*** *m. geniohyoideus* (вж. фиг. 332), започва от брадичковия бодил на долната челюст, върви надолу и леко назад и се разполага над m. mylohyoideus. Прикрепя се към предната повърхност на тялото на подезичната кост.

Функция: тегли напред и нагоре подезичната кост; при фиксирана подезична кост участва в смъкването на долната челюст.

Инервация: nn. cervicales (C_I–C_{II}).

Кръвоснабдяване: a. sublingualis, a. submentalis.

Долни подподезични мускули

1. ***Гръдноподезичният мускул***, m. ster-nohyoideus (вж. фиг. 329–332, 336), е тънък и плосък. Започва от задната повърхност на ключицата, ставната капсула на гръдно-ключичната става и дръжката на гръдната кост. Насочвайки се нагоре, той достига до тялото на подезичната кост, където се прикрепя под m. mylohyoideus. В това място между мускула и костта се разполагат *bursa retrohyoidea, u bursa infrahyoidea.* Понякога в мускула има едно-две напречно вървящи *сухожилни прекъсвания, intersectiones tendineae.*

Функция: тегли подезичната кост надолу.

Инервация: radix superior ansae cervicalis (C_I–C_{III}).

2. ***Гръднощитовидният мускул,*** *m. sternothyroideus* (вж. фиг. 331, 336), е плосък и е разположен зад предишния мускул. Започва от задната повърхност на хрущяла на I ребро и дръжката на гръдната кост, насочва се нагоре и се прикрепя към косата линия на страничната повърхност на щитовидния хрущял на ларинкса.

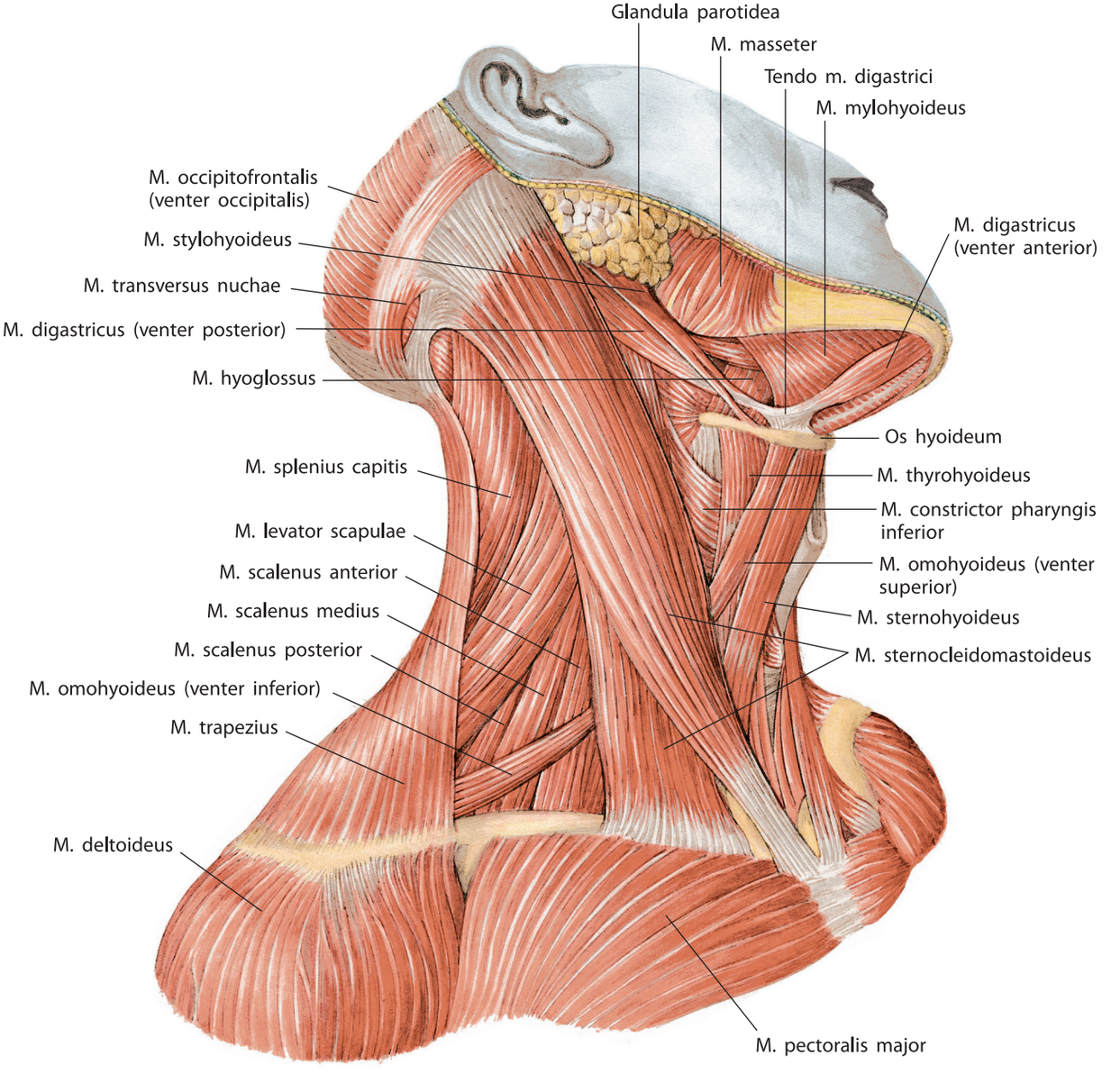

Фиг. 330. Мускули на шията; изглед отдясно

Функция: тегли ларинкса надолу.

Инервация: radix superior ansae cervicalis (C_I–C_{III}).

3. ***Щитовидноподезичният мускул,*** *m. thyrohyoideus* (вж. фиг. 330–332), е като продължение на предишния мускул. Започва от косата линия на щитовидния хрущял, върви нагоре и се прикрепя по ръба на големия рог на подезичната кост.

Функция: приближава подезичната кост към ларинкса; при фиксирана подезична кост повдига ларинкса.

Инервация: r. thyrohyoideus ansae cervicalis (C_I–C_{II}).

4. ***Мускулът, повдигащ щитовидната жлеза,*** *m. levator glandulae thyroideae,* е непостоянен; представлява тънко мускулно снопче, минаващо по медиалния ръб на щитовидно-подезичния мускул от тялото на подезичната кост или от щитовидния хрущял към капсулата на щитовидната жлеза (в областта на провлака ѝ или от страничните, или от пирамидния дял).

Това мускулно снопче може да се отделя от щитовидно-подезичния мускул или от m. cricothyroideus, или от долния констриктор на фаринкса, m. constrictor pharyngis inferior.

Функция: опъва капсулата и с нея щитовидната жлеза.

5. ***Лопатъчноподезичният мускул,*** *m. omohyoideus* (вж. фиг. 329–332, 336), е дълъг, плосък мускул с две коремчета – горно и долно, които се съединяват с междинно сухожилие.

Горното коремче, venter superior, започва от долния ръб на тялото на подезичната кост, латерално от мястото на прикрепяне на m. sternohyoideus, и се насочва надолу покрай латералния ръб на този мускул. След това се отклонява назад, заляга зад гръдно-ключично-цицковидния мускул, m. sternocleidomastoideus, където преминава в междинното сухожилие. Последното се сраства с фасциалното влагалище на съдово-нервния сноп на шията.

Долното коремче, venter inferior, започва от междинното сухожилие, излиза изпод

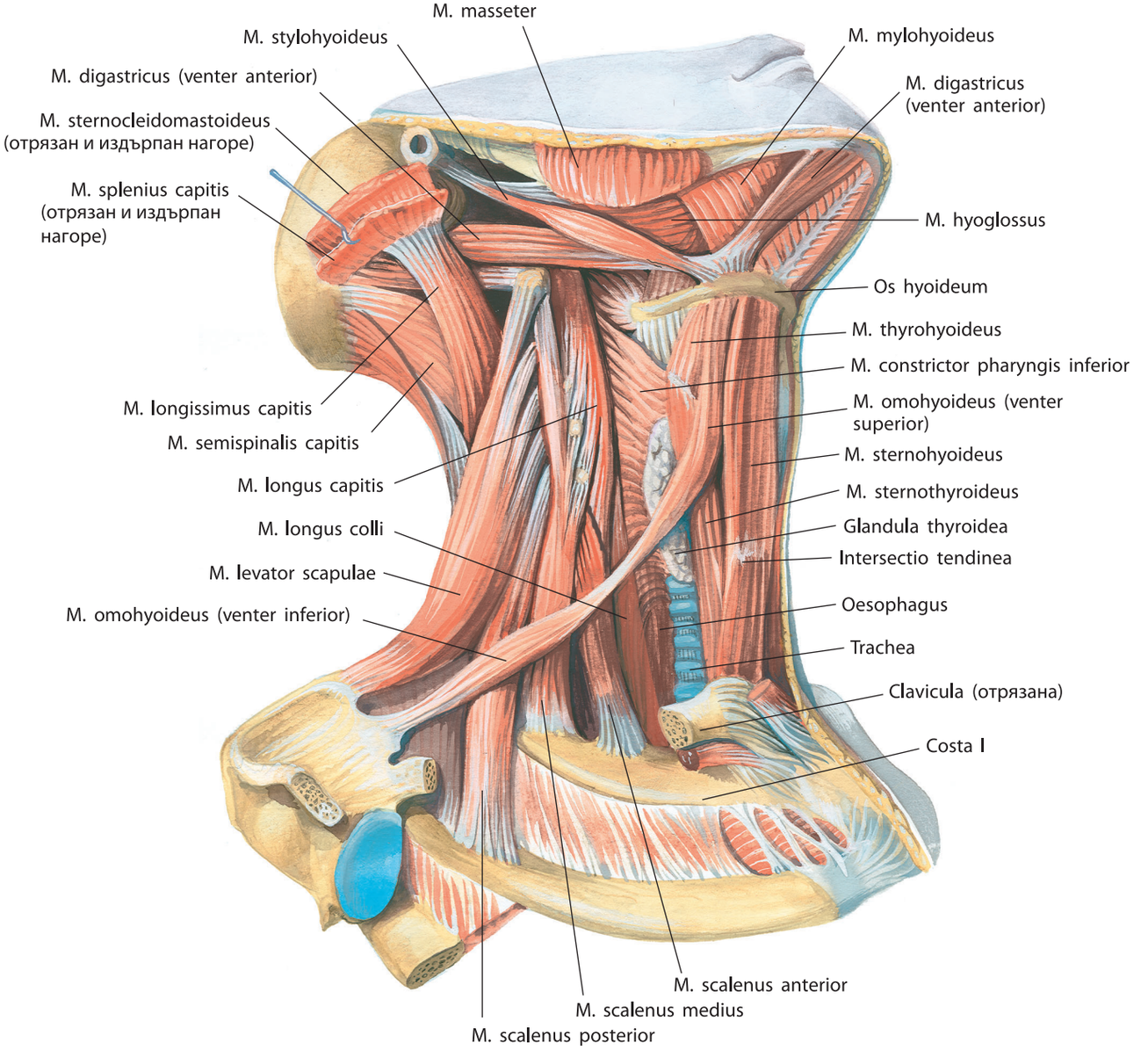

Фиг. 331. Мускули на шията; изглед отдясно
(Повърхностни мускули, срединна група и дълбоки мускули, срединна и странична група)

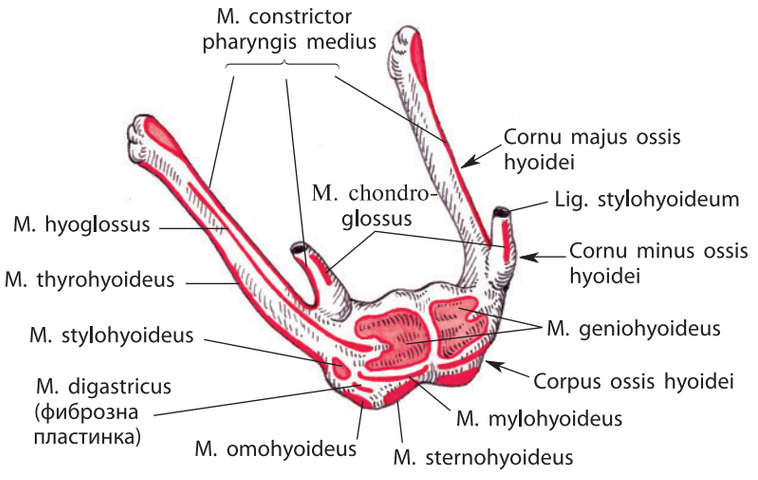

Фиг. 332. Начални и залавни места на мускули на подезичната кост (схема)

външния ръб на m. sternocleidomastoideus, насочва се назад и леко надолу и достига изрезката на лопатката, където се прикрепя към горния ръб на лопатката и горната напречна връзка на лопатката, lig. transversum scapulae superius.

Функция: при фиксирана лопатка тегли подезичната кост надолу и латерално, а също така обтяга влагалището на съдовонервния сноп на шията, разширявайки отвора на вътрешната яремна вена, v. jugularis internae.

Инервация: radix superior ansae cervicalis (C_I–C_{III}).

Кръвоснабдяване: всички мускули, лежащи под подезичната кост, се снабдяват с кръв от a. thyroidea inferior, a. cervicalis superficialis.

Дълбоки мускули на шията

Странична група

1. ***Предният стълбест мускул,*** *m. scalenus anterior* (фиг. 333; вж. фиг. 330, 331), започва от предните пъпки на III–VI шийни прешлени, насочва се надолу и напред и се прикрепя към възвишението на предния стълбест мускул, tuberculum m. scaleni anterioris, на I ребро.

Функция: при фиксиран гръбначен стълб тегли I ребро нагоре; при фиксиран гръден кош и едностранно съкращаване накланя шийния отдел на гръбначния стълб в същата посока, а при двустранно съкращаване – напред.

Инервация: nn. cervicales (C_V–C_{VII}).

Кръвоснабдяване: a. cervicalis ascendens, a. thyroidea inferior.

2. ***Средният стълбест мускул,*** *m. scalenus medius* (вж. фиг. 330, 331, 333), започва от предните пъпки на шестте горни шийни прешлена, насочва се надолу зад предния стълбест мускул и се прикрепя към горната повърхност на I ребро, зад браздата на подключичната артерия. Над посочената бразда, между предния и средния стълбести мускули, има триъгълна цепка, в която залягат подключичната артерия, a. subclavia, и нервните стволове на мишничния сплит, nn. plexus brachialis.

Функция: при фиксиран гръбначен стълб повдига I ребро; при фиксиран гръден кош накланя шийния отдел на гръбначния стълб напред.

Инервация: nn. cervicales (C_{III}–C_{VIII})

Кръвоснабдяване: a. vertebralis, a. cervicalis profunda.

3. ***Задният стълбест мускул,*** *m. scalenus posterior* (вж. фиг. 330, 331, 333), започва от задните пъпки на V–VI (понякога и на проминиращия) шийни прешлени, насочва се надолу зад средния стълбест мускул и се залавя към външната повърхност на II ребро.

Функция: при фиксиран гръбначен стълб повдига II ребро; при фиксиран гръден кош и двустранно съкращаване накланя шийния отдел на гръбначния стълб напред.

Инервация: nn. cervicales (C_{VII}–C_{VIII}).

Кръвоснабдяване: aa. cervicalis profunda et transversa colli, a. intercostalis posterior I (truncus costocervicalis).

4. ***Малкият стълбест мускул,*** *m. scalenus minimus,* е непостоянен, разполага се малко по-навътре от m. scalenus anterior. Започва от напречния израстък на III шиен прешлен и се залавя за вътрешния ръб на I ребро пред tuberculum m. scaleni anterioris и към купола на плеврата.

Функция: при фиксиран гръбначен стълб тегли нагоре I ребро и купола на плеврата.

Инервация: nn. cervicales (C_V–C_{VII}).

Кръвоснабдяване: a. cervicalis ascendens.

Срединна група

1. ***Дългият шиен мускул,*** *m. longus colli (cervicis)* (вж. фиг. 333, 336), заема предностраничната повърхност на телата на прешлените – от атласа до III–IV гръдни прешлени. Средните отдели на мускулите са леко разширени. Мускулните снопчета имат различна дължина, поради което в мускула различават три части:

1) *медиалновертикална част* започва от телата на прешлените, по продължение на V шиен до III гръден и, изкачвайки се нагоре и медиално, се залавя към предната повърхност на телата на III–II шийни прешлени и предното възвишение на атласа, tuberculum anterius atlantis;

2) *горната коса част* върви от предните пъпки на ребренонапречните израстъци на II–V шийни прешлени към тялото на II шиен прешлен и tuberculum anterius atlantis;

3) *долната коса част* започва от телата на трите горни гръдни прешлена, насочва се нагоре и латерално и се залавя към предните пъпки на ребренонапречните израстъци на трите долни шийни прешлена (V–VII).

Функция: накланя шийния отдел на гръбначния стълб напред и към себе си.

Инервация: nn. cervicales (C_{III}–C_{VIII}).

Кръвоснабдяване: a. vertebralis, aa. cervicales ascendens et profunda.

2. ***Дългият мускул на главата,*** *m. longus capitis* (вж. фиг. 333), започва от предните пъпки на III–VI шийни прешлени, насочва се нагоре и се залавя към долната повърхност на базиларната част на тилната кост, малко по-назад от гълтачната пъпка.

Функция: накланя главата и шийния отдел на гръбначния стълб напред.

Инервация: nn. cervicales (C_I–C_{IV}).

Кръвоснабдяване: a. vertebralis, a. cervicalis profunda.

Подтилни мускули

Подтилните мускули, mm. suboccipitales (вж. фиг. 296, 298–301, 333, 346, 347), са къси, слаби мускули, заемащи най-дълбоко положение.

1. ***Предният прав мускул на главата,*** *m. rectus capitis anterior* (вж. фиг. 333), е къс. Започва от предната повърхност на напречния израстък и латералната част на тялото на атласа, върви нагоре и се захваща за долната повърхност на базиларната част на тилната кост, напред от предния ръб на големия тилен отвор.

Функция: накланя главата към себе си; при двустранно съкращаване – напред.

Инервация: nn. cervicales (C_I–C_{II}).

Кръвоснабдяване: a. vertebralis, a. pharyngea ascendens.

2. ***Латералният прав мускул на главата,*** *m. rectus capitis lateralis* (вж. фиг. 333) е квадратен. Започва от предната част на напречния израстък на атласа, насочва се нагоре и навън и се захваща за околоцицковидния израстък, processus paramastoideus, на яремния израстък на тилната кост.

Функция: накланя главата към себе си; при двустранно съкращаване – напред.

Инервация: nn. cervicales (C_I–C_{II}).

Кръвоснабдяване: a. vertebralis, a. occipitalis.

3. ***Голям заден прав мускул на главата,*** *m. rectus capitis posterior major* (вж. фиг. 346, 347), – разполага се между бодилестия израстък на аксиса и латералната част на долната тилна линия.

4. ***Малък заден прав мускул на главата,*** *m. rectus capitis posterior minor* (вж. фиг. 346, 347), – върви от задната пъпка на атласа към медиалните части на долната тилна линия.

5. ***Горен кос мускул на главата,*** *m. obliquus capitis superior* (вж. фиг. 346, 347), – насочва се от напречния израстък на атласа към латералните части на горната тилна линия.

Инервация: nn. suboccipitalis (C_I), cervicalis II.

6. ***Долен кос мускул на главата,*** *m. obliquus capitis inferior* (вж. фиг. 346), опънат е между бодилестия израстък на аксиса и напречния израстък на атласа.

Функция: при двустранно съкращаване – движение на главата назад; при едностранно – назад и встрани, при което долният кос и отчасти задният голям прав мускул въртят главата.

Инервация: n. suboccipitalis (C_I).

Кръвоснабдяване: a. cervicalis profunda.

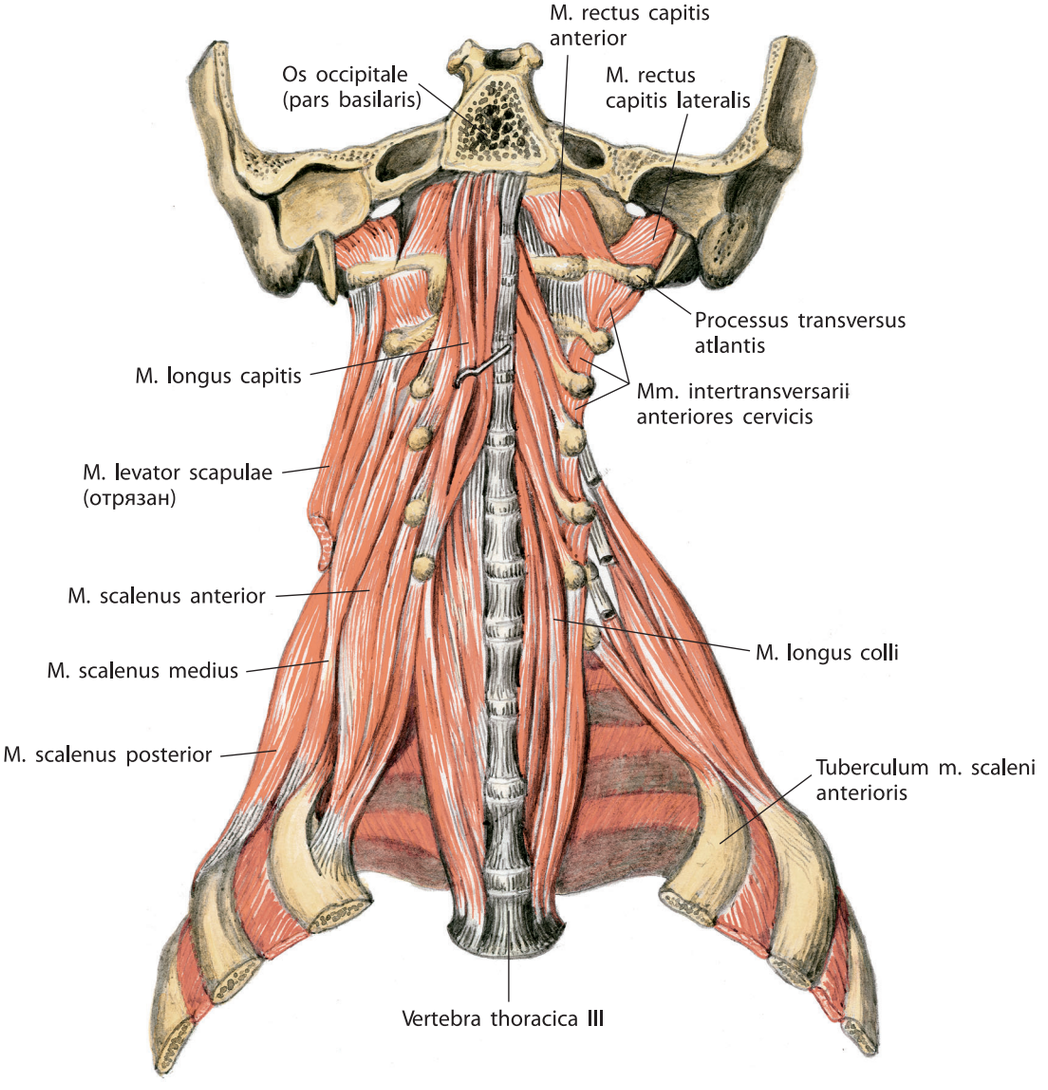

Фиг. 333. Мускули на шията и подтилни мускули; изглед отпред

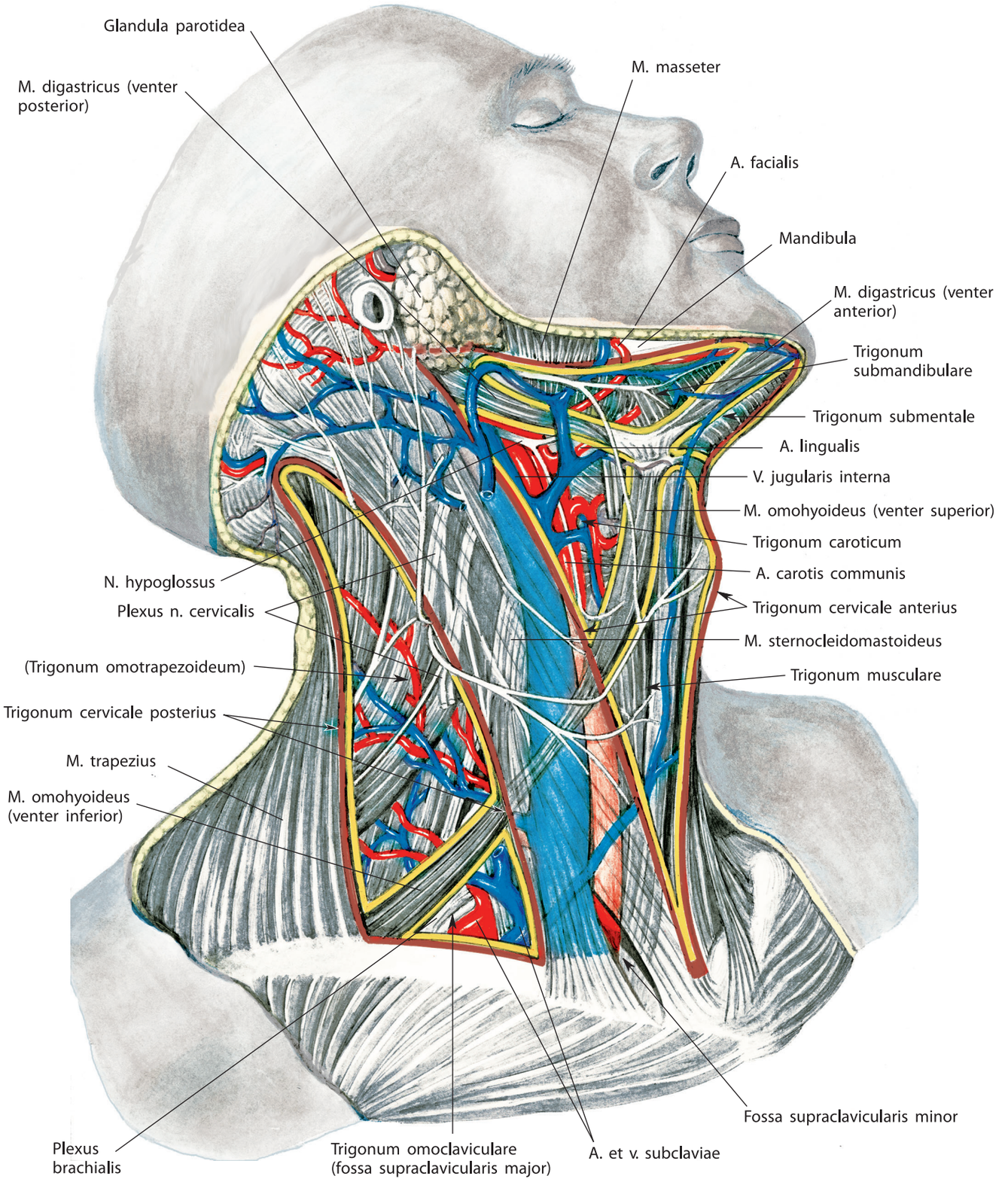

Фиг. 334. Триъгълници на шията (полусхематично) ***(Триъгълниците са обозначени със стрелки; границите на триъгълниците са очертани с кафява и жълти линии; показани са отношенията на основните нервни и кръвоносни стволове към триъгълниците)***

ТРИЪГЪЛНИЦИ НА ШИЯТА

Всяка половина на шията, от двете страни на срединната линия, минаваща от брадичката до яремната изрезка, се дели от гръдноключичнияцицковиден мускул на два триъгълника – преден и заден (фиг. 334; вж. фиг. 327).

Предният триъгълник на шията, *trigonum cervicale (colli) anterius,* е ограничен от долния ръб на долната челюст, срединната линия на шията и предния ръб на гръдноключичноцицковидния мускул. Предният триъгълник на шията съвпада с границите на предната област на шията, regio cervicalis anterior.

Задният триъгълник на шията, *trigonum cervicale posterius (colli laterale),* е ограничен от задния край на гръдноключичноцицковидния мускул, ключицата и ръба на трапецовидния мускул. Той съвпада с *латералната област на шията, regio cervicalis lateralis.*

Всеки от упоменатите триъгълници се дели посредством мускулите на шията на редица по-малки триъгълници.

Двукоремчестият мускул и горното коремче на лопатъчноподезичния мускул разделят предния триъгълник на шията на следните триъгълници:

1) *подчелюстният триъгълник, trigonum submandibulare,* е ограничен от предното и задното коремче на двукоремчестия мускул и долния ръб на долната челюст;

2) *сънният триъгълник, trigonum caroticum,* е образуван от задното коремче на двукоремчестия мускул, горното коремче на лопатъчноподезичния мускул и предния край на гръдноключичнияцицковиден мускул;

3) *лопатъчнотрахеалният триъгълник, trigonum musculare (omotracheale),* е ограничен отгоре от горното коремче на лопатъчно-подезичния мускул, задно

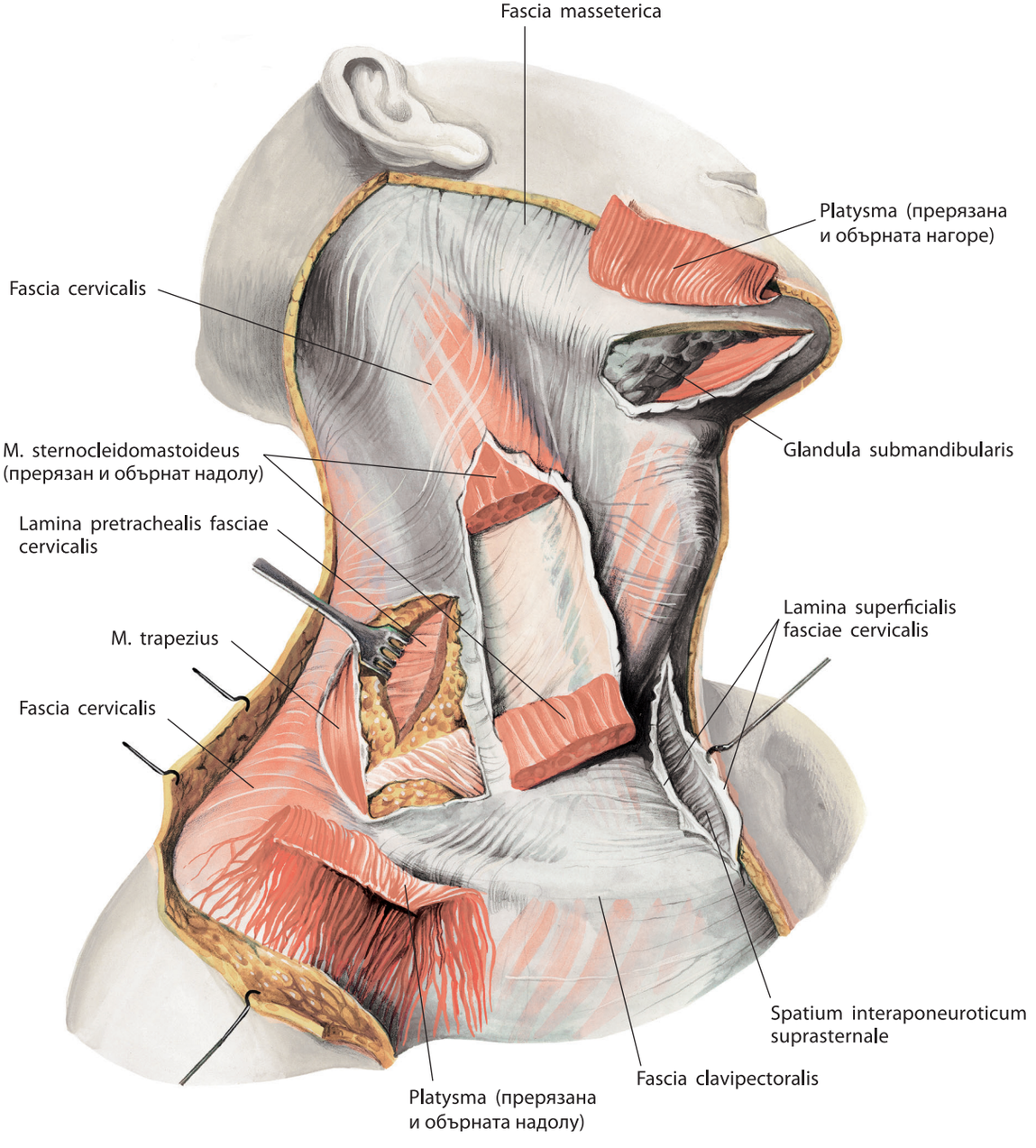

Фиг. 335. Фасции на шията; изглед отдясно

– от преднодолния ръб на гръдно-ключичния-цицковиден мускул и отпред – от срединната линия на шията, съвпадаща с дългата ос на трахеята;

4) *подбрадичковият триъгълник, trigonum submentale,* е образуван от предните коремчета на двукоремчестия мускул, а отдолу – от горния край на подезичната кост, като срединната линия на шията го дели на две части.

Задният триъгълник на шията включва:

1) *лопатъчноключичният триъгълник, trigonum omoclaviculare,* е ограничен от задния ръб на гръдноключично-цицковидния мускул, ключицата и долното коремче на лопатъчно-подезичния мускул; триъгълникът съответства на голямата надключична ямка;

2) *лопатъчнотрапецовидният триъгълник, trigonum omotrapezoideum,* е ограничен задно от ръба трапецовидния мускул, отпред – от задния ръб на гръдноключичноцицковидния мускул и отдолу – от края на ключицата.

ФАСЦИИ НА ШИЯТА

В областта на шията има ***шийна фасция,*** *fascia cervicalis (colli),* в която различават три пластинки: повърхностна, подтрахеална и предгръбначна.

Повърхностната пластинка, lamina superficialis, обвива като чорап всички мускули на шията и подчелюстната жлеза, gl. submandibularis. В предните си отдели представлява непосредствено продължение на собствената гръдна фасция. Долният отдел на фасцията е укрепен към предния ръб на ключицата и дръжката на гръдната кост. Повдигайки се нагоре, фасцията се разделя, образувайки влагалище за гръдноключичнитецицковидни мускули, а достигайки до подезичната кост, се залавя към нея и преминава към групата шийни мускули, лежащи над подезичната кост. След образуването на влагалището на гореспомената група мускули и подчелюстната жлеза, повърхностната пластинка продължава към лицето, при което преминава в дъвкателна фасция, fascia masseterica, и фасция на околоушната жлеза, fascia parotidea.

В задните шийни отдели, повърхностната пластинка преминава в собствена фасция на рамото и гърба. При външния ръб на трапецовидния мускул, m. trapezius, тя се разделя и, обкръжавайки този мускул, се прикрепя към нухалната връзка, lig. nuchae, достигайки нагоре горната тилна линия, linea nuchalis superior, и външната задтилна издатина, protuberantia occipitalis externa.

Предтрахеалната пластинка, lamina pretrachealis, започва от задните повърх-

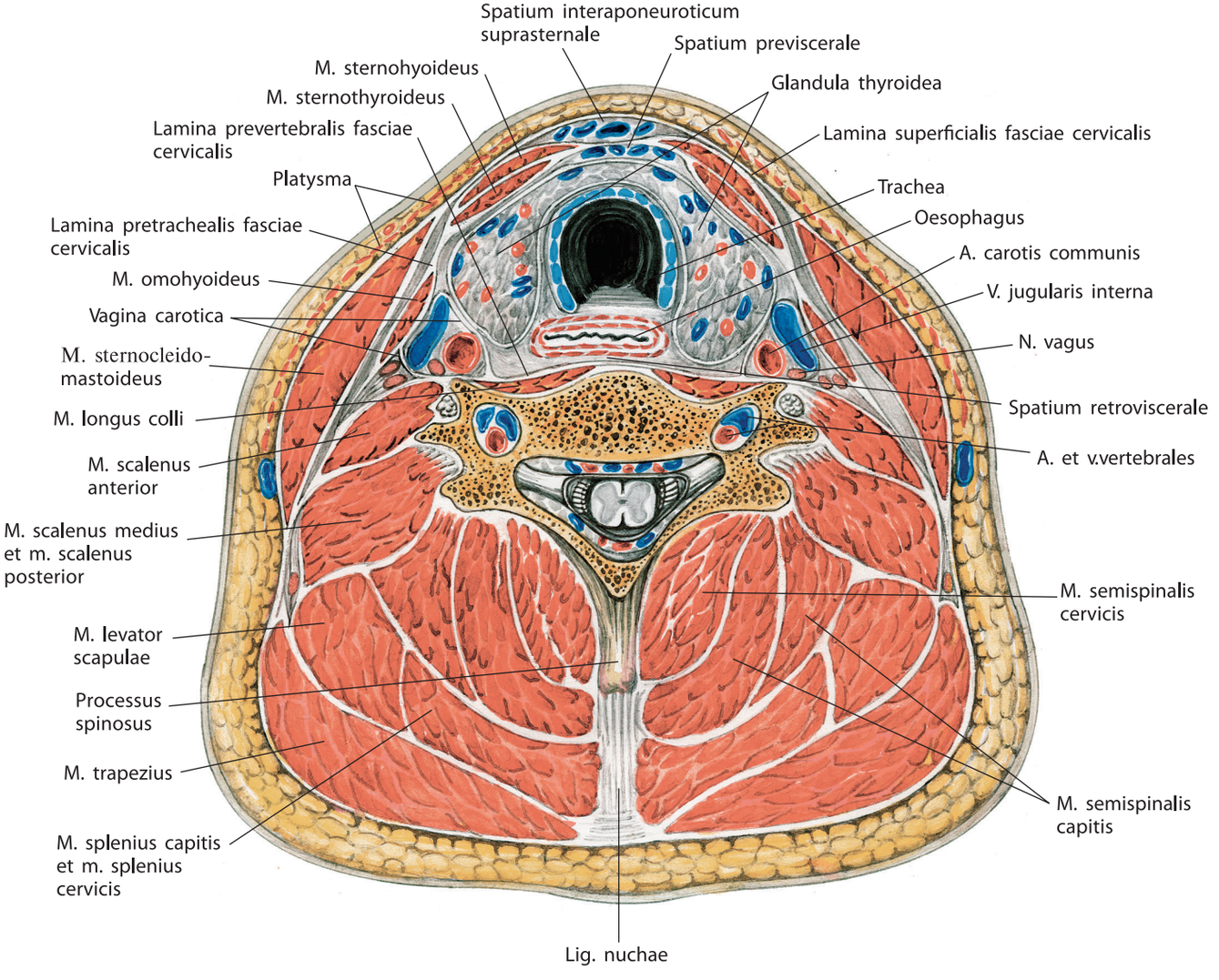

Фиг. 336. Мускули и фасции на шията (Хоризонтален срез на шията на нивото на VII шиен прешлен)

ности на ключицата и дръжката на гръдната кост и, насочвайки се нагоре, образува влагалището за група мускули, лежащи под подезичната кост. Горните отдели на тази пластинка се сраства на нивото на подезичната кост с повърхностната пластинка. Участъкът от lamina pretrachealis, разположен между двата лопатъчно-подезични мускули и ограничен отгоре от подезичната кост, а отдолу от ключиците и дръжката на гръдната кост, се отличава с плътност и образува лопатъчно-ключичната апоневроза.

Предгръбначната пластинка, lamina prevertebralis, започва от основата на черепа, върви надолу, покривайки предгръбначната група мускули на шията. Външните ѝ отдели се сращват с ребрените израстъци, processus costales, на шийните прешлени, благодарение на което се образува костнофиброзното влагалище за споменатата група мускули. Долните отдели на пластинката, примерно на нивото на III гръден прешлен, преминават във fascia endothoracica. По периферията фасцията преминава върху стълбестите мускули.

Между пластините на фасциите на шията, а също така между тях и вътрешните органи се образуват пространства, запълнени с хлабава съединителна тъкан.

1. Надгръдното пространство, spatium suprasternale, се разполага над яремната изрезка на дръжката на гръдната кост, между повърхностната и предтрахеалната пластинки на фасцията на шията. Това пространство продължа в дясното и лявото странични хлътвания зад m. sternocleidomastoideus.

2. *Предвисцералното пространство, spatium previscerale,* се намира между предтрахеалната пластинка на шийната фасция и вътрешните органи на шията.

3. *Ретровисцералното пространство, spatium retroviscerale,* се образува между предгръбначната пластинка на фасцията на шията и вътрешните органи на шията.

Според класификацията на В. Н. Шевкуненко фасциите на шията са пет: 1) повърхностна, съответстваща на повърхностната фасция на други части от тялото. Тя образува влагалище за подкожния мускул на шията; 2) собствена, съответстваща на собствените фасции на другите части на тялото и повърхностната пластина по Международната анатомична терминология; 3) лопатъчно-ключична, съответстваща на предтрахеалната пластинка; 4) вътрешношийна (в нея различават пристенна и висцерална пластинки, ограничаващи клетъчните предвътрешни и задвътрешни органни пространства; 5) предгръбначна.

МУСКУЛИ И ФАСЦИИ НА ГЛАВАТА

ОБЛАСТИ НА ГЛАВАТА

Областите на главата, regiones capitis (вж. фиг. 327, 328), са следните:

1. Челна област, regio frontalis, – нечифтна, в предните отдели достига до челноносния шев (основата на носа) и надорбиталните ръбове, назад граничи с теменната област, а странично – със слепоочните области.

2. ***Теменна област,*** *regio parietalis,* – нечифтна, съответства на контурите на теменните кости.

3. ***Тилна област,*** *regio occipitalis,* – нечифтна, започва зад теменната област и достига до задната област на шията.

4. ***Слепоочна област,*** *regio temporalis,* – чифтна, разполага се на страничната повърхност на главата под теменната област и съответства на контурите на люспестата част на слепоочната кост.

ОБЛАСТИ НА ЛИЦЕТО

Областите на лицето, regiones facialis (вж. фиг. 327, 328), са следните:

1. ***Очнична област,*** *regio orbitalis,* – чифтна, съответства на границите на очницата.

2. ***Област на носа,*** *regio nasalis,* – нечифтна, съответства на контурите на външния нос.

3. ***Подочнична област,*** *regio infraorbitalis,* – чифтна, разположена навън от носната област, под очницата; назад граничи с ябълчната област, а надолу – с областта на бузата.

4. ***Ябълчна област,*** *regio zigomatica,* – чифтна, съответства на контурите на тялото на ябълчната кост.

5. ***Област на бузата,*** *regio buccalis,* – чифтна, ограничена е от носната област и областта на устата от носоустната бразда, sulcus nasolabialis; задният ѝ край достига до околоушно-дъвкателна област, а долна граница на областта е ръбът на долната челюст.

6. ***Област на устата,*** *regio oralis,* – нечифтна, граничи отгоре с носната, отдолу – с областта на брадичката, а странично – с областите на бузите.

7. ***Област на брадичката,*** *regio mentalis,* – нечифтна, отделя се от областта на устата чрез брадичковоустната бразда, sulcus mentolabialis.

8. ***Околоушнодъвкателна област,*** *regio parotideomasseterica,* – чифтна, ограничена е отгоре от подочничната област, отпред – от областта на бузата, а надолу достига ъгъла на долната челюст.

МУСКУЛИ НА ГЛАВАТА

Мускулите на главата, *mm. capitis,* както генетически, така и функционално могат да бъдат разделени на лицеви мускули и дъвкателни мускули.

Лицевите или мимическите мускули, *mm. faciei,* се развиват от втората висцерална дъга. Те се разполагат под кожата и за разлика от другите скелетни мускули са лишени от фасции. По-голямата част от мимическите мускули започват от костите на главата или от нейните фасции и се вплитат в кожата.

Мимическите мускули, съкращавайки се, изместват определени участъци от кожата и по този начин придават на лицето разнообразни изражения – обуславят мимиката. Те се групират предимно около естествените отвори на лицето (външните слухови отвори, очни цепки, устната цепка, ноздрите). Под въздействието на мускулите тези отвори или се смаляват до пълно затваряне, или се увеличават, т. е. разширяват. В съответствие с това лицевите мускули биват: 1) мускули, около слуховия отвор; 2) мускули, около очната цепка; 3) мускули, около устната цепка; 4) мускули, около ноздрите.

Дъвкателните мускули, *mm. masticatorii,* се развиват от първата висцерална дъга. Съкращавайки се, те изместват долната челюст и по този начин обуславят дъвкателния акт. Дъвкателните мускули имат подвижна точка (залавна) на долната челюст и неподвижна точка (начало) на костите на черепа.

Дъвкателните мускули са 4 чифта: 1) дъвкателен мускул; 2) слепоочен мускул; 3) латерален криловиден мускул; 4) медиален криловиден мускул.

Мимически мускули

Надчерепен мускул

Под кожата на главата, между челната и тилната кости, има широка сухожилна пластина – *сухожилен шлем (надчерепна апоневроза), galea aponeurotica (aponeurosis epicranialis),* който е срастнал плътно с кожата на окосмената част на главата и не така плътно – с надкостницата на костите на черепа (фиг. 337, 338).

Сухожилният шлем и свързаните с него мускулни части се наричат ***надче-***

репен мускул, *m. epicranius.*

В предните отдели на шлема е включено челно коремче, а в задните – тилно коремче, съставяйки *тилно-челния мускул, m. occipitofrontalis.*

Челното коремче, venter frontalis (вж. фиг. 337, 338), е разположено под кожата в областта на челото. Този мускул се състои от вертикално насочени снопчета, които започват малко над челните издатини – от сухожилния шлем, насочват се надолу и се вплитат в кожата на челото на нивото на надвеждните дъги.

Тилното коремче, venter occipitalis (вж. фиг. 337, 338, 342), е образувано от сравнително къси мускулни снопчета, които започват в областта на горната тилна линия, linea nuchalis suprema, минават нагоре и се вплитат в задните отдели на сухожилния шлем.

Функция: при съкращаване на тилното коремче сухожилният шлем, а заедно с него и кожата на окосмената част на главата се изместват назад; при съкращаване на челното коремче сухожилният шлем и свързаната с него част от кожата на главата се изместват напред; при фиксиран шлем мускулът повдига веждите и разширява очната цепка.

Кръвоснабдяване: челно коремче – a. temporalis superficialis, a. supraorbitalis, a. lacrimalis; тилно коремче – a. occipitalis, a. auricularis posterior.

Мускули около слуховия отвор

Тези мускули се отнасят към мускулите на черепния покрив, имат рудиментарен строеж и практически не функционират.

1. ***Предният ушен мускул,*** *m. auricularis anterior* (вж. фиг. 337), започва от слепоочната фасция и сухожилния шлем, насочва се назад и надолу, малко се стеснява и се залавя към кожата на ушната мида над трагуса.

Функция: измества ушната мида напред и нагоре.

Кръвоснабдяване: a. temporalis superficialis.

2. ***Горният ушен мускул****, m. auricularis superior* (вж. фиг. 337), се разполага непосредствено до предишния. Започва над ушната мида от сухожилния шлем, насочва се надолу и се залавя към горния отдел на хрущяла на ушната мида.

Снопът влакна на горния ушен мускул, който се вплита в сухожилния шлем, се отделя в отделен мускул и се нарича *слепоочно-теменен мускул, m. temporoparietalis*.

Функция: измества ушната мида нагоре, опъва сухожилния шлем.

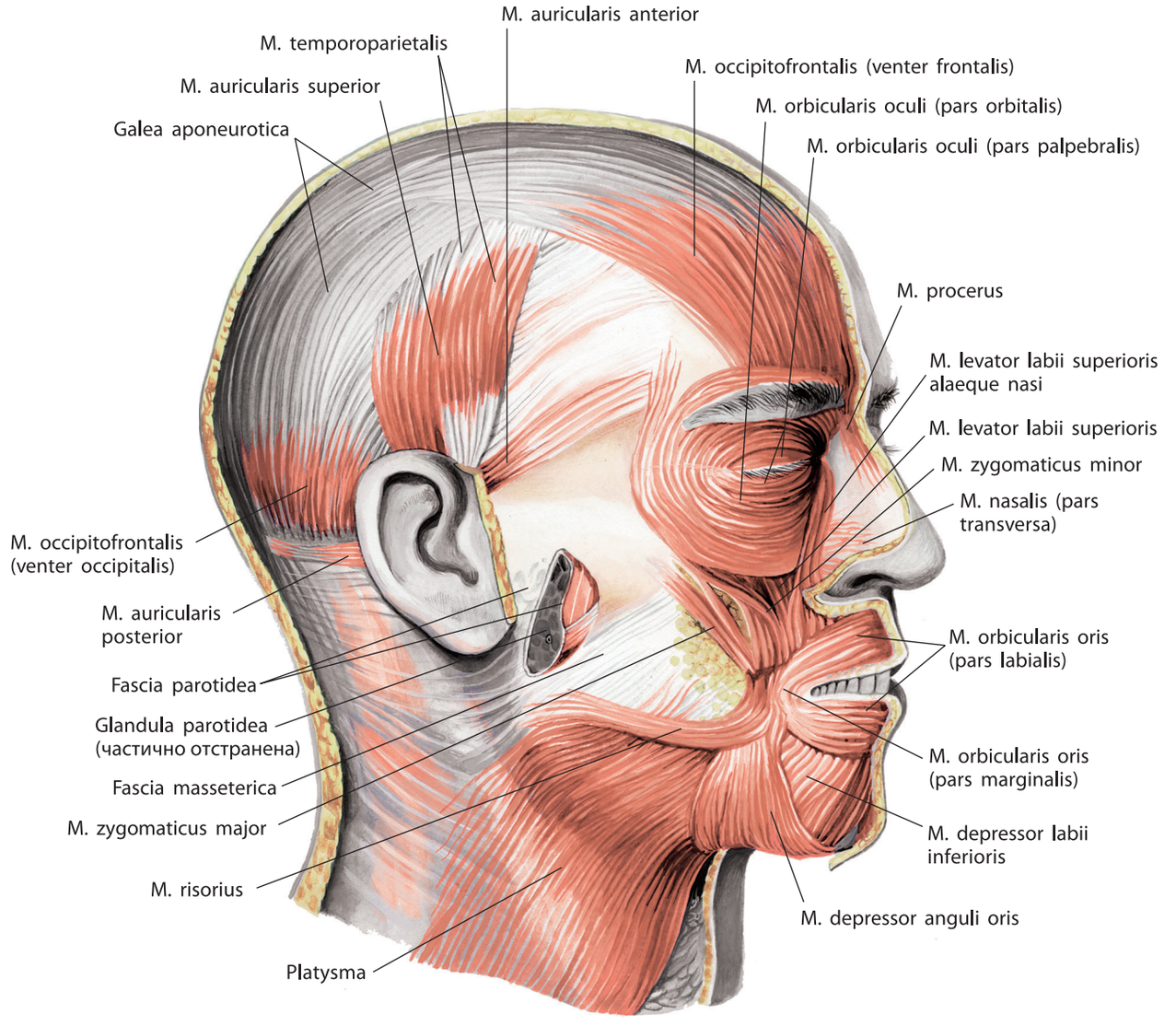

Фиг. 337. Мускули на главата; изглед отдясно (Мимически мускули)

Кръвоснабдяване: a. temporalis superficialis, a. auricularis posterior.

3. ***Задният ушен мускул,*** *m. auricularis posterior* (вж. фиг. 337), е слабо развит. Започва от нухалната фасция, fascia nuchae и, насочвайки се напред, достига основата на ушната мида.

Функция: тегли ушната мида назад.

Кръвоснабдяване: a. auricularis posterior.

Ушните мускули съставят страничното коремче на надчерепния мускул.

Мускули около очната цепка

1. ***Мускулът, сбръчкващ веждите,*** *m. corrugator supercilii* (вж. фиг. 338), започва от челната кост; разположен е над слъзната кост, насочва се нагоре по хода на надвеждните дъги и се залавя към кожата на веждите. На това място снопчетата на мускула се преплитат с мускулните снопчета на челното коремче на тилно-челния мускул, venter frontalis musculi occipitofrontalis.

Функция: тегли кожата на веждите към срединната линия, образувайки вертикални гънки в областта на основата на носа (в междувеждичното пространство).

Кръвоснабдяване: a. frontalis, a. supraorbitalis, a. temporalis superficialis.

2. ***Мускул на горделивите,*** *m. procerus* (вж. фиг. 338), започва от гърба на носа, от носната кост или от апоневрозата на носния мускул във вид на продълговатоплоски снопчета и се прикрепя към кожата над основата на носа.

Функция: при съкращаване на мускулите от двете страни при основата на носа се образуват напречни гънки.

Кръвоснабдяване: a. angularis, a. supraorbitalis.

3. ***Мускулът, отпускащ вежда́та,*** *m. depressor supercilii* (вж. фиг. 338), започва с по-тясната си част от горната трета на страничната част на носната кост, външно от предишния мускул и като се разширява постепенно, се насочва нагоре. Залавя се към кожата на медиалната област на веждите.

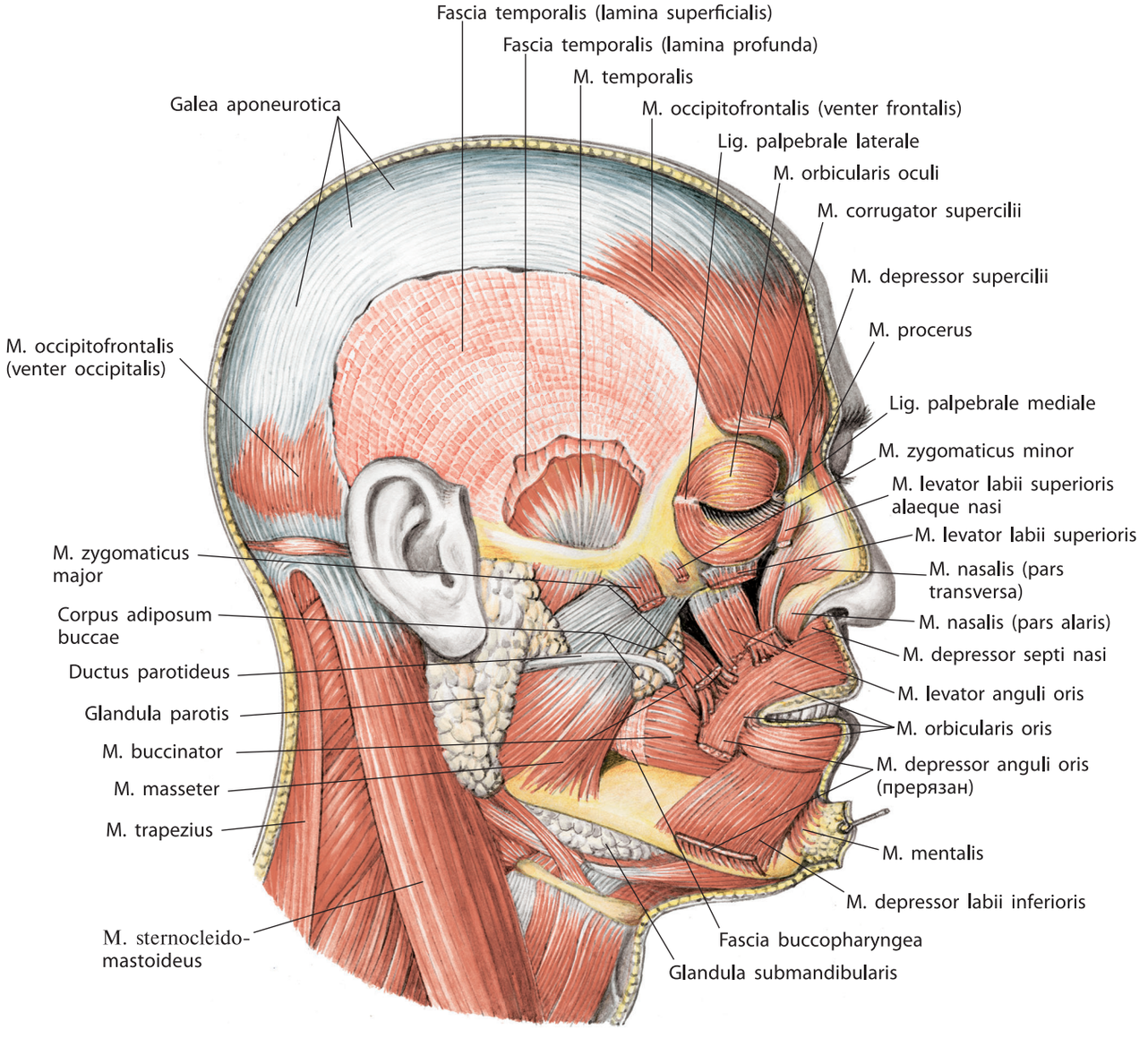

Фиг. 338. Мускули на главата; изглед отдясно (Мимически и дъвкателни мускули)

Функция: отпуска веждата надолу и леко навътре.

Кръвоснабдяване: a. angularis, a. supraorbitalis.

4. ***Кръгъл очен мускул,*** *m. orbicularis oculi* (вж. фиг. 337, 338), – разполага се под кожата, прикриваща предните отдели на очницата. В мускула се различават три части: очнична, клепачна и дълбока (слъзна). Всичките три части на мускула водят началото си от областта на медиалния ъгъл на окото.

Очничната част, pars orbitalis, започва от медиалната връзка на клепача, lig. palpebrale mediale, от челния израстък на горната челюст, от носната част на челната кост и следвайки по горния и долния ръб на очницата, образува мускулен пръстен.

Вътрешните снопчета на мускула в областта на *латералната връзка на клепача, lig. palpebrale laterale* образуват латералния шев на клепачите, raphe palpebralis lateralis.

Клепачната част, pars palpebralis, представлява продължение на очничната част и се намира непосредствено под кожата на клепачите. На нея, от своя страна, се различават две части – *горна и долна, partes palpebrales superior et inferior.* Те започват съответно от горния и долния край на lig. palpebrale mediale и се насочват към латералния ъгъл на окото, където се захващат за lig. palpebrale laterale.

Дълбоката част, pars profunda, започва от задния гребен на слъзната кост и се дели на две части, които обхващат отпред и отзад слъзната торбичка, saccus lacrimalis, и се загубват в мускулните снопчета на клепачната част. Отвън слъзната част на мускула не се вижда.

Функция: pars orbitalis свива очната цепка и изглажда напречните гънки в областта на кожата на челото; pars palpebralis затваря очната цепка; pars lacrimalis разширява слъзната торбичка.

Кръвоснабдяване: a. facialis, a. temporalis superficialis, a. infraorbitalis, a. supraorbitalis.

Мускули около устната цепка

Мускулите около устната цепка, се делят на две групи. Едната група е представена от кръглия мускул на устата, m. orbicularis oris, при съкращаването на който се стеснява устната цепка. В другата група влизат мускулите, разполагащи се радиално по отношение на устната цепка; тяхното съкращаване води до нейното разширяване.

1. ***Кръглият мускул на устата,*** *m. orbicularis oris* (фиг. 339; вж. фиг. 337, 338), е изграден от кръгови мускулни снопчета, разположени в самите устни. Мускулните снопчета се сраствят плътно с кожата. Повърхностните слоеве на този мускул се смесват със снопчетата мускули, идващи към устната цепка. В мускула се различават *гранична част, pars marginalis, и устна част, pars labialis.*

Функция: стеснява устната цепка и изтегля устните напред.

Кръвоснабдяване: aa. labiales superior et inferior, a. mentalis.

2. ***Големият ябълчен мускул,*** *m. zygomaticus major* (вж. фиг. 337–339), започва от външната повърхност на ябълчната кост. Част от мускулните влакна представлява продължение на кръглия мускул на устата, m. orbicularis oculi. Насочвайки се надолу и медиално, ябълчният мускул се вплита в кръглия мускул на устата и кожата на устния ъгъл.

Функция: дърпа ъгъла на устата нагоре и навън.

Кръвоснабдяване: a. infraorbitalis, a. buccalis.

3. ***Малкият ябълчен мускул,*** *m. zygomaticus minor* (вж. фиг. 337–339), започва от предната повърхност на ябълчната кост. Медиалните снопчета на този мускул се преплитат с мускулните снопчета на m. orbicularis oris.

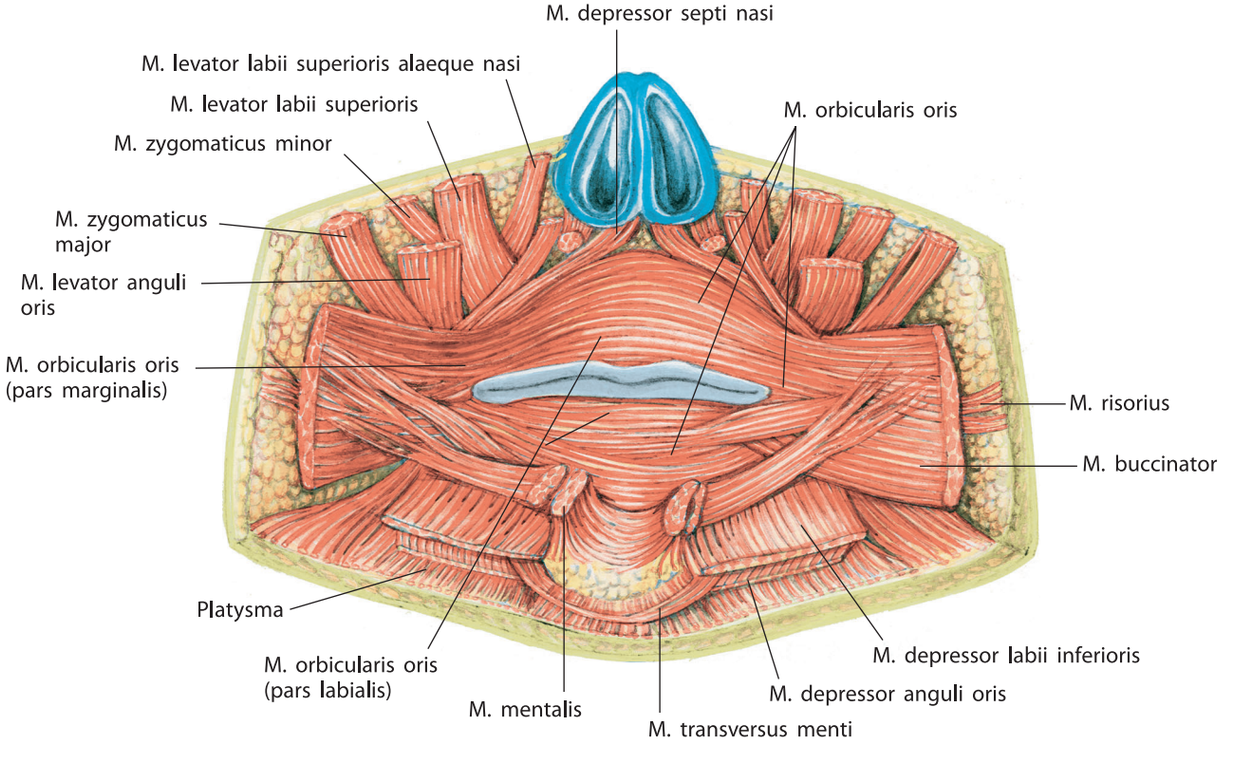

Фиг. 339. Мускули около устната цепка; изглед отвътре ***(Кожата с мускулите е отстранена от костите на лицето; лигавицата на бузите и устните е премахната)***

чета на m. orbicularis oculi.

4. ***Мускулът, повдигащ горната устна,*** *m. levator labii superioris* (вж. фиг. 337–339), започва от подочничния ръб, над подочничния отвор.

5. ***Мускулът, повдигащ горната устна и крилото на носа,*** *m. levator labii superioris alaeque nasi* (вж. фиг. 337–339), се намира непосредствено до предишния; започва от основата на челния израстък на горната челюст.

Последните три мускула се насочват надолу, леко конвергират и образуват четириъгълна мускулна плочка, чиито снопчета се вплитат в кожата на горната устна, частично в m. orbicularis oris, а също и в кожата на носното крило.

Функция: повдига горната устна и придърпва крилото на носа.

Кръвоснабдяване: a. infraorbitalis, a. labialis superior, a. buccalis.

6. ***Мускулът, повдигащ ъгъла на устата,*** *m. levator anguli oris* (вж. фиг. 338, 339), е разположен по-дълбоко от предишния. Той започва под очничния отвор, от ямката на кучешкия зъб. Насочвайки се надолу, се вплита в кожата на устния ъгъл и m. orbicularis oris.

Функция: тегли устния ъгъл нагоре и навън.

Кръвоснабдяване: a. infraorbitalis, a. buccalis.

7. ***Мускулът на бузата,*** *m. buccinator* („мускул на тръбачите“) (вж. фиг. 338, 339), започва от долната трета на предния ръб на клона на долната челюст, от криловиднодолночелюстния шев, raphe pterygomandibularis, а също и от външната повърхност на горната и долната челюсти в областта на алвеолите на кътниците. Насочвайки се напред, снопчетата на букалния мускул се вплитат в кръглия мускул на устата, а също в лигавицата и кожата на устния ъгъл, горната и долната устни.

Откъм външната повърхност на мускула заляга мастното тяло на бузата, corpus adiposum buccae, откъм вътрешната – лигавицата на преддверието на устата. На нивото на предния ръб на дъвкателния мускул, m. masseter, средните части на мускула на бузата са прободени от изходния канал на околоушната жлеза, ductus parotideus.

Функция: изтегля устния ъгъл настрани; при двустранно съкращаване разтегля устната цепка, притиска вътрешната повърхност на бузите към зъбите.

Кръвоснабдяване: a. buccalis.

8. ***Мускулът на смеха,*** *m. risorius* (вж. фиг. 337, 339), е непостоянен и представлява частично продължение на снопчетата на подкожния мускул на шията, platysma. Част от снопчетата на мускула започват от дъвкателната фасция и кожата в областта на назолабиалната гънка. Насочвайки се медиално, мускулните му снопчета се вплитат в кожата на устния ъгъл.

Функция: тегли устния ъгъл в латерална посока.

Кръвоснабдяване: a. facialis, a. transversa faciei, a. buccalis.

9. ***Мускулът, теглещ надолу ъгъла на устата,*** *m. depressor anguli oris* (вж. фиг. 337–339), започва на широка основа от предната повърхност на долната челюст, под брадичковия отвор. Насочвайки се нагоре, мускулът се стеснява, достига ъгъла на устата, където част от снопчетата се вплитат в кожата на устния ъгъл, а част – в дебелината на горната устна и m. levator anguli oris.

Функция: тегли устния ъгъл надолу и навън.

Кръвоснабдяване: a. labialis inferior, a. mentalis, a. submentalis.

10. ***Мускулът, теглещ надолу долната устна,*** *m. depressor labii inferioris* (вж. фиг. 337–339), е донякъде е препокрит от предишния. Започва от предната повърхност на долната челюст, над началото на предходния мускул, по-напред от брадичковия отвор, насочва се нагоре се и вплита в кожата на долната устна и брадичката.

Медиалните снопчета на мускула около долната устна се преплитат със същите снопчета на едноименния мускул от противоположната страна.

Функция: тегли долната устна надолу.

Кръвоснабдяване: a. labialis inferior, a. mentalis, a. submentalis.

11. ***Брадичковият мускул,*** *m. mentalis* (вж. фиг. 338, 339), започва непосредствено до предишния от алвеоларните хълмчета на резците на долната челюст, насочва се надолу и се вплита в кожата на брадичката.

Функция: тегли кожата на брадичката нагоре, изтегля напред долната устна.

Кръвоснабдяване: a. labialis inferior, a. mentalis.

12. ***Напречният мускул на брадичката,*** *m. transversus menti,* е непостоянен малък мускул, който пресича срединната линия непосредствено под брадичката и често представлява продължение на m. depressoris anguli oris.

Мускули около ноздрите

1. ***Носовият мускул,*** *m. nasalis* (вж. фиг. 337, 338), започва от горната челюст над алвеолите на кучешкия зъб и латералния резец, издига се нагоре и се разделя на две части – външна и вътрешна.

Външната напречна част, pars transversa, заобикаля крилото на носа, леко се разширява и по срединната линия преминава в сухожилие, което се съединява тук със сухожилието на едноименния мускул от противоположната страна.

Вътрешната крилна част, pars alaris, се захваща към задния ръб на хрущяла на крилото на носа.

Функция: свива носния отвор.

Кръвоснабдяване: aa. labialis superior, angularis.

2. ***Мускулът, дърпащ надолу носната преграда,*** *m. depressor septi nasi* (вж. фиг. 338, 339), започва от алвеоларния тубер на горния медиален резец, частично приема в своя състав снопчета от кръглия мускул на устата, m. orbicularis oris. Захваща се за долната повърхност на хрущяла на носната преграда.

Функция: дърпа носната преграда надолу.

Инервация: всички лицеви мускули се инервират от клончета на n. facialis.

Кръвоснабдяване: a. labialis superior.

Дъвкателни мускули

1. ***Дъвкателният мускул,*** *m. masseter* (фиг. 340; вж. фиг. 338), започва от долния ръб на ябълчната дъга с две части – повърхностна и дълбока.

Повърхностната част, pars superficialis, започва със сухожилни снопчета от предния и средния участък на ябълчната дъга; *дълбоката част, pars profunda,* – от средния и задния участъци на ябълчната дъга. Снопчетата на мускулните влакна на повърхностната част вървят косо надолу и назад, на дълбоката – надолу и напред. Двете части на дъвкателния мускул се съединяват и се залавят към външната повърхност на клона на долната челюст и към нейния ъгъл в областта на дъвкателната неравност.

Функция: повдига отпуснатата долна челюст; повърхностната част от мускула участва в издаването на челюстта напред.

Инервация: n. massetericus (n. trigeminus).

Кръвоснабдяване: a. masseterica, a. transversa faciei.

2. ***Слепоочният мускул,*** *m. temporalis* (фиг.341, 342; вж. фиг. 338), запълва слепоочната ямка, fossa temporalis. Започва от слепоочната повърхност на челната кост, голямото крило на клиновидната кост и люспестата част на слепоочната кост. Снопчетата на мускула, насочвайки се надолу, конвергират и образуват мощно сухожилие, което преминава отвътре на скуловата дъга и се захваща за венечния израстък на долната челюст.

Функция: при съкращаване на всички снопчета мускулът повдига отпуснатата долна челюст; задните снопчета дърпат назад издадената напред долна челюст.

Инервация: nn. temporales profundi (n. trigeminus).

Кръвоснабдяване: aa. temporales profunda et superficialis.

3. ***Латералният криловиден мускул,*** *m. pterygoideus lateralis* (фиг. 343–347; вж. фиг. 341, 342), започва с две части (главички) – горна и долна.

Горната глава, caput superius, на мускула започва от долната повърхност и от подслепоочния гребен на голямото крило на клиновидната кост, залавя се за медиалната повърхност на ставната капсула на долночелюстната става и за ставния диск. Долната глава, caput inferius, започва от външната повърхност на латералната пластина на криловидния израстък на клиновидната кост и, насочвайки се назад, се залавя за криловидната яма на долната челюст. Между горната и долната глави на мускула има цепка, пропускаща букалния нерв.

Функция: премества долната челюст в противоположна посока; двустранното съкращаване на мускула издава напред долната челюст.

Инервация: n. pterygoideus lateralis (n. trigeminus).

Кръвоснабдяване: a. alveolares inferiores (a. maxillaris), a. facialis.

4. ***Медиалният криловиден мускул,*** *m. pterygoideus medialis* (вж. фиг. 343–345, 347), започва от стените на криловидната яма на клиновидната кост, насочва се назад и надолу и се захваща за криловидната неравност на клона на долната челюст.

Функция: измества долната челюст в

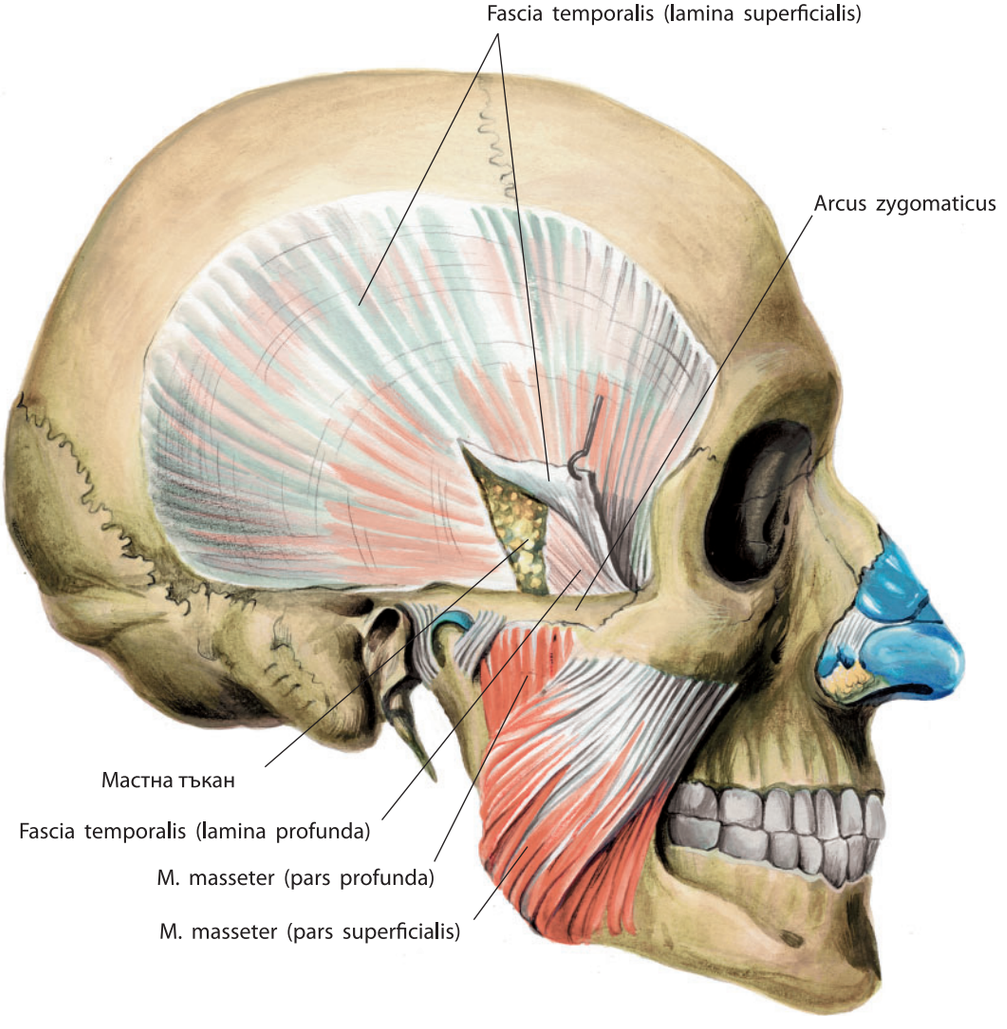

Фиг. 340. Дъвкателни мускули; изглед отдясно
(Повърхностният лист на слепоочната фасция е частично разрязан и отворен)

противоположна посока; при двустранно съкращаване издава напред и повдига отпусната долна челюст.

Инервация: n. pterygoideus medialis (n. trigeminus).

Кръвоснабдяване: aa. alveolares superiores (a. maxillaris), a. facialis.

ФАСЦИИ НА ГЛАВАТА

Към фасциите на главата (вж. фиг. 337, 338, 340) се отнасят: слепоочната фасция, дъвкателната фасция, фасцията на околоушната жлеза и букофарингеалната фасция.

1. ***Слепоочната фасция,*** *fascia temporalis*, започва от надкостницата на черепните кости в областта на горната темпорална линия и сухожилния шлем. Покривайки слепоочния мускул, близо до ябълчната дъга слепоочната фасция се разделя на две пластини: *повърхностна пластина, lamina superficialis,* която се захваща за горния ръб и външната повърхност на ябълчната дъга; *дълбока пластина, lamina profunda*, която преминава по вътрешната повърхност на ябълчната дъга. Между пластините на слепоочната фасция залягат съдове и мастна тъкан.

2. ***Дъвкателната фасция,*** *fascia masseterica*, започва от ябълчната дъга, където тя преминава в слепоочна фасция и се насочва надолу. Отзад фасцията се захваща за хрущяла на външния слухов проход и преминава върху цицковидния израстък. Надолу тя преминава в шийната фасция, а напред – върху дъвкателния мускул, след което продължава в бузесто-гълтачната фасция.

3. ***Фасция на околоушната жлеза,*** *fascia parotidea*, която е свързана в задните си отдели с дъвкателната фасция, се разделя на два листа, които обвиват от двете страни околоушната жлеза, gl. parotis.

4. ***Букофарингеалната фасция,*** *fascia buccopharyngea*, покрива m. buccalis и при предния ръб на дъвкателния мускул преминава по вътрешната повърхност на клона на долната челюст. Тук фасцията покрива медиалния криловиден мускул и преминава върху стената на гълтача.

СЪЕДИНИТЕЛНОТЪКАННИ ПРОСТРАНСТВА НА ГЛАВАТА

В челнотеменнозадтилната област хлабавата съединителна тъкан образува *подапоневротично пространство*, затворено между сухожилния шлем и надкостницата на костите на черепния покрив и простиращо се от надвеждните дъги до горната тилна линия, а също *поднадкостни пространства* между костите на черепния покрив и тяхната надкостница, ограничени от шевовете, – място за сраствне на надкостницата с костта.

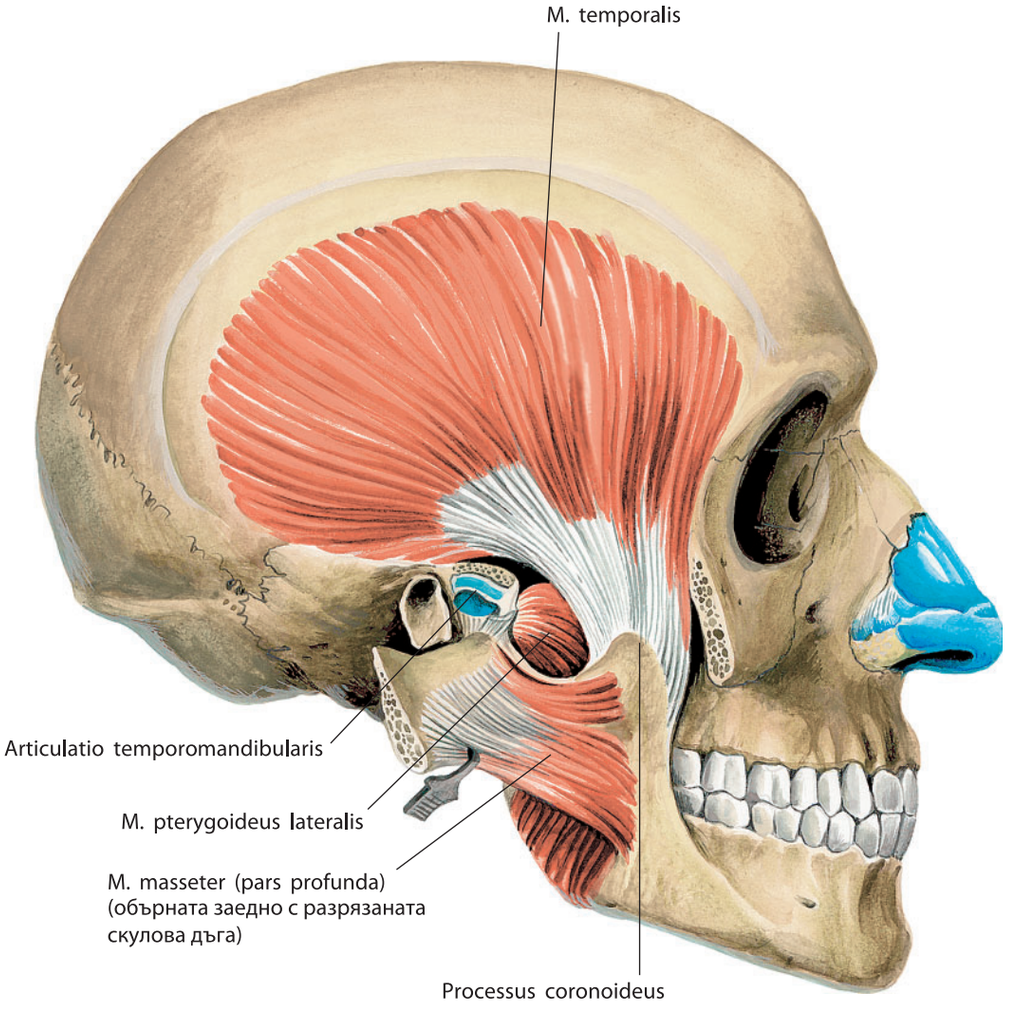

Фиг. 341. Дъвкателни мускули; изглед отдясно ***(Ябълчната дъга е разрязана и отдръпната заедно с дъвкателния мускул)***

В слепоочната област има три съединителнотъканни цепки: 1) *надябълчно междуапоневротично пространство*, ограничено от двата листа на слепоочната фасция и ябълчната дъга; 2) *субапоневротично пространство* между външната повърхност на слепоочния мускул и слепоочната фасция; 3) *дълбоко слепоочно пространство,* отделящо дълбоката повърхност на мускула от надкостницата.

В страничната **област на лицето** фасцията на околоушната жлеза ограничава едноименно пространство, където, освен слюнчената жлеза, има големи съдове и нерви, лимфни възли и значително количество хлабава съединителна тъкан, която комуникира с окологълтачната хлабава съединителна тъкан и с хлабава съединителна тъкан на медиалната повърхност на долната челюст (в подслепоочната яма).

В предния отдел на подслепоочната яма се намира мастното тяло на бузата, прилежащо към предните ръбове на дъвкателния и слепоочния мускули и отдаващо израстъци в субапоневротичното пространство на слепоочната област, в криловидненебцовата ямка и в *крилoвиднодолночелюстното пространство*. Последното се намира в задния отдел на подслепоочната ямка и е ограничено отгоре от латералния криловиден мускул, медиално – от медиалния криловиден мускул и латерално – от клона на долната челюст. Нагоре то продължава в слепоочно-криловидно и междукриловидно пространства. *Слепоочнокриловидното пространство* заляга между латералния криловиден и слепоочния мускули. Нагоре то продължава в дълбокото слепоочно пространство. *Междукриловидното пространство* заляга върху медиалната повърхност на латералния криловиден мускул.

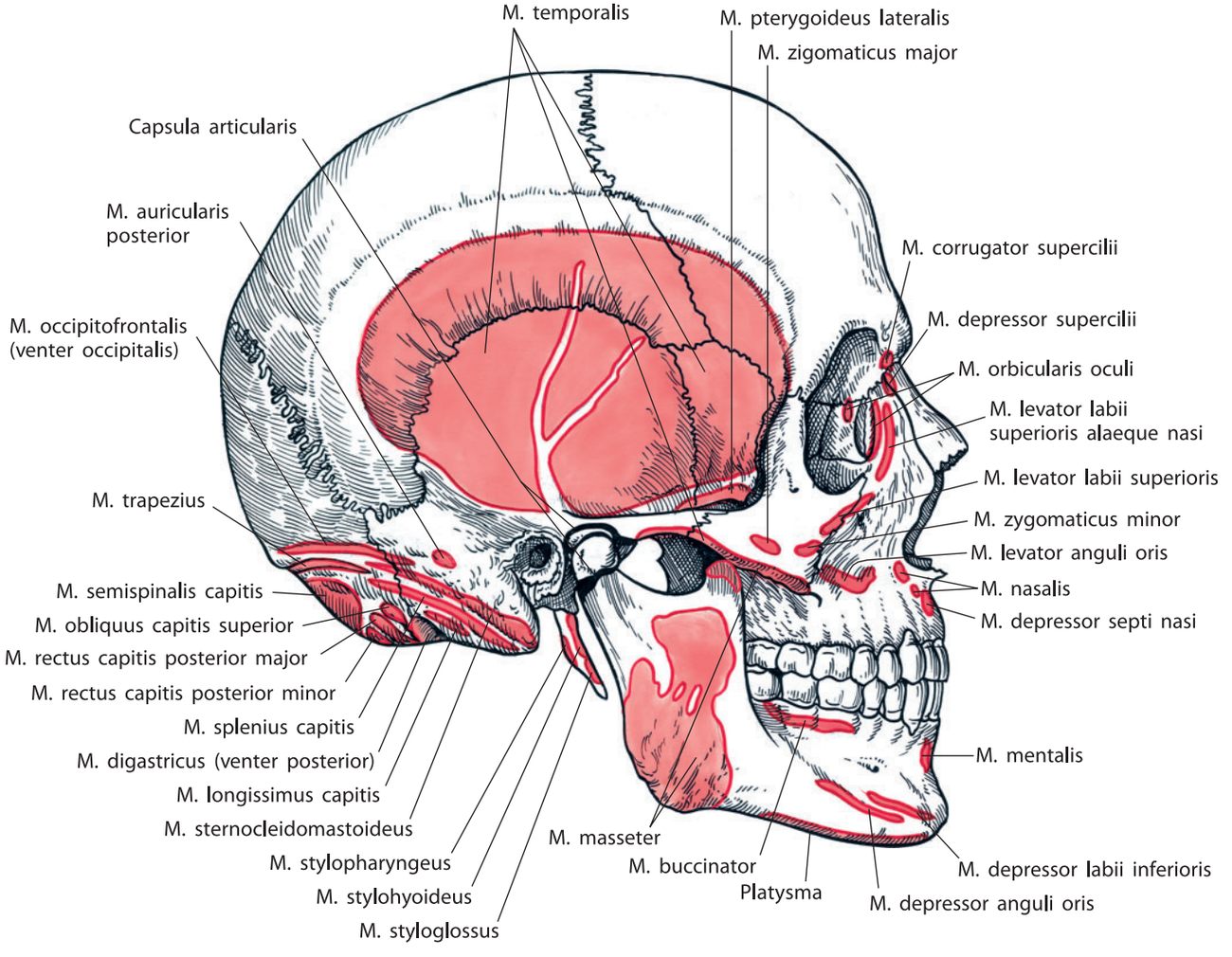

Фиг. 342. Начални и залавни места на мускули на главата (схема)

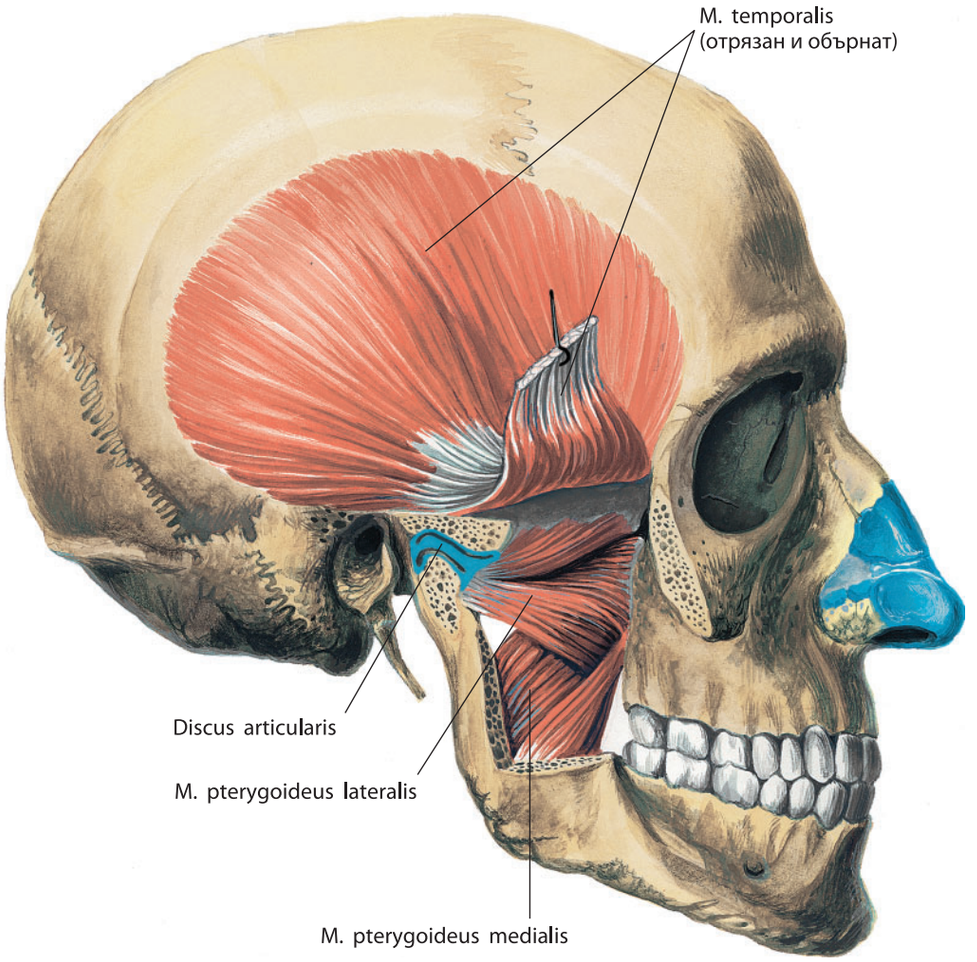

Фиг. 343. Дъвкателни мускули; изглед отдясно
(Сагитален срез; отворена е кухината на долночелюстната става; премахнат е клонът на долната челюст)

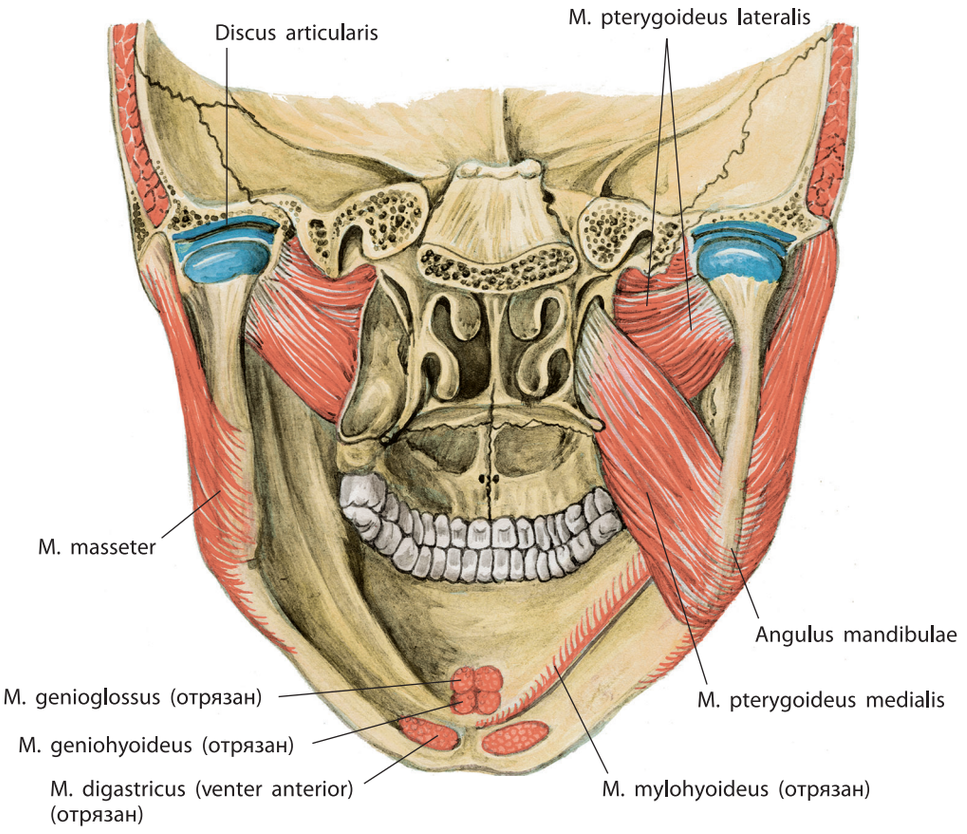

Фиг. 344. Дъвкателни мускули; изглед отзад

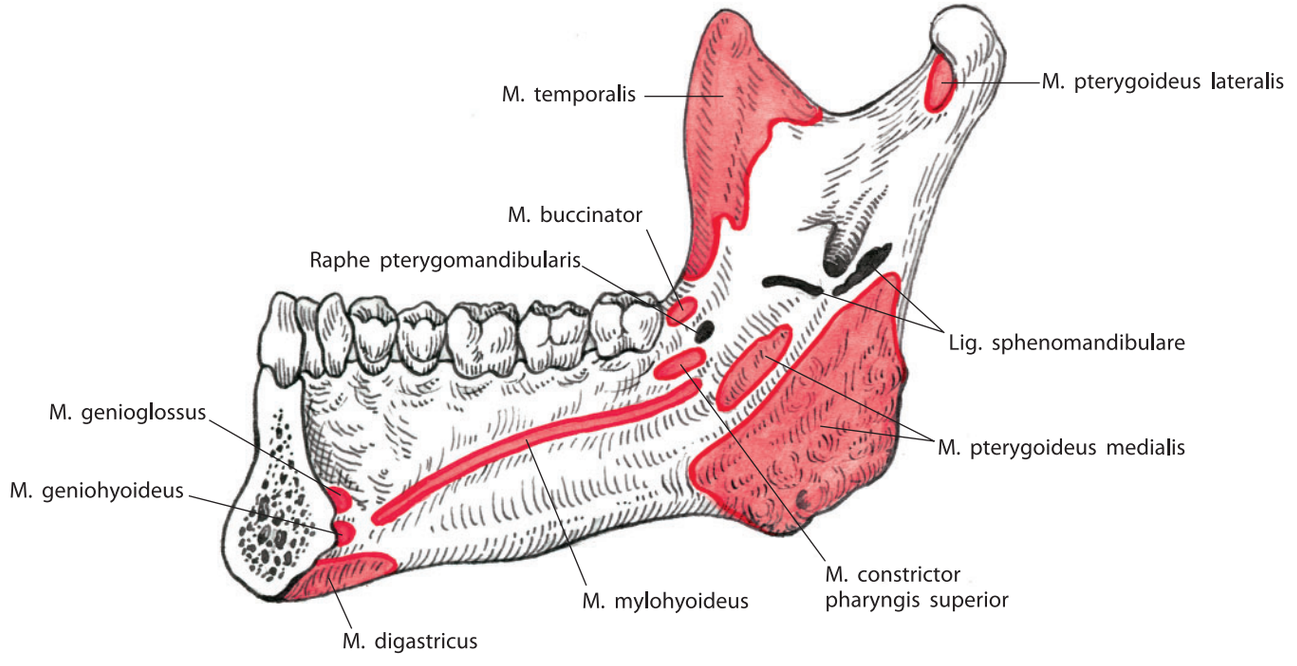

Фиг. 345. Начални и залавни места на дъвкателните мускули (схема)

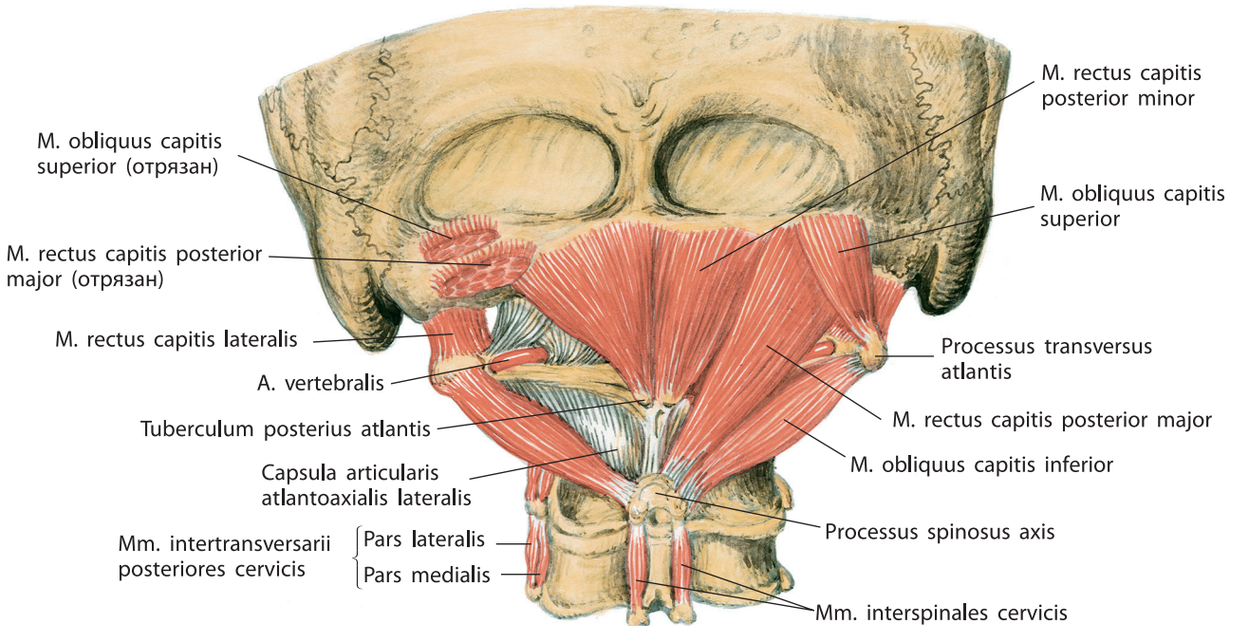

Фиг. 346. Подтилни мускули

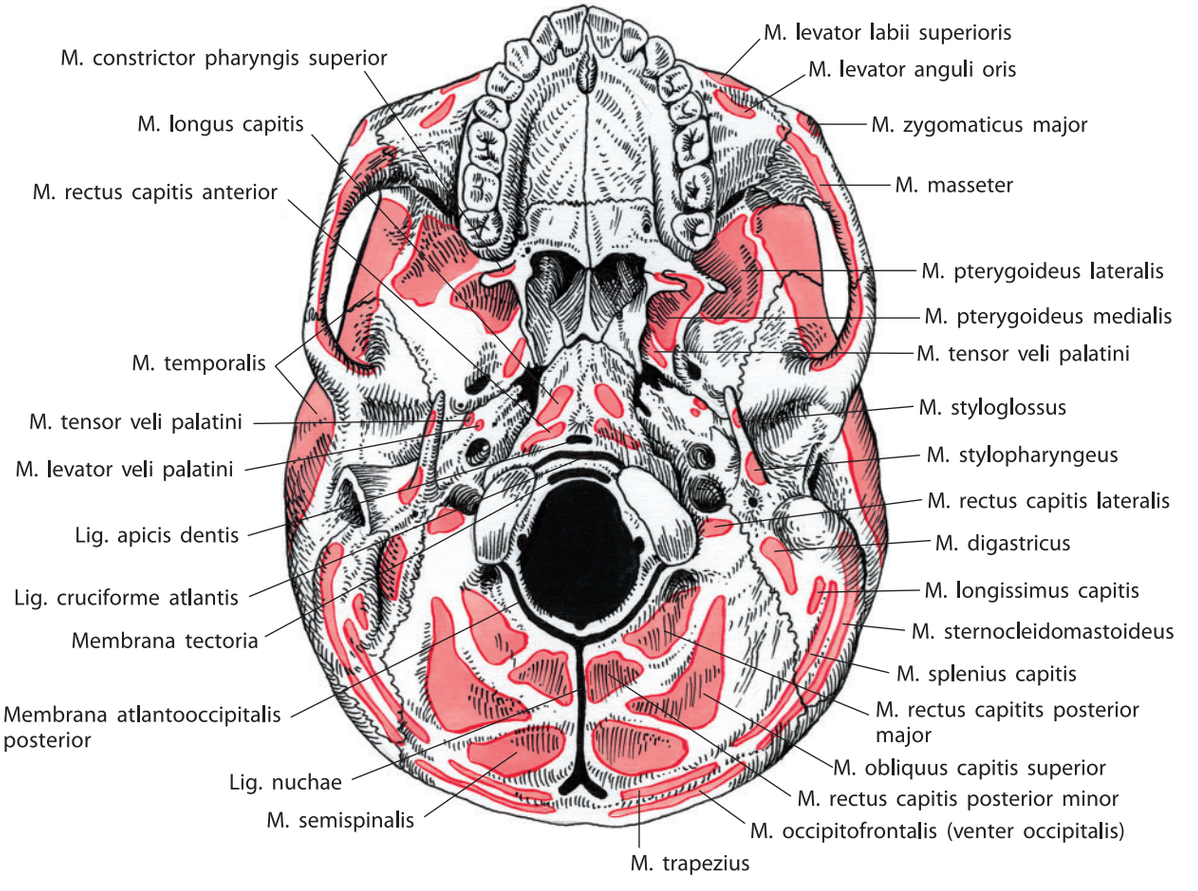

Фиг. 347. Начални и залавни места на мускули и връзки на основата на черепа (схема)

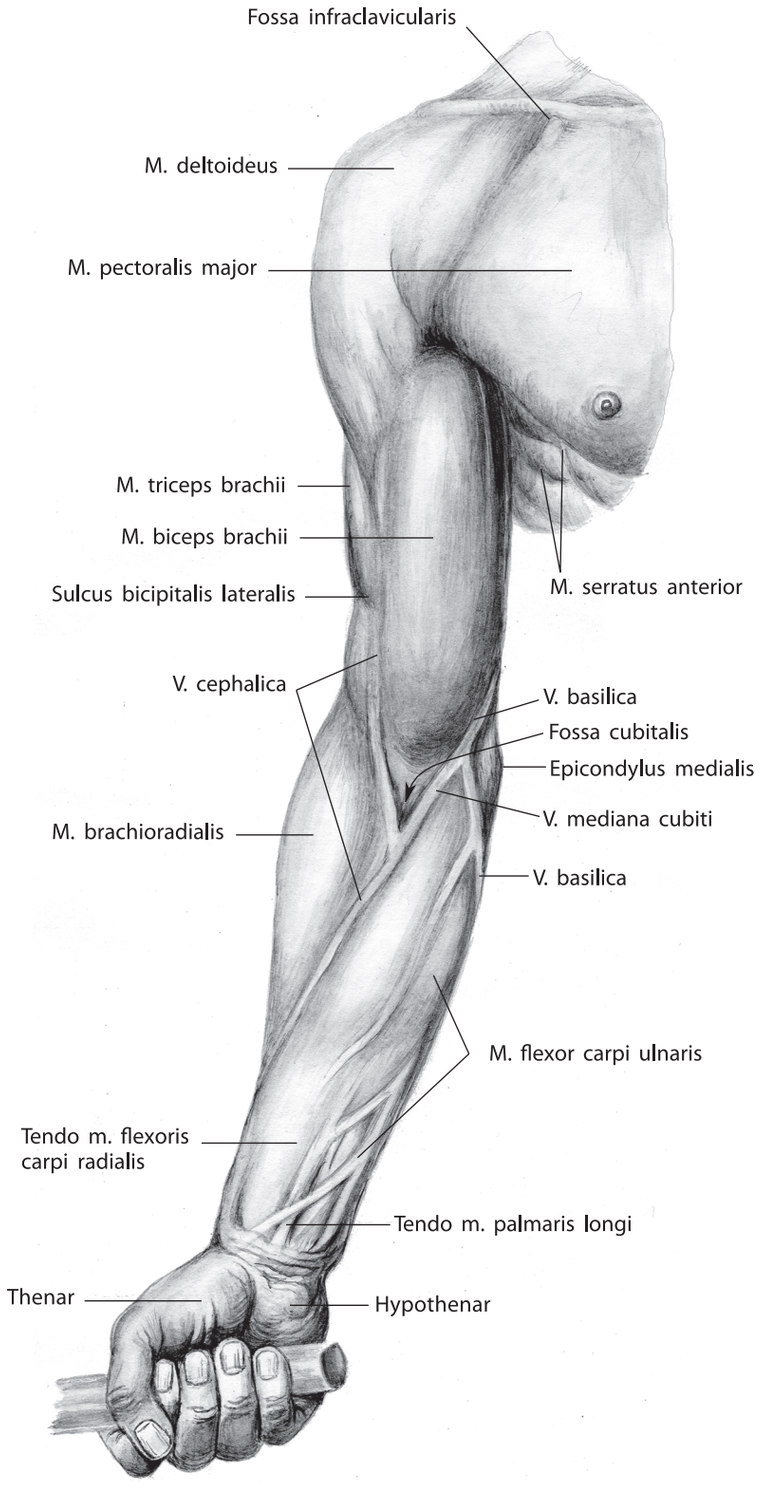

Фиг. 348. Релеф на мускулите на горния крайник, десен; изглед отпред

МУСКУЛИ И ФАСЦИИ НА ГОРНИЯ КРАЙНИК

ОБЛАСТИ НА ГОРНИЯ КРАЙНИК

Към *областите на горния крайник, regiones membri superioris* (фиг. 348–353), се отнасят:

1. ***Делтовидна област,*** *regio deltoidea*, съответстваща на разположението на делтовидния мускул, m. deltoideus.

2. ***Мишнична област,*** *regio brachialis,* която се състои от:

а) *предна мишнична област, regio brachii (brachialis) anterior*, съответстваща на контурите на двуглавия мускул на мишницата, m. biceps brachii;

б) *задна мишнична област, regio brachii (brachialis) posterior*, съответстваща на релефа на триглавия мускул на мишницата, m. triceps brachii.

3. ***Лакътна област,*** *regio cubitalis,* която се състои от:

а) *предна лакътна област, regio cubitalis anterior*, в чийто състав влиза лакътната ямка, fossa cubitalis;

б) *задна лакътна област, regio cubitalis posterior.*

4. ***Област на предмишницата,*** *regio antebrachialis,* която се състои от:

а) *предна област на предмишницата, regio antebrachii (antebrachialis) anterior;*

б) *задна област на предмишницата, regio antebrachii (antebrachialis) posterior.*

5. ***Област на китка,*** *regio carpalis,* образувана от:

а) *предна област на китката, regio carpalis anterior;*

б) *задна област на китката, regio carpalis posterior.*

6. ***Област на ръката,*** *regio manus,* състояща се от:

а) *област на дланта на ръката, palma (vola, regio palmaris),* върху която откъм латералната страна е разположено *възвишението на палеца, eminentia thenaris,* или *тенар, thenar*, а откъм медиалната – *възвишението на малкия пръст, eminentia hypothenaris,* или *хипотенар, hypothenar*;

б) *област на гърба на ръката, regio dorsalis manus,* съответстваща на тилната повърхност на китката и предкитката;

в) *предкитка, regio metacarpalis*;

г) *пръсти на ръката, digiti manus,* при които различават *дланни повърхности на пръстите, facies palmares digitorum,* и *тилни повърхности на пръстите, facies dorsales digitorum.*

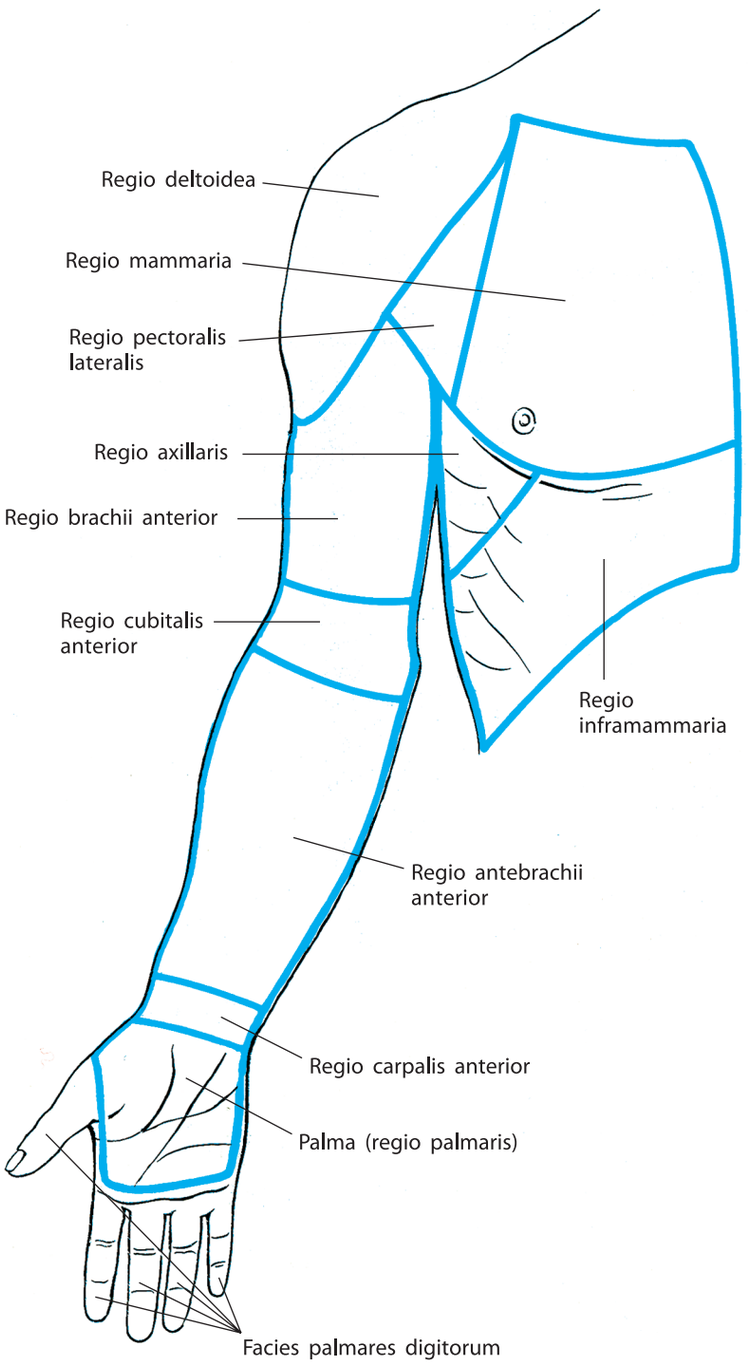

Фиг. 349. Области на горния крайник, десен; изглед отпред

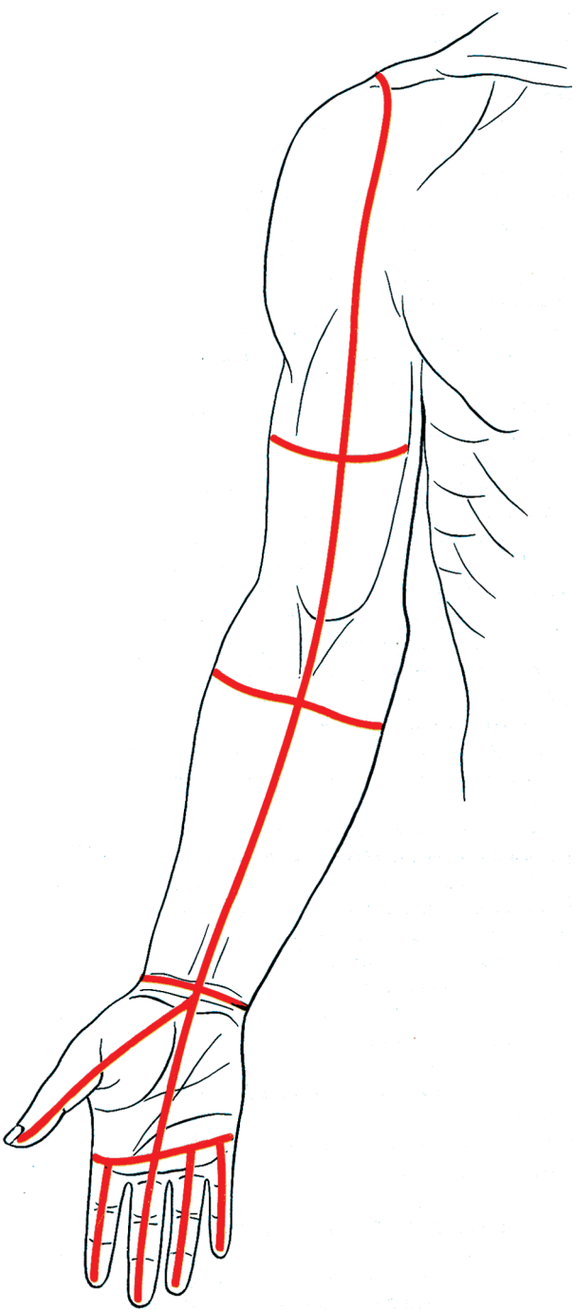

Фиг. 350. Линии на разрези на кожата на горния крайник, най-удобни за намиране на препарируеми мускули; изглед отпред

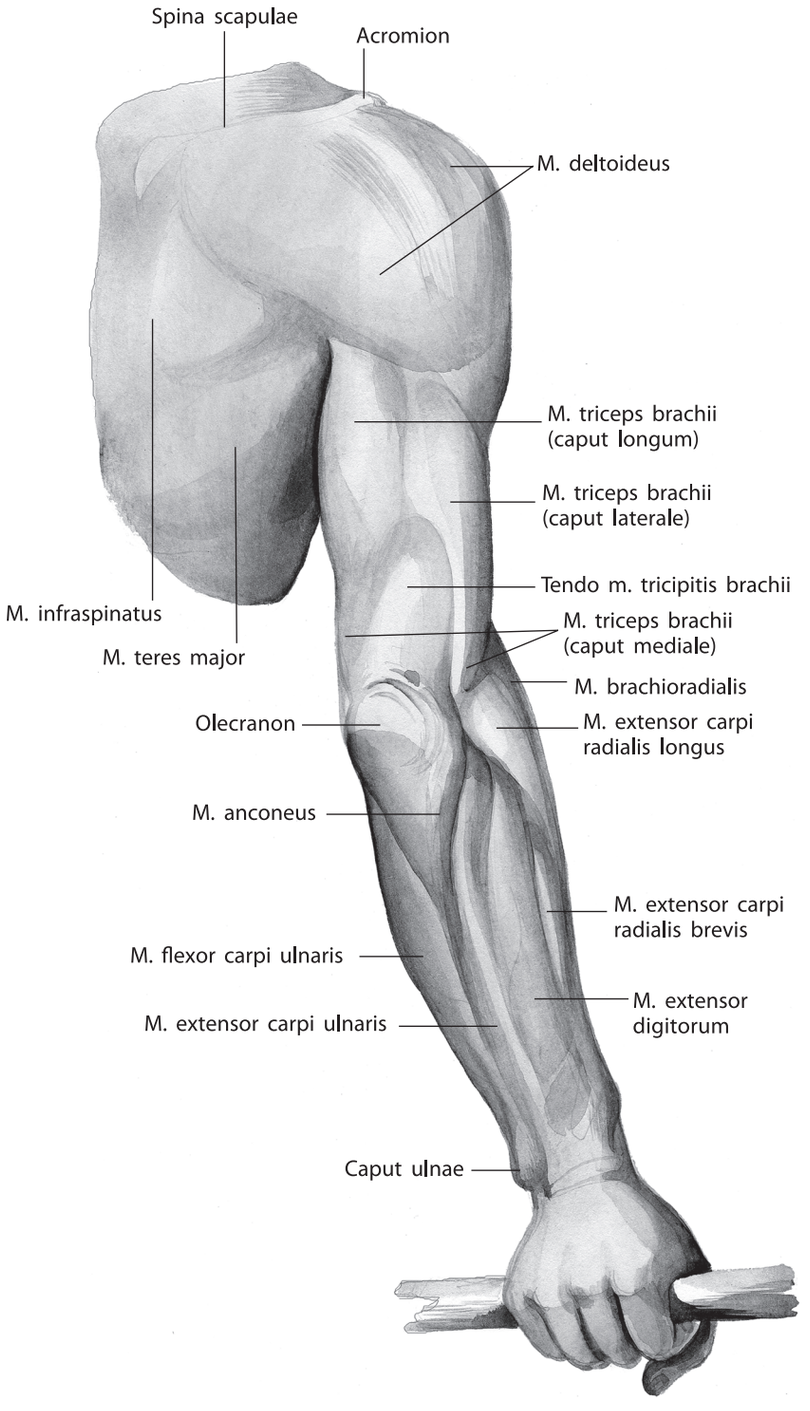

Фиг. 351. Релеф на мускули на горния крайник, десен; изглед отзад

МУСКУЛИ НА ГОРНИЯ КРАЙНИК

Мускулите на горния крайник, m. membri superioris, могат да бъдат разделени на две групи в зависимост от техните топографскоанатомични особености: мускули на раменния пояс и мускули на свободния горен крайник.

МУСКУЛИ НА РАМЕННИЯ ПОЯС

Към *мускулите на раменния пояс, mm. cinguli membri superioris* (вж. също „Мускули на гърба“ и „Мускули на гърдите“), се отнасят: 1) делтовиден мускул; 2) надгребенен мускул; 3) подгребенен мускул; 4) малък объл мускул; 5) голям объл мускул; 6) подлопатков мускул.

1. ***Делтовидният мускул,*** *m. deltoideus* (вж. фиг. 351, 354–365, 367), покрива раменната става. Мускулът е дебел и има форма на триъгълник, обърнат с основата нагоре, а с върха надолу. Съставен е от големи мускулни снопчета, които се събират ветрилообразно към върха. Започва от ключицата и лопатката; захваща се за делтовидна грапавина на раменната кост. Между долната повърхност на мускула и голямото възвишение на раменната кост заляга значителна по размери *подделтовидна торбичка, bursa subdeltoidea.*

Малко по-нагоре и назад, под клюновидно-акромиалната връзка и акромиона, се разполага малка *подакромиална торбичка, bursa subacromialis*.

Функция: тегли рамото напред и леко го завърта навътре (пронация), отвежда рамото навън, до хоризонтално ниво, тегли крайника назад, леко го ротира навън (супинация).

Инервация: n. axillaris (C_V–C_{VI}).

Кръвоснабдяване: a. circumflexa humeri posterior, a. thoracoacromialis.

2. ***Надгребенният мускул,*** *m. supraspinatus* (вж. фиг. 361–365, 367), е триъгълен, започва от стените на надгребенната яма и я запълва изцяло. Мускулните снопчета, събирайки се в по-тясна част на мускула, се насочват навън, преминават под акромиона и се захващат за голямото хълмче на раменната кост. Краищното сухожилие на надгребенния мускул се сраства със задната повърхност на капсулата на раменната става и при съкращаването си я изтегля навън, предотвратявайки нейното заклещване.

Функция: отвежда рамото.

Инервация: n. suprascapularis (C_V–C_{VI}).

Кръвоснабдяване: a. suprascapularis, a. circumflexa scapulae.

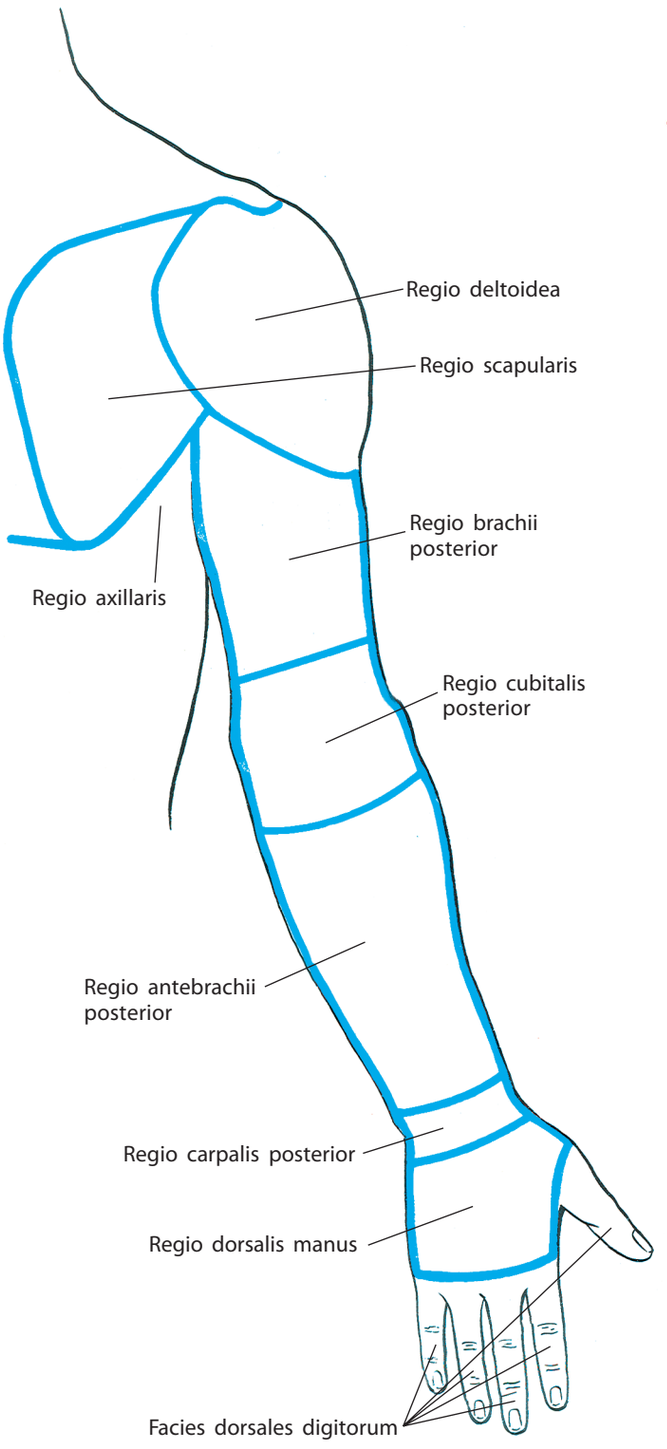

Фиг. 352. Области на горния крайник; изглед отзад

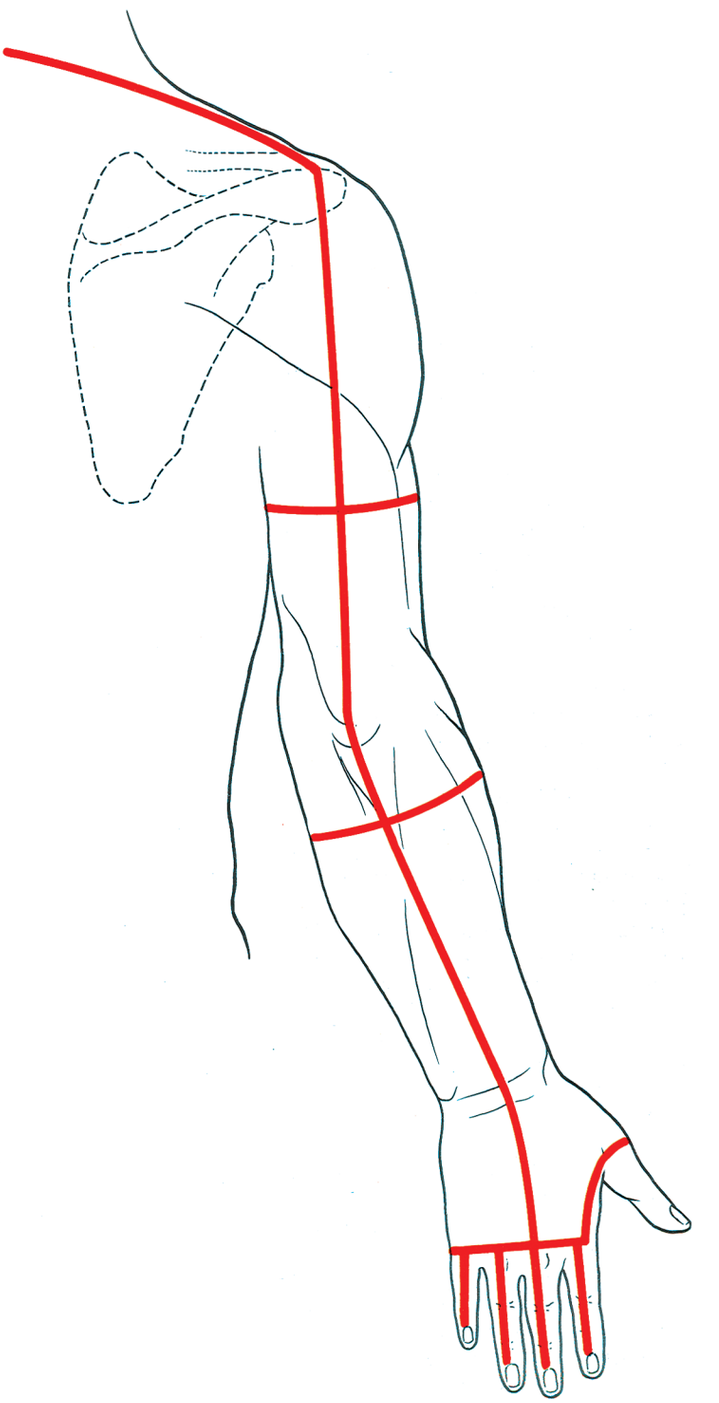

Фиг. 353. Линии на разрези на кожата на горния крайник, най-удобни за намиране на препарируеми мускули; изглед отзад

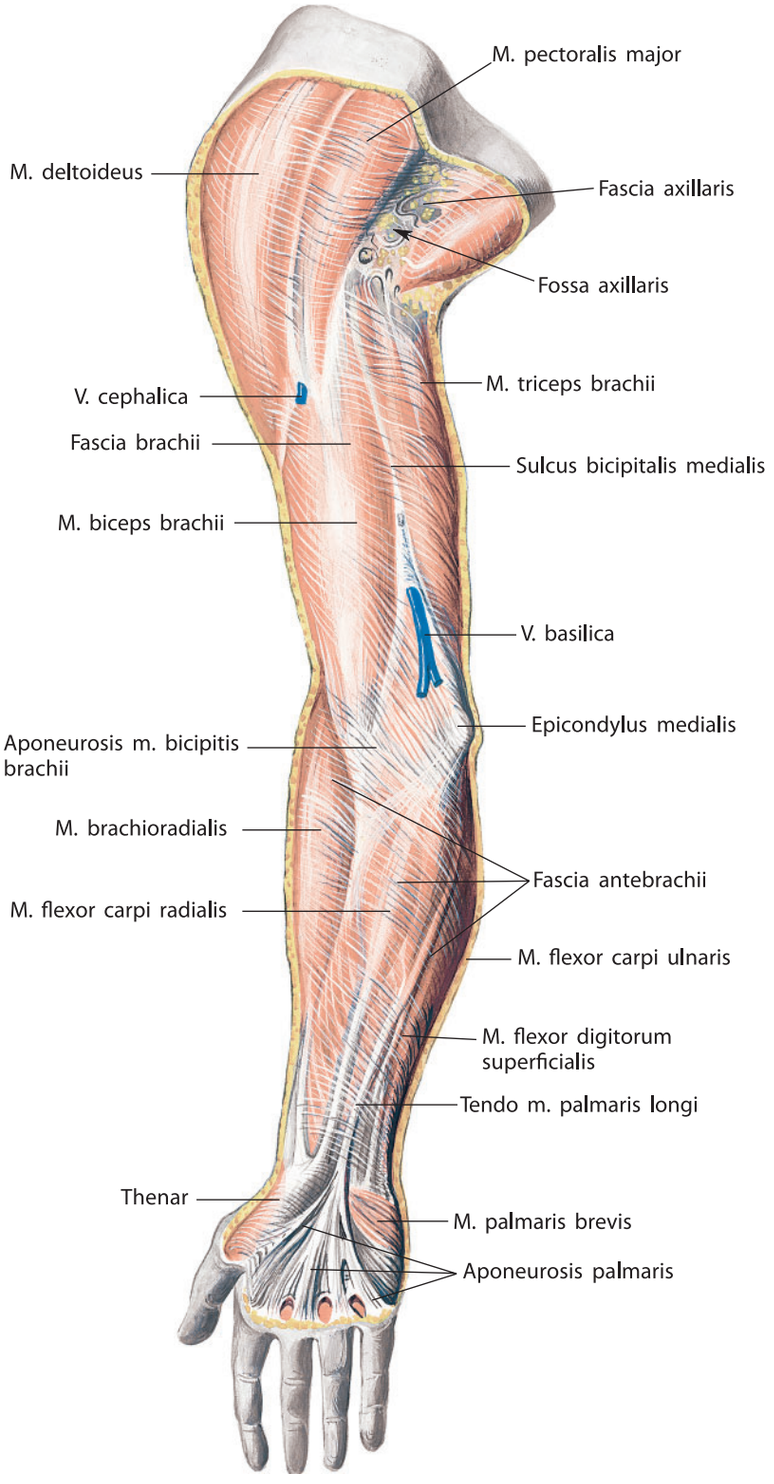

Фиг. 354. Мускули и фасции на горния крайник, десен, изглед отпред (Кожата и подкожната тъкан са отстранени)

3. ***Подгребенният мускул,*** *m. infraspinatus* (вж. фиг. 361–363, 367), е триъгълен, плосък и запълва цялата подгребенната яма. По цялата си дължина мускулът е покрит отгоре, откъм латералната страна, от делтовидния мускул, m. deltoideus, откъм медиалната – от трапецовидния мускул, m. trapezius, в долните части – от широкия мускул на гърба, m. latissimus dorsi и от големия обл мускул, m. teres major. Средната част на мускула е покрита от собствена фасция. Мускулът започва от цялата повърхност на подгребенната яма и от задната повърхност на лопатката, оставяйки свободни външния ръб и долния ъгъл, след което се насочва латерално. Конвергирайки, неговите снопчета се събират в малко късо сухожилие, което се залавя за голямото хълмче на раменната кост. В залавното място се намира *подсухожилна торбичка на подгребенния мускул, bursa subtendinea musculi infraspinati.*

Функция: отвежда назад повдигнтия крайник и завърта рамото навън.

Инервация: n. suprascapularis (C_V–C_{VI}).

Кръвоснабдяване: a. circumflexa scapulae, a. suprascapularis.

4. ***Малкият обл мускул,*** *m. teres minor* (вж. фиг. 361, 367), представлява продълговата връв със заоблена форма (в напречно сечение), чиито мускулни снопчета са разположени успоредно едно на друго.

Горният ръб на мускула приляга плътно към m. infraspinatus; задната му част е покрита от m. teres major, а предната – от m. deltoideus. Мускулът започва от латералния ръб на лопатката, заемайки на това място тясна, изтеглена по дължина площадка, разположена по-надолу от подставната изпъкналост, до долния ъгъл на лопатката. Насочвайки се латерално, мускулът преминава в късо и доста мощно сухожилие, което по своя ход се сраства със задната повърхност на ставната капсула на раменната става и се захваща за долния ръб на голямо хълмче на раменната кост.

Функция: супинира крайника, като леко го отвежда назад; изтегля ставната капсула на раменната става.

Инервация: n. axillaris (C_V–C_{VI}).

Кръвоснабдяване: a. circumflexa scapulae.

5. ***Големият обл мускул,*** *m. teres major* (вж. фиг. 361–363, 367), е плосък и издължен. Мускулните му снопчета вървят отначало надолу, а след това успоредно на дължината на мускула. По цялата му дължина в задния отдел е покрит от m.

latissimus dorsi, във външния отдел – от дългата глава на триглавия мускул, caput longum musculi tricipitis brachii, и от m. deltoideus, а в средния отдел – от тънка фасция, свързана с фасцията на m. latissimus dorsi.

Мускулът започва от външния ръб на долния ъгъл на лопатката и фасцията на m. infraspinatus, насочвайки се навън; залавя се за гребена на малко хълмче на раменната кост. До мястото на залавянето има *подсухожилна торбичка на големия кръгъл мускул, bursa subtendinea musculi teretis majoris.*

Функция: пронира крайника и го тегли назад, привеждайки го към туловището.

Инервация: n. subscapularis (C_V–C_{VII}).

Кръвоснабдяване: a. subscapularis.

б. ***Подлопатковият мускул,*** *m. subscapularis* (вж. фиг. 356, 358), изпълва цялата подлопаткова яма и представлява плосък триъгълен мускул, съставен от отделни мускулни снопчета, между които има фасциални прослойки. Основата на триъгълника заляга паралелно на медиалния ръб на лопатката, а върхът е образуван от конвергиращи мускулни снопчета и е насочена навън към раменната кост. В мускула се различават два слоя – повърхностен и дълбок. Дълбоките снопчета започват от ребрената повърхност на лопатката, а повърхностните – от подлопатковата фасция, която се прикрепя по ръбовете на подлопатковата яма. Насочвайки се латерално, мускулът преминава в малко сухожилие, сращащо се с предната повърхност на ставната капсула на раменната става, която мускулът тегли назад при съкращаване; залавя се за малкото хълмче и гребена на малкото хълмче на раменната кост. В областта, където сухожилието се залавя, има неголяма *подсухожилна торбичка на подлопатъчния мускул, bursa subtendinea musculi subscapularis,* комуникираща с кухината на раменната става.

Функция: пронира рамото и участва в привеждането му към туловището.

Инервация: n. subscapularis (C_V–C_{VII}).

Кръвоснабдяване: a. subscapularis.

МУСКУЛИ НА СВОБОДНИЯ ГОРЕН КРАЙНИК

Мускулите на свободния горен крайник, mm. partis liberae membri superioris, се делят на мускули на мишницата, мускули на предмишницата и мускули на китката.

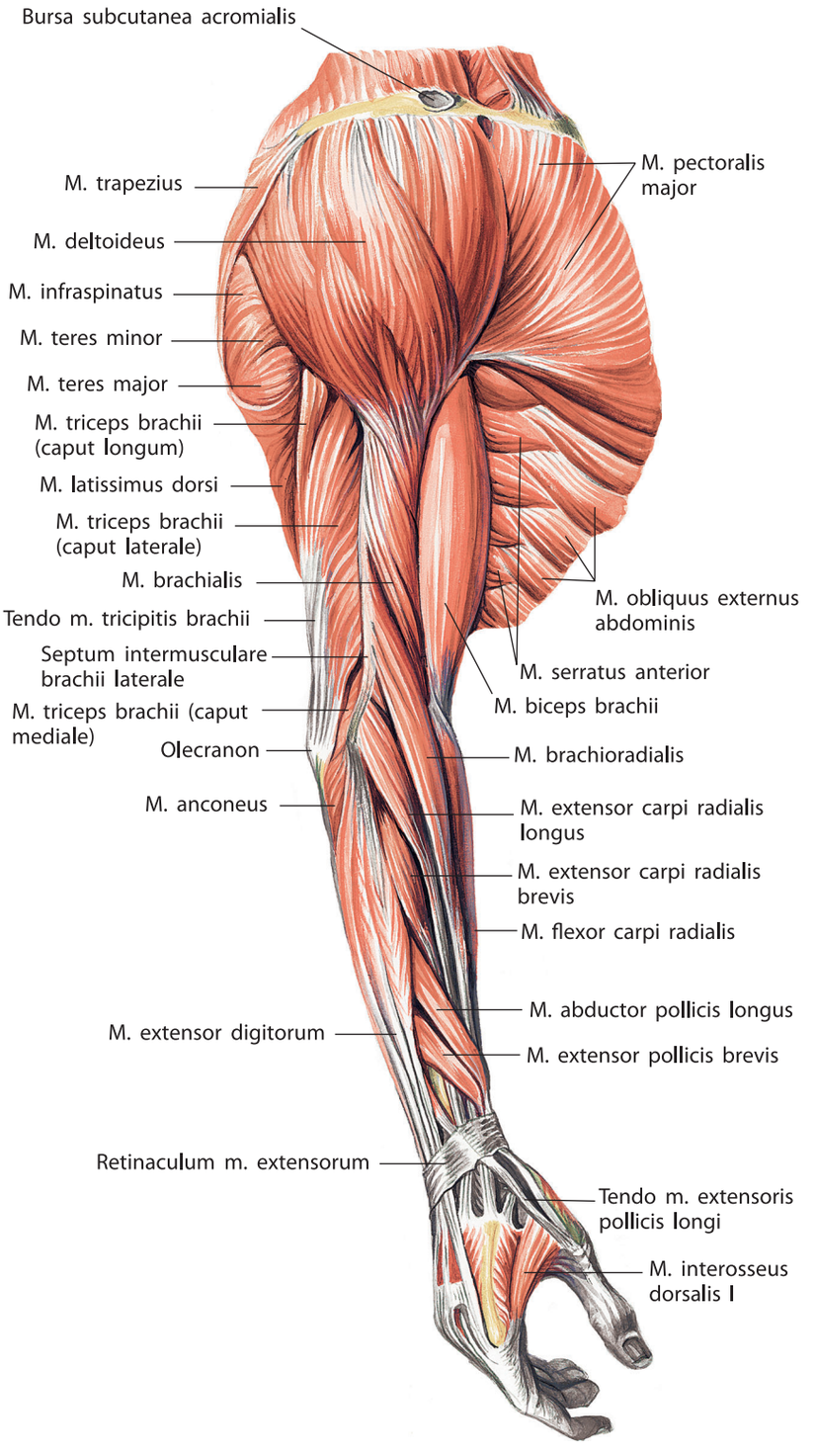

Фиг. 355. Мускули на горния крайник, десен; изглед отстрани

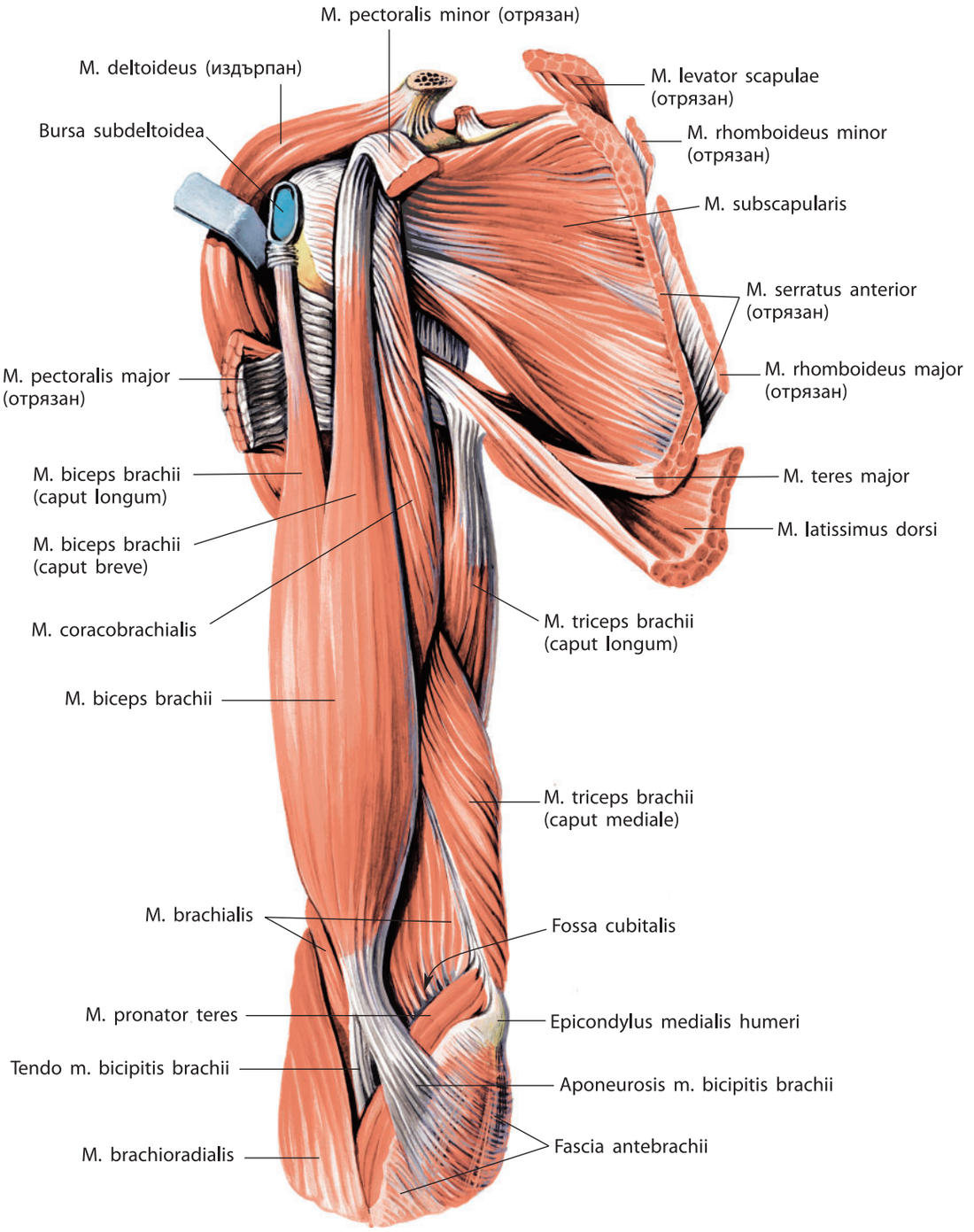

Фиг. 356. Мускули на десния раменен пояс и мишницата; изглед отпред

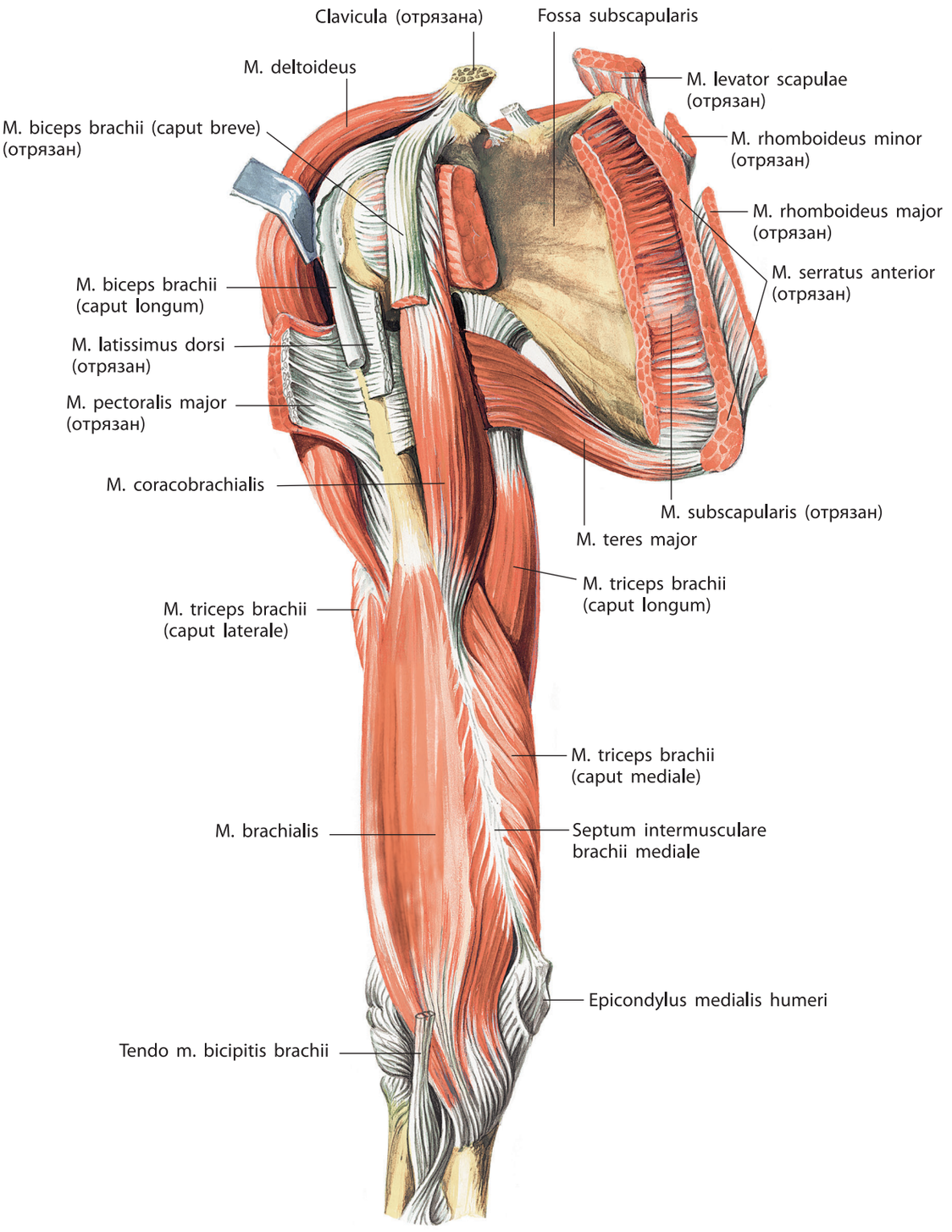

Фиг. 357. Мускули на десния раменен пояс и мишницата; изглед отпред
(Подлопатковият мускул и двуглавият мускул на мишницата са частично отстранени)

Мускули на мишницата

Мускулите на мишницата, *mm. brachii*, се делят на предна и задна група. Към **предната група** се отнасят предимно сгъвачите: 1) двуглав мускул на мишницата, 2) клюновидномишничен мускул, 3) мишничен мускул; към **задната група** – разгъвачите: 1) триглав мускул на мишницата, 2) лакътен мускул, 3) ставен мускул на лакътя.

Предна група

1. ***Двуглавият мускул на мишницата,*** *m. biceps brachii* (фиг. 366; вж. фиг. 354–356, 364) е съставен е от две глави; по форма е окръглен, вретенообразен. Заема предната област на мишницата и лакътната сгъвка и се разполага непосредствено под кожата.

Дългата глава, caput longum, заема латерално положение. Започва като дълго сухожилие от надставната пъпка на лопатката, преминава над главата на раменната кост през кухината на раменната става, заляга в междутуберкулната бразда, заобиколена от *междутуберкуларно влагалище, vagina tendinis intertubercularis*, и нататък преминава в мускулно коремче.

Късата глава, caput breve, заема медиално положение. Тя започва с широко сухожилие от върха на клюновидния израстък на лопатката и, насочвайки се надолу, също преминава в мускулно коремче.

Двете глави се съединяват помежду си в дълго мускулно коремче, което в лакътната ямка се стеснява и преминава в мощно сухожилие, залавящо се към грапавината на лъчевата кост. В мястото на прикрепване на сухожилието се разполага *двуглаво лъчевата торбичка, bursa bicipitoradialis*, а между сухожилията на двуглавия и мишничния мускул, в горната част на косата хорда, там, където тя се приближава към медиалната повърхностна лакътната кост, заляга *междукостна лакътна торбичка, bursa cubitalis interossea.*

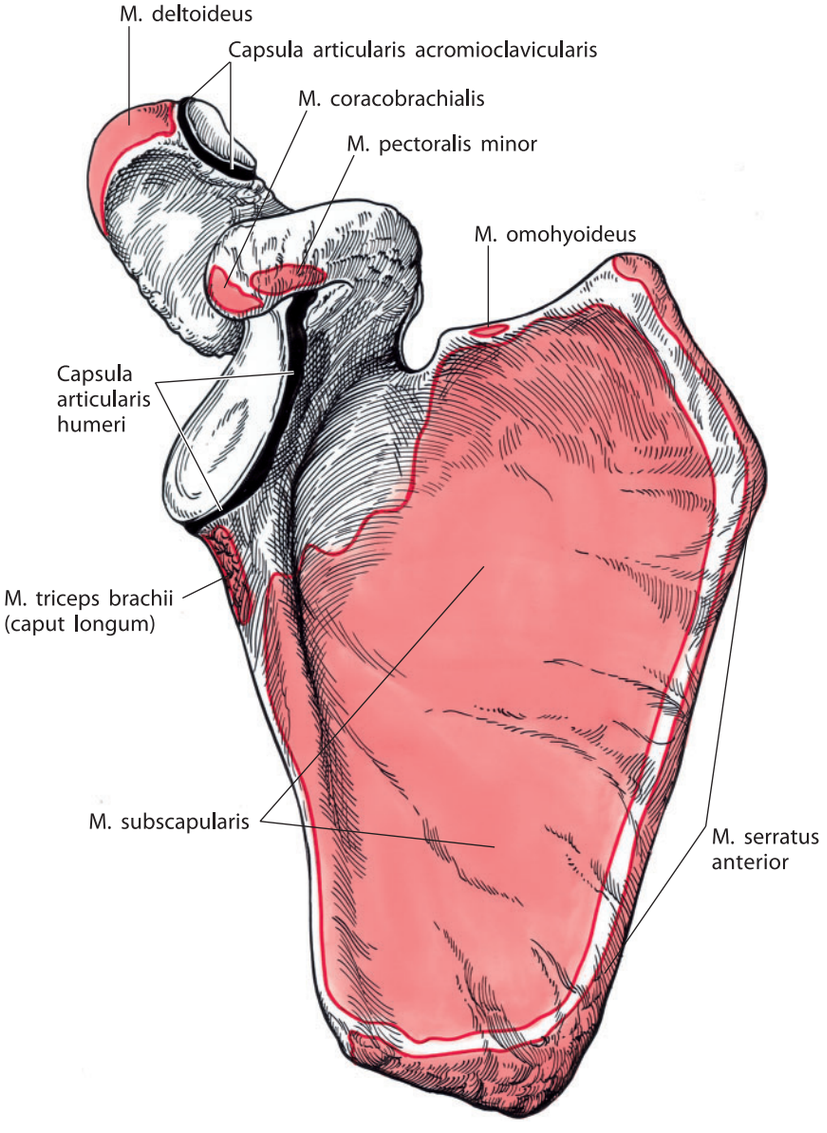

Фиг. 358. Начални и залавни места на мускули на лопатката, дясна; изглед отпред (схема)

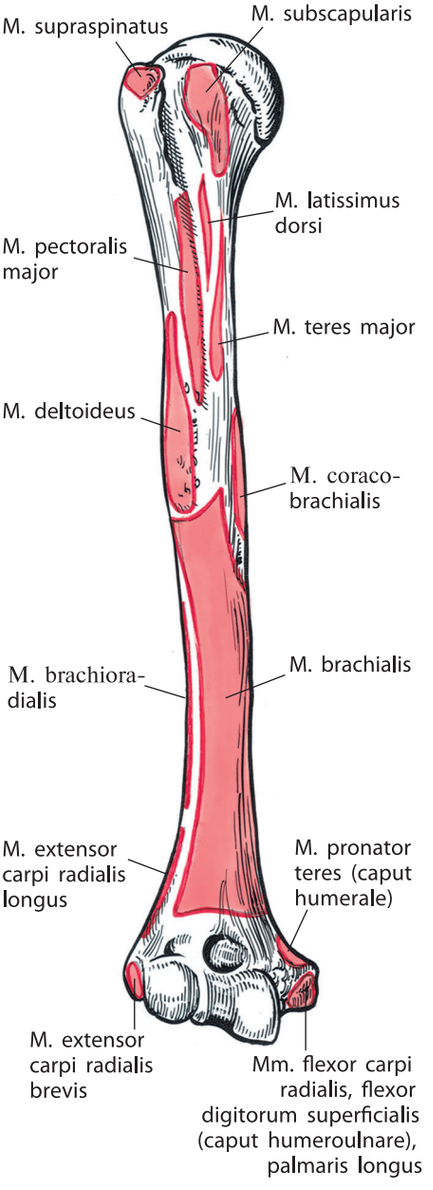

Фиг. 359. Начални и залавни места на мускули на раменната кост, дясна; изглед отпред (схема)

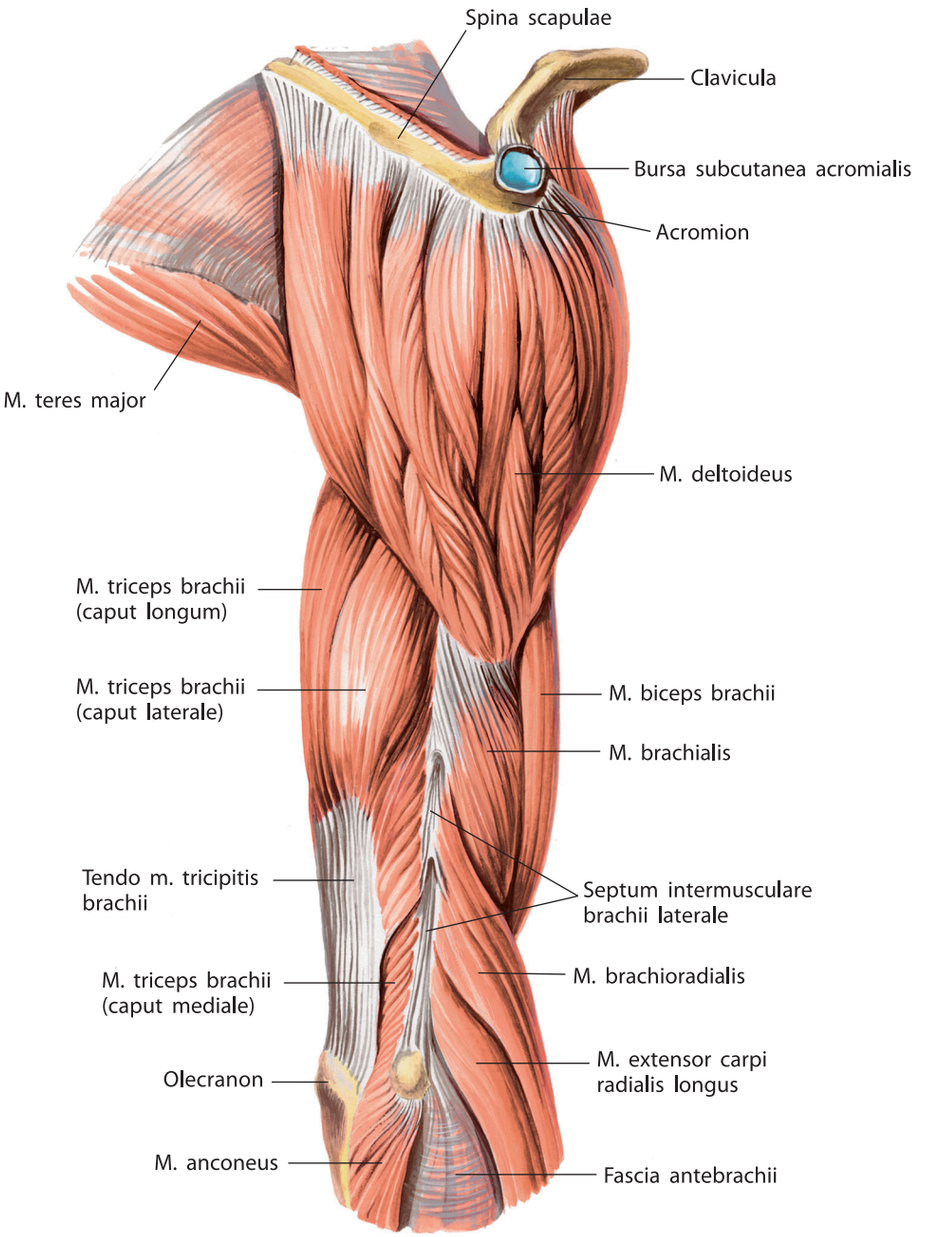

Фиг. 360. Мускули на десния раменен пояс и мишницата; изглед отстрани

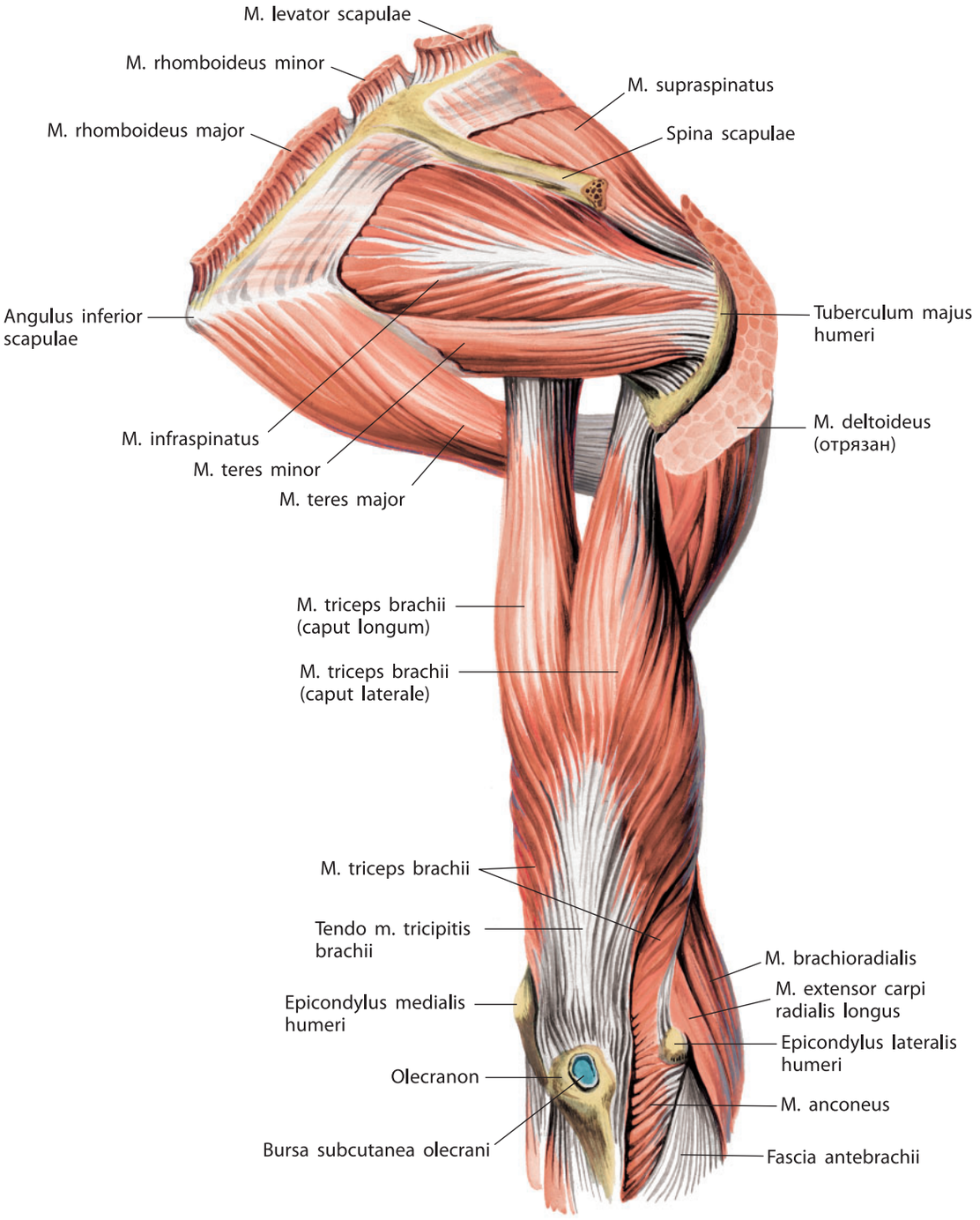

Фиг. 361. Мускули на десния раменен пояс и мишницата; изглед отзад *(Делтовидният мускул е частично отстранен)*

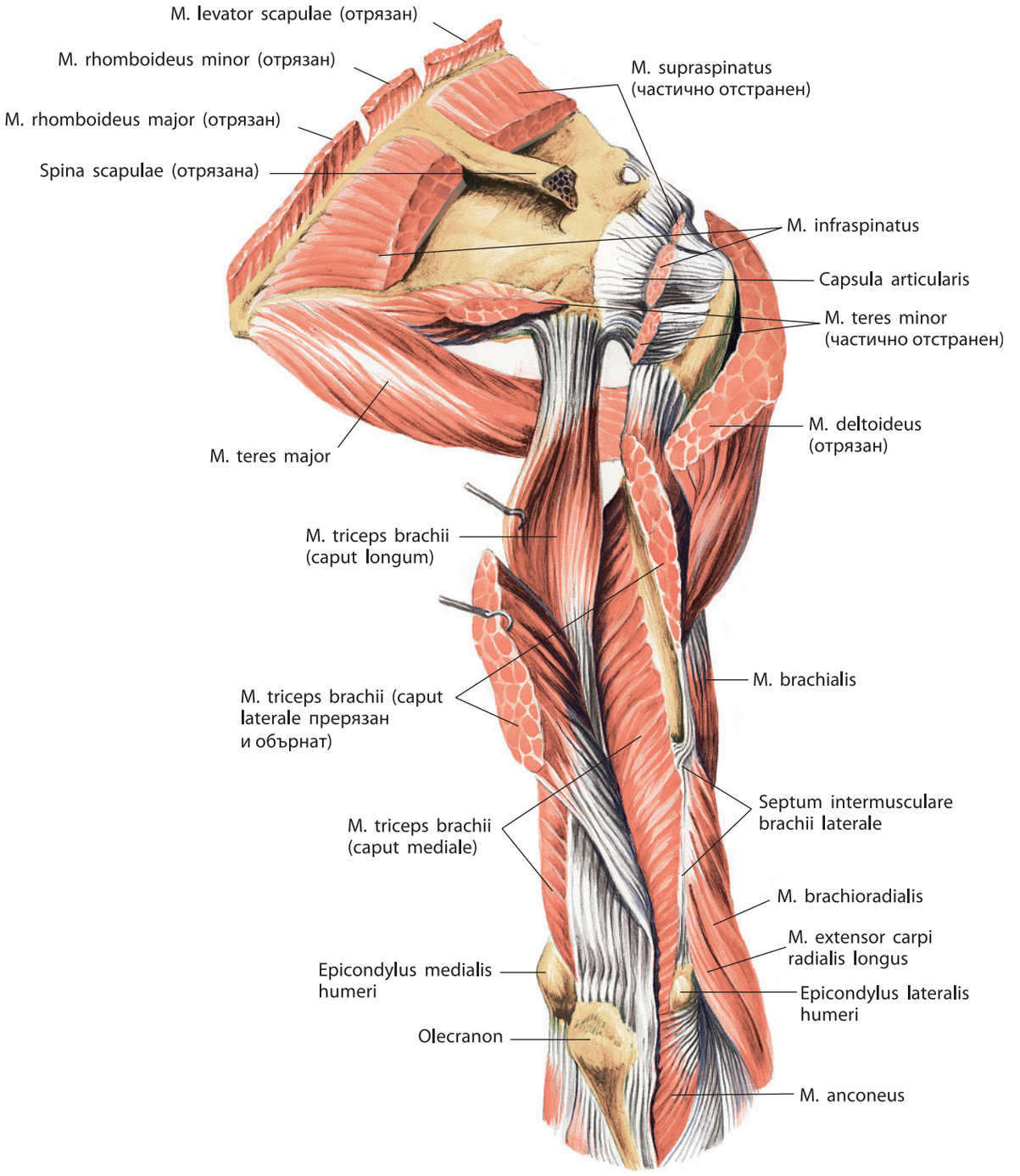

Фиг. 362. Мускули на десния раменен пояс и мишницата; изглед отзад

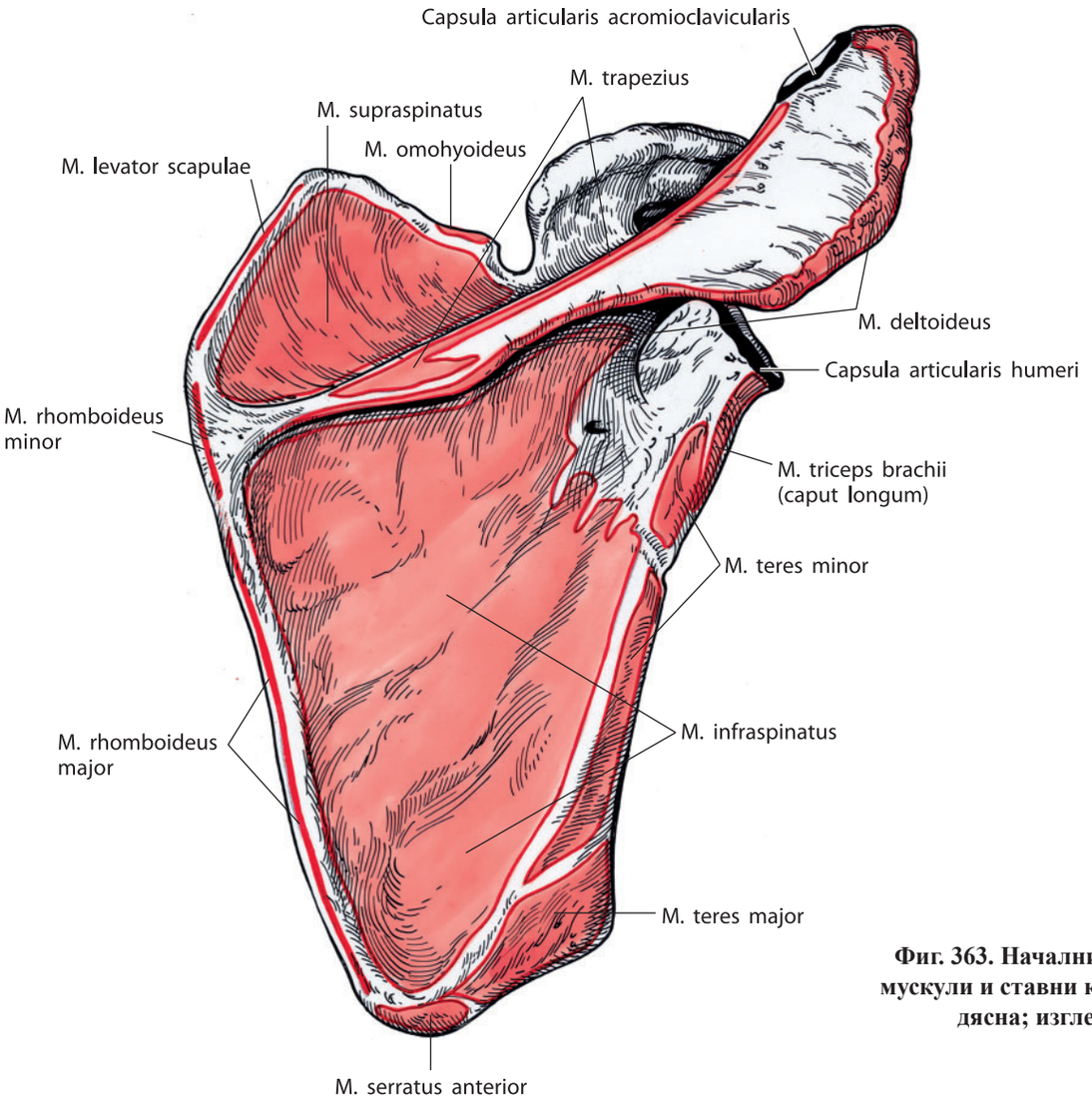

Фиг. 363. Начални и залавни места на мускули и ставни капсули на лопатката, дясна; изглед отзад (схема)

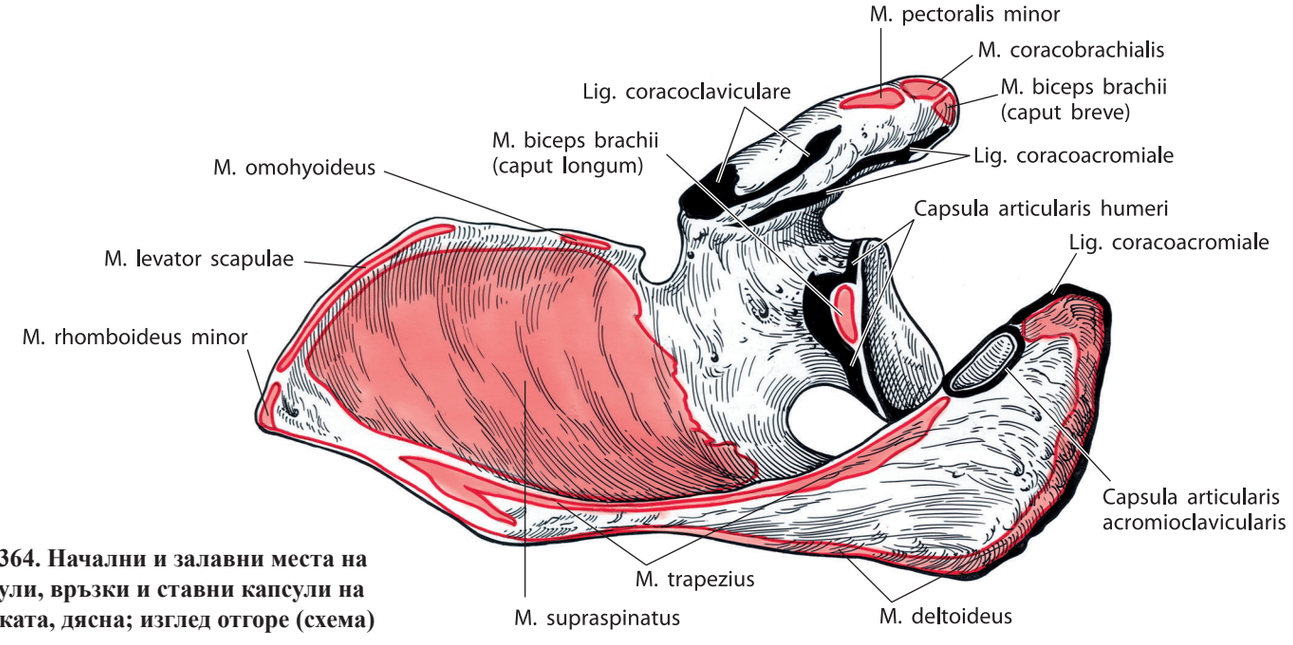

Фиг. 364. Начални и залавни места на мускули, връзки и ставни капсули на лопатката, дясна; изглед отгоре (схема)

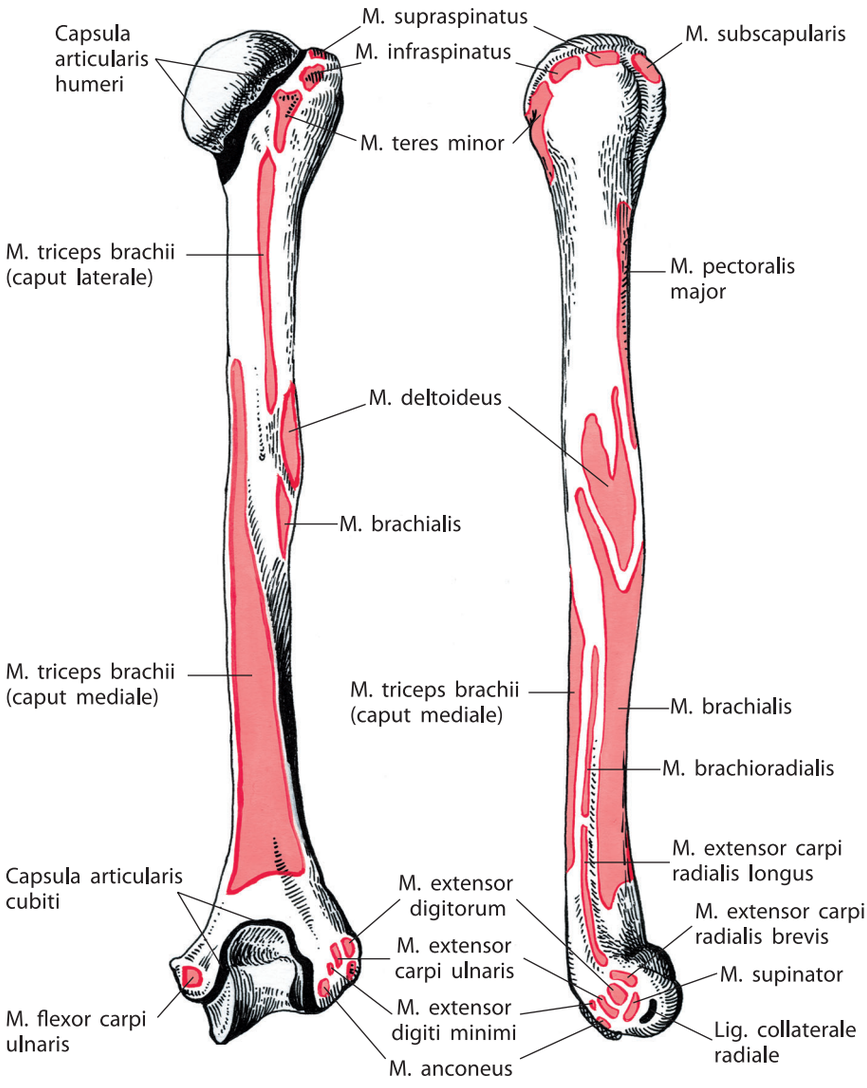

Фиг. 365. Начални и залавни места на мускули, връзки и ставни капсули на раменната кост, дясна; изглед отзад и отстрани (схема)

От проксималния край на сухожилието се отделя част от снопчетата като тънка пластинка – *апоневроза на двуглавия мускул на рамото, aponeurosis musculi bicipitis brachii (bicipitalis)*. От двете страни на m. biceps brachii на мишницата се разполагат почти симетрично браздите на рамото: медиалната (лакътна) бразда, sulcus bicipitalis medialis (ulnaris) и латералната (лъчева) бразда, sulcus bicipitalis lateralis (radialis).

Функция: сгъва ръката в лакътната става и супинира предмишницата; с помощта на дългата глава участва в отвеждането на крайника, а на късата – в привеждането на крайника.

Инервация: n. musculocutaneus (C_V–C_{VII}).

Кръвоснабдяване: aa. collaterales ulnares superior et inferior, a. recurrens radialis, a. brachialis.

2. ***Клюновидномишничният мускул,*** *m. coracobrachialis* (вж. фиг. 356–359) е плосък, по цялата му дължина е покрит от късата глава на m. biceps brachii. Започва от върха на клюновидния израстък на лопатката и се залавя под средата на медиалната повърхност на раменната кост по хода на гребена на малкото хълмче. Освен това, част от мускулните снопчета се залавят за медиалната междумускулна преграда на мишницата, septum intermusculare brachii mediale. В областта, от която започва мускулът, се намира *торбичката на клюновидномишничния мускул, bursa musculi coracobrachialis.*

Функция: повдига крайника и го привежда към срединната линия.

Инервация: n. musculocutaneus (C_{VI}–C_{VII})

Кръвоснабдяване: aa. circumflexae humeri anterior et posterior.

3. ***Мишничният мускул,*** *m. brachialis* (вж. фиг. 355–357), е доста широк, месест и вретенообразен. Лежи под двуглавия мускул на мишницата, на предната повърхност на долната половина на мишницата. Започва от външната и предната повърхност на дисталната половина на раменната кост, обхващайки като подкова мястото на залавяне на делтовидния мускул, m. deltoideus, а също и от латералната и медиалната междумускулни прегради на мишницата. Сухожилие-

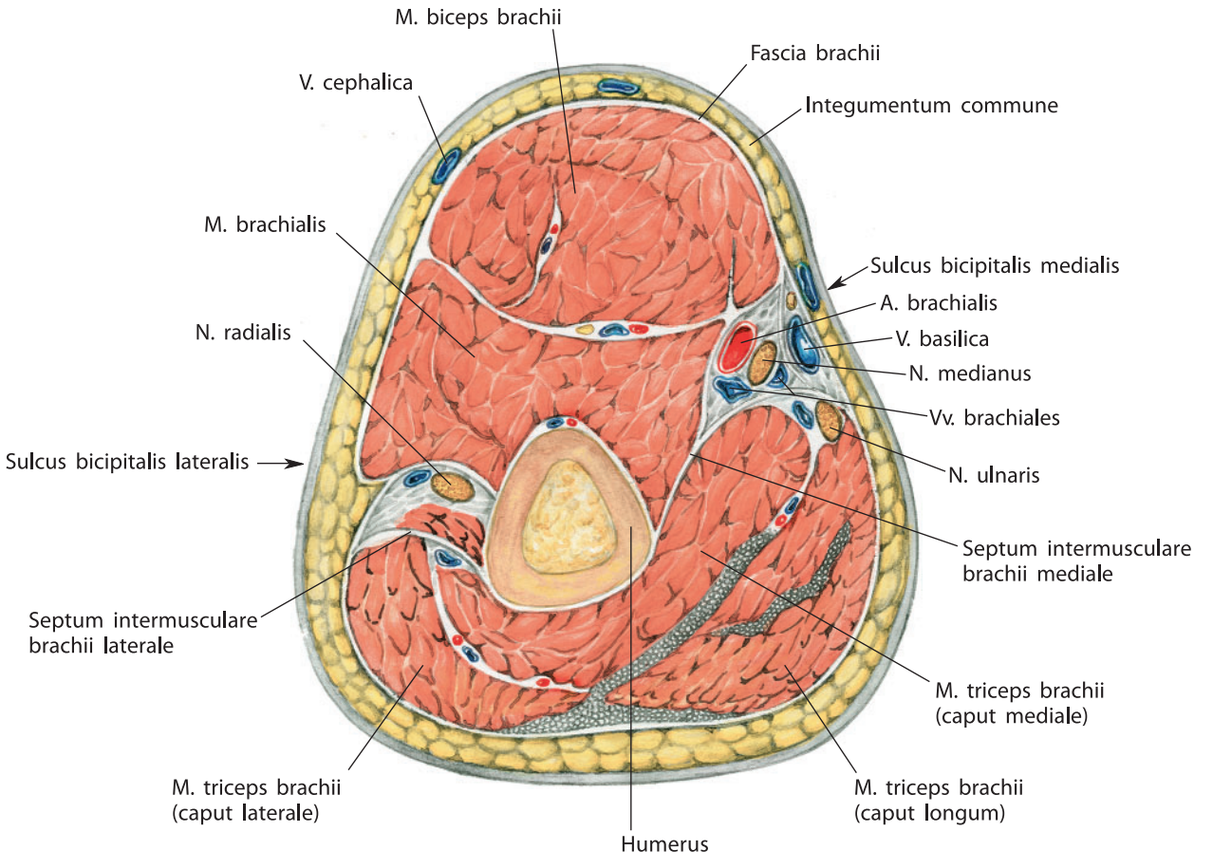

Фиг. 366. Мускули и фасция на мишницата, дясно *(Напречен разрез на нивото на средните отдели на мишницата)*

то му се прехвърля над лакътната става и с дълбоките си снопчета се сраства със ставната капсула и се захваща към грапавината на лакътната кост.

Функция: сгъва предмишницата в лакътната става и опъва ставната капсула на лакътната става.

Инервация: n. musculocutaneus (C_V–C_{VII}).

Кръвоснабдяване: aa. collaterales ulnares superior et inferior, aa. brachialis et recurrens radialis.

Задна група

1. ***Триглавият мускул на мишницата,*** *m. triceps brachii* (фиг. 367; вж. фиг. 360–363, 365, 366), е масивен и дълъг. Разполага се по продължение на цялата задна повърхност на мишницата – от лопатката до лакътния израстък.

Мускулът има три глави: дълга, латерална и медиална. Нагоре, в мястото откъдето започва, главите са покрити от делтовидния мускул, m. deltoideus.

Дългата глава, caput longum, започва като широко сухожилие от подставната пъпка на лопатката, насочва се надолу, минава в пространството между малкия и големия кръгъл мускул, m. teres minor et m. teres major, и заляга до и навътре от външната глава.

Латералната глава, caput laterale, започва от задната повърхност на раменната кост, над браздата на лъчевия нерв, и от медиалната и латералната междумускулни прегради на мишницата. Мускулните снопчета на латералната глава са насочени навътре и надолу.

Медиалната глава, caput mediale (profundum), е покрита от латералната и частично от дългата глави. Тя започва от задната повърхност на раменната кост, под браздата на лъчевия нерв, и от медиалната и латералната междумускулни прегради на мишницата.

Всичките три глави се събират заедно, образувайки вретенообразно мощно коремче, което надолу преминава в силно сухожилие, залавящо се за лакътния израстък. Част от дълбоките снопчета на медиалната глава се вплита в ставната капсула на лакътната става.

В стената на сухожилието понякога заляга *лакътна вътресухожилна торбичка, bursa intratendinea olecrani.* Освен това, в тази област залягат още две торбички. Неголямата *подсухожилна торбичка на триглавия мускул на мишницата, bursa subtendinea musculi tricipitis brachii*, се разполага непосредствено между раменната кост и вътрешната повърхност на сухожилието на триглавия мускул на мишницата. Голямата *лакътна подкожна торбичка, bursa subcutanea olecrani,* заляга между задната повърхност на лакътния израстък и собствената кожа.

Функция: с помощта на дългата глава се извършва движение на крайника назад и привеждане на мишницата към туловището; целият мускул участва в разгъването на предмишницата.

Инервация: n. radialis (C_V–C_{VIII}).

Кръвоснабдяване: a. circumflexa humeri posterior, a. profunda brachii, aa. collaterales ulnares superior et inferior.

2. ***Лакътният мускул,*** *m. anconeus* (вж. фиг. 360–362, 365), е неголям пирамидален мускул, представляващ продължение на медиалната глава на триглавия

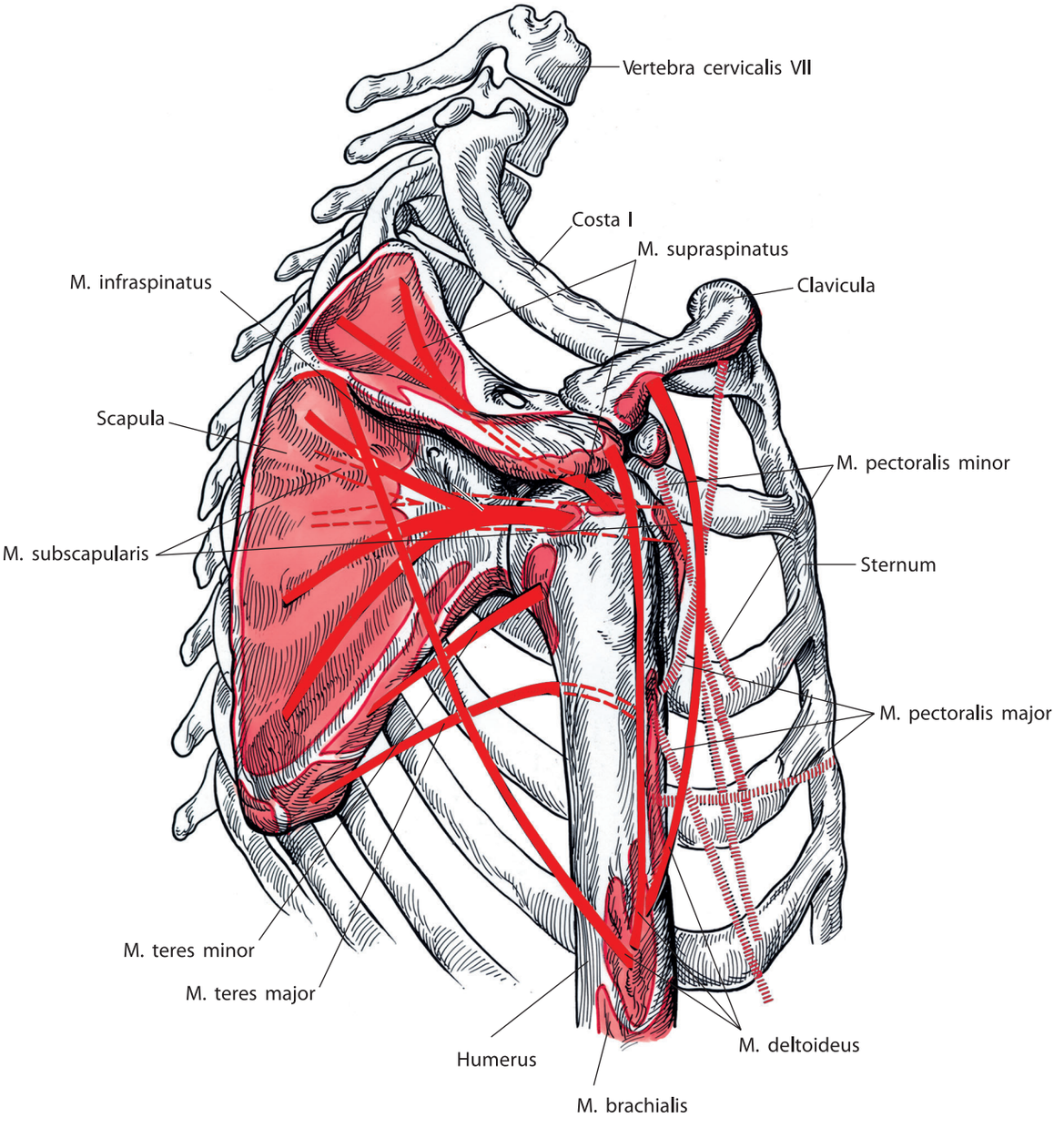

Фиг. 367. Начални и залавни места на мускулите за костите на раменния пояс и мишницата, десни; изглед отстрани (схема)

мускул на мишницата. Започва от латералния надкондил на раменната кост и от лъчевата колатерална връзка; захваща се за задната повърхност на лакътния израстък, сраствайки се с капсулата на лакътната става.

Функция: разгъва предмишницата в лакътната става, като опъва нейната ставна капсула.

Инервация: n. radialis (C_{VI}–C_{VIII}).

Кръвоснабдяване: a. interossea recurrens.

3. ***Ставният мускул на лакътя,*** *m. articularis cubiti*, е непостоянен. Заляга под m. anconeus. Състои се от мускулни снопчета, вървящи радиално от дисталния отдел на сухожилната част на медиалната глава на m. tricepitis brachii и медиалния ръб на ямата на лакътния израстък; завършва на задната повърхност на капсулата на лакътната става.

Функция: обтяга капсулата на лакътната става.

Мускули на предмишницата

Мускулите на предмишницата, *mm. anterbachii* (фиг. 368–379), според местоположението си се делят на три групи: предна, латерална (лъчева) и задна. Всяка група се отделя от другата чрез фасциални преградки, при което мускулите от предната и задната група се разполагат в няколко слоя.

Мускулите от **предната група** залягат в четири слоя.

Първи (повърхностен) слой: 1) обл пронатор; 2) лъчев сгъвач на китката; 3) дълъг дланен мускул; 4) лакътен сгъвач на китката.

Втори слой: повърхностен сгъвач на пръстите.

Трети слой: 1) дълбок сгъвач на пръстите; 2) дълъг сгъвач на палеца.

Четвърти слой: квадратен пронатор.

Към **латералната (лъчева) група се** отнасят: 1) брахиорадиален мускул; 2) дълъг лъчев разгъвач на китката; 3) къс лъчев разгъвач на китката.

Мускулите от задната група залягат в два слоя.

Повърхностен слой: 1) лакътен разгъвач на китката; 2) разгъвач на пръстите; 3) разгъвач на малкия пръст.

Дълбок слой: 1) супинатор; 2) дълъг мускул, отвеждащ палеца; 3) къс разгъвач на палеца; 4) дълъг разгъвач на палеца на китката; 5) разгъвач на показалеца.

Предна група

Първи (повърхностен) слой

1. ***Облият пронатор,*** *m. pronator teres* (вж. фиг. 368, 369, 372), е дебел и най-къс мускул в този слой. Той има две глави: по-голяма *хумерална глава, caput humerale*, която започва от медиалния надкондил на раменната кост, медиалната междумускулна преграда на мишницата и фасцията на предмишницата, и по-малка *лакътна глава, caput ulnare*, лежаща под нея и започваща от медиалния ръб на неравността на лакътната кост. Двете глави образуват леко сплеснато отпред назад коремче, преминаващо в тясно сухожилие. Мускулът върви косо отвътре навън и се захваща за средната трета на латералната повърхност на тялото на лъчевата кост.

Функция: пронира предмишницата.

Инервация: n. medianus (C_{VI}–C_{VII}).

Кръвоснабдяване: a. brachialis, a. ulnaris, a. radialis.

2. ***Лъчевият сгъвач на китката,*** *m. flexor carpi radialis* (вж. фиг. 368, 369), е

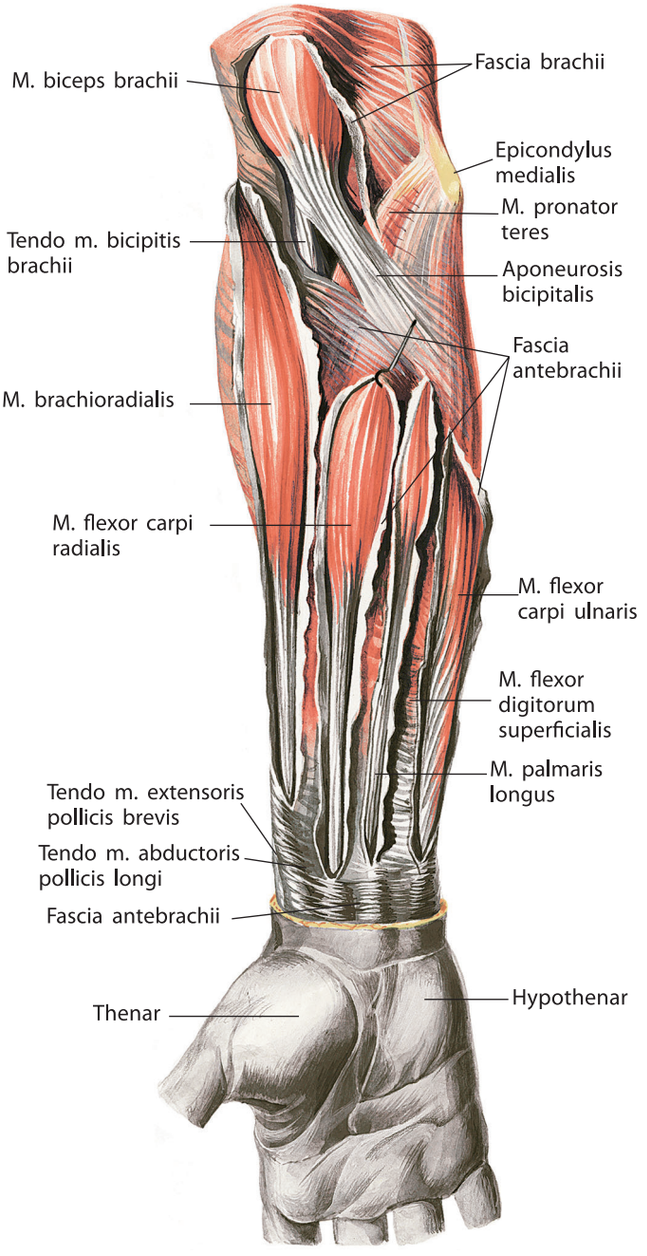

Фиг. 368. Мускули и фасции на предмишница, дясна; изглед отпред (Фасциалните влагалища на мускулите са отворени)

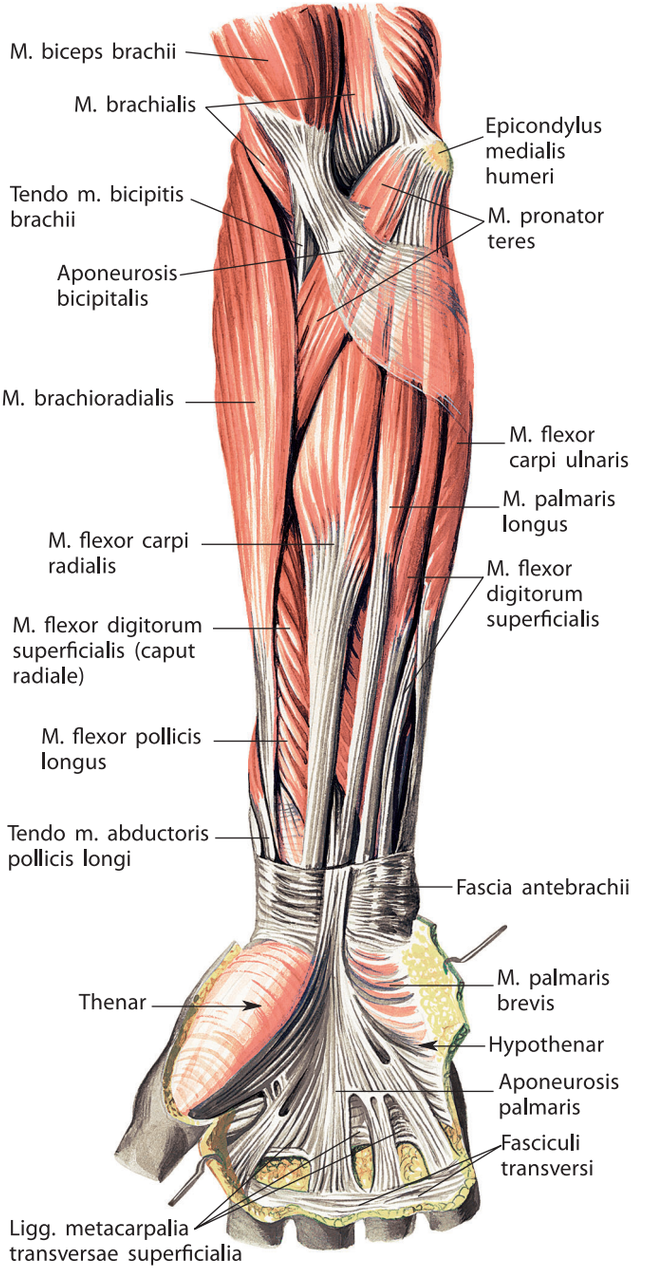

Фиг. 369. Мускули на предмишницата, дясна; изглед отпред (Първи, повърхностен слой)

двуперест плосък дълъг мускул. Разположен е най-латерално от всички сгъвачи на предмишницата. В проксималната му част е покрит само от апоневрозата на двуглавия мускул на мишницата и дългия дланен мускул, а останалата, по-голяма част на мускула – само от фасция и кожа. Мускулът започва от медиалния надкондил на раменната кост, междумускулната преградка и фасцията на предмишницата; насочва се надолу и преминава под retinaculum flexorum към основата на дланната повърхност на II (III) метакарпална кост.

Функция: сгъва и пронира ръката.

Инервация: n. medianus [C_{VI}– C_{VII} (C_{VIII})].

Кръвоснабдяване: a. radialis.

3. ***Дългият дланен мускул,*** *m. palmaris longus* (вж. фиг. 368, 369) има късо вретенообразно коремче и много дълго сухожилие. Лежи непосредствено под кожата навътре от m. flexor carpi radialis. Започва от медиалния надкондил на раменната кост, междумускулната преградка и фасцията на предмишницата и, стигайки до китката, преминава в широка *дланна апоневроза, aponeurosis palmaris* (вж. фиг. 354, 369).

Функция: опъва дланната апоневроза и участва в сгъването на китката.

Инервация: n. medianus [C_{VII}–C_{VIII} (Th_I)]

Кръвоснабдяване: a. radialis.

4. ***Лакътният сгъвач на китката,*** *m. flexor carpi ulnaris* (вж. фиг. 368–370), заема медиалния край на предмишницата. Има дълго мускулно коремче и сравнително дебело сухожилие. Различават

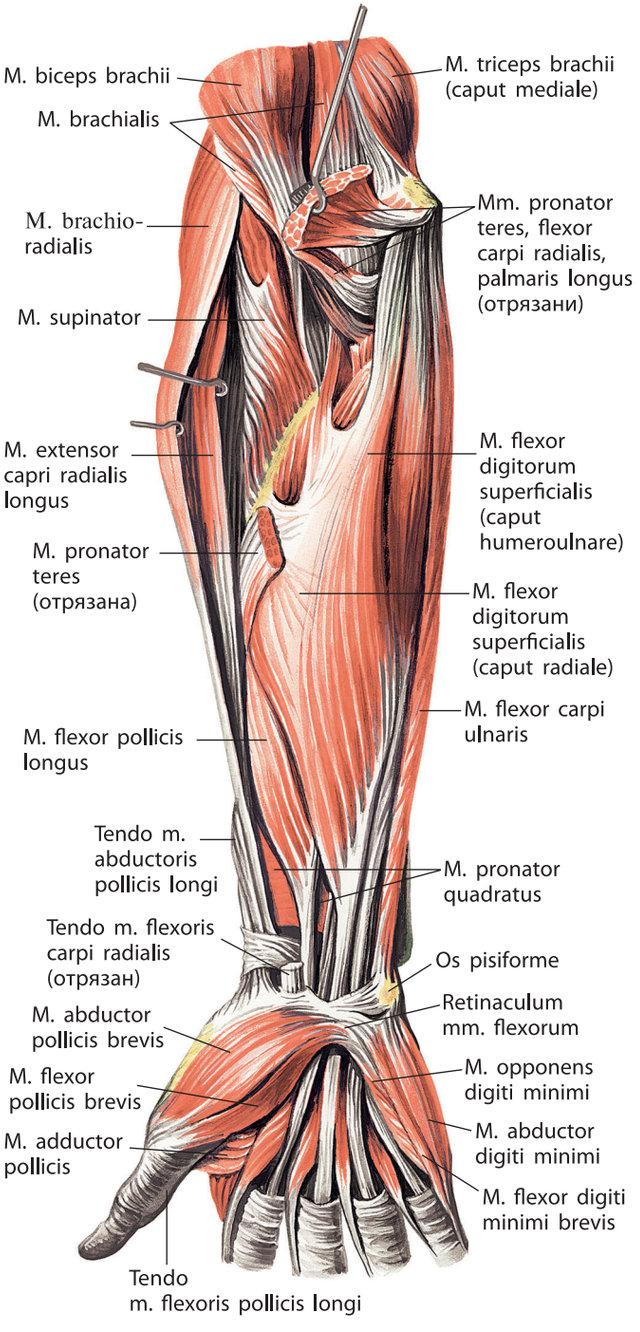

Фиг. 370. Мускули на предмишницата, дясна; изглед отпред (Втори слой)

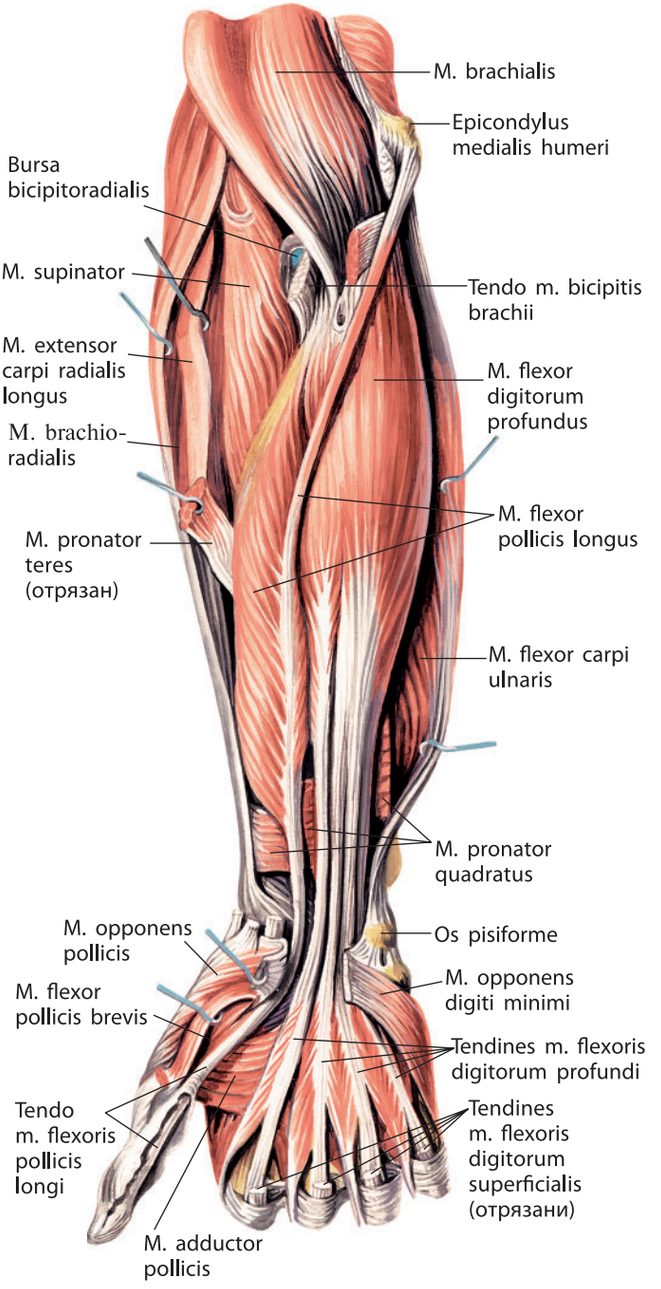

Фиг. 371. Мускули на предмишницата, дясна; изглед отпред (Трети слой)

се две глави; а) *хумерална глава, caput humerale*, която върви от медиалния надкондил на раменната кост и междумускулната преграда и б) *лакътна глава, caput ulnare*, – от лакътния израстък, горните две трети на задната повърхност на лакътната кост и фасцията на предмишницата. Насочвайки се надолу, сухожилието преминава под retinaculum flexorum, обхващайки сезамовидната граховидна кост, os pisiforme, и, преминавайки в граховидно-кукеста и граховидно-дланна връзки, се залавя за кукестата и V метакарпална кости.

Функция: сгъва китката и участва в нейното привеждане.

Инервация: n. ulnaris (C_{VII}–C_{VIII}).

Кръвоснабдяване: a. collateralis ulnaris, a. brachialis, a. ulnaris.

Втори слой

Повърхностният сгъвач на пръстите, *m. flexor digitorum superficialis* (вж. фиг. 368–370), е покрит отпред от m. palmaris longus и m. flexor carpi radialis, оставящи върху него следи като бразди. Мускулът има две глави: а) *хумероулнарна глава, caput humeroulnare*, която е дълга и тясна и започва от медиалния надкондил на раменната кост и венечния израстък на лакътната кост; б) *лъчева глава, caput radiale*, която е широка и къса и започва от проксималната част на предната повърхност на лъчевата кост. Двете глави се сливат в общо коремче и завършват с четири дълги сухожилия. Последните, преминавайки върху китката, лягат в канала на предкитката и се залавят към основата на средните фаланги от показалеца до малкия пръст. На нивото на проксималните фаланги всяко сухожилие се разделя на две и затова се захваща не в една, а в две точки – по ръбовете на основата на средните фаланги.

Функция: сгъва средните фаланги на пръстите от показалеца до малкия пръст.

Инервация: n. medianus (C_{VII}–Th_I).

Кръвоснабдяване: a. radialis, a. ulnaris.

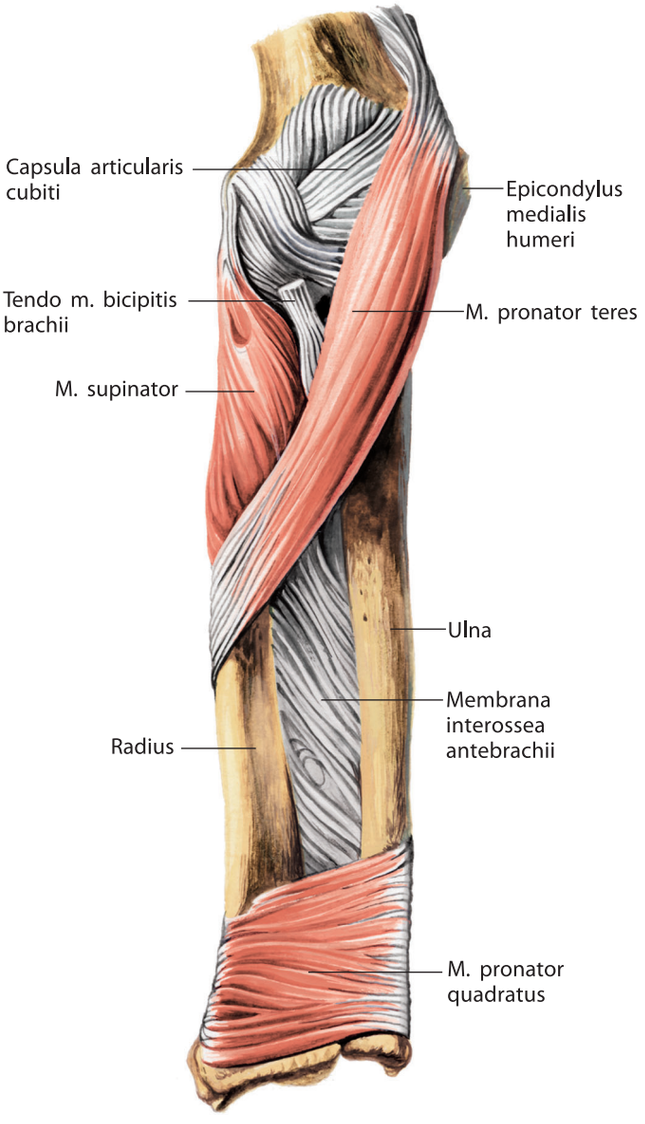

Фиг. 372. Мускули на предмишницата, дясна; изглед отпред (Четвърти слой - квадратен пронатор, m. pronator quadratus)

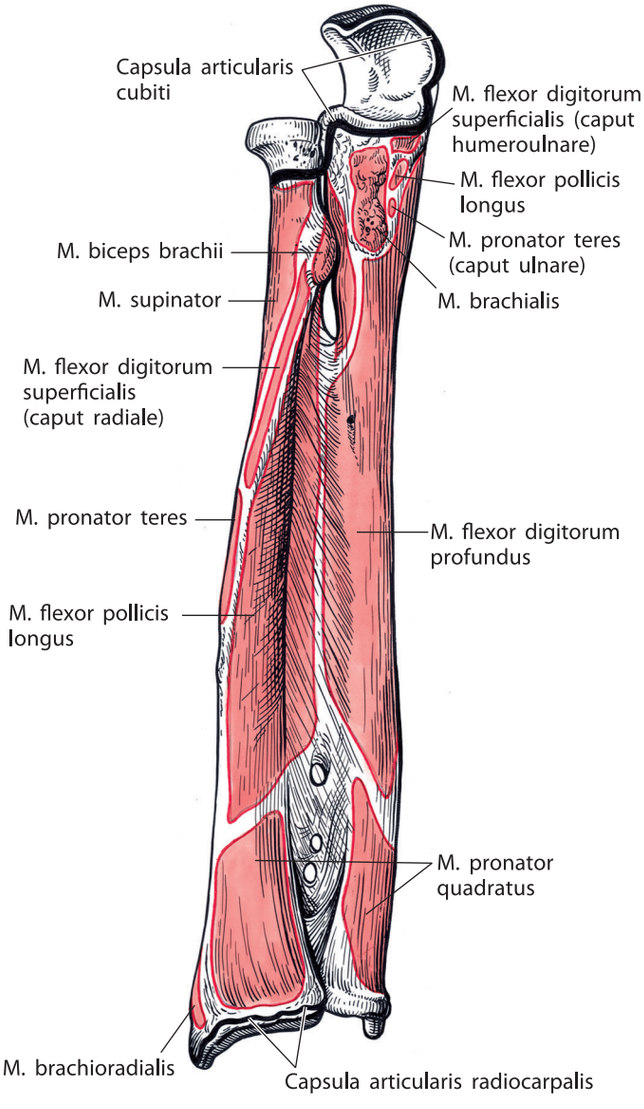

Фиг. 373. Начални и залавни места на мускули и ставни капсули на кости на предмишницата, дясна; изглед отпред (схема) (Междукостната мембрана, membrana interossea, не е отстранена)

Трети слой

1. ***Дълбокият сгъвач на пръстите,*** *m. flexor digitorum profundus* (вж. фиг. 371), представлява силно развито плоско и широко коремче, започващо от проксималната половина на предната повърхност на тялото на лакътната кост и междукостната мембрана на предмишницата. Мускулът се насочва надолу, преминава в четири дълги сухожилия, които, преминавайки под retinaculum flexorum, залягат в канала на китката, разполагайки се под сухожилията на m. flexor digitorum superficialis. След това всяко от сухожилията на m. flexor digitorum profundus преминава между кракетата на сухожилията на повърхностния сгъвач на пръстите, образувайки *кръстосване на сухожилията, chiasma tendinum* (вж. фиг. 382, 384), и се залавя към основите на дисталните фаланги от показалеца до малкия пръст. Сухожилията на повърхностния и дълбокия сгъвачи на пръстите залягат в *общо влагалище на сухожилията на сгъвачите, vagina communis tendinum musculorum. flexorum*. Влагалищата на показалеца, средния и безименния пръст започват от нивото на главите на метакарпалните кости и стигат до дисталните фаланги, като не се съединяват в общото влагалище. Само влагалището на сухожилията на малкия пръст се съединява с общото влагалище на сухожилията на сгъвачите.

Функция: сгъва дисталните фаланги на пръстите от показалеца до малкия пръст.

Инервация: nn. ulnaris et medianus (C_{VI}–Th_I).

Кръвоснабдяване: a. ulnaris.

2. ***Дългият сгъвач на палеца,*** *m. flexor pollicis longus* (вж. фиг. 370, 371), има вид на дълъг едноперест плосък мускул, лежащ на латералния край на предмишницата. Започва от горните две трети на предната повърхност на тялото на лъчевата кост и междукостната мембрана на предмишницата, от медиалния надкондил на раменната кост. Мускулът преминава в дълго сухожилие, което се насочва надолу, ляга в канала на китката, а след това се обгръща от *влагалището на сухожилието на дългия сгъвач на палеца на китката, vagina tendinis musculi flexoris pollici longi*, и, достигайки дисталната фаланга, се залавя за нейната основа.

Функция: сгъва дисталната фаланга на палеца.

Инервация: n. medianus (C_{VI}–C_{VIII}).

Кръвоснабдяване: a. radialis, a. ulnaris, a. interossea anterior.

Четвърти слой

Квадратният пронатор, *m. pronator quadratus* (вж. фиг. 372), представлява тънка четириъгълна пластина от мускулни снопчета, разположени напречно непосредствено върху междукостната мембрана на предмишницата, под сухожилията на сгъвачите на пръстите и китката. Мускулът започва от дисталната част на предната повърхност на тялото на лакътната кост и се залавя на същото ниво по предната повърхност на тялото на лъчевата кост.

Функция: пронира предмишницата.

Инервация: n. medianus (C_{VI}–Th_I).

Кръвоснабдяване: a. interossea anterior.

Латерална (лъчева) група

1. ***Брахиорадиалният мускул,*** *m. brachioradialis* (вж. фиг. 368–371, 375, 376), е вретенообразен, заема крайно латерално положение. Малко под средна му част мускулът преминава в дълго сухожилие. Започва от латералния ръб на раменната кост, малко по-нагоре от латералния надкондил и от латералната междумускулна мембрана на мишницата. Насочвайки се надолу, мускулът се залавя за латералната повърхност на лъчевата кост, леко проксимално от шиловидния израстък.

Функция: сгъва в лакътната става и участва както в пронацията, така и в супинацията на лъчевата кост.

Инервация: n. radialis [C_V–C_{VI}(C_{VII})].

Кръвоснабдяване: a. radialis, a. collateralis radialis, a. recurrens radialis.

2. ***Дългият лъчев разгъвач на китката,*** *m. extensor carpi radialis longus* (вж. фиг. 375–377), е вретенообразен мускул с тясно сухожилие, значително по-дълго от коремчето. В горната му част мускулът е леко покрит от m. brachioradialis; в дисталната част сухожилието на мускула е косо, пресечено отгоре надолу от дългиям мускул, отвеждащ палеца, m. abductor pollicis longus и късият разгъвач на палеца, m. extensor pollicis brevis. Започва под латералния надкондил на раменната кост и латералната междумускулна мембрана на рамото, насочва се надолу, преминава в сухожилие, което, преминавайки под retindculum flexorum, се захваща към основата на тилната повърхност на II метакарпална кост.

Функция: сгъва в лакътната става, разгъва китката и участва в нейното отвеждане.

Инервация: n. radialis (C_V–C_{VII})

Кръвоснабдяване: a. radialis, a. collateralis radialis, a. recurrens radialis.

3. ***Късият лъчев разгъвач на китката,*** *m. extensor carpi radialis brevis* (вж. фиг. 375, 376), е леко покрит от предишния мускул в проксималната му част, а в дисталната се пресича от преминаващите по-повърхностно от отвеждащия мускул и разгъвача на палеца. Мускулът започва от латералния надкондил на раменната кост, от лъчевата колатерална връзка и пръстеновидната връзка на лъчевата кост. Насочвайки са надолу, преминава в сухожилие, което заляга до сухожилието на предходния мускул, във *влагалището на сухожилията на лъчевите разгъвачи на китката, vagina tendinum musculorum extensorum carpi radialium*, и се захваща за основата на III метакарпална кост. В залавното място на сухожилието заляга малка *торбичка на късия лъчевия разгъвач на китката, bursa musculi extensoris carpi radialis brevis.*

Функция: разгъва китката и леко я отвежда.

Инервация: n. radialis [(C_V)C_{VI}–C_{VII}].

Кръвоснабдяване: a. radialis, a. recurrens radialis.

Задна група

Повърхностен слой

1. ***Лакътният разгъвач на китката,*** *m. extensor carpi ulnaris* (вж. фиг. 374, 376), има дълго вретенообразно коремче и се разполага по вътрешния ръб на дорзалната повърхност на предмишницата. Мускулът започва с две глави – хумерална и лакътна. *Хумералната глава, caput humerale*, започва от латералния надкондил на раменната кост (малко по-високо от залавното място на разгъвача на малкия пръст, m. extensor digiti minimi), а *лакътната глава, caput ulnare,* – от задния ръб на тялото на лакътната кост, на нивото на долния край на лакътния мускул, m. anconeus и капсулата на лакътната става. Двете глави, преминават в късо, но мощно сухожилие, затворено във *влагалището на сухожилието на лакътния разгъвач на китката, vagina tendinis musculi extensoris carpi ulnaris*. Захваща се за основата на тилната повърхност на V метакарпална кост.

Функция: отвежда ръката медиално и я разгъва.

Инервация: n. radialis [(C_{VI})C_{VII}–C_{VIII}].

Кръвоснабдяване: a. interossea posterior.

2. ***Разгъвачът на пръстите,*** *m. extensor digitorum* (вж. фиг. 374–376), има

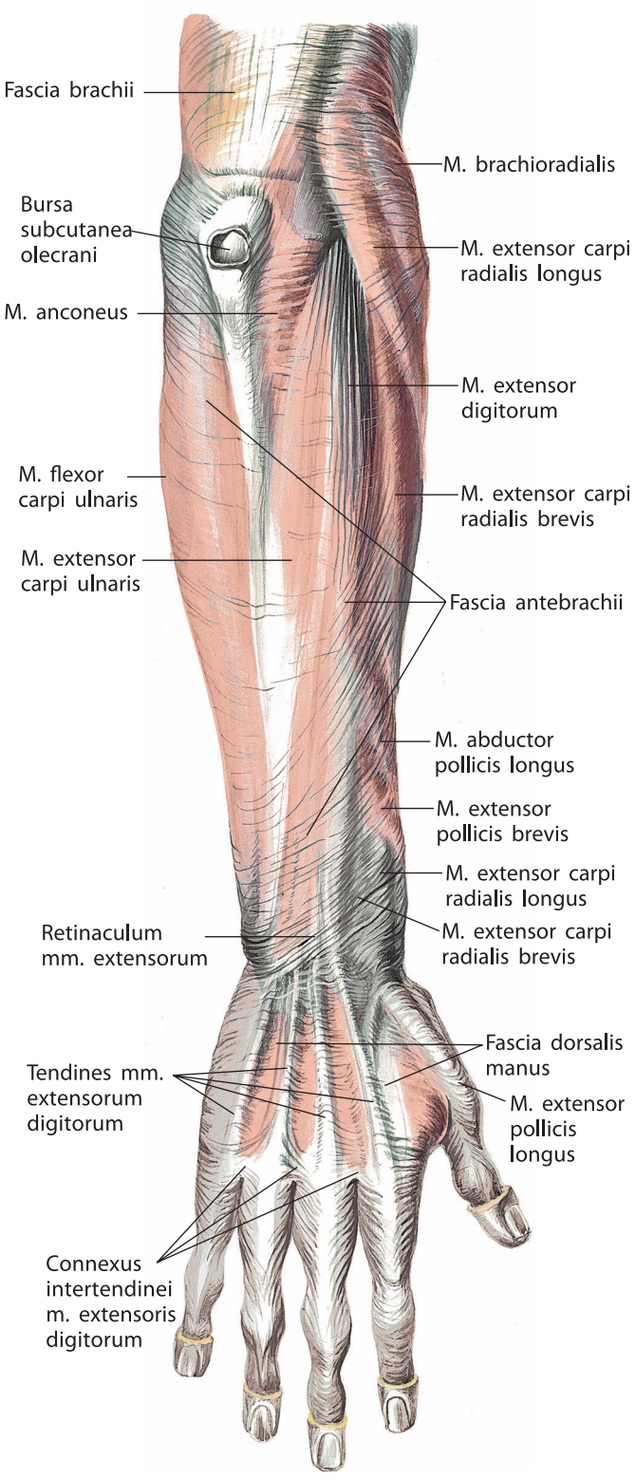

Фиг. 374. Мускули и фасции на предмишница, дясна; изглед отзад (Кожата и подкожният слой на са отстранени)

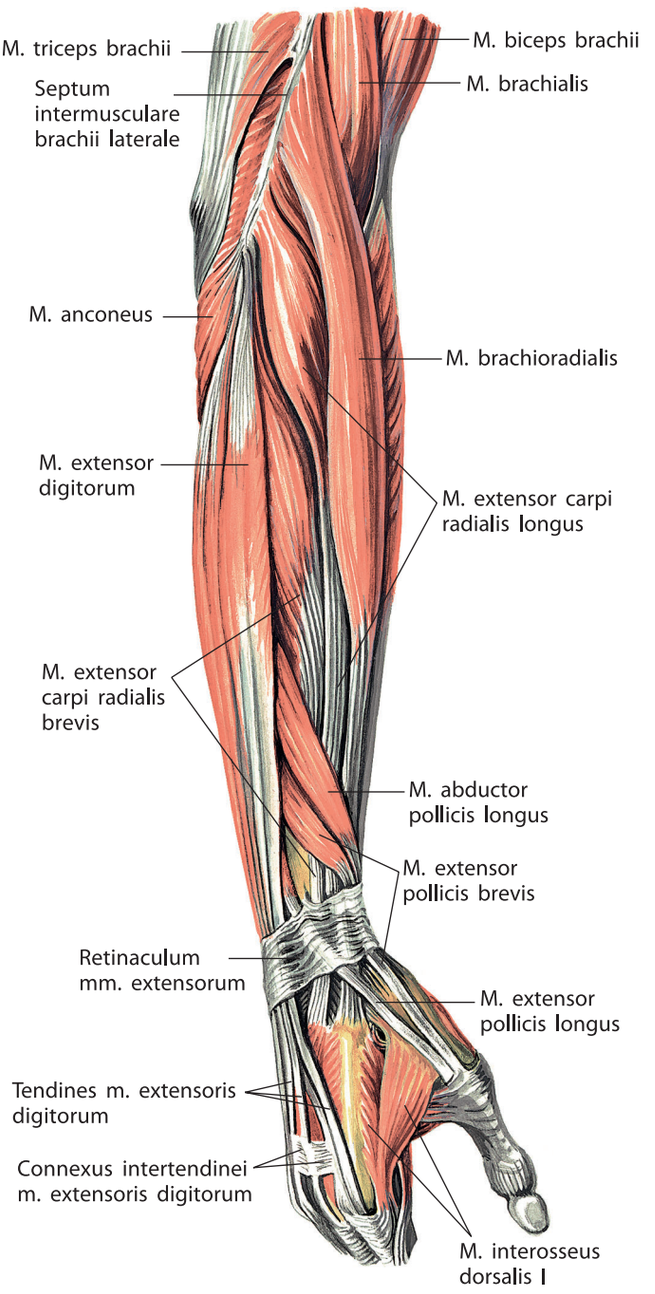

Фиг. 375. Мускули на предмишницата, дясна; изглед отстрани

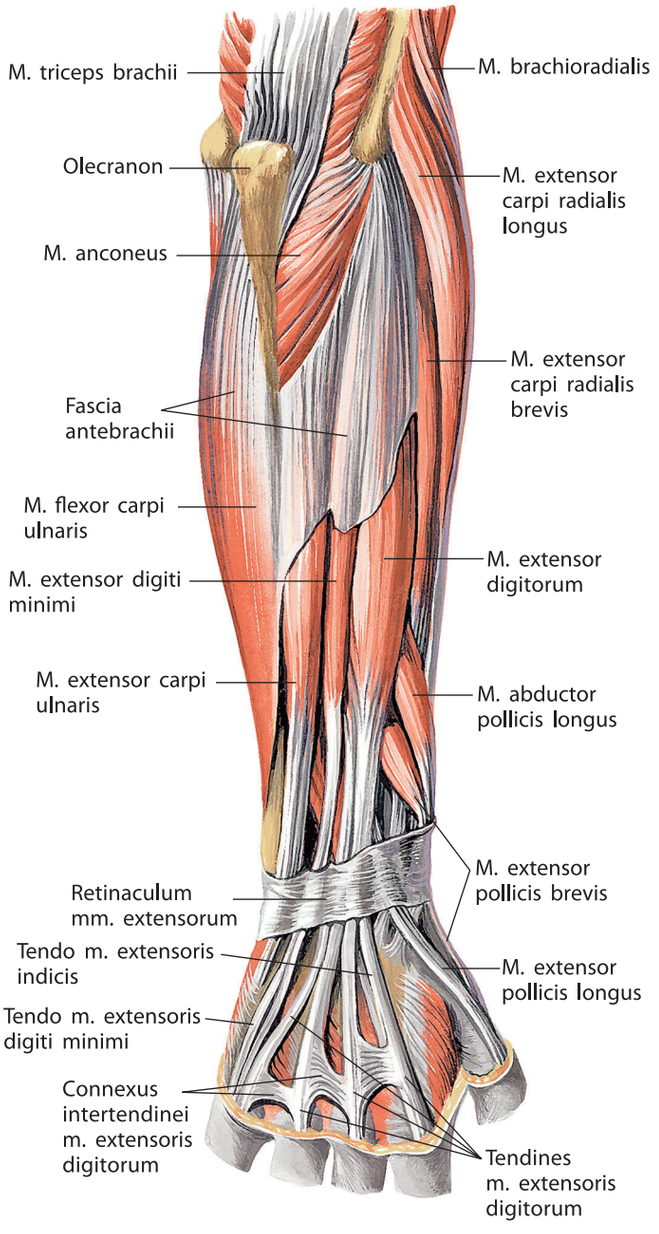

Фиг. 376. Мускули и фасция на предмишницата, дясна; изглед отзад (Повърхностен слой)

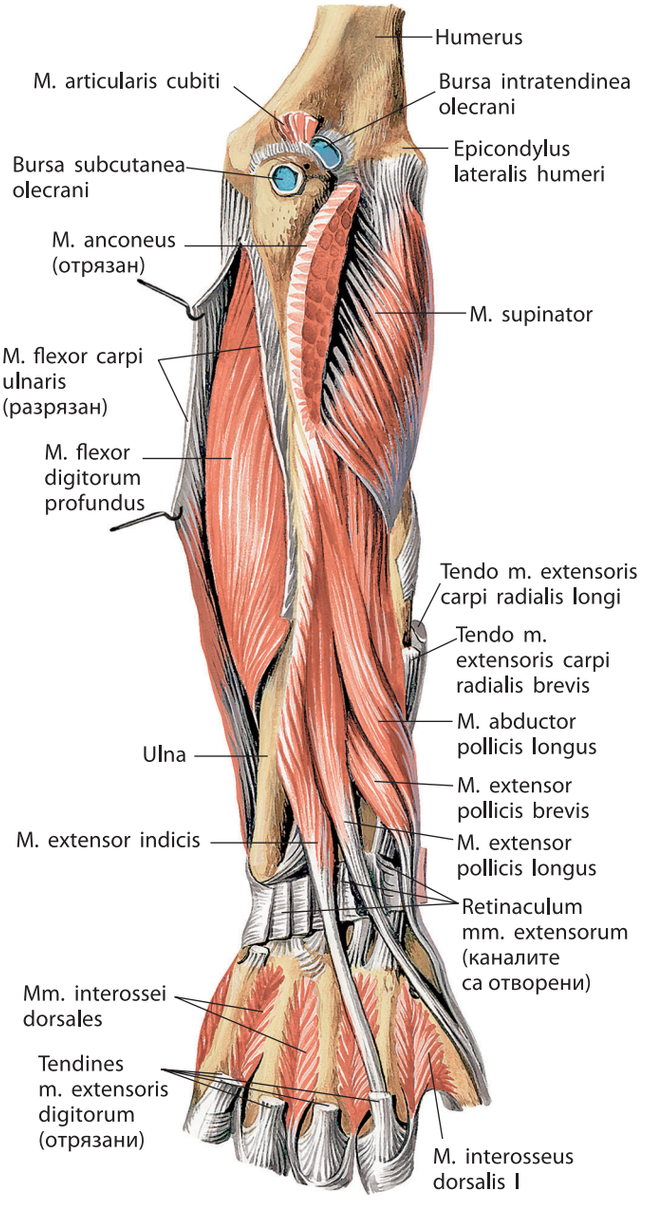

Фиг. 377. Мускули на предмишницата, дясна; изглед отзад (Дълбок слой)

вретенообразно коремче, а по хода на мускулните влакна е двуперест. Мускулът лежи непосредствено под кожата, по-близо до латералния ръб на тилната повърхност на предмишницата, и граничи откъм лакътната страна с m. extensor carpi ulnaris и m. extensor digiti minimi, а откъм лъчевата – с дългия и късия лъчеви разгъвачи на китката, mm. extensores carpi radiales longus et brevis.

Мускулът започва от латералния надкондил на раменната кост, ставната капсула на лакътната става и фасцията на предмишницата. По средата на дължината му мускулното коремче преминава в четири сухожилия, които, простирайки под retindculum extensorum, се обкръжават заедно със сухожилието на разгъвача на показалеца от *влагалището на сухожилията на разгъвачите на пръстите и разгъвача на показалеца, vagina tendinum musculorum extensoris digitorum et extensoris indicis*, и достига приблизително до средата на метакарпалните кости.

Преминавайки върху китката, сухожилията се съединяват помежду си чрез непостоянни тънки *междусухожилни свързвания, connexus intertendinei*, а в основата на проксималната фаланга – от показалеца до малкия пръст, всяко сухожилие завършва със сухожилна апоневроза, срастваща се със ставната капсула на метакарпално-фаланговата става. Сухожилните апоневрози се разделят на три крачета, при което страничните се захващат към основата на дисталната фаланга, а средното – към основата на средната фаланга.

Функция: разгъва пръстите, участва и в разгъването на китката в лъчекитковата става.

Инервация: n. radialis (C_{VI}–C_{VIII}).

Кръвоснабдяване: a. interossea posterior.

3. ***Разгъвачът на малкия пръст,*** *m. extensor digiti minimi* (вж. фиг. 376), представлява неголямо, вретенообразно коремче, лежащо непосредствено под кожата в долната половина на дорзалната повърхност на предмишницата, между m. extensor carpi ulnaris и m. extensor digitorum. Започва от латералния надкондил на раменната кост, фасцията на предмишницата и лъчевата колатерална връзка; насочва се надолу и преминава в сухожилие.

Сухожилието се съединява със сухожилието на разгъвача на пръстите, отиващ към малкия пръст, и се захваща заедно с него за основата на дисталната фаланга.

Функция: разгъва малкия пръст.

Инервация: n. radialis (C_{VI}–C_{VIII}).

Кръвоснабдяване: a. interossea posterior.

Дълбок слой

1. ***Супинаторът,*** *m. supinator* (вж. фиг. 377), има вид на тънка ромбовидна пластинка; разполага се върху проксималния край на предмишницата откъм външно-задната ѝ повърхност. Мускулът започва от латералния надкондил на раменната кост, гребена на супинатора на лакътната кост и капсулата на лакътната става, насочва се косо надолу и навън, като обхваща горния край на лъчевата кост; захваща се по нейната дължина от грапавината до залавното място на кръглия пронатор, m. pronator teres.

Функция: завърта предмишницата навън (супинация) и участва в разгъването в лакътната става.

Инервация: n. radialis [C_{V}–C_{VII}(C_{VIII})].

Кръвоснабдяване: a. recurrens radialis, a. recurrens interossea, a. radialis.

2. ***Дългият мускул, отвеждащ палеца,*** *m. abductor pollicis longus* (вж. фиг. 375–378), има сплеснато двупересто коремче, преминаващо в тънко дълго сухожилие. Мускулът заляга в дисталната половина на дорзолатералната повърхност на предмишницата. Началната му част е покрита от m. extensor carpi radialis brevis и m. extensor digitorum, а долната е разположена под фасцията на предмишницата и кожата.

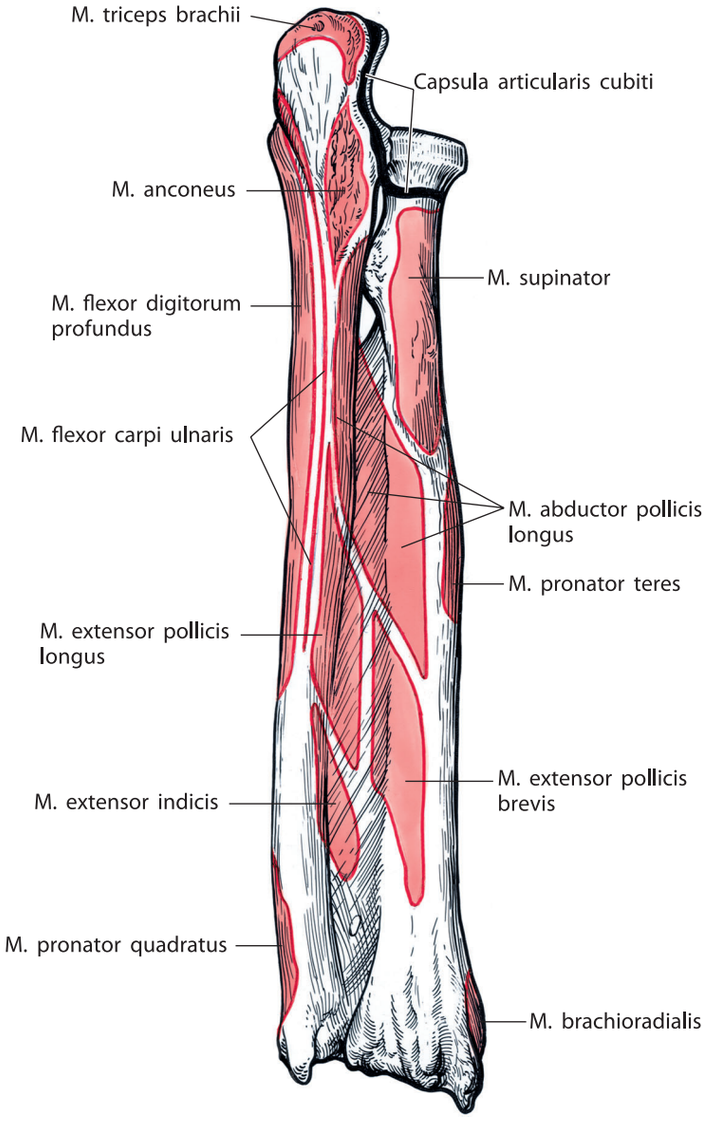

Фиг. 378. Начални и залавни места на мускули и ставни капсули на костите на предмишницата, дясна; изглед отзад (схема) ***(Междукостната мембрана не е отстранена)***

Мускулът започва от задната повърхност на лъчевата и лакътната кости и от междукостната мембрана на предмишницата, насочва се косо надолу, опасва със своето сухожилие лъчевата кост и, преминавайки под retinaculum extensorum, се залавя за основата на I метакарпална кост.

Функция: отвежда големия пръст, като участва в отвеждането на цялата китка.

Инервация: n. radialis [(C_{VI}–C_{VII} (C_{VIII})].

Кръвоснабдяване: a. interossea posterior, a. radialis.

3. ***Късият разгъвач на палеца,*** *m. extensor pollicis brevis* (вж. фиг. 375–377), е разположен в долната част на предмишницата по латералния ръб на дорзалната ѝ повърхност.

Мускулът започва от междукостната мембрана на предмишницата и задната повърхност на тялото на лъчевата кост, насочва се косо надолу и се разполага редом със сухожилието на дългия мускул, отвеждащ палеца на китката, m. abductor pollicis longus.

Сухожилията на тези два мускула са заобиколени от *влагалището на сухожилията на дългия отвеждащ мускул и късия разгъвач на палеца, vagina tendinum musculorum abductoris longi et extensoris pollicis brevis*. Като премине под придържвача на мускулите-разгъвачи, мускулът се захваща за основата на тилната повърхност на проксималната фаланга на палеца.

Функция: разгъва и леко отвежда проксималната фаланга на палеца.

Инервация: n. radialis [C_{VI}–C_{VII} (C_{VIII})].

Кръвоснабдяване: a. interossea posterior, a. radialis.

4. ***Дългият разгъвач на палеца,*** *m. extensor pollicis longus* (вж. фиг. 375–378), има вретенообразно коремче и дълго сухожилие. Лежи редом с предходния мускул; започва от междукостната мембрана на предмишницата, междукостния ръб и задната повърхност на лакътната кост и, насочвайки се надолу, преминава в сухожилие, което заляга във *влагалището на сухожилието на дългия разгъвач на палеца, vagina tendinis musculi extensoris pollicis longi*. След това, опасвайки I метакарпална кост и излизайки на нейната тилна повърхност, сухожилието достига основата на дисталната фаланга, където се залавя.

Функция: разгъва палеца и отчасти го отвежда.

Инервация: m. radialis (C_{VI}–C_{VIII}).

Кръвоснабдяване: a. interossea posterior, a. radialis.

5. ***Разгъвачът на показалеца,*** *m. extensor indicis* (вж. фиг. 377, 378), има тяс-

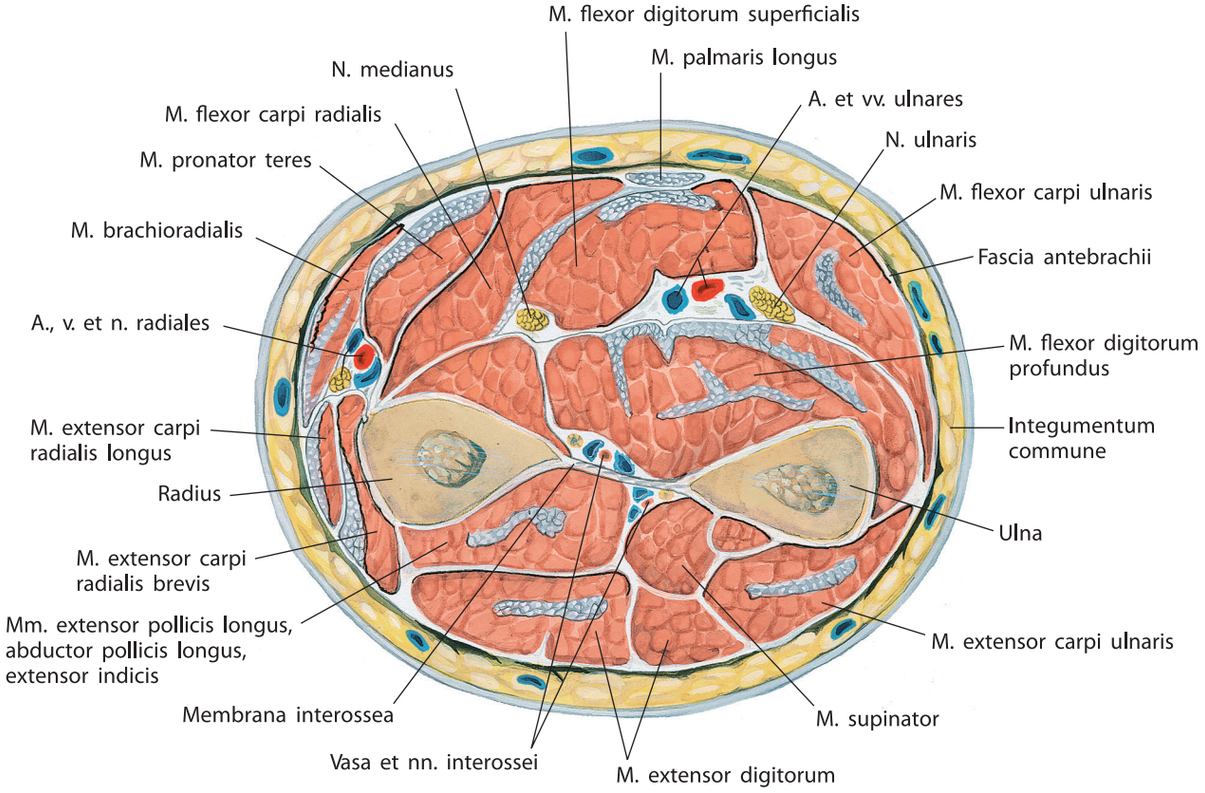

Фиг. 379. Мускули и фасция на предмишница, дясна
(Напречен разрез на нивото на средните отдели на предмишницата)

но, дълго вретенообразно коремче, разположено на дорзалната повърхност на долната половина на предмишницата. Покрит е от m. extensor digitorum. Понякога мускулът липсва. Започва от долната трета на задната повърхност на лакътната кост, преминава в сухожилие, което преминава под retinaculum extensorum и заедно с аналогичното сухожилие на разгъвача на пръстите, прескачайки синовиалното влагалище, достига до тилната повърхност на показалеца и се вплита в неговото сухожилна апоневроза.

Функция: разгъва показалеца.

Инервация: n.radialis (C_{VI}–C_{VIII}).

Кръвоснабдяване: a.interossea posterior.

Мускули на ръката

Мускулите на ръката, *mm. manus* (фиг. 380–390), се делят на две групи според местоположението си: **мускули на дланта** и **мускули на гърба на китката**. Към мускулите на дланта се отнасят: мускули на възвишението на палеца на ръката, мускули на възвишението на малкия пръст и средна група мускули.

Мускулите на възвишението на палеца на китката, thenar (eminentia thenaris) са: 1) къс мускул, отвеждащ палеца; 2) къс сгъвач на палеца; 3) мускул, противопоставящ палеца; 4) мускул, привеждач на палеца.

Мускулите на хълмчето на малкия пръст, hypothenar (eminentia hypothenaris) са: 1) къс дланен мускул; 2) мускул, отвеждащ малкия пръст; 3) къс сгъвач на малкия пръст; 4) мускул, опониращ малкия пръст.

Мускулите на средната група са: 1) червеобразни мускули; 2) дланни междукостни мускули.

Мускули на дланта на ръката

Мускули на възвишението на палеца

1. ***Късият мускул, отвеждащ палеца,*** *m. abductor pollicis brevis* (вж. фиг. 380, 386), лежи отстрани на възвишението на палеца, непосредствено под кожата.

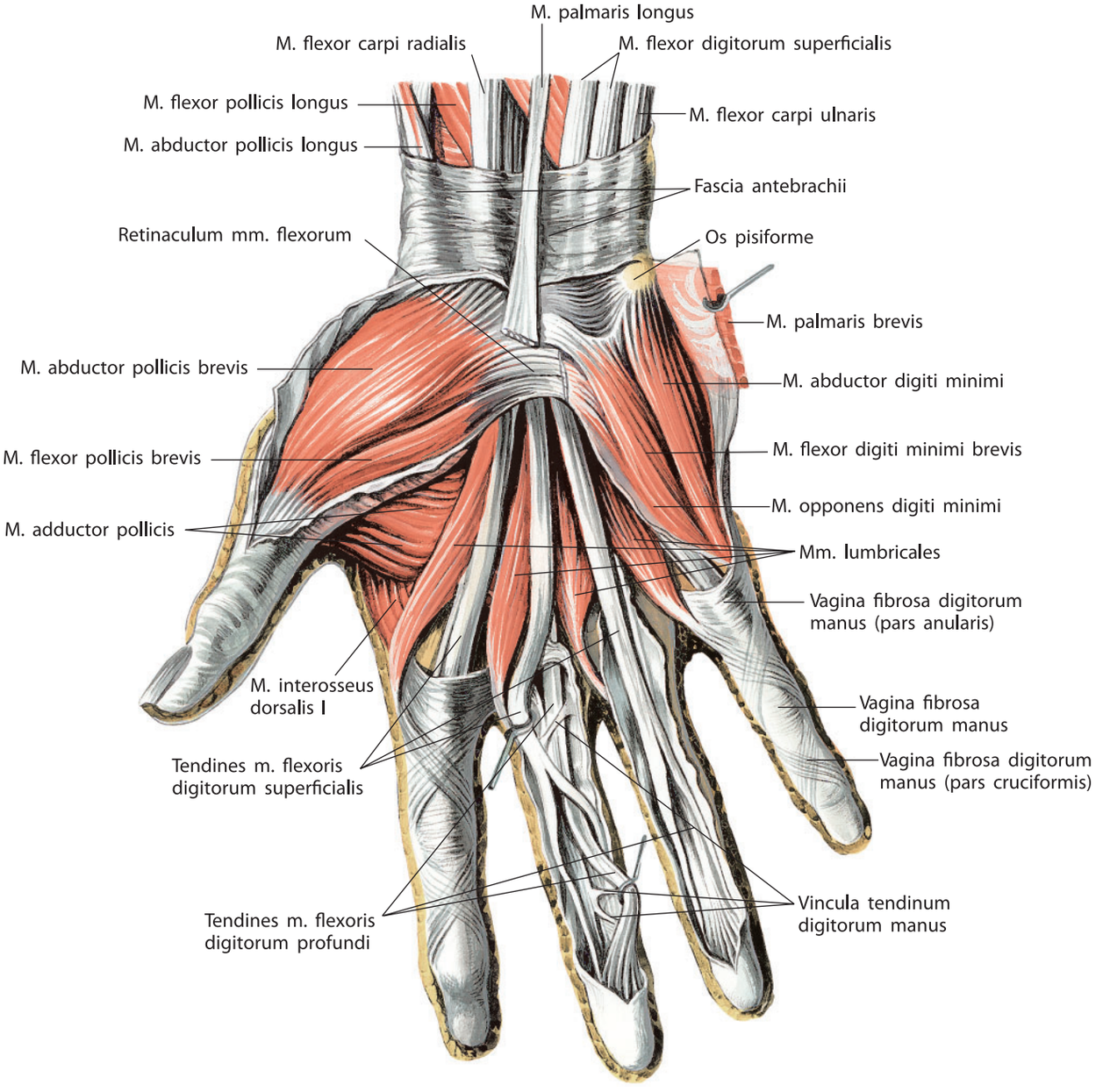

Фиг. 380. Мускули на ръката, дясна (Дланна повърхност) ***(Фасциите са частично отстранени)***

Започва от сухожилието на дългия мускул, отвеждащ палеца на китката, от фасцията на предмишницата, от неравността на ладиевидната кост и retinaculum flexorum; залавя се за страничната повърхност на основата на проксималната фаланга на палеца. В сухожилието му обикновено има сезамовидна кост.

Функция: отвежда палеца, като леко го противопоставя, и участва в сгъването на проксималната фаланга.

Инервация: n. medianus (C_{VI}–C_{VII}).

Кръвоснабдяване: r. palmaris superficialis, a. radialis.

2. *Късият сгъвач на палеца, m. flexor pollicis brevis* (вж. фиг. 380, 383, 386), лежи в посока навътре от предходния мускул и също непосредствено под кожата. Започва от retindculum flexorum, трапецната кост, трапецовидната и главестата кост и основата на I метакарпална кост. Насочвайки се дистално, мускулните снопчета образуват две глави: 1) *повърхностна глава, caput superficiale*, която се залавя за външната сезамовидна кост; 2) *дълбока глава, caput profundum*, която се залавя за двете сезамовидни кости на метакарпо-фалангеалната става на палеца.

Функция: сгъва проксималната фаланга на палеца.

Инервация: повърхностна глава – n. medianus (C_{VI}–C_{VII}); дълбока глава – n. ulnaris (C_{VIII}–Th_I).

Кръвоснабдяване: r. palmaris superficialis, a. radialis, arcus palmaris profundus.

3. ***Мускулът, противопоставящ палеца,*** *m. opponens pollicis* (вж. фиг. 381, 382, 386), има форма на тънка триъгълна пластина и заляга под m. abductor pollicis brevis. Започва от възвишението на *трапецната кост* и придържвача на мускулите-сгъвачи и се залавя по външния ръб на I метакарпална кост.

Функция: противопоставя палеца на малкия пръст.

Инервация: n. medianus (C_{VI}–C_{VII}).

Кръвоснабдяване: r. palmaris superficialis, a. radialis, arcus palmaris profundus.

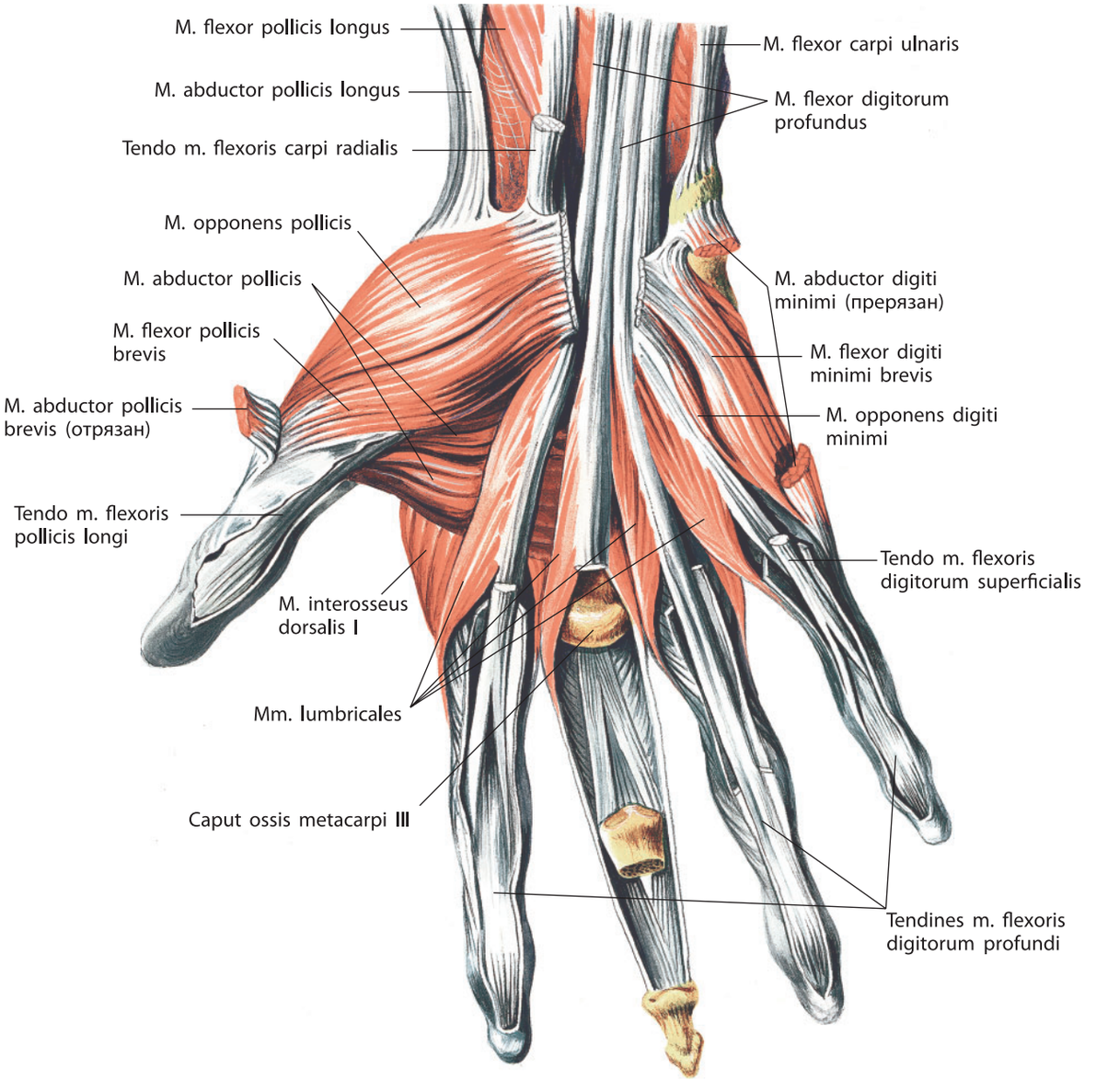

Фиг. 381. Мускули на ръката, дясна (Дланна повърхност) ***(Проксималната и частично средната фаланги на средния пръст са отстранени; видно е сухожилието на разгъвача на пръстите)***

4. ***Мускулът, привеждащ палеца,*** *m. adductor pollicis* (вж. фиг. 380–382), е най-дълбокият от всички мускули на възвишението на палеца. Има две глави, чиито мускулни снопчета се насочват под ъгъл едно към друго: 1) *коса глава, caput obliquum,* която започва от лъчевата връзка на китката, главестата кост и дланната повърхност на II и III метакарпални кости; 2) *напречна глава, caput transversum*, започваща от дланната повърхност на III метакарпална кост и главите на II и III метакарпални кости. Събирайки се под ъгъл, мускулните снопчета се залавят за основата на проксималната фаланга на палеца, лакътната сезамовидна кост и капсулата на метакарпо-фалангеалната става.

Функция: привежда палеца и участва в сгъването на проксималната му фаланга.

Инервация: n. ulnaris (C_{VIII}).

Кръвоснабдяване: arcus palmares superficialis et profundus.

Мускули на възвишението на малкия пръст

1. ***Късият дланен мускул,*** *m. palmaris brevis* (вж. фиг. 369, 380), представлява тънка пластина с успоредни мускулни снопчета. Започва от вътрешния ръб на дланната апоневроза и refinaculum musculorum flexorum и се вплита в кожата на възвишението на малкия пръст.

Функция: опъва дланната апоневроза, при което образува редица гънки върху кожата на възвишението на малкия пръст.

Инервация: n. ulnaris [(C_{VII}) C_{VIII}–Th_I].

Кръвоснабдяване: a. ulnaris.

2. ***Мускулът, отвеждащ малкия пръст,*** *m. abductor digiti minimi* (вж. фиг. 380, 386), заема най-медиално положение от всички мускули на тази група и се разполага непосредствено под кожата и частично под късия дланен мускул. Мускулът започва от граховидната кост, сухожилията на лакътния сгъвач на китката, m. flexoris carpi ulnaris и придържвача на мускулите-сгъвачи; залавя се за лакътния ръб на основата на проксималната фаланга на малкия пръст.

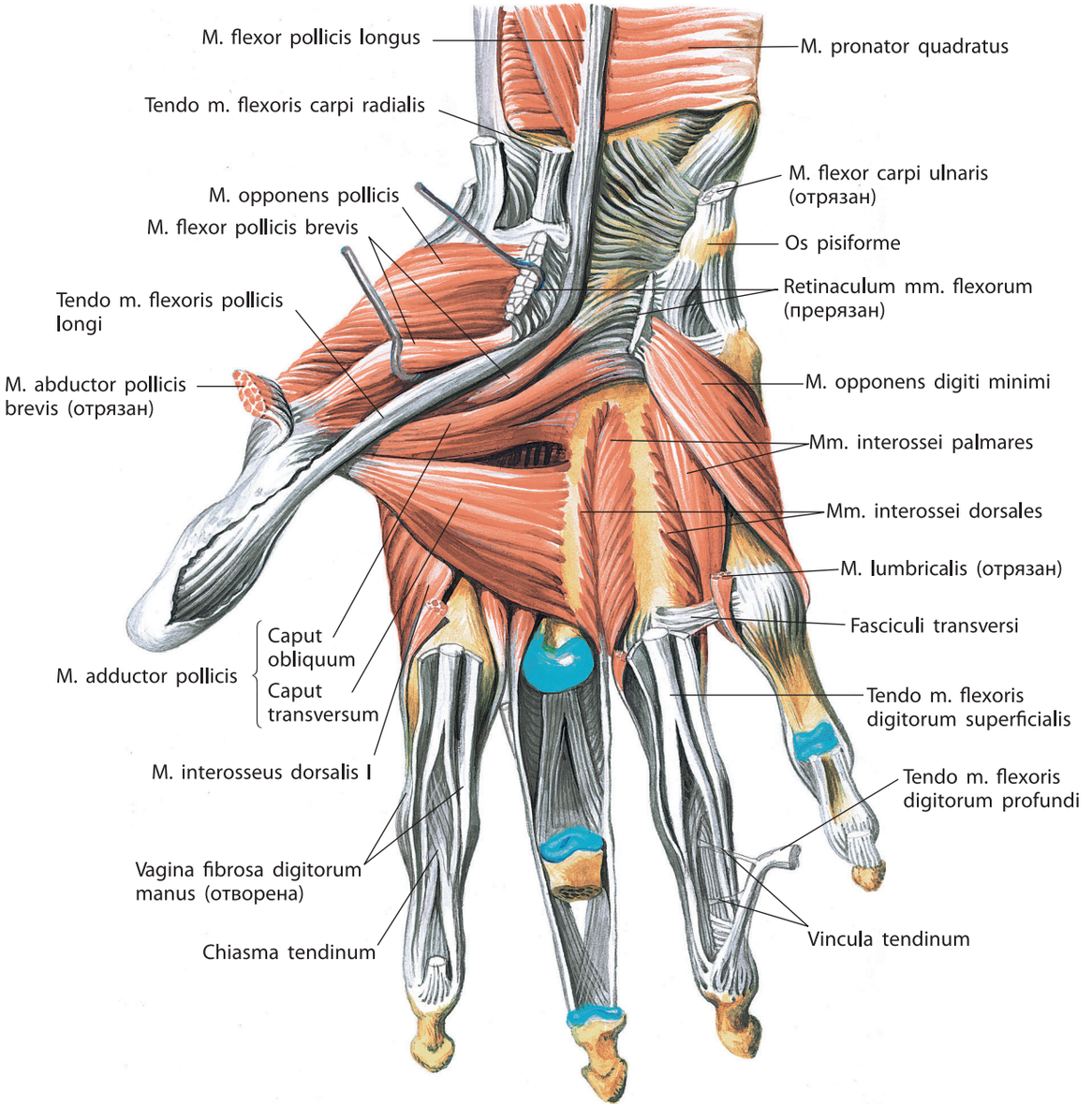

Фиг. 382. Мускули на ръката, дясна (Дланна повърхност)

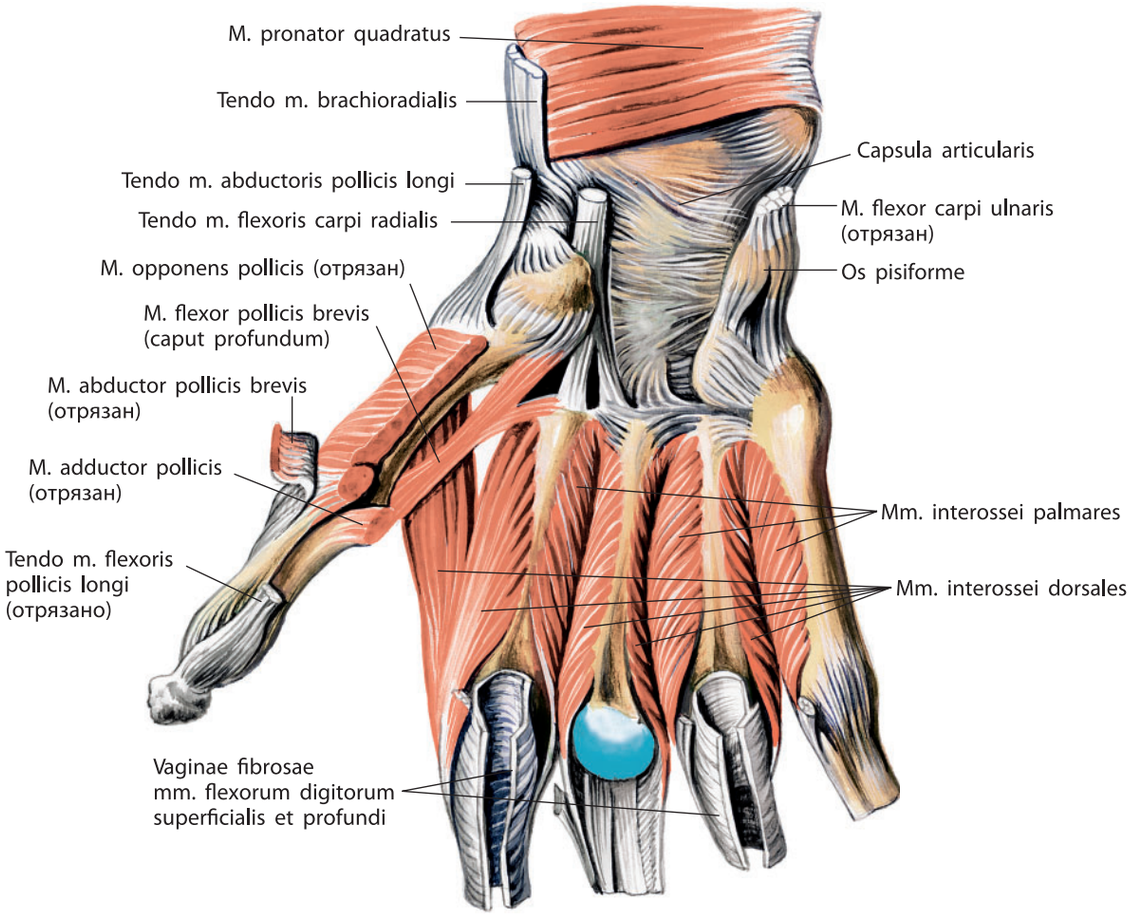

Фиг. 383. Мускули на ръката, дясна (Дланна повърхност; междукостни мускули)

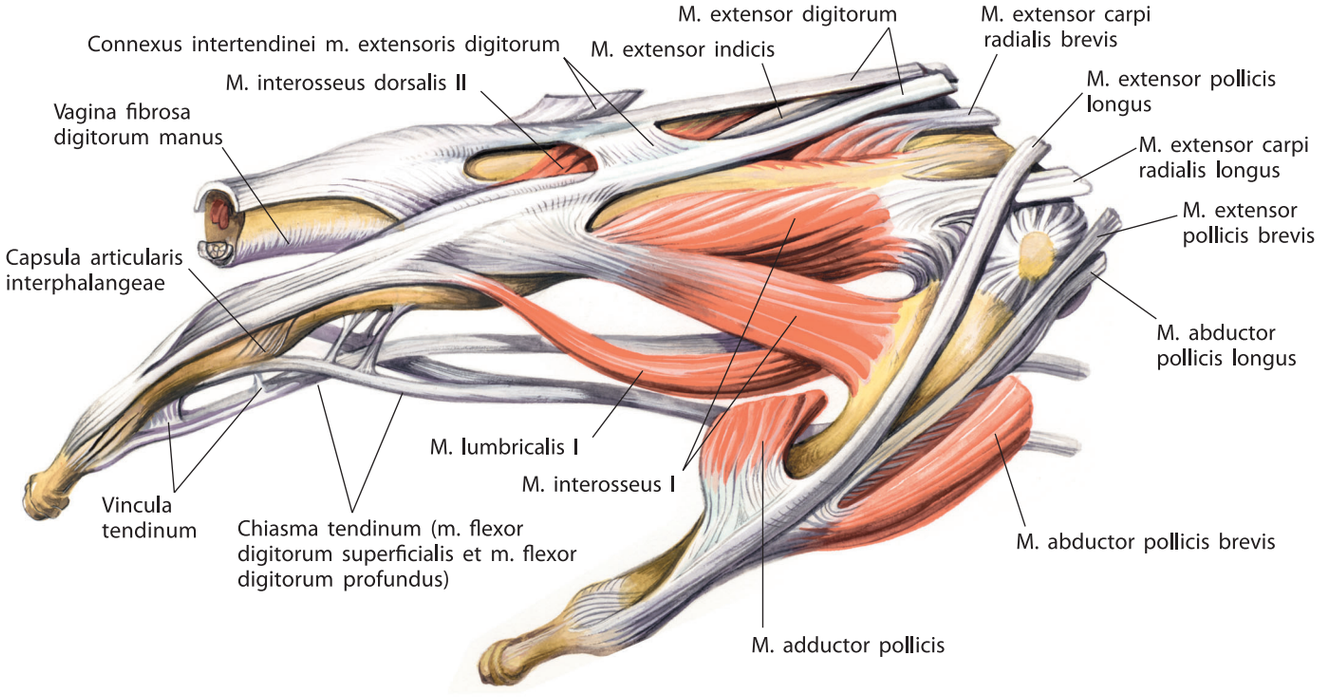

Фиг. 384. Сухожилия на сгъвачи и разгъвачи на показалеца

Функция: отвежда малкия пръст и участва в сгъването на проксималната му фаланга.

Инервация: n. ulnaris [(C_{VII})C_{VIII}–Th_I].

Кръвоснабдяване: r. palmaris profundus, a. ulnaris.

3. ***Късият сгъвач на малкия пръст,*** *m. flexor digiti minimi brevis* (вж. фиг. 380, 381, 386), има вид на неголям, приплеснат мускул, лежащ по-латерално от предишния, покрит отгоре от късия дланен мускул и кожата. Започва от кукичката на кукестата кост, придържвача на мускулите-сгъвачи, насочва се дистално и се залавя за дланната повърхност на основата на проксималната фаланга на малкия пръст.

Функция: сгъва проксималната фаланга на малкия пръст и участва в привеждането му.

Инервация: n. ulnaris (C_{VII}–C_{VIII}).

Кръвоснабдяване: r. palmaris profundus, a. ulnaris.

4. ***Мускулът, противопоставящ малкия пръст,*** *m. opponens digiti minimi* (вж. фиг. 380–382, 386), лежи по-навътре от предишния и е леко покрит от него по външния край. Мускулът започва от кукичката на кукестата кост, придържвача на мускулите-сгъвачи; залавя се за лакътния ръб на V метакарпална кост.

Функция: противопоставя малкия пръст на палеца на китката.

Инервация: n. ulnaris (C_{VII}–Th_I).

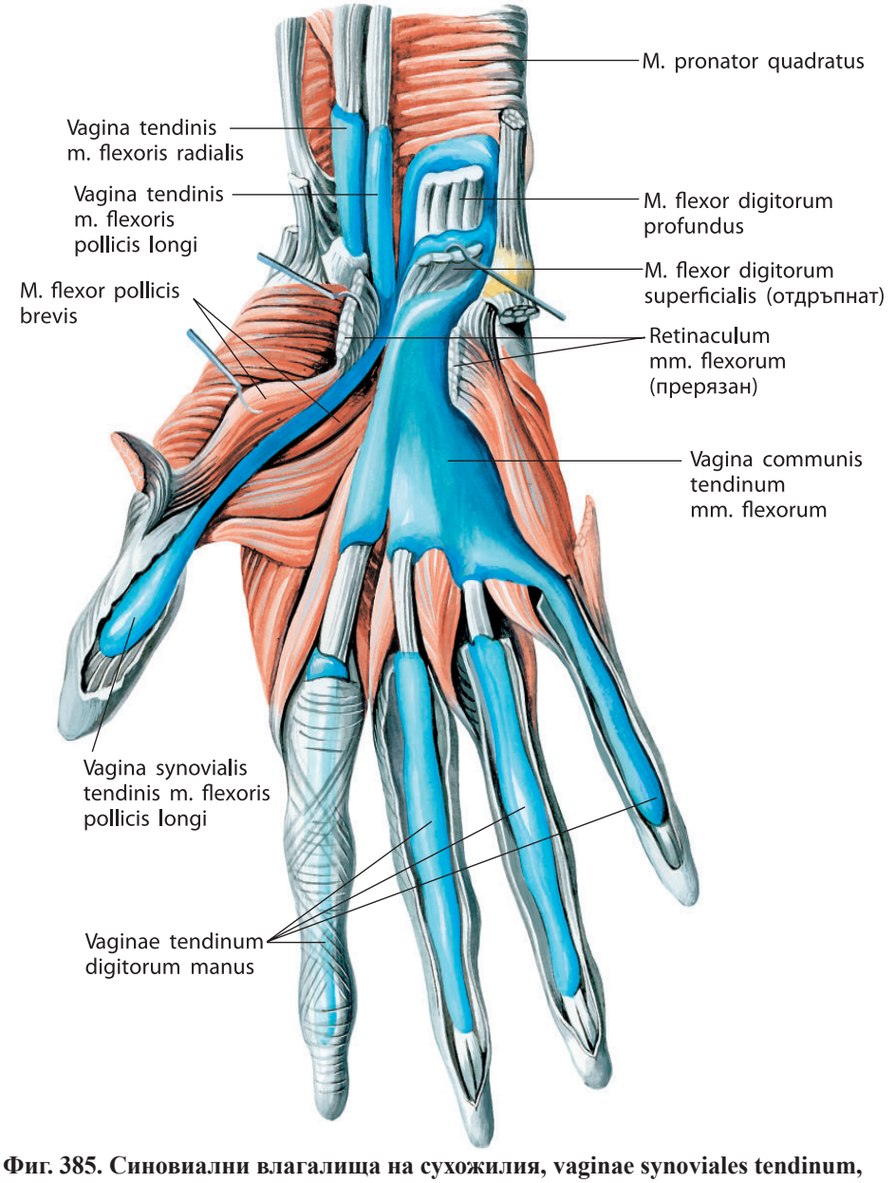

Фиг. 385. Синовиални влагалища на сухожилия, vaginae synoviales tendinum, дясна ръка (Дланна повърхност)
(В кухината на влагалищата е въведена цветна маса)

Кръвоснабдяване: r. palmaris profundus, a. ulnaris.

Средна група

1. ***Червеобразните мускули,*** *mm. lumbricales* (вж. фиг. 380, 381, 384), са четири и изглеждат като неголеми вретенообразни мускули. Всеки от тях започва от лъчевия край на съответното сухожилие на дълбокия сгъвач на пръстите, m. flexor digitorum profundus и се залавя към дорзалната повърхност на основата на проксималните фаланги на съответния пръст. Тук, заобикаляйки главите на метакарпалните кости, тези мускули се вплитат в дорзалната апоневроза на показалеца, средния, безименния пръст и малкия пръст откъм лъчевия им край.

Функция: сгъват проксималните фаланги на четирите пръста и изправят средната и дисталната фаланга на същите пръсти.

Инервация: I и II – n. medianus; III и IV – n. ulnaris (C_{VIII}–Th_I).

Кръвоснабдяване: arcus palmares superficialis et profundus.

2. ***Дланните междукостни мускули,*** *mm. interossei palmares* (вж. фиг. 383, 386), представляват три вретенообразни мускулни снопчета, разположени в междукостните пространства на дланта. Първият междукостен мускул залага върху лъчевата половина на дланта и, започвайки откъм лакътната страна на II метакарпална кост, се залавя за лакътната страна на метакарпофалангеалната става на показалеца и се вплита в неговата тилна апоневроза. Междукостните мускули II и III се намират на лакътната половина на дланта и, започвайки от лъчевата страна на IV и V метакарпални кости, се захващат за лъчевата страна на капсулите на метакарпофалангеалните стави на безименния и малкия пръст.

Функция: сгъват проксималните фаланги и разгъват средните и дисталните фаланги на показалеца и безименния пръст; привеждат тези пръсти към средния пръст.

Инервация: n. ulnaris (C_{VIII}–Th_I).

Кръвоснабдяване: arcus palmaris profundus.

Дорзални мускули на китката

Дорзалните междукостни мускули, *mm. interossei dorsales* (вж. фиг. 383, 388, 390), са четири, имат вретенообразна форма на двуперести мускули и залягат в междукостните пространства на дорзалната повърхност на дланта. Всеки

мускул започва с две глави от обърнати една към друга странични повърхности на основите на всеки две съседни метакарпални кости и се залавя: I и II мускул – към лъчевия край на показалеца и средния пръст, а III и IV – към лакътния край на средния и безименния пръст.

Функция: двата мускула на лъчевия край теглят проксималните фаланги на показалеца и средния пръст в посока към палеца на китката; двата мускула на лакътния край теглят средния и безименния пръст към малкия пръст. Освен това, всички мускули участват в сгъването на проксималните фаланги и разгъването на средните и дисталните фаланги на показалеца, средния, безименния и малкия пръст.

Инервация: n. ulnaris (C_{VIII}–Th_I).

Кръвоснабдяване: arcus palmaris profundus, aa. metacarpales dorsales.

ФАСЦИИ НА ГОРЕН КРАЙНИК

Фасциите, покриващи мускулите на горния крайник, по цялото си протежение се отличават с различна дебелина. Фасциалните пластини на редица места образуват добре изразени влагалища и постилат различни по големина ями, канали и др.

В областта на *раменния пояс* се различават следните фасции (вж. фиг. 354):

1) ***делтовидната фасция,*** *fascia deltoidea*, е образувана от два листа – потънък повърхностен и по-дебел дълбок. Повърхностният лист покрива делтовидния мускул, m. deltoideus, отвън и, стигайки до предния ръб на мускула, преминава в гръдна фасция, fascia pectoralis. Дълбокият лист обхваща m. deltoideus, отделя го от мускулите на раменния пояс (подгребенния мускул, m. infraspinatus и малкия обл мускул, m. teres minor) и капсулата на раменната става, и преминава във фасция, покриваща триглавия мускул;

2) ***надгребенната фасция,*** *fascia supraspinata*, е доста плътна, опъната е по ръбовете на надгребенната яма и покрива едноименния мускул;

3) ***подгребенната фасция,*** *fascia infraspinata,* се захваща по ръбовете на подгребенната яма и, сраствайки се с дълбокия лист на фасцията на делтовидния мускул, образува влагалище за m. infraspinatus и m. teres minor;

4) ***подлопатъчната фасция,*** *fascia subscapularis,* е тънка, много слабо изразена; прикрепя се по ръбовете на едноименната яма и покрива подлопатковия мускул.

Подмишничната фасция, *fascia axillaris* (вж. фиг. 354), представлява сравнително плътен лист, покриващ отдолу подмишничната яма и имащ редица отвори, образувани от преминаващите тук нерви, кръвоносни и лимфни съдове. Без ясни граници преминава нагоре във фасцията на делтовидния мускул, надолу – във фасцията на мишницата, а отзад – във фасция, покриваща широкия мускул на гърба, m. latissimus dorsi и големия обл мускул, m. teres major.

Фасцията на мишницата*, fascia brachii*, е добре изразена (вж. фиг. 354, 366). Най-плътна е в средната трета на рамото и под делтовидния мускул. В долната половина на мишницата между сгъвачите и разгъвачите преминават две фронтално разположени междумускулни прегради – латерална и медиална, образуващи фасциалните влагалища за тези групи мускули и служещи за залавно място на някои части на мускулите на мишницата и предмишницата. *Латералната междумускулна преграда на рамото, septum intermusculare brachii laterale,* тръгвайки от фасцията на мишницата, покриваща външната повърхност на мишницата, се насочва навътре и се залавя покрай външния ръб на раменната кост, започвайки от делтовидната грапавина до латералния надкондил, отделяйки латералната и медиалната глави на триглавия мускул, m. triceps brachii от мишничния мускул, m. brachialis и от брахиорадиалния мускул, m. brachioradialis. *Медиалната междумускулна преграда на мишницата, septum intermusculare brachii mediale,* е по-мощна, тръгва от фасцията на мишницата и се разполага по вътрешната му повърхност, където се фиксира по продължение на вътрешния ръб

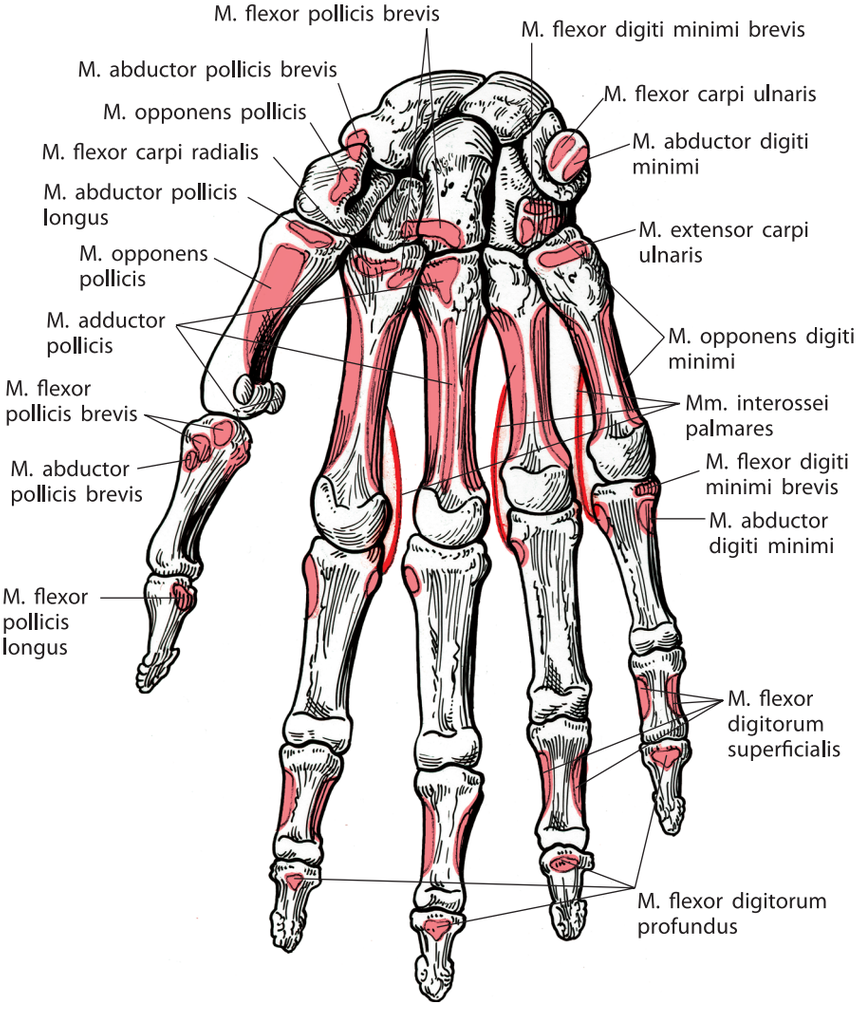

Фиг. 386. Начални и залавни места на мускули на кости на ръката, дясна (схема) (Дланна повърхност)

на раменната кост – от дисталния край на клюновидно-раменния мускул, m. coracobrachialis до медиалния надкондил, отделяйки медиалната глава на m. triceps brachii от m. brachialis и кръглия пронатор, m. pronator teres. В някои участъци фасцията на мишницата се пробожда от нерви и кръвоносни съдове.

Фасцията на предмишницата, *fascia antebrachii* (вж. фиг. 354, 368, 374, 379), представлява продължение на фасцията на мишницата. Тя достига най-голяма плътност в областта на лакътната става, където от нея започват редица мускули на предмишницата. По продължение на цялата фасция от нея излизат многобройни тънки прегради, залягащи между отделните групи мускули и образуващи фасциални влагалища за тях. По цялата обиколка на предмишницата нейната фасция е плътно сраснала с повърхностно лежащите мускули. Нагоре тя се сраства с фиброзна пластина – апоневрозата на двуглавия мускул на мишницата; отдолу фасцията образува добре изразени напречно насочени снопчета, обхващащи областта на лъчево-китковата става (вж. фиг. 380).

Фасциалните прегради и костите на предмишницата, а също и междукостната мембрана в горната половина на предмишницата образуват три мускулни леговища: латерално, задно и предно. В *латералното леговище* залягат m. brachioradialis и лъчевите разгъвачи на китката, mm. extensores carpi radiales, в *задното леговище* (на разгъвачите) – разгъвачът на пръстите, m. extensor digitorum; разгъвачът на малкия пръст, m. extensor digiti minimi; лакътният разгъвач на китката, m. extensor carpi ulnaris; лакътният мускул, m. anconeus, и супинаторът, m. supinator. В *предното леговище*, което се дели от фасциална пластина на два отдела – повърхностен и дълбок, залягат всички мускули от предната група на предмишницата. При това в дълбокия слой на предното леговище се разпо-

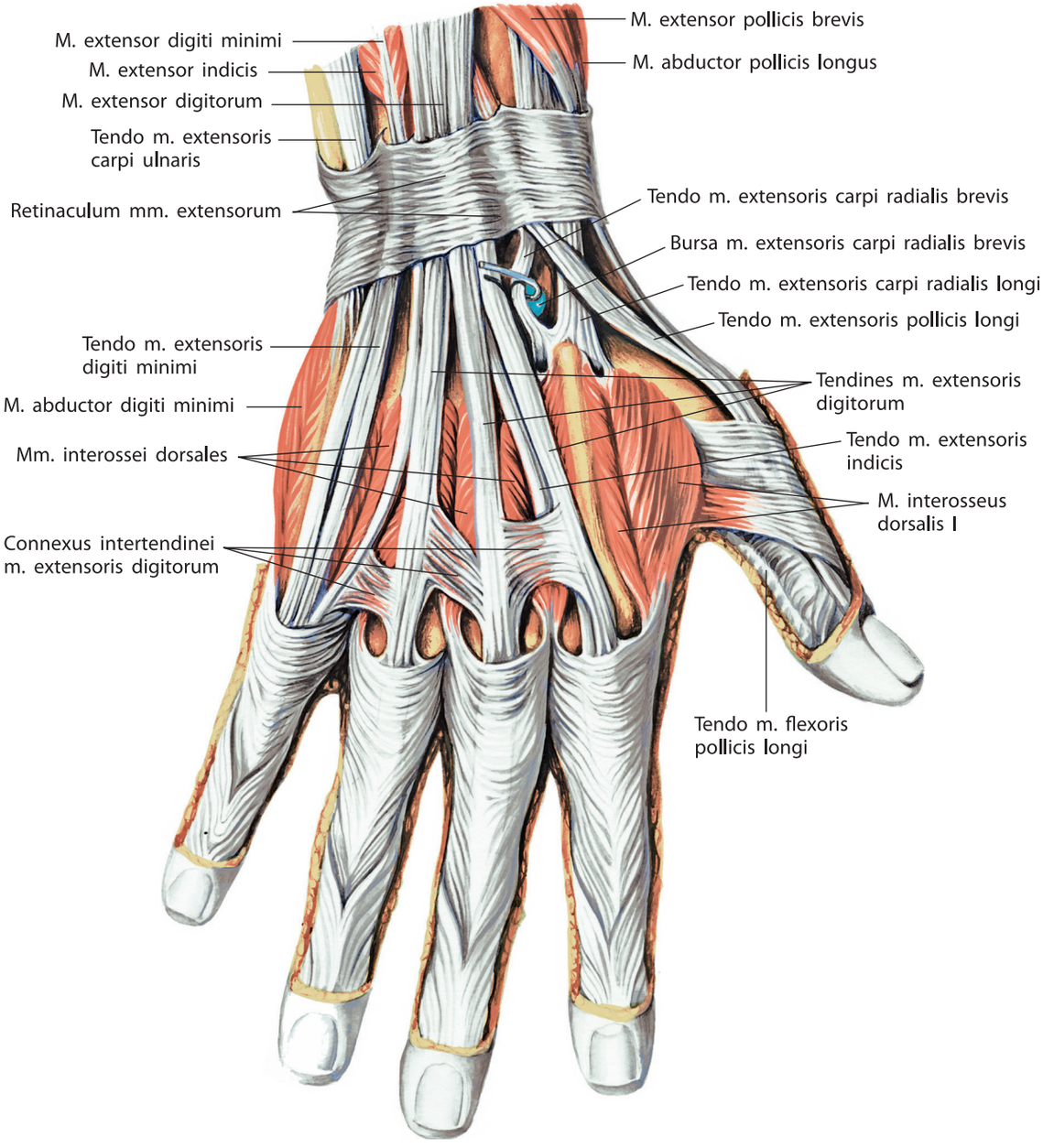

Фиг. 387. Мускули на ръката, дясна (Дорзална повърхност)

лагат дълбокият сгъвач на пръстите, m. flexor digitoram profundus, и дългият сгъвач на палеца, m. flexor pollicis longus, а в повърхностното – облият пронатор, m. pronator teres; лъчевият сгъвач на китката, m. flexor carpi radialis; повърхностният сгъвач на пръстите, m. flexor digitorum superficialis; дългият дланен мускул, m. palmaris longus, и лакътният сгъвач на китката, m. flexor carpi ulnaris. В долната половина на предмишницата броят на фасциалните леговища остава същият, но размерите им намаляват, защото те обгръщат не мускули, а тръгващите от тях сухожилия.

Фасциите на *ръката,* както на дланната, така и на дорзалната ѝ повърхност (вж. фиг. 354, 369), са непосредствено продължение на фасциите на предмишницата.

На дланната страна на ръката се различават две фасции – повърхностна и дълбока. *Повърхностната фасция на ръката* има вид на тънка пластина, покриваща мускулите на възвишенията на палеца и малкия пръст. В централните отдели на дланта тя се удебелява значително и преминава в *дланна апоневроза, aponeurosis palmaris*, която има форма на триъгълник, обърнат с основата си надолу, към пръстите, а с върха – нагоре, към предмишницата, където се сраства с *retinaculum musculorum flexorum*, който, намирайки се над браздата на китката, образува *канала на китката, canalis carpi*. В този канал залягат влагалището на сухожилието на дългия сгъвач на палеца на китката и общото влагалище на сухожилията на сгъвачите. В областта на върха в апоневрозата се вплита сухожилието на m. palmaris longus, чиито влакна се разпростират ветрилообразно в стената на апоневрозата, достигайки до основите на пръстите. Тук те се групират в големи снопчета.

Напречните снопчета на дланната апоневроза се усилват от уплътнената част на повърхностната фасция, която

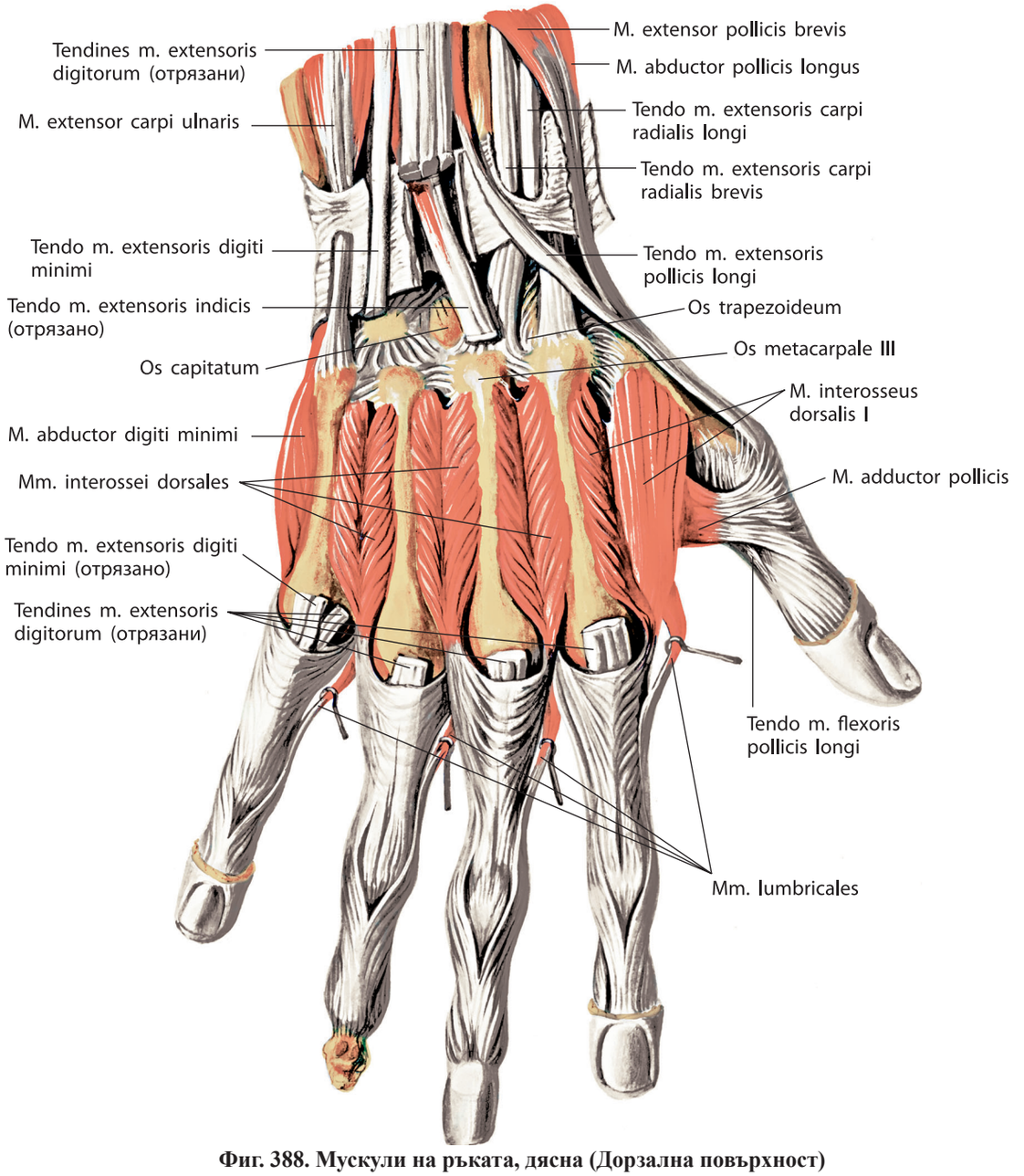

Фиг. 388. Мускули на ръката, дясна (Дорзална повърхност)
(Сухожилията на разгъвачите на II–V пръсти са отстранени, каналите са отворени)

представлява *напречни метакарпални връзки, ligg. metacarpalia transversae superficialia* (вж. фиг. 369). Освен това, в състава на дланната апоневроза има също и *напречни снопчета, fasciculi transversi*, много добре изразени в основата на междупръстовите междини (вж. фиг. 382).

Дълбоката фасция на ръката е длан-на междукостна фасция, която представлява сравнително тънък лист не съвсем плътна съединителна тъкан, покриваща междукостните дланни мускули. Между дълбоката фасция и дланната апоневроза се разполагат сухожилията на сгъвачите на пръстите, съдове и нерви.

Двете фасции отстрани се сращват, образувайки пространство, където пре-минават указаните сухожилия и черве-образни мускули.

Дланната фасция на пръстите об-разува *фиброзни влагалища на пръсти-те на ръката, vaginae fibrosae digitorum manu*s, в които преминават сухожилията на сгъвачите на пръстите. Отвътре тези влагалища са постлани със синовиална обвивка. Стените им са усилени с реди-ца връзки. Най-добре развити са *пръс-теновидната част на фиброзното вла-галище, pars anularis vaginae fibrosae,* ле-жаща на нивото на фалангите на пръсти-те, и *кръстообразната част на фиброз-ното влагалище, pars cruciformis vaginae fibrosae,* залягаща на нивото на между-фалангеалните стави (вж. фиг. 380). Ос-вен това, тук има *колатерални* (странич-ни) *връзки, ligg. collateralia.*

На дорзалната повърхност на ръката се разполага ***тилната фасция на ръка-та,*** *fascia dorsalis manus,* която се разде-ля на повърхностна фасция, покриваща сухожилията на разгъвачите, и дълбока фасция, покриваща дорзалните между-костни мускули.

СИНОВИАЛНИ ВЛАГАЛИЩА НА СУХОЖИЛИЯТА НА МУСКУЛИТЕ НА КИТКАТА

На нивото на лъчевокитковата ста-ва и ръката откъм дланната и дорзална-та страни се разполагат синовиални вла-галища, през които минават сухожилия-та на мускулите от предмишницата към

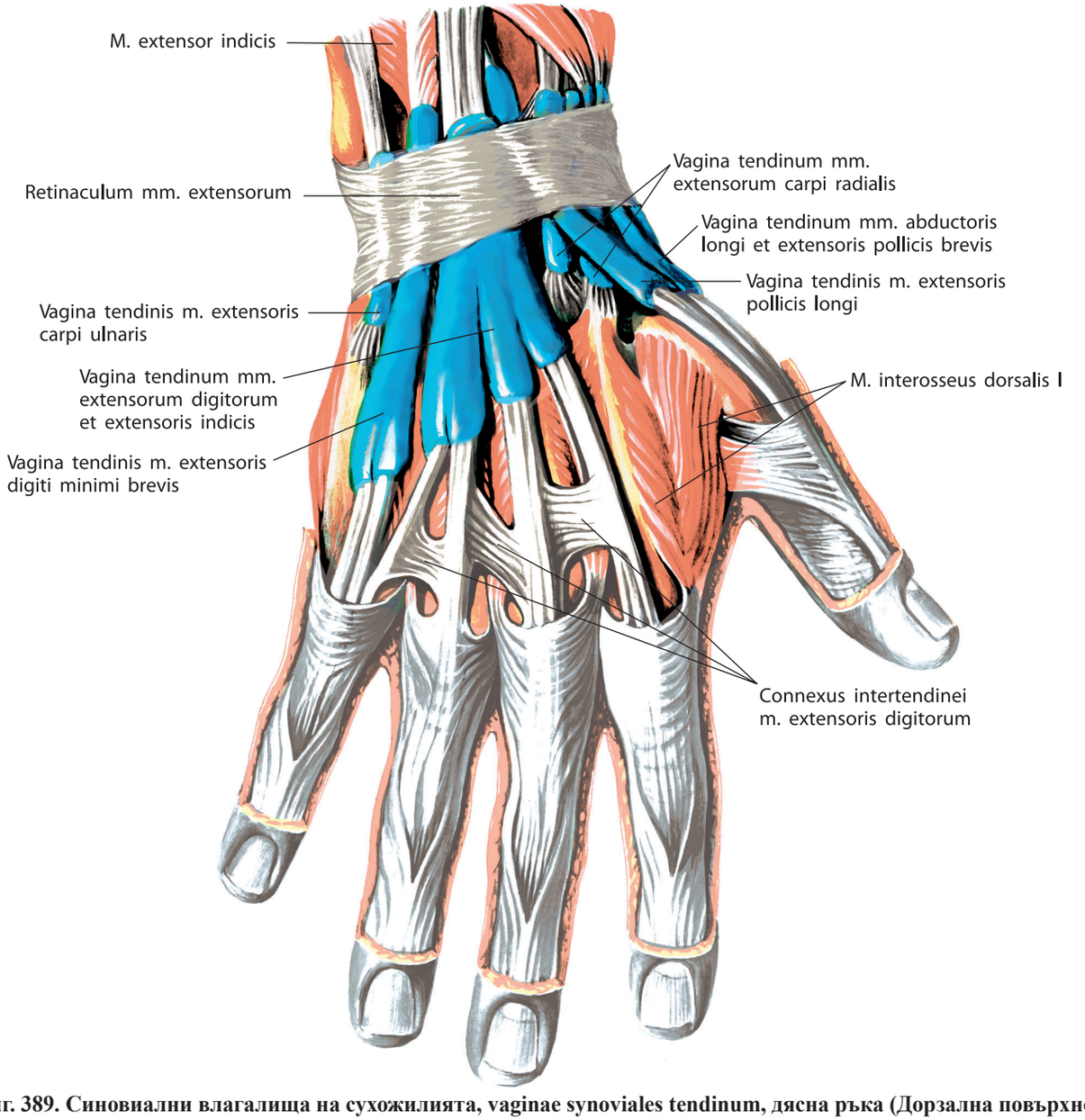

Фиг. 389. Синовиални влагалища на сухожилията, vaginae synoviales tendinum, дясна ръка (Дорзална повърхност)

ръката. Наличието на синовиални влагалища намалява триенето на сухожилията в костите на място, където се извършват движения с голяма амплитуда.

На дланната страна се разполагат: *общо влагалище на сухожилията на сгъвачите, vagina communis tendinum musculorum flexorum* (за сухожилията на повърхностния и дълбокия сгъвач на пръстите); *влагалището на сухожилието на дългия сгъвач на палеца на ръката, vagina tendinis musculi flexoris pol-licis longi,* а също и *влагалищата на сухожилията на пръстите на ръката, vaginae tendinum digitorum manus* (вж. фиг. 385).

Първите две синовиални влагалища запълват канала на китката. В синовиалните влагалища на сухожилията на II–V пръсти на ръката залягат сухожилията на повърхностния и дълбокия сгъвачи на пръстите и се простират върху показалеца, средния и безименния пръст от нивото на метакарпофалангеалните стави до основите на дисталните фаланги. Влагалището на сухожилията на малкия пръст комуникира с общото влагалище на сгъвачите. Също такова влагалище на I пръст представлява продължение на влагалището на сухожилието на дългия сгъвач на палеца на ръката.

На дорзалната повърхност на ръката има шест синовиални влагалища (вж. фиг. 389). Във всяко от тях залягат сухожилията на определени мускули, разположени на дорзалната повърхност на предмишницата. Те залягат под *retinaculum musculorum extensorum,* там, където сухожилията от предмишницата преминават върху китката. Започвайки от лъчевата страна, в първото влагалище се разполагат сухожилията на дългия мускул, отвеждащ палеца, m. abductor pollicis longus, и на късия разгъвач на палеца, extensor pollicis brevis, във второто – сухожилията на лъчевите разгъвачи на китката, mm. extensorum carpi radiales, в третото – сухожилието на дългия разгъвач на палеца, m. extensor pollicis longus, в четвъртото – сухожилията на разгъвача на пръстите, m. extensor digitorum и на разгъвача на показалеца, m. extensor indicis, в петото – сухожилието на разгъвача на малкия пръст, m. extensor digiti minimi, в шестото – сухожилието на лакътния разгъвач на китката, m. extensor carpi ulnaris.

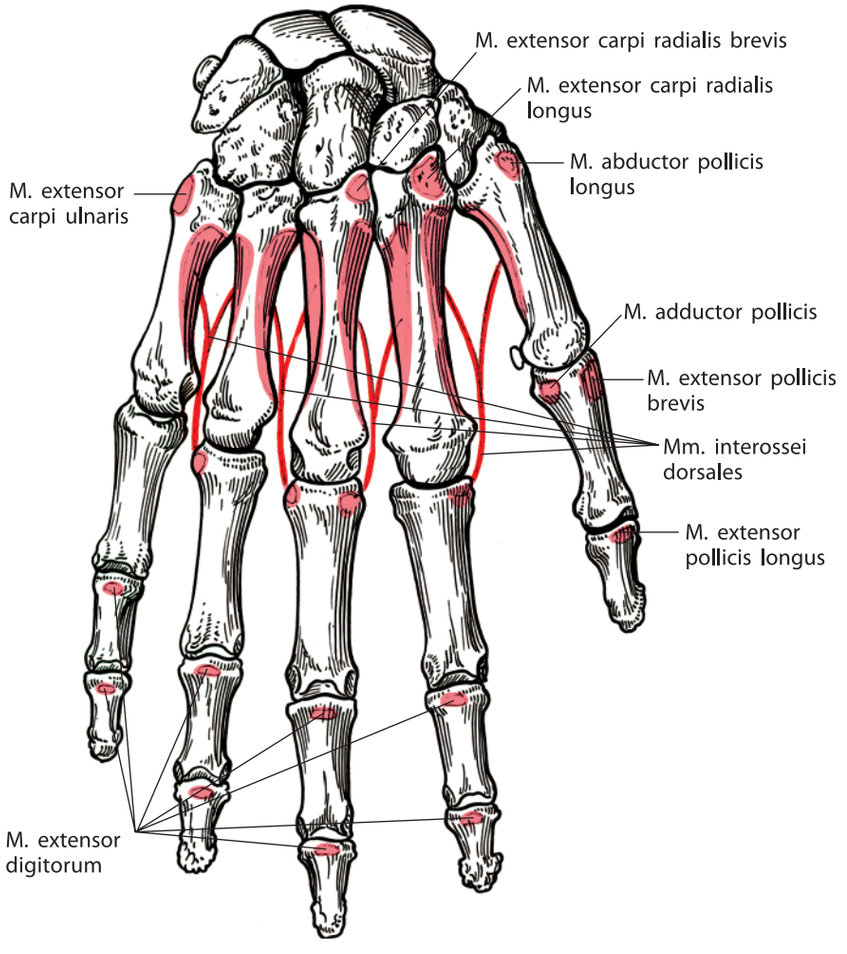

Фиг. 390. Начални и залавни места на мускули на кости на ръката, дясна (схема) (Дорзална повърхност)

ПОДМИШНИЧНА ЯМА

Подмишничната яма, *fossa axillaris* (вж. фиг. 354), представлява вдлъбване, разположено в *подмишничната област, regio axillaris*, между латералната повърхност на стената на гръдния кош и медиалната повърхност на мишницата.

При максимално отвеждане на мишницата вдлъбването е добре изразено. Ако се отстрани кожата, покриващата ямата, залягащата под нея фасция и не особено плътната съединителна тъкан, ще се открие подмишничната кухина, приближаваща се по форма до четиристранна пирамида.

Различават се четири стени, ограничаващи подмишничната кухина: медиална, латерална, предна и задна. Медиалната стена се образува от предния зъбчат мускул, m. serratus anterior, латералната – от клюновидномишничният мускул, m. coracobrachialis и от късата глава на двуглавия мускул на мишницата, caput brevis musculi bicipitis brachii, предната – от големия и малкия гръдни мускули, mm. pectorales major et minor, задната стена – от подлопатковия мускул, m. subscapularis, големия обл мускул, m. teres major и широкия мускул на гърба, m. latissimus dorsi.

При отведен крайник се виждат добре триъгълният и четириъгълният отвори на подмишничната кухина, които се образуват, когато дългата глава на трилавия мускул е между големия и малкия обли мускули (вж. фиг. 361). През тези отвори преминават съдове и нерви.

Подмишничната кухина е запълнена с хлабава съединителна тъкан, съдържаща съдове, лимфни възли и нерви.

ЛАКЪТНА ЯМА

Лакътната яма, *fossa cubitalis* (вж. фиг. 348, 356), се разполага в *предната лакътна област, regio cubitalis anterior*. Самата яма се вижда едва след отстраняването на кожата и хлабавата съединителна тъкан, запълващи ямата. Лакътната яма е ограничена от мишничния мускул, m. brachialis, медиално – от облия пронатор, m. pronator teres, между тях преминава *медиалната (лакътна) бразда, sulcus medialis (ulnaris)*. Латерално лакътната яма е ограничена от брахиорадиалния мускул, m. brachioradialis.

Между m. brachialis и m. brachioradialis се разполага *латералната (лъчева) бразда, sulcus lateralis (radialis).* В лакътната яма залягат повърхностни и дълбоки съдове и нерви.

МУСКУЛИ И ФАСЦИИ НА ДОЛНИЯ КРАЙНИК

ОБЛАСТИ НА ДОЛНИЯ КРАЙНИК

Към *областите на долния крайник, regiones membri inferioris* (фиг. 391–394), се отнасят:

1. ***Седалищна област,*** *regio glutealis*, която е ограничена отгоре от хълбочния гребен, а отдолу – от *седалищна бразда, sulcus glutealis.*

2. Към ***областта на бедрото,*** *regio femoris,* се отнасят:

а) *предна област на бедрото, regio femoris anterior*, съответстваща на местоположението на четириглавия мускул на бедрото и шивашкия мускул. Долната граница преминава на 3–5 cm над колянното капаче;

б) *задна област на бедрото, regio femoris posterior*, съответстваща на пространството, ограничено отгоре от седалищната бразда и отдолу – от напречната линия, прекарана на 3–4 cm над основата на колянното капаче.

3. ***Област на коляното,*** *regio genus*, която се състои от:

а) *предна област на коляното, regio genus anterior*, която се разполага на предностраничните повърхности на коляното. Към тази област влиза областта на капачето, съответстваща на контурите му и кондилите на бедрото;

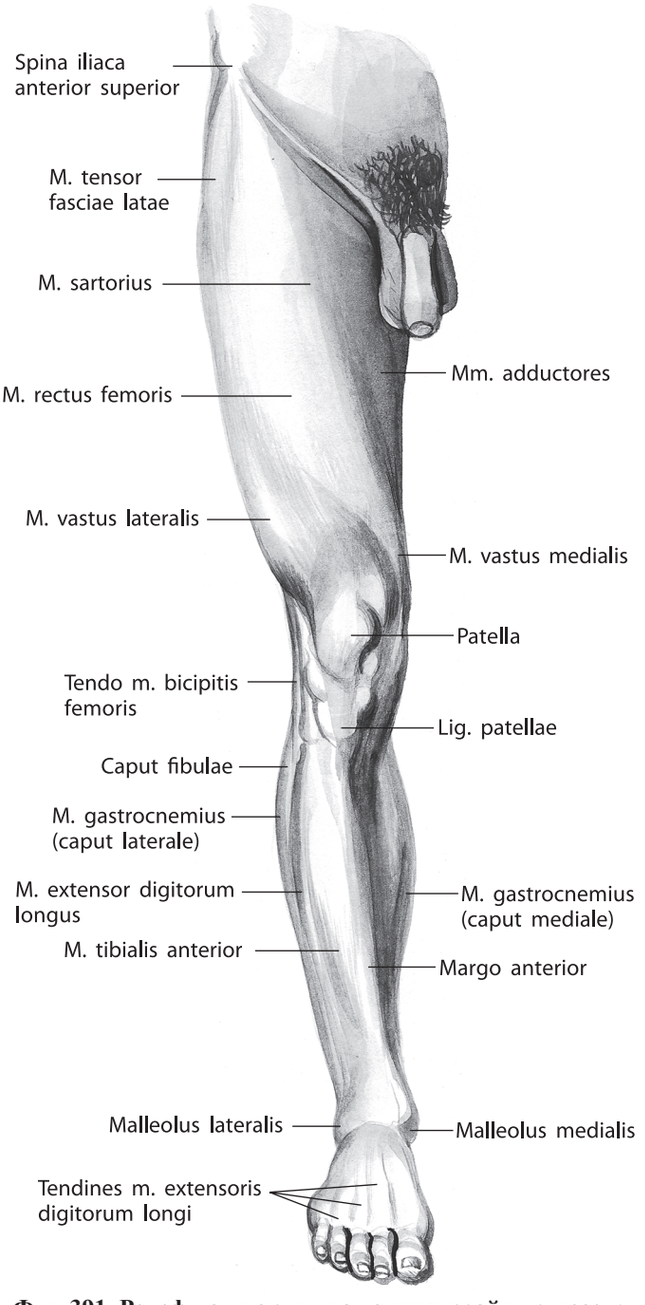

Фиг. 391. Релеф на мускули на долния крайник, десен; изглед отпред

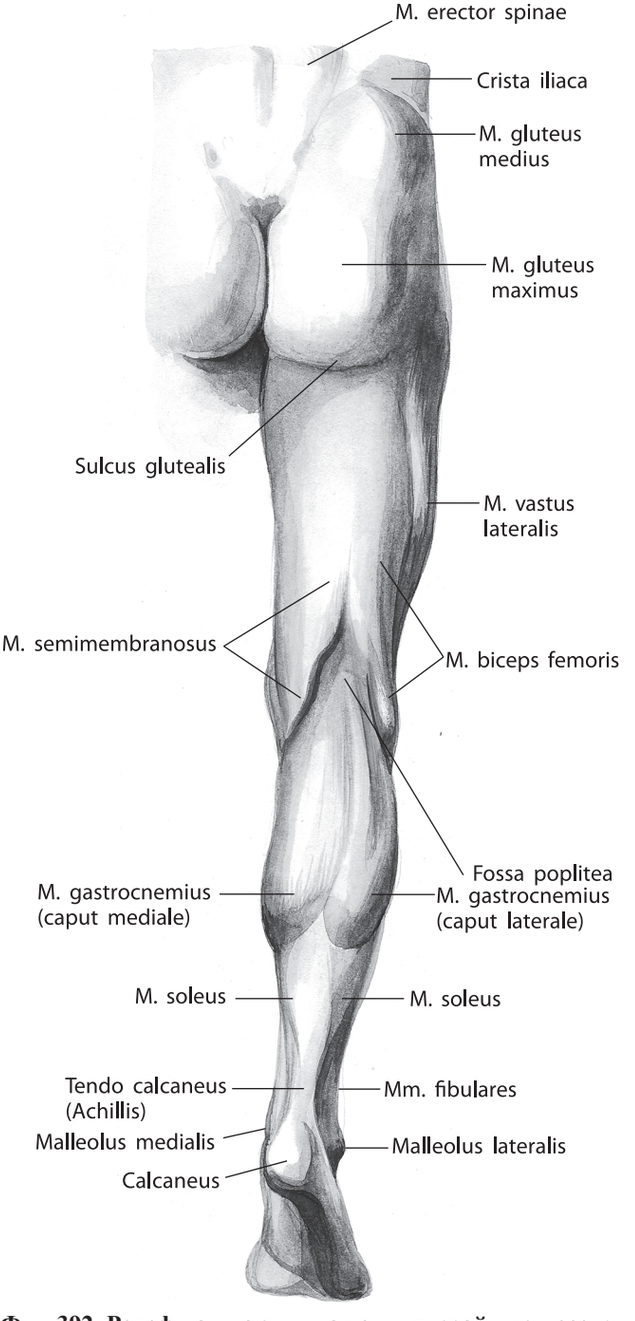

Фиг. 392. Релеф на мускули на долния крайник, десен; изглед отзад

б) *задна област на коляното, regio genus posterior*, разполагаща се на задната повърхност на коляното. Към тази област се отнася *подколянната яма, fossa poplitea*.

4. ***Област на подбедрицата,*** *regio cruris*, се състои от следните области:

а) *предна област на подбедрицата, regio cruris anterior*, е разположена от грапавината на големия пищял до нивото на основата на глезена; заема предната повърхност на подбедрицата;

б) *задна област на подбедрицата, regio cruris posterior*, в чийто състав влиза *областта на прасеца, regio surae*, – най-изпъкналата горна част на задната област на подбедрицата;

в) *предна област на горна скочна става, regio talocruralis anterior*, която съответства на положението на горната скочна става;

г) *задна област на горната скочна става, regio talocruralis posterior*, съответстваща на задната повърхност на горната скочна става.

5. ***Област на ходилото,*** *regio pedis*, включва:

а) *гръб на стъпалото (дорзална област на стъпалото), dorsum pedis (regio dorsalis pedis);*

б) *стъпало (стъпална област), planta (regio plantaris);*

в) *петна област, regio calcanea,* съответстваща на въргата на петната кост;

г) *пръсти на стъпалото, digiti pedis,* при които се отличават: *стъпални повърхности на пръстите, facies plantares digitorum*, и *дорзални повърхности на пръстите, facies dorsales digitorum.*

МУСКУЛИ НА ДОЛНИЯ КРАЙНИК

Мускулите на долния крайник, mm. membri inferioris, се делят на две гру-

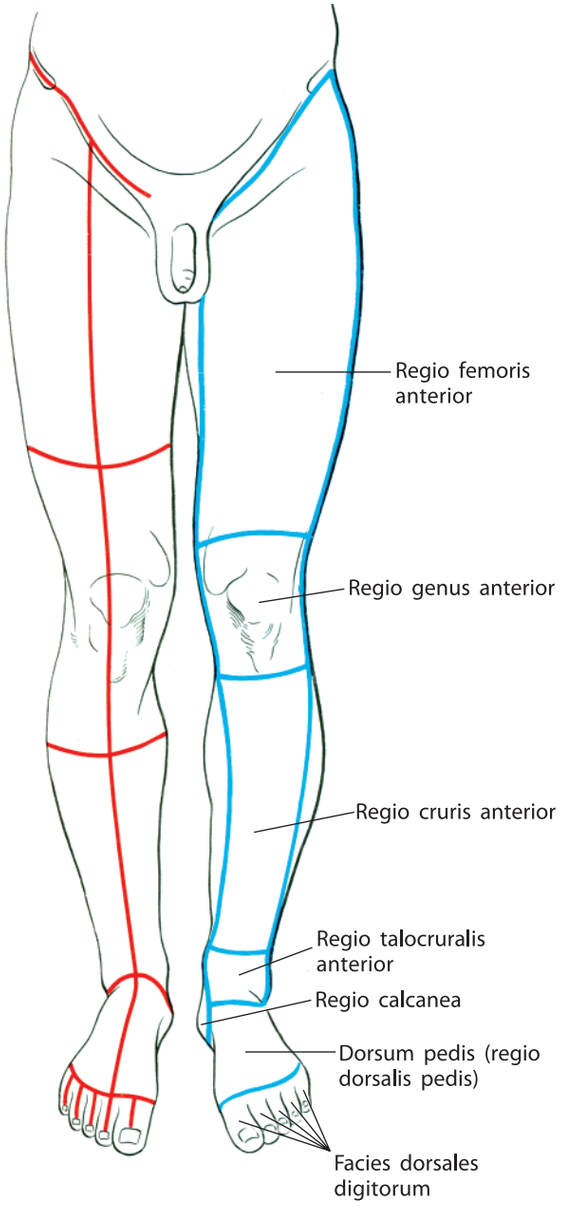

Фиг. 393. Области и линии на разрези на кожата на долния крайник; изглед отпред ***(Синя линия – граници на области; червена – разрези на кожата, най-удобни за намиране на препарируемите мускули)***

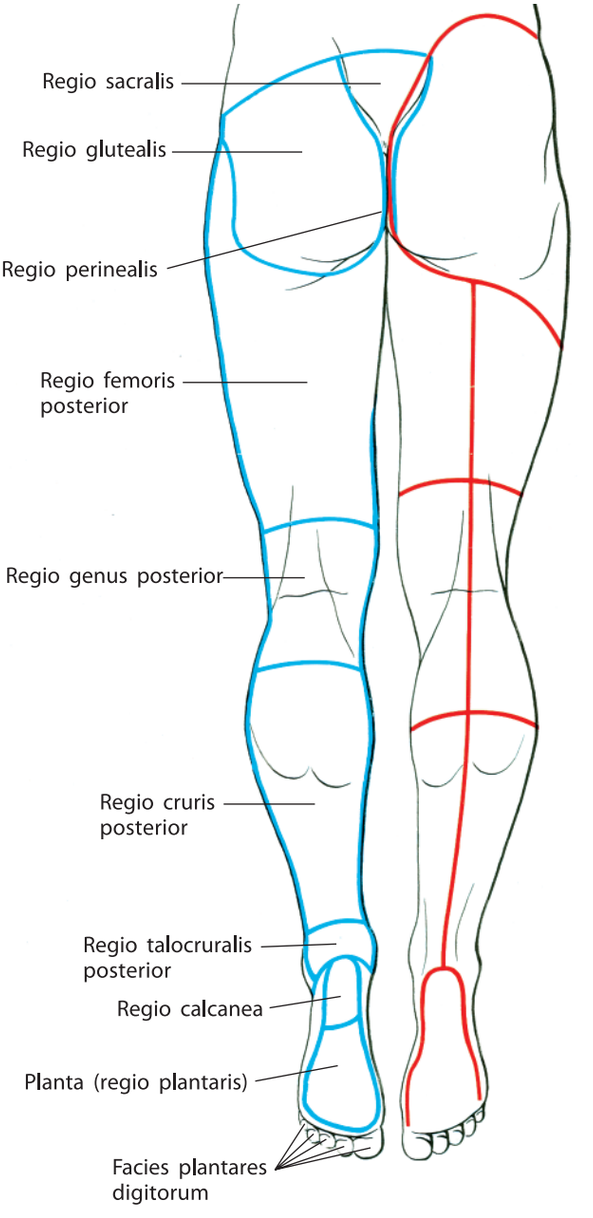

Фиг. 394. Области и линии на разрези на кожата на долния крайник; изглед отзад ***(Синя линия – граници на области; червена – разрези на кожата, най-удобни за намиране на препарируемите мускули)***

пи според топографскоанатомичните им особености: мускули на пояса на долния крайник (мускули на таза) и мускули на свободния долен крайник.

МУСКУЛИ НА ТАЗОВИЯ ПОЯС (МУСКУЛИ НА ТАЗА)

Мускулите на таза, *mm. cinguli pelvici* (фиг. 395–410)*,* се делят на вътрешна и външна група.

Вътрешната група мускули на таза включва: 1) голям поясен мускул; 2) малък поясен мускул; 3) хълбочен мускул; 4) хълбочнопоясен мускул; 5) вътрешен обтураторен мускул; 6) крушовиден мускул.

Външната група мускули на таза включва: 1) голям седалищен мускул; 2) среден седалищен мускул; 3) малък седалищен мускул; 4) квадратен мускул на бедрото; 5) горен близначен мускул; 6) долен близначен мускул; 7) външен обтураторен мускул; 8) изопъвач на широката фасция на бедрото.

Вътрешна група

1. ***Големият поясен мускул,*** *m. psoas major* (вж. фиг. 317, 396, 397), е дълъг, вретеноподобен мускул, който започва с пет зъбци от страничната повърхност на телата на XII гръден и четирите горни поясни прешлена и съответните междупрешленни дискове. По-дълбоките мускулни снопчета започват от напречните израстъци на всичките поясни прешлени. Леко стеснявайки се, мускулът се насочва надолу и леко навън и, съединявайки се със снопчетата на хълбочния мускул, m. iliacus, образува общ хълбочнопоясен мускул, m. iliopsoas.

2. ***Малкият поясен мускул,*** *m. psoas minor* (вж. фиг. 317, 396) е непостоянен, тънък, вретеноподобен и се разполага на предната повърхност на m. psoas major. Започва от страничната повърхност на телата на XII гръден и I поясен прешлен и, насочвайки се надолу, преминава със сухожилието си в хълбочна фасция, прикрепвайки се заедно с нея към гребена на лонната кост и хълбочно-лонното възвишение.

Функция: опъва хълбочната фасция.

Инервация: rr. musculares plexus lumbalis (L_I–L_{II}).

Кръвоснабдяване: aa. lumbales.

3. ***Хълбочният мускул,*** *m. iliacus* (вж. фиг. 317, 396, 397, 404), започва от стените на *хълбочна ямка, fossa iliaca,* и я запълва изцяло. По форма мускулът наподобява триъгълник с обърнат надолу връх. Снопчетата, от които се образува мускулът, се събират ветрилообразно към граничната линия на таза и тук се сливат със снопчетата на m. psoatis majoris, образувайки m. iliopsoas.

4. ***Хълбочнопоясният мускул,*** *m. iliopsoas* (вж. фиг. 317, 396, 397, 403), се образува в резултат на съединяване на дисталните мускулни снопчета на m. iliacus и m. psoas major. Мускулът излиза от тазовата кухина през мускулна лакуна и, насочвайки се надолу, преминава по предната повърхност на тазобедрената става, залавяйки се чрез тънко късо сухожилие към малкия въртел на бедрената кост. На това място има две торбички: по-голямата заляга между ставната капсула и сухожилието на мускула – *хълбочногребенна торбичка, bursa iliopectinea*, втората – *подсухожилна хълбочна торбичка, bursa subtendinea iliaca*, – между сухожилието на мускула и малкия въртел.

Функция: сгъва бедрото в тазобедрената става, завъртайки го навън; при фиксирано бедро накланя (сгъва) туловището напред.

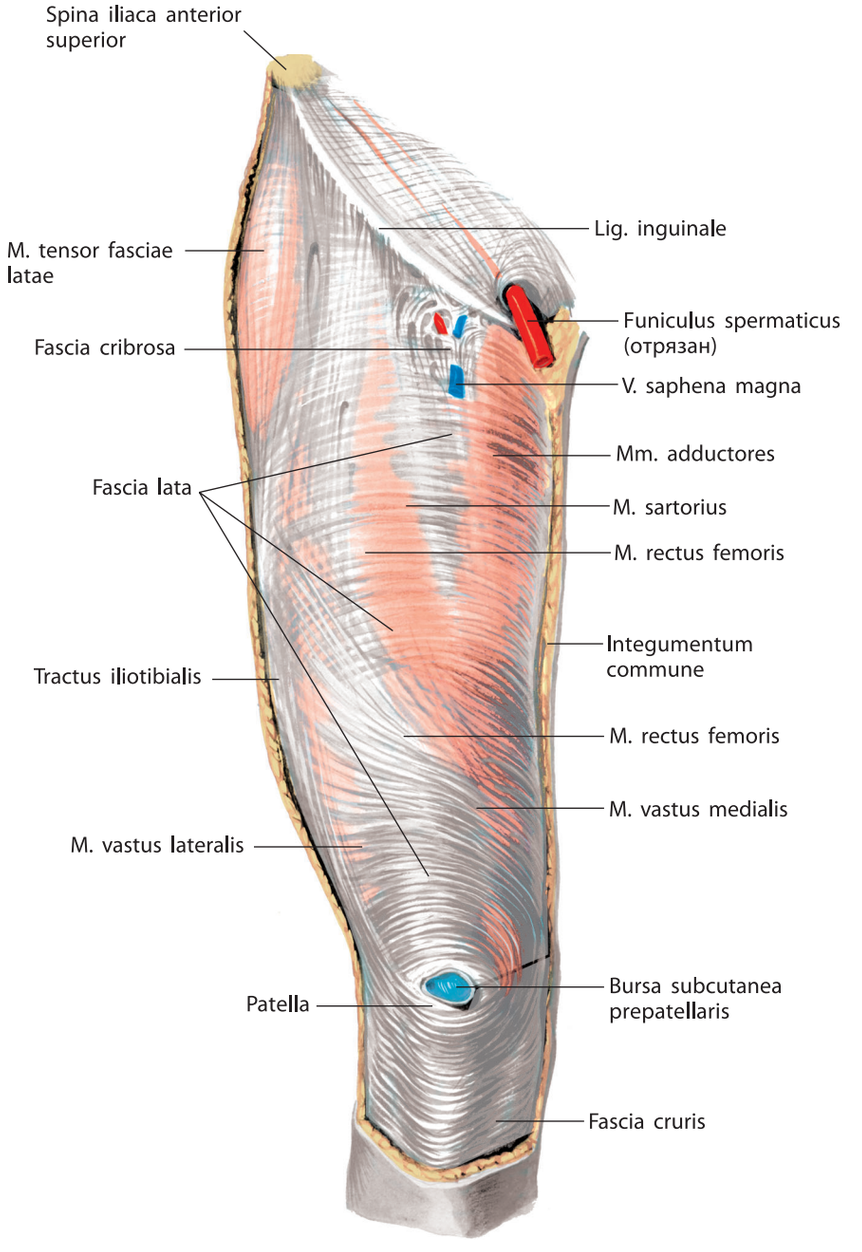

Фиг. 395. Мускули и фасции на бедрото, дясно; изглед отпред ***(Кожата и подкожният слой са отстранени)***

Инервация: rr. musculares plexus lumbalis (L_I–L_{II}).

Кръвоснабдяване: a. iliolumbalis, a. circumflexa ilium profunda.

5. ***Вътрешният обтураторен мускул,*** *m. obturatorius internus* (вж. фиг. 401, 404, 408, 412), представлява плосък мускул, чиито мускулни снопчета са насочени леко ветрилообразно. Широката част на мускула води началото си от вътрешната повърхност на тазовата кост в околността на обтураторната мембрана и от нейната вътрешна повърхност. Малка цепка между мускулните снопчета и обтураторната бразда на лонната кост се превръща в обтураторен канал, canalis obturatorius, през който преминават съдове и нерв. След това мускулните снопчета, конвергирайки, се насочват навън и, сгъвайки се почти под прав ъгъл през малката седалищна изрезка, напускат тазовата кухина през малкия седалищен отвор, залавяйки се чрез късо, но мощно сухожилие в областта на вертелна ямка. В мястото на прегъването през ръба на малката седалищна изрезка има *седалищна торбичка на вътрешния обтураторен мускул, bursa ischiadica musculi obturatorii interni*, а при залавното място на мускула се разполага още една неголяма *подсухожилна торбичка на вътрешния обтураторен мускул, bursa subtendinea musculi obturatorii in-terni.*

Топографски вътрешният обтураторен мускул се дели на две части: по-голяма **вътрешнотазова** – до изхода от кухината на таза, и по-малка сухожилна – **извънтазова,** лежаща под големия седалищен мускул.

Функция: супинира бедрото.

Инервация: rr. musculares plexus sacralis [(L_{IV}–S_{II}(S_{III})].

Кръвоснабдяване: a. glutea inferior, a. obturatoria, a. pudenda interna.

6. ***Крушовидният мускул,*** *m. piriformis* (вж. фиг. 398–402, 408, 409, 412), има вид на плосък равнобедрен триъгълник, чиято основа започва от предната повърхност на кръстеца, по-латерално от II и IV кръстцови отвори, foramina sacralia, и между тях. Конвергирайки, мускулните снопчета се насочват навън, излизат от кухината на малкия таз през големия седалищен отвор, foramen ischiadicum majus, и, преминавайки в тясно и късо сухожилие, се залавят към върха на големия вертел. При залавното място на мускула има *торбичка на крушовидния мускул, bursa musculi piriformis*. Преминавайки през големия седалищен отвор, мускулът не го изпълва напълно, оставяйки по горния и долния ръб малки цепки, през които преминават съдове и нерви.

Функция: супинира бедрото и участва в неговото отвеждане.

Инервация: rr. musculares plexus sacralis [S_I–S_{II}(S_{III})].

Кръвоснабдяване: aa. gluteae superior et inferior.

Външна група

1. ***Големият седалищен мускул,*** *m. glu-teus maximus* (вж. фиг. 405–407, 413), по форма се приближава до ромб. Мускулът е едровлакнест, мощен, плосък и достига дебелина до 2–3 cm; покрива големия вертел, а също и останалите мускули от тази група. Започва от задните части на външната повърхност на хълбочната кост, задно от задната седалищна линия, от страничния ръб на кръстеца и опашната кост и от връзката между кръстеца и седалищната върга, lig. sacrotuberale. Мускулните снопчета продължават косо надолу и латерално и се залавят, чрез горните снопчета, към широката фасция, преминаваща в хълбочно-тибиален тракт, а чрез долните снопчета – към седалищната грапавина на бедрената кост; тук между големия вертел и

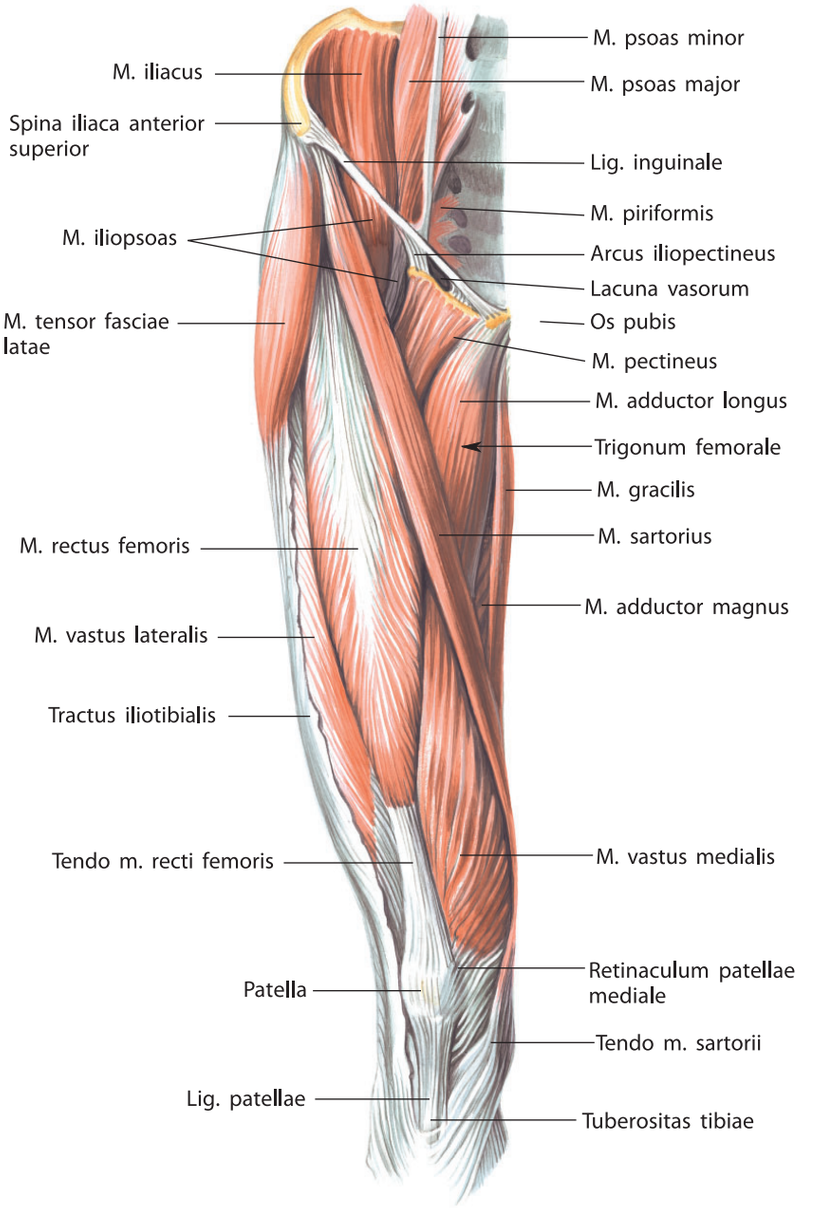

Фиг. 396. Мускули на таза и бедрото, дясно; изглед отпред (Повърхностен слой)

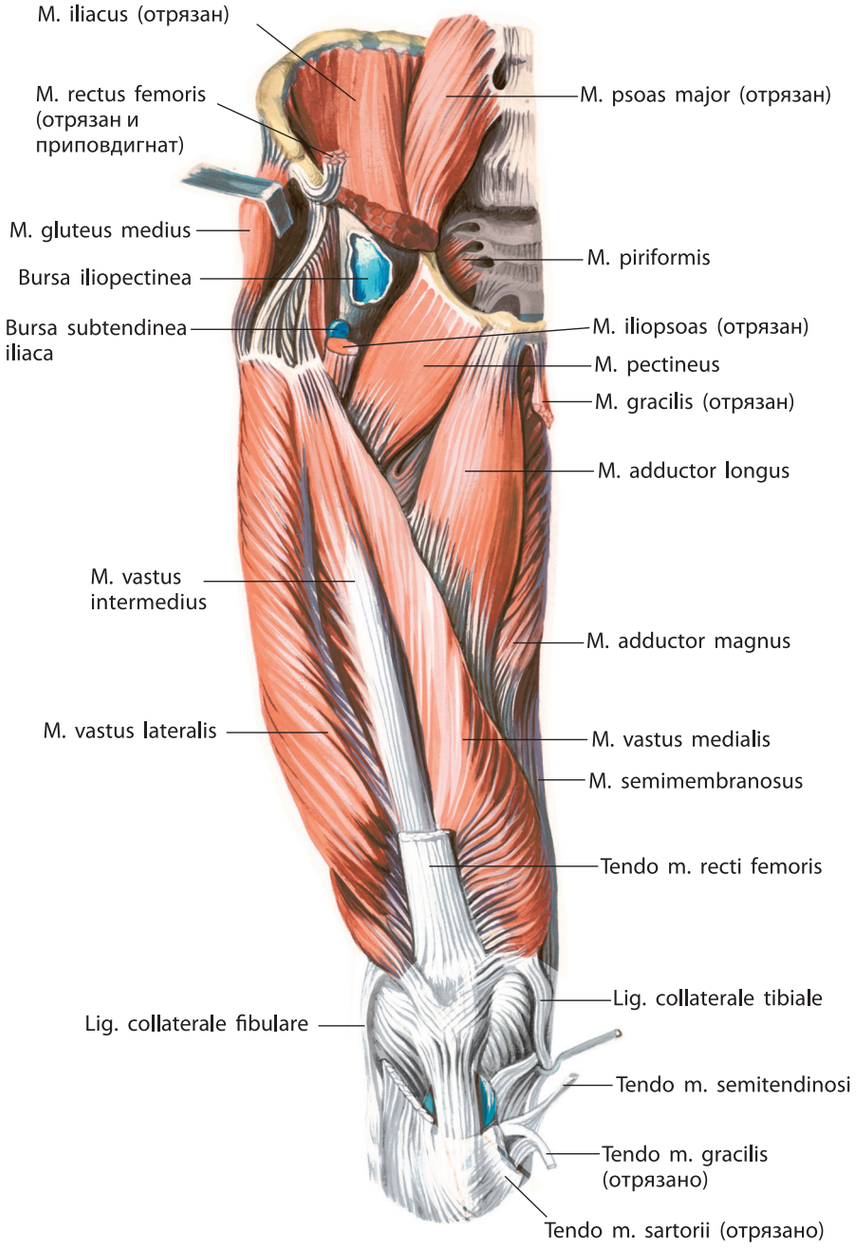

Фиг. 397. Мускули на таза и бедрото, дясно; изглед отпред *(Правият мускул на бедрото, шивашкият и частично хълбочнопоясният мускули са отстранени)*

мускула се намира *вертелната торбичка на големия седалищен мускул, bursa trochanterica musculi glutei maximi.* Малко по-надолу покрай седалищната грапавина, между сухожилието на големия седалищен мускул и горните напречни снопчета на големия привеждащ мускул, залягат две – една над друга, малки *междумускулни торбички на седалищните мускули, bursae intermusculares musculorum gluteorum.* Освен това, между външната повърхност на седалищната върга и заобикалящия я голям седалищен мускул, при залавното място на сухожилието на дългата глава на двуглавия мускул на бедрото и полусухожилния мускул, има *седалищна торбичка на големия седалищен мускул, bursa ischiadica musculi glutei maximi.*

Функция: изправят наведено напред туловище, разгъва бедрото, едновременно с това го пронира, а също опъва широката фасция на бедрото.

Инервация: n. gluteus inferior (plexus sacralis) [L_V, $S_I(S_{II})$]

Кръвоснабдяване: aa. gluteae superior et inferior, a. circumflexa femoris medialis, a. profunda femoris (perforans).

2. ***Среден седалищен мускул,*** *m. gluteus medius* (вж. фиг. 397, 398, 400, 403, 408, 409, 412, 413), – разполага се под големия седалищен мускул. По форма наподобява триъгълник. Мускулът е дебел, в него се различават два слоя снопчета – повърхностен и дълбок. Мускулните снопчета се разполагат ветрилообразно, започвайки с широката си част от външната повърхност на крилото на хълбочната кост, ограничена отпред от предната седалищна линия, отгоре – от хълбочния гребен, отдолу – от задната седалищна линия. След това всички мускулни снопчета се събират в общо мощно сухожилие, залавящо се към върха и външната повърхност на големия вертел, където има най-често две, по-рядко три *вертелни торбички на средния седалищен мускул, bursae trochantericae musculi glutei medii.*

Функция: отвежда бедрото, като предните снопчета завъртат бедрото навътре, а задните – навън; взема участие в изправянето на наведено напред туловище.

Инервация: n. gluteus superior (plexus sacralis) (L_{IV}–S_I).

Кръвоснабдяване: a. glutea superior, a. circumflexa femoris lateralis.

3. ***Малък седалищен мускул,*** *m. gluteus minimus* (вж. фиг. 400, 408, 410, 412, 413), – по форма напомня предишния мускул, но е значително по-тънък на-

пречно. По цялата дължина мускулът е прокрит от средния седалищен мускул. Започва от външната повърхност на крилото на хълбочната кост, между предната и долната седалищни линии. Конвергирайки, мускулните снопчета преминават в сухожилие, залавящо се към предния ръб на големия вертел; тук има *вертелна торбичка на малкия седалищен мускул, bursa trochanterica musculi glutei minimi.*

Функция: както и средния седалищен мускул, отвежда крайника и участва в изправянето на наведено туловище.

Инервация: n. gluteus superior (plexus sacralis) (L_{IV}–S_I)

Кръвоснабдяване: a. glutea superior, a. circumflexa femoris lateralis.

4. ***Квадратен мускул на бедрото,*** *m. quadratus femoris* (вж. фиг. 399, 403, 408, 409), – има вид на сравнително дебел правоъгълник, прокрит отзад от m. gluteus maximus. Започва от латералната повърхност на седалищната върга и се залавя към междувертелния гребен, достигайки големия вертел.

Функция: завърта бедрото навън.

Инервация: n. ischiadicus (plexus sacralis) (L_{IV}–S_I).

Кръвоснабдяване: a. glutea inferior, a. circumflexa femoris medialis, a. obturatoria.

5. ***Горен близначен мускул,*** *m. gemellus superior* (вж. фиг. 408–410, 413); – има вид на неголяма мускулна връв, водеща началото си от седалищното бодило и прикрепяща се към вертелната ямка. Мускулът приляга към горния край на сухожилието на вътрешния обтуратoрен мускул, m. obturatorius internus, след неговото излизане от кухината на таза.

Функция: завърта бедрото навън.

Инервация: rr. musculares plexus sacralis (L_{IV}–S_I).

Кръвоснабдяване: a. glutea inferior.

6. ***Долен близначен мускул,*** *m. gemellus inferior* (вж. фиг. 408–410, 413), – по форма наподобява предишния и се разполага под сухожилието на m. obturatorius internus. Започва от седалищната върга, прикрепя се към вертелната ямка.

Функция: завърта бедрото навън.

Инервация и кръвоснабдяване: същите, както и при *m. gemellus inferior*.

7. ***Външен обтуратoрен мускул,*** *m. obturatorius externus* (вж. фиг. 398, 399, 408, 410, 412, 413), – има форма на неправилен триъгълник. По-широката му част започва от обтураторната мембрана и костния ръб на обтураторния отвор, след което мускулните снопчета се събират ветрилообразно, преминават в сухожилие, прилежащо към задната по-

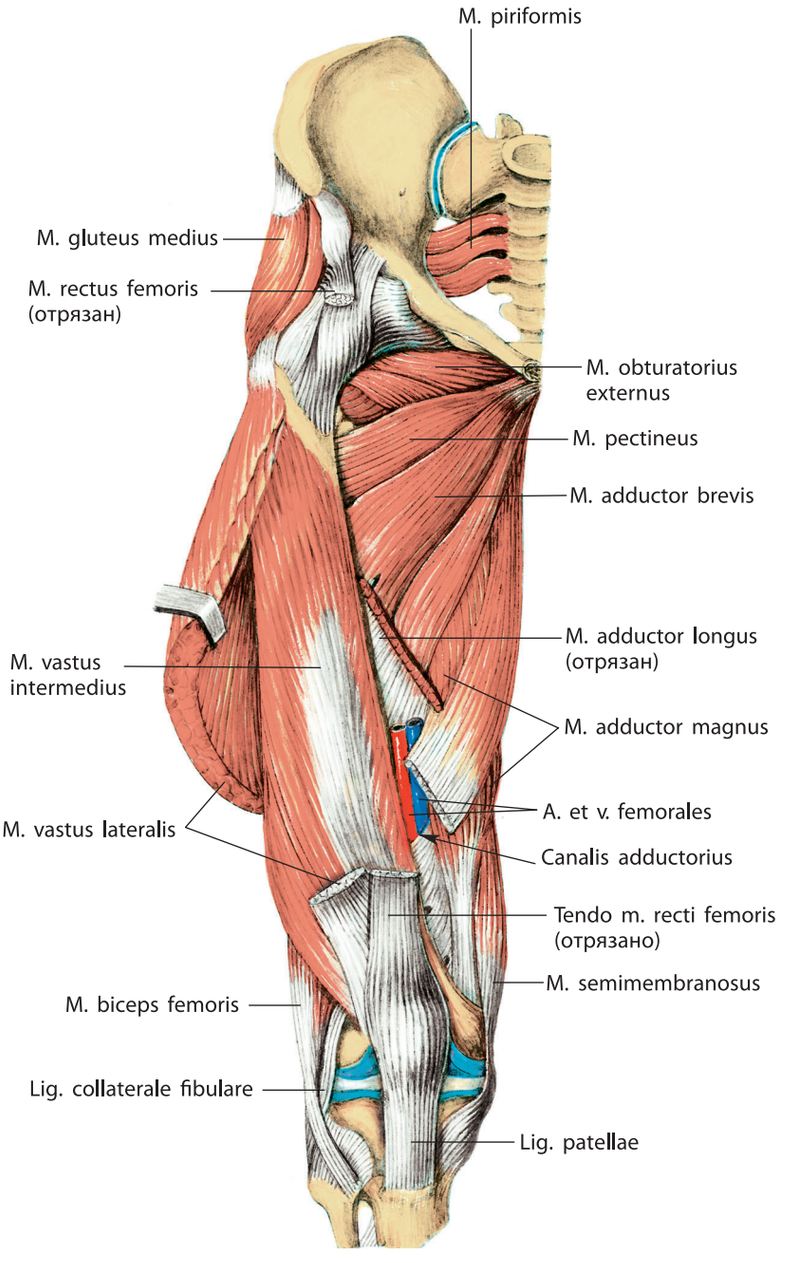

Фиг. 398. Мускули на таза и бедрото, дясно; изглед отпред ***(Латералният широк мускул на бедрото, m. vastus lateralis, е прерязан и отдръпнат; вижда се междинният широк мускул на бедрото, m. vastus intermedius)***

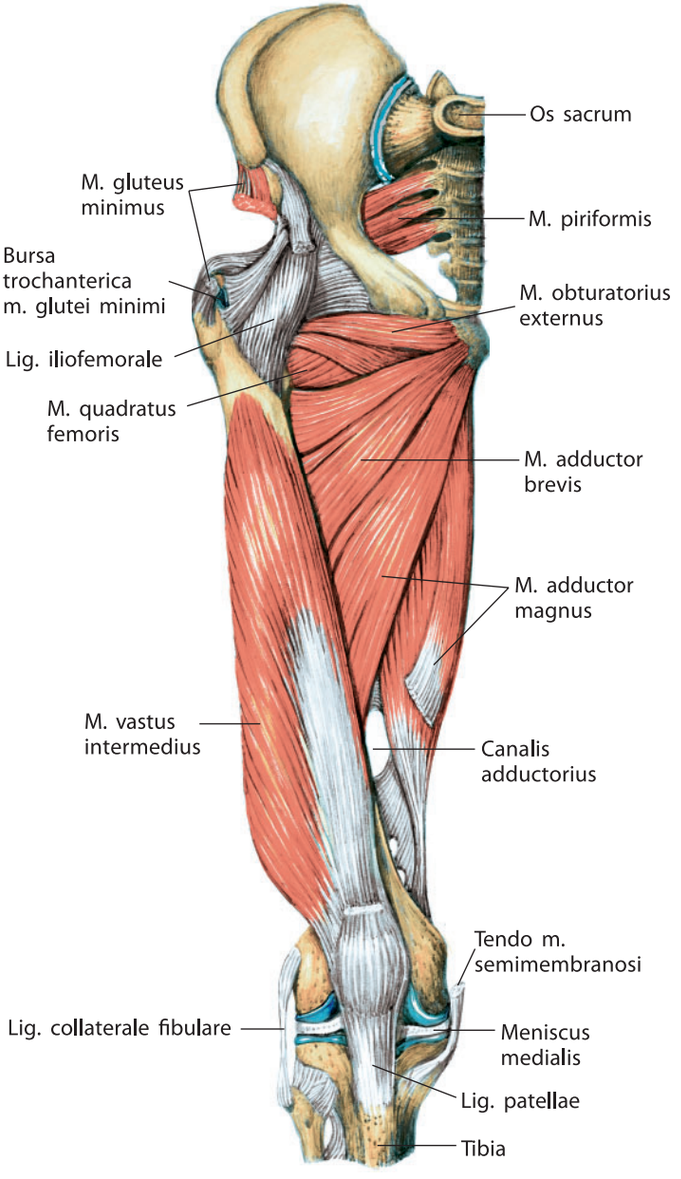

Фиг. 399. Мускули на таза и бедрото, дясно; изглед отпред
(Вижда се медиалната група мускули на бедрото)

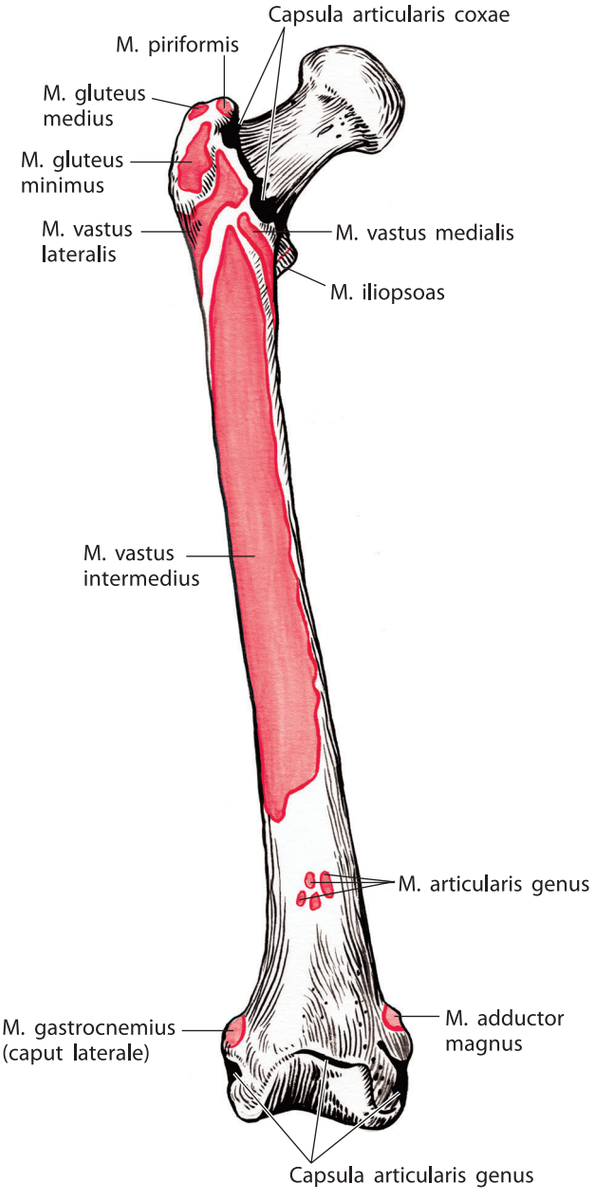

Фиг. 400. Начални и залавни места на мускули и ставни капсули на бедрото, дясно; изглед отпред (схема)

върхност на капсулата на тазобедрената става. Мускулът се залавя към вертелната ямка, редом с едноименния вътрешен мускул.

Функция: завърта бедрото навън.

Инервация: n. obturatorius (plexus lumbalis) [(L_{II})L_{III}–L_{IV}].

Кръвоснабдяване: a. obturatoria, a. circumflexa femoris lateralis.

8. ***Изопъвач на широката фасция,*** *m. tensor fasciae latae* (вж. фиг. 391, 395, 396, 407), – плосък, леко удължен мускул, който заляга на преднолатералната повърхност на таза; с дисталния си край се вплита в широката фасция на бедрото. Мускулът започва от външния кант, labium externum, на хълбочния гребен, близо до горното предно хълбочно бодило. Мускулните снопчета се насочват перпендикулярно надолу, преминавайки в хълбочнотибиалния тракт на широката фасция на бедрото.

Функция: обтяга широката фасция на бедрото и участва в сгъването на бедрото.

Инервация: n. gluteus superior (plexus sacralis) (L_{IV}–S_I).

Кръвоснабдяване: a. glutea superior, a. circumflexa femoris lateralis.

МУСКУЛИ НА СВОБОДНИЯ ДОЛЕН КРАЙНИК

Мускулите на свободния долен крайник, mm. partis liberae membri inferioris, се делят на мускули на бедрото, мускули на подбедрицата и мускули на ходилото.

Мускули на бедрото

Мускулите на бедрото, mm. femoris, се делят на предна, медиална и задна група мускули. Към първата се отнасят предимно мускулите-разгъвачи, към втората – привеждащи мускули, към третата – мускулите-сгъвачи.

Предна група: 1) шивашки мускул; 2) четириглав мускул на бедрото; 3) ставен мускул на коляното.

Медиална група: 1) нежен мускул; 2) дълъг привеждащ мускул; 3) къс привеждащ мускул; 4) голям привеждащ мускул; 5) гребенен мускул.

Заднагрупа: 1) полусухожилен мускул; 2) полумембранозен мускул; 3) двуглав мускул на бедрото.

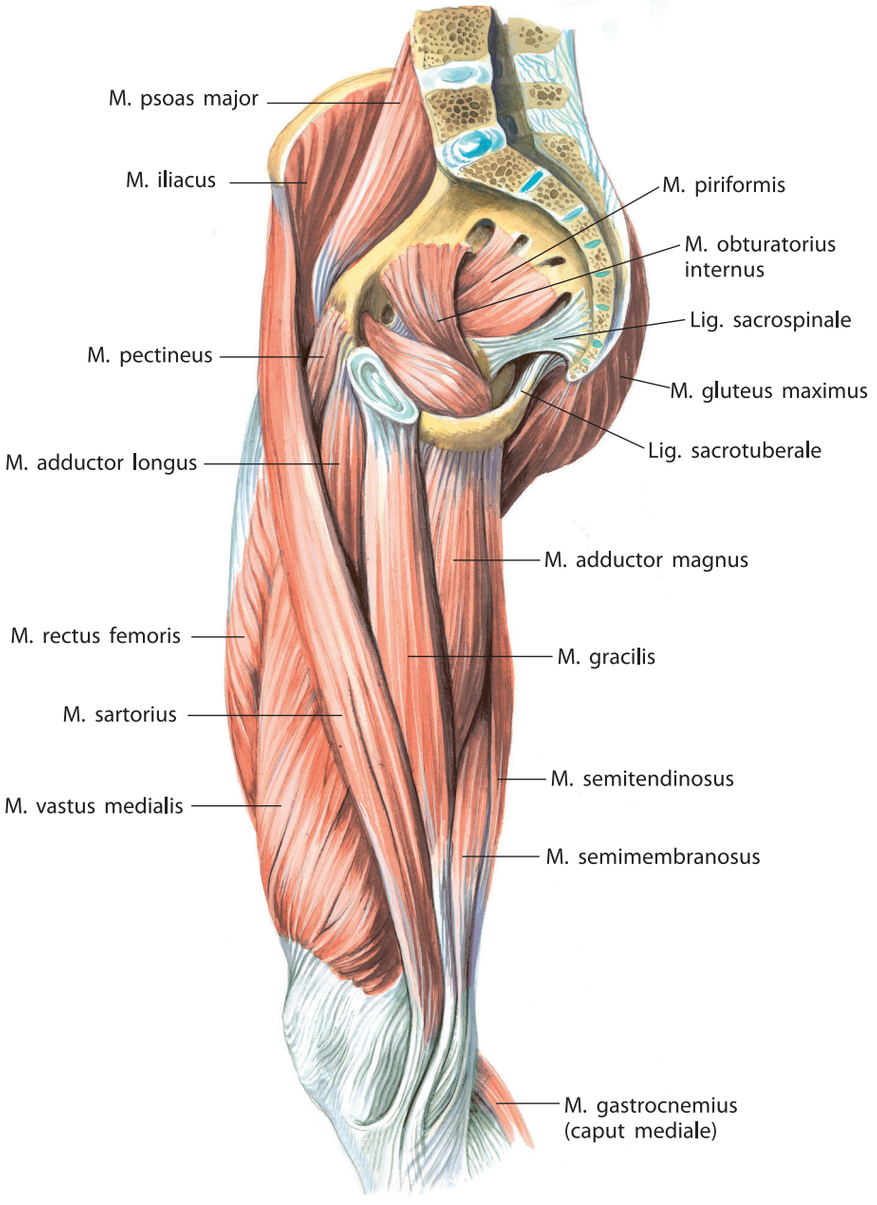

Фиг. 401. Мускули на таза и бедрото, дясно (Вътрешни мускули на таза, предна и медиална групи мускули на бедрото)

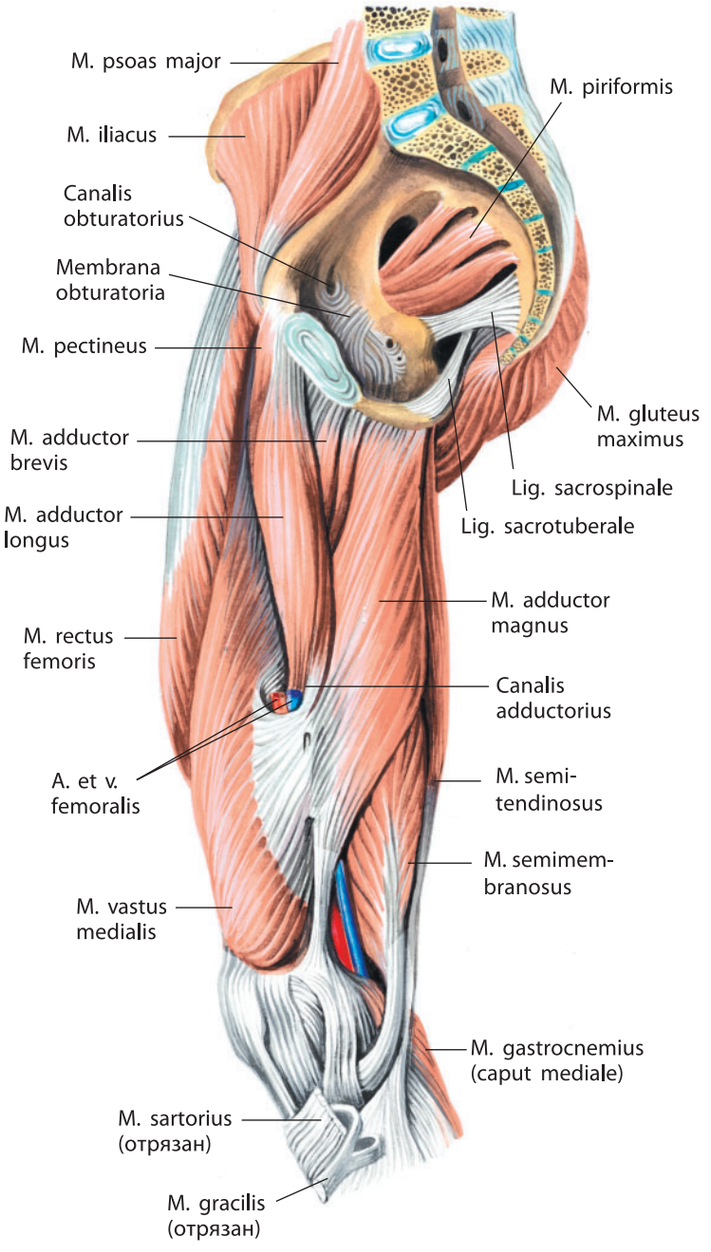

Фиг. 402. Мускули на таза и бедрото, дясно; изглед отстрани (Медиална повърхност)

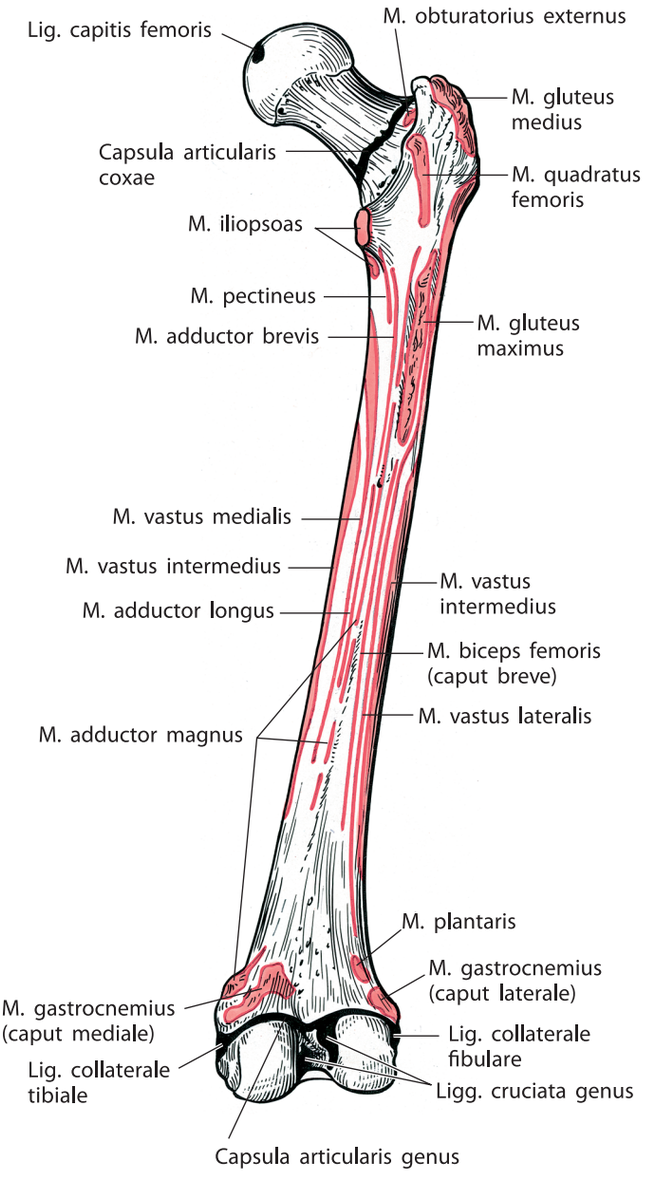

Фиг. 403. Начални и залавни места на мускули, връзки и ставни капсули на бедрената кост, дясна; изглед отзад (схема)

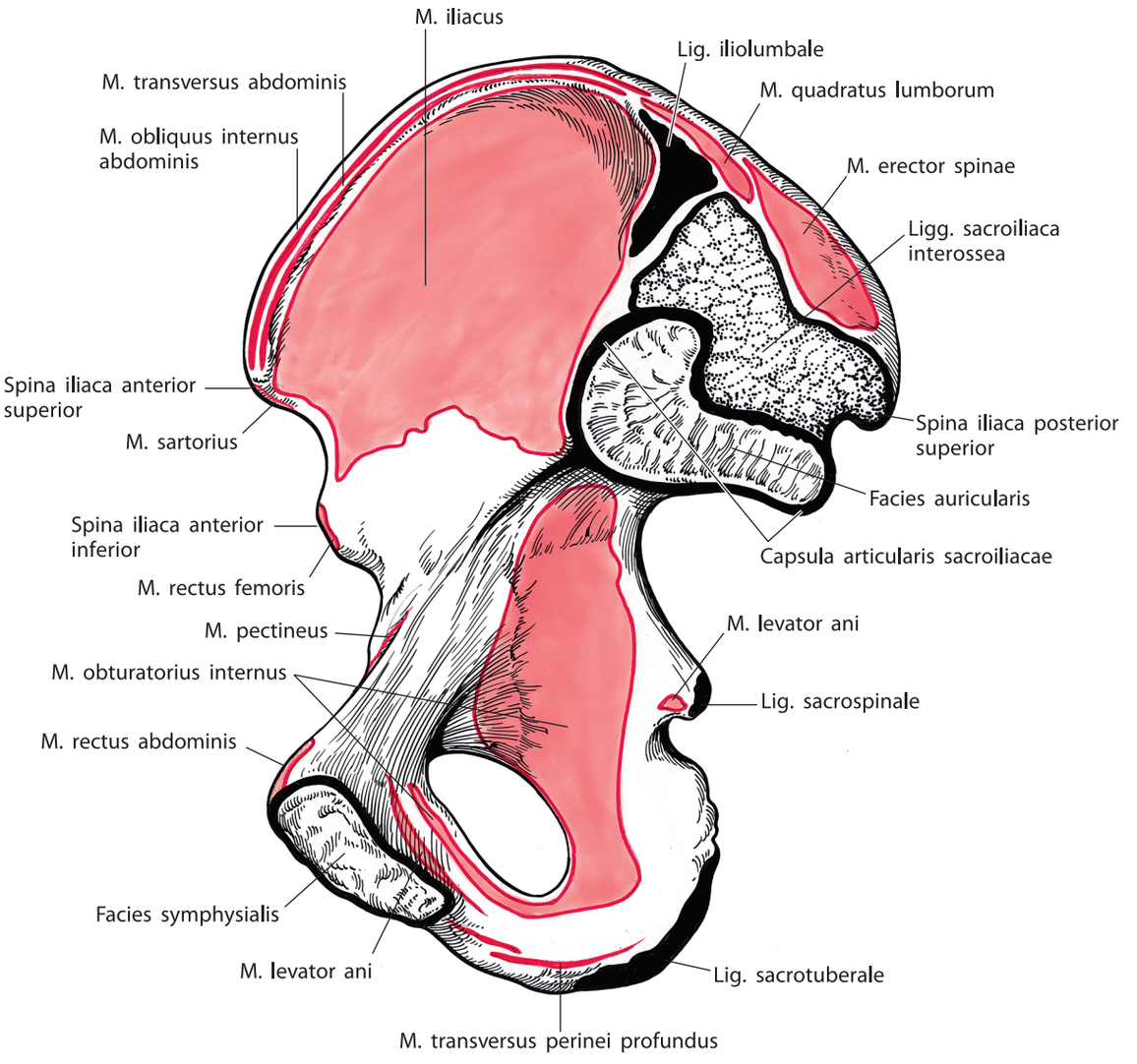

Фиг. 404. Начални и залавни места на мускули и ставна капсула на тазова кост, дясна; изглед отвътре (схема)

Предна група

1. ***Шивашкият мускул,*** *m. sartorius* (фиг. 411–413; вж. фиг. 391, 395, 396, 401), има вид на тънка лента и е най-дългият мускул в човешкото тяло. Разположен на предната повърхност на бедрото, мускулът се насочва надолу спираловидно, преминава на вътрешната му повърхност, а след това, заобикаляйки отзад медиалния надкондил, преминава на предномедиалната повърхност на подбедрицата. Мускулът започва от горния преден хълбочен бодил и, насочвайки се косо надолу, преминава в плоско сухожилие, което се прикрепя към грапавината на големия пищял, а част от снопчетата се вплита във фасцията на горния отдел на подбедрицата. При залавното място мускулът образува две-три *подсухожилни торбички на шивашкия мускул, bursae subtendineae musculi sartorii*, които отделят това сухожилие от сухожилието на тънкия и полусухожилния мускули.

Функция: сгъва бедрото и подбедрицата, завърта бедрото навън, а подбедрицата – навътре, като по този начин участва в кръстосването на краката един върху друг.

Инервация: n. femoralis (plexus lumbalis) (L_{II}–L_{III}).

Кръвоснабдяване: a. circumflexa femoris lateralis, a. genus suprema, мускулните разклонения на a. femoralis.

2. ***Четириглавият мускул на бедрото,*** *m. quadriceps femoris* (вж. фиг. 415–418, 425). Всяка от четирите глави има свое начало, но, достигайки към областта на коляното, всичките те преминават в общо сухожилие, което обхваща колянното капаче и се прикрепя към грапавината на големия пищял, tuberositas tibiae.

Правият мускул на бедрото, m. rectus femoris (вж. фиг. 396, 401, 402, 404, 411, 413), е най-дългият от четирите глави. Заема предната повърхност на бедрото. Започва с тънко сухожилие от долния преден хълбочен бодил, от *надацетабулумната бразда*. Насочвайки се надолу, мускулът преминава в тясно сухожилие, което е част от общото сухожилие на четириглавия мускул на бедрото. Достигайки големия пищял, сухожилието на мускула се залавя към хълбочната неравност. Под колянното капаче това сухожилие се нарича пателарна връзка, lig. patellae.

Медиалният широк мускул на бедрото, *m. vastus medialis* (вж. фиг. 396, 397, 403), заема предномедиалната по-

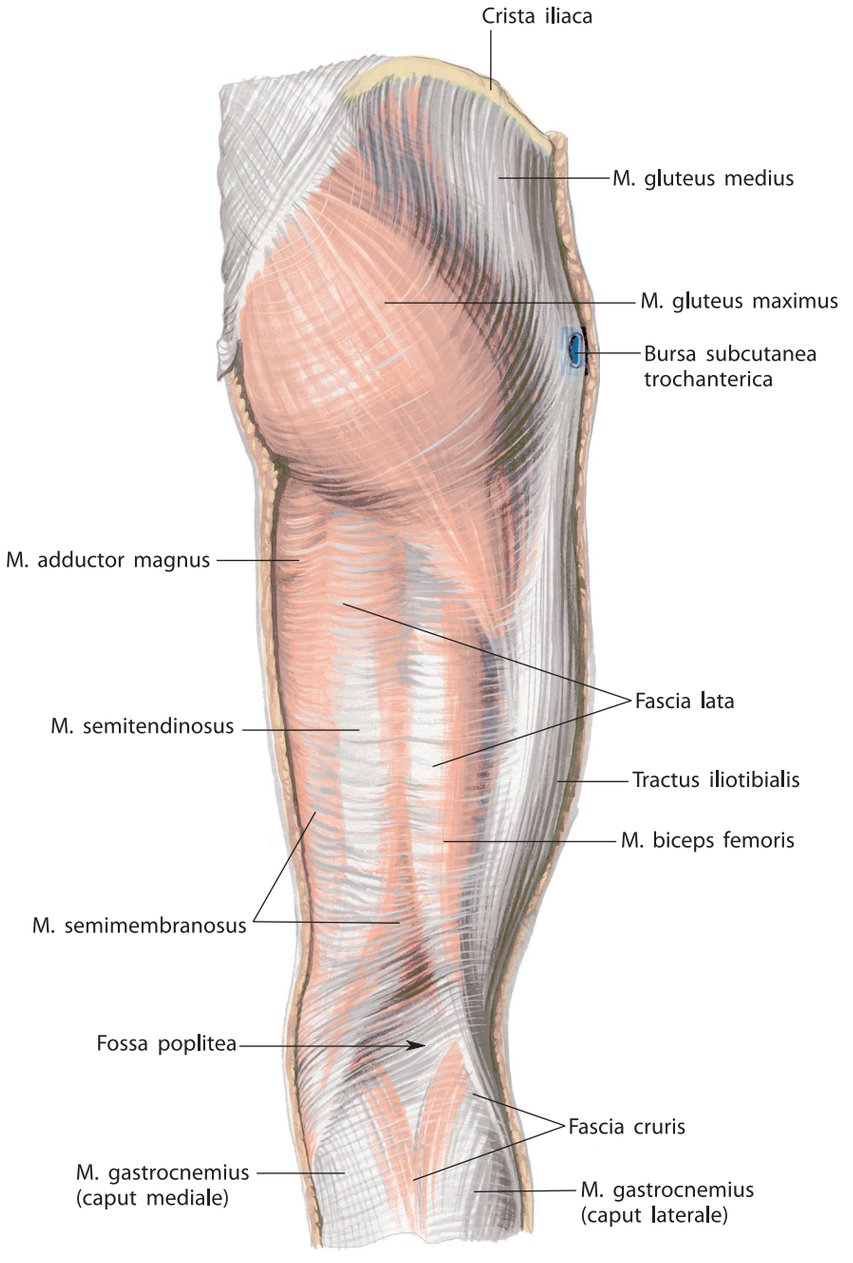

Фиг. 405. Мускули и фасции на таза и бедрото, дясно; изглед отзад

върхност на долната половина на бедрото. Образуващите я мускулни снопчета са насочени косо отгоре надолу и отвътре напред. Отпред е отчасти покрит от правия мускул. Мускулът води начало си от медиалната устна, labium mediale, на грапавата линия на бедрото и, насочвайки се надолу, преминава в широко сухожилие, което се вплита частично в общо сухожилие заедно с правия мускул, а частично се прикрепя към медиалния ръб на колянното капаче, образувайки медиалната поддържаща връзка на пателата.

Латералният широк мускул на бедрото, m. vastus lateralis (вж. фиг. 396, 397, 407), заема почти цялата предно-латерална повърхност на бедрото. Отгоре той е отчасти покрит от мускула, обтягащ широката фасция, а отпред – от правия мускул на бедрото. Мускулните снопчета са насочени отгоре надолу и отвън напред. Започва от големия въртел, междувъртелната линия и латералната устна на широката линия на бедрото. Насочвайки се надолу, мускулът преминава в широко сухожилие, което е част от общото сухожилие на четириглавия мускул и участва в образуването на латералната поддържаща връзка на колянното капаче.

Междинният широк мускул на бедрото, m. vastus intermedius (вж. фиг. 398–400), е разположен на предната повърхност на бедрото между медиалния и латералния широки мускули, непосредствено под правия мускул на бедрото. Този мускул е най-слабият измежду останалите глави. Започва на предната повърхност на бедрената кост – от междувъртелната линия и, насочвайки се надолу, преминава (почти по средата на дължината му) в широко сухожилие, което в дисталния отдел се присъединява към сухожилието на правия мускул на бедрото, преминавайки в общо сухожилие на четириглавия мускул.

Така и четирите глави на четириглавия мускул на бедрото, преминават в сухожилие, което включва колянното капаче и се залавя към грапавината на големия пищял. Пред и зад сухожилието има синовиални торбички (вж. фиг. 268):

а) *подкожна предпателарна торбичка, bursa subcutanea prepatellaris;*

б) *надпателарна торбичка, bursa suprapatellaris*, под сухожилието на четириглавия мускул, над колянното капаче;

в) *дълбока подпателарна торбичка, bursa infrapatellaris profunda,* при залавното място на връзката на капачето към грапавината на големия пищял;

г) *подкожна подпателарна торбичка, bursa subcutanea infrapatellaris,* пред връзката на капачето;

д) *подкожна торбичка на грапавината на големия пищял, bursa subcutanea tuberositatis tibiae*, – малко по-надолу от предишната, заляга на предната повърхност на пателарната връзка;

е) *подфасциална предпателарна торбичка, bursa subfascialis prepatellaris*, – между върха на предната повърхност на капачето и широката фасция на бедрото, непостоянна;

ж) *подсухожилна предпателарна торбичка, bursa subtendinea prepatellaris,* – в дебелината на сухожилието на четириглавия мускул на бедрото, на предната повърхност на пателарната основа, непостоянна.

Някои от описаните торбички могат да комуникират с кухината на колянната става.

Функция: чрез съкращаване на всички глави четириглавият мускул разгъва подбедрицата, чрез m. rectus femoris участва в сгъването на бедрото.

Инервация: n. femoralis (plexus lumbalis) (L_{II}–L_{IV}).

Кръвоснабдяване: a. circumflexa femoris lateralis, a. profunda femoris, a. femoralis.

3. ***Ставен мускул на коляното,*** *m. articularis genus* (вж. фиг. 266, 400), – плоска пластина, образувана от няколко добре изразени мускулни снопчета; заляга на предната повърхност на бедрото под m. vastus intermedius. Мускулът започва от предната повърхност на долната трета на бедрената кост и, насочвайки се надолу, се залавя към предната и страничната повърхности на капсулата на колянната става.

Функция: опъва капсулата на колянната става.

Инервация: n. femoralis (L_{III}–L_{IV}).

Кръвоснабдяване: a. circumflexa femoris lateralis, rr. perforantes a. profundae femoris.

Медиална група

1. ***Нежният мускул,*** *m. gracilis* (вж. фиг. 397, 401, 406, 411, 413), е дълъг и леко плосък, заляга подкожно, разположен е най-медиално от мускулите на тази група. Започва от предната повърхност на лонната кост и, насочвайки се надолу, преминава в дълго тънко сухожилие, което заобикаля отзад медиалния надкондил на бедрото и се залавя към грапавината на големия пищял. Преди да достигне до залавното му място, сухожилието

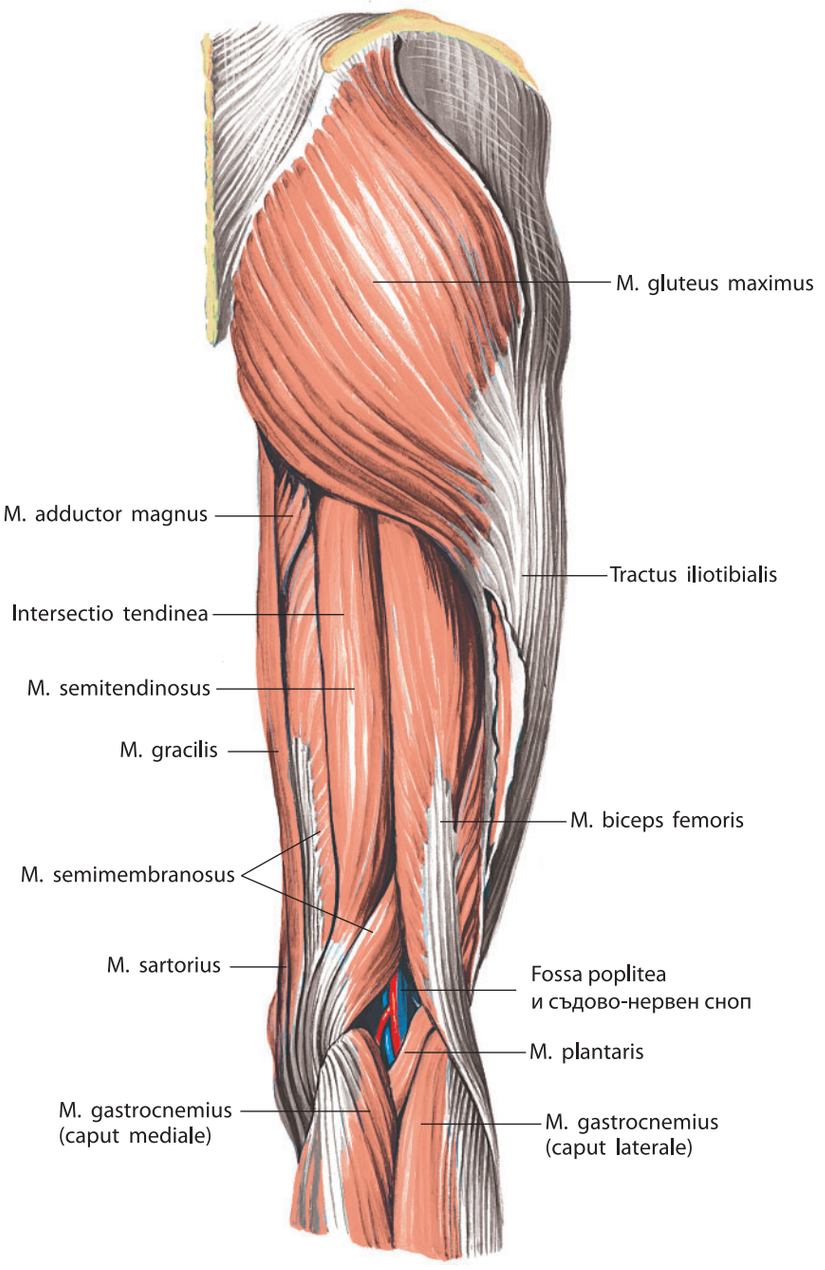

Фиг. 406. Мускули на таза и бедрото, дясно; изглед отзад

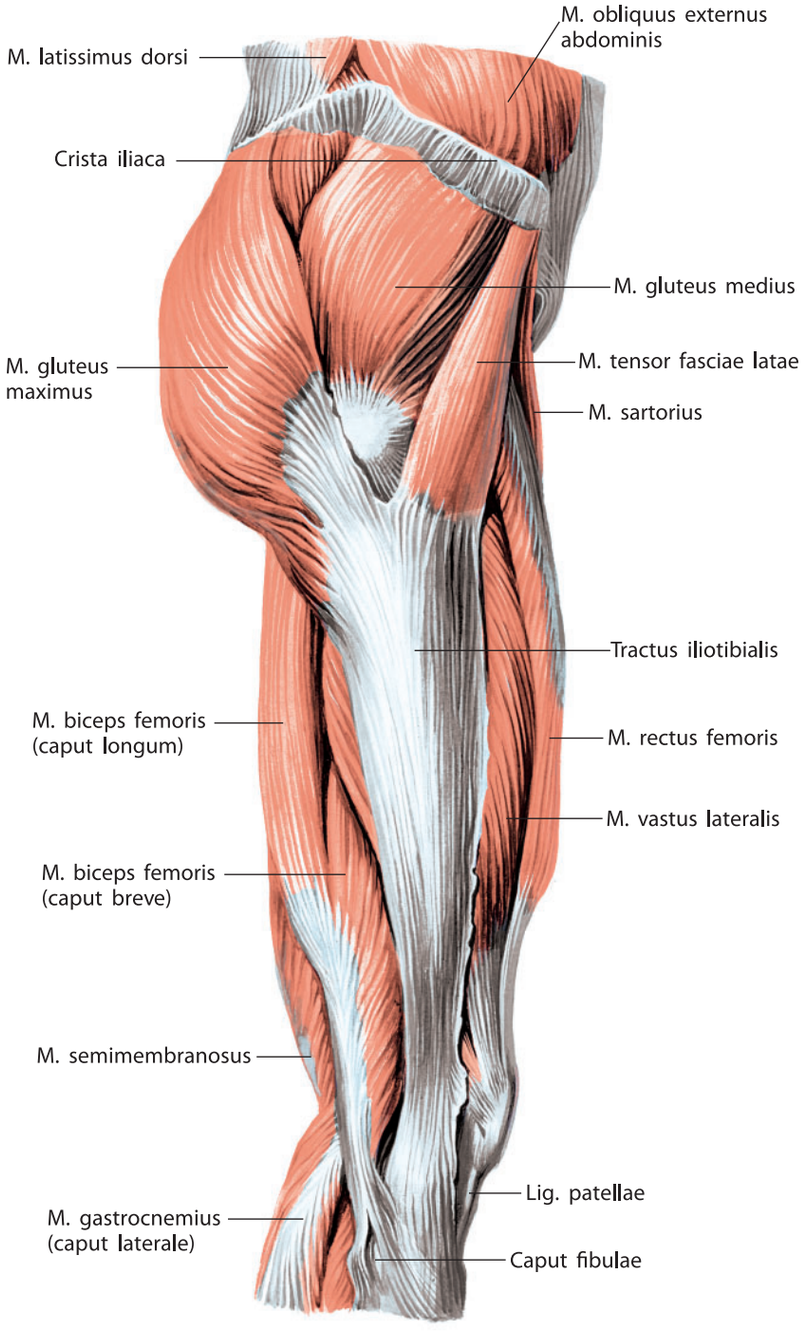

Фиг. 407. Мускули на таза и бедрото, дясно; изглед отстрани

на m. gracilis се сраства със сухожилието на шивашкия мускул, m. sartorius и полусухожилния мускул, m. semitendinosus, а също и с фасцията на подбедрицата, образувайки повърхностен *pes anserinus superficialis*. Тук се намира торбичка, наречена *bursa anserina*.

Функция: привежда бедрото и участва в сгъването на подбедрицата, завъртайки крака навън.

Инервация: предно разклонение на n. obturatorius (L_{II}–L_{IV}).

Кръвоснабдяване: a. pudenda externa, a. obturatoria, a. profunda femoris.

2. ***Дълъг привеждащ мускул,*** *m. adductor longus* (вж. фиг. 396, 397, 401–403, 413), – плосък, по форма леко наподобява триъгълник, разполага се на предномедиалната повърхност на бедрото. Започва с късо мощно сухожилие от лонната кост под лонното възвишение по-латерално от тънкия мускул. След това се разширява постепенно, насочва се надолу и се залавя към средната трета на медиалната устна на грапавата линия на бедрената кост.

Функция: привежда бедрото, участва в сгъването и завъртането му навън.

Инервация: предно разклонение на n. obturatorius (L_{II}–L_{III}).

Кръвоснабдяване: a. obturatoria, a. pudenda externa, a. profunda femoris.

3. ***Късият привеждащ мускул,*** *m. adductor brevis* (вж. фиг. 398, 399, 402, 403, 413), е триъгълен и е разположен по-дълбоко от предишния. Започва на предната повърхност на долния клон на лонната кост, по-латерално от m. gracilis. Насочва се надолу и навън, разширява се леко и се залавя към горната трета на медиалната устна на грапавата линия на бедрената кост.

Функция: привежда бедрото, участва в неговото сгъване и завъртане навън.

Инервация: предно разклонение на n. obturatorius (L_{II}–L_{IV}).

Кръвоснабдяване: a. obturatoria, aa. perforantes.

4. ***Големият привеждащ мускул,*** *m. adductor magnus* (вж. фиг. 396–403, 409, 410, 413), е широк и дебел – най-големият сред мускулите на тази група. Заляга по-дълбоко от дългия и късия привеждащи мускули, външно от m. gracilis. Започва с мощно късо сухожилие от долния клон на лонната кост и клона на седалищната кост до *седалищната върга.* Част от проксималните мускулни снопчета се разполага хоризонтално пред m. adductor brevis и се залавя към горната част на медиалната устна на грапавата линия на бедрото. След това мускулни-

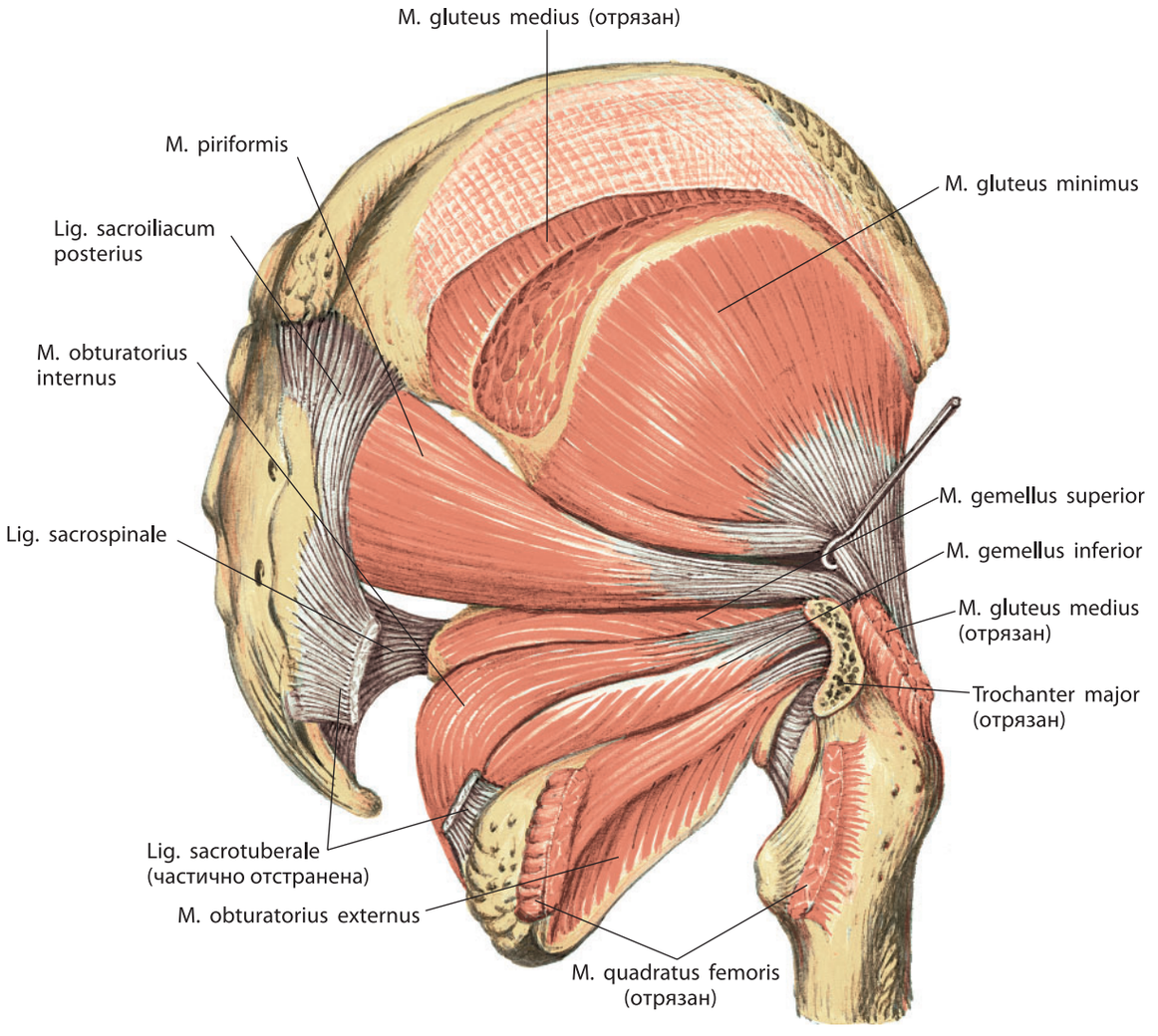

Фиг. 408. Мускули на таза; вид отзад

те снопчета се насочват ветрилообразно надолу и навън и се залавят чрез широко сухожилие по цялата дължина на медиалната устна на грапавата линия на бедрената кост. Част от дисталните мускулни снопчета преминава в тънко сухожилие, залавящо се към медиалния надкондил на бедрената кост.

Функция: привежда бедрото, леко завъртайки го навън.

Инервация: задно разклонение на n. obturatorius (L_{II}–L_{III}) и разклоненията на n. ischiadicus (L_{IV}–L_V).

Кръвоснабдяване: a. obturatoria, aa. perforantes.

5. ***Гребенният мускул,*** *m. pectineus* (вж. фиг. 396–398, 401–403), е плосък, по форма наподобява четириъгълник. От латералната страна граничи с m. iliopsoas, откъм медиалната – с m. adductor longus. Между m. illiopsoas и m. pectineus се образува неголямо хлътване. Мускулът започва от горния клон и гребена на лонната кост и, насочвайки се надолу и леко навън, се залавя към гребенната линия на бедрената кост.

Функция: сгъва и привежда бедрото, леко завъртайки го навън.

Инервация: клончета от n. femoralis и непостоянно от n. obturatorius (L_{II}–L_{III}).

Кръвоснабдяване: a. obturatoria, a. pudenda externa, a. profunda femoris.

Задна група

1. ***Полусухожилен мускул,*** *m. semitendinosus* (вж. фиг. 401, 402, 405, 406, 411, 413), – дълъг, тънък мускул, разположен близо до медиалния край на задната повърхност на бедрото. Външната му страна граничи с двуглавия мускул на бедрото, m. biceps femoris, вътрешната – с полумембранозния мускул, m. semimembranosus. Проксималният отдел на мускула е покрит от големия седалищен мускул, m. gluteus maximus.

Мускулът често се прекъсва по средата от косо вървящи сухожилни прекъсвания, intersectio tendinea. Започва от седалищната върга и, насочвайки се надолу, преминава в дълго сухожилие, което заобикаля медиалния надкондил на бедрото и се насочва към предномедиалната повърхност на големия пищял, залавайки се тук към неравността на големия пищял; част от крайните снопчета на сухожилието се вплитат във фасция на подбедрицата.

Функция: разгъва бедрото, сгъва подбедрицата, леко завъртайки я навътре, участва в изправяне на туловището.

Инервация: клончета на n. tibialis [L_{IV}–L_V; S_I(S_{II})].

Кръвоснабдяване: aa. perforantes.

2. ***Полумембранозният мускул,*** *m. semimembranosus* (вж. фиг. 401, 402, 405–

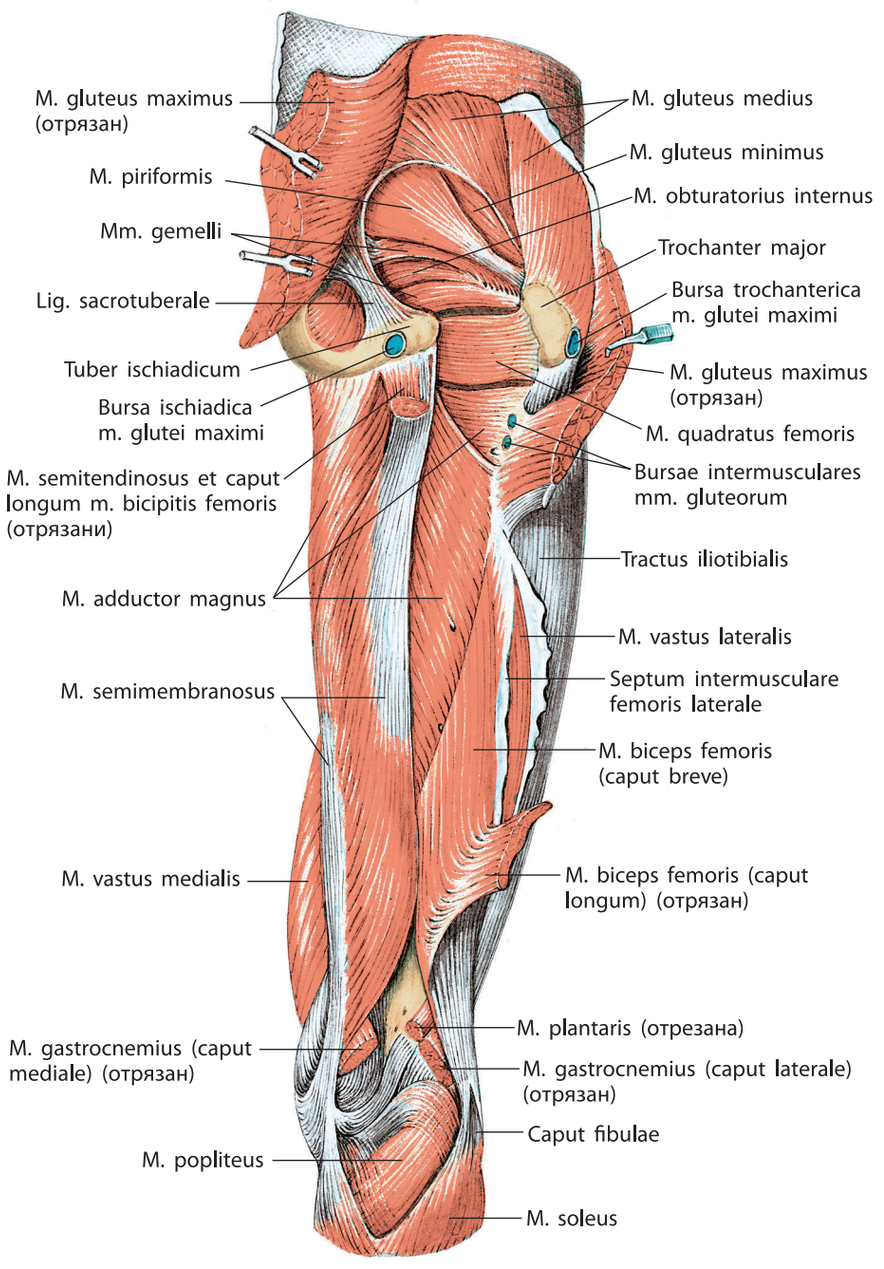

Фиг. 409. Мускули на таза и бедрото, дясно; изглед отзад

407, 409, 411, 413), е разположен по медиалния край на задната повърхност на бедрото. Външният ръб на мускула е покрит от m. semitendinosus, който оставя на това място отпечатък във вид на надлъжна широка бразда. Вътрешният ръб на мускула е свободен. Той започва с плоско мощно сухожилие от седалищната върга. Насочвайки се надолу, мускулът преминава в плоско сухожилие, което постепенно се стеснява и закръгля и, заобикаляйки медиалния надкондил, се насочва към предномедиалната повърхност на големия пищял. Тук сухожилието се разширява и се разделя на три снопчета (вж. фиг. 421). Вътрешното снопче, разполагайки се хоризонтално, се залавя за медиалния кондил на големия пищял. Средното снопче също достига медиалния кондил, преминавайки във фасция, покриваща подколенния мускул. Външното снопче, достигайки до капсулата на колянната става, преминава в коса подколянна връзка. В мястото на разделянето на сухожилието на отделни снопчета се образува синовиалната *торбичка на полумембранозния мускул, bursa musculi semimembranosi.*

Функция: разгъва бедрото, сгъва подбедрицата, завъртайки я навътре.

Инервация: n. tibialis (L_{IV}–L_V; S_I).

Кръвоснабдяване: a. circumflexa femoris medialis, aa. perforantes, a. poplitea.

3. ***Двуглавият мускул на бедрото,*** *m. biceps femoris* (вж. фиг. 403, 405–407, 409, 411, 413), се разполага по латералния край на задната повърхност на бедрото. Мускулът има две глави – дълга и къса. *Дългата глава, caput longum*, започва от седалищната върга като малко плоско сухожилие; *късата глава, caput breve*, – от латералната устна на грапавата линия по продължение на долната половина на бедрото. В началото на дългата глава е разположена *горната торбичка на двуглавия мускул на бедрото, bursa musculi bicipitis femoris superior*. Двете глави се съединяват и образуват мощно коремче, което, насочвайки се надолу, преминава в дълго тясно сухожилие. То заобикаля латералния надкондил и се залавя за главата на малкия пищял. Част от снопчетата, насочвайки се хоризонтално, се фиксират към ръба на горната ставна повърхност на малкия пищял, а друга част, насочвайки се малко надолу, се вплитат във фасцията на подбедрицата. Между сухожилието на мускула и малкопищялната колатерална връзка заляга *долната подсухожилна торбичка на двуглавия мускул на бедрото, bursa subtendinea musculi bicipitis femoris inferior.*

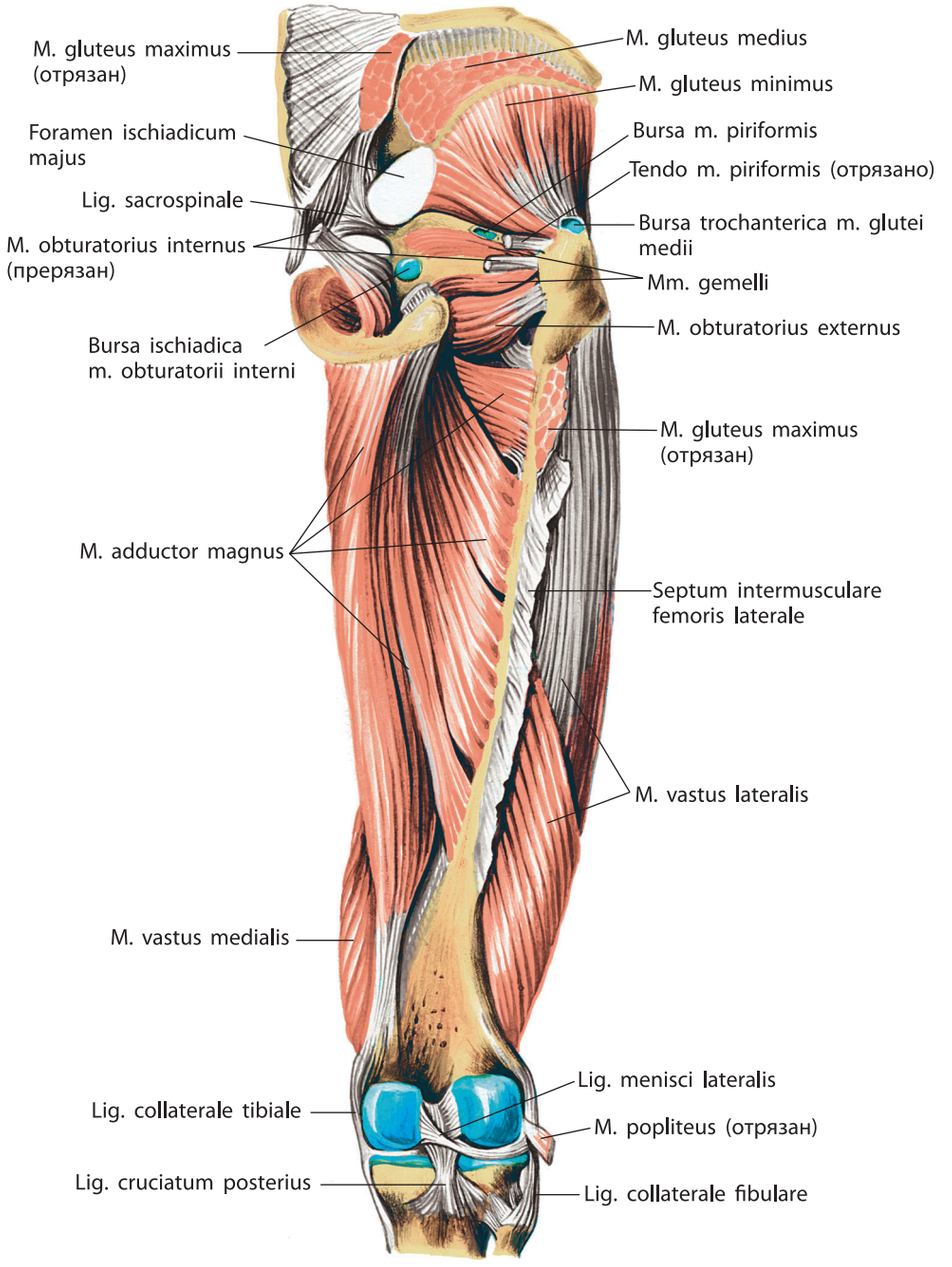

Фиг. 410. Мускули на таза и бедрото, дясно; изглед отзад (Дълбок слой) ***(Вижда се задната повърхност на медиалната група мускули на бедрото и частично – на предната група)***

Функция:разгъва бедрото, сгъва подбедрицата, завъртайки я навън.

Инервация: дългата глава – nn. tibialis et ischiadicus (S_I–S_{II}), късата глава – nn. fibularis communis et ischiadicus (L_{IV}–L_V, S_I).

Кръвоснабдяване: a. circumflexa femoris medialis, aa. perforantes, a. poplitea.

Мускули на подбедрицата

Мускулите на подбедрицата, *mm. cruris*, се делят на три групи: предна, задна и латерална. В задната група се разграничават два слоя – повърхностен и дълбок. Мускулите от латералната група са предимно мускули-сгъвачи и мускули-пронатори на ходилото; от предната група – мускулите-разгъвачи на ходилото; от задната група – предимно мускулите-сгъвачи и мускулите-супинатори на ходилото.

Предна група: 1) преден голямопищялен мускул; 2) дълъг разгъвач на пръстите; 3) дълъг разгъвач на палеца на ходилото.

Задна група: *Повърхностен слой*: 1) триглав мускул на подбедрицата; 2) стъпален мускул; *Дълбок слой*: 1) подколенен мускул; 2) дълъг сгъвач на пръстите; 3) дълъг сгъвач на палеца на ходилото; 4) заден голямопищялен мускул.

Латерална група: 1) дълъг малкопищялен мускул; 2) къс малкопищялен мускул; 3) трети малкопищялен мускул.

Предна група

1. ***Предният голямопищялен мускул,*** *m. tibialis anterior* (фиг. 414, 415; вж. фиг. 417, 418, 423), е дълъг, тесен, лежи повърхностно и заема най-медиално положение сред мускулите от тази група. С вътрешния си ръб мускулът граничи с предния край на големия пищял, а с външния си ръб в проксималния отдел – с дългия разгъвач на пръстите, m. extensor digitorum longus, в дисталния – с дългия разгъвач на палеца, m. extensor hallucis longus. С по-широката си част започва от латералния кондил и латералната повърхност на костта и междукостната мембрана на подбедрицата. В долната трета на подбедрицата той преминава в дълго плоско сухожилие, което заляга в сухожилен канал под retinaculum musculorum extensorum inferius и се насочва отначало към медиалния ръб на стъпалото, а след това преминава на стъпалната му повърхност. Тук сухожилие-

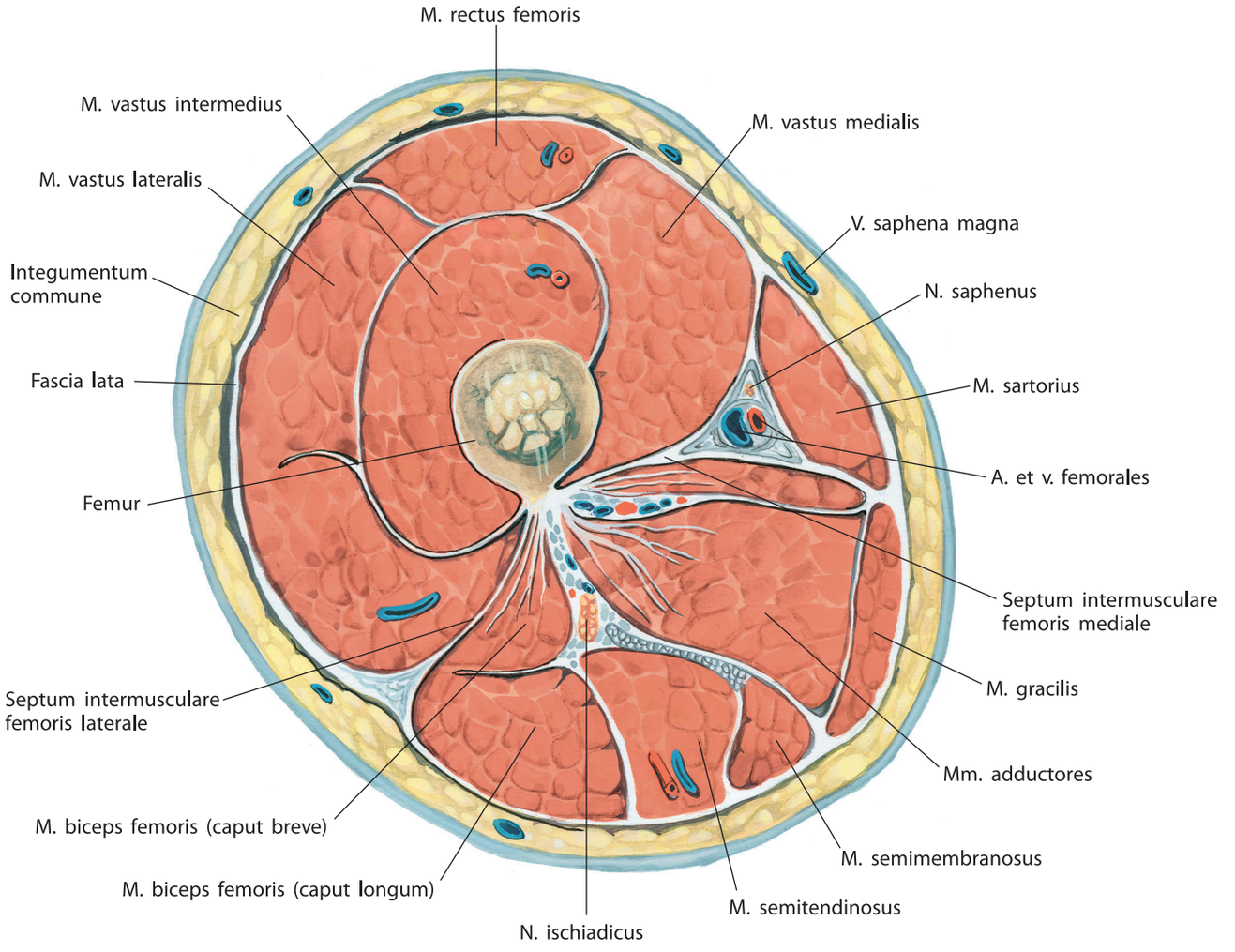

Фиг. 411. Мускули и фасции на бедрото, дясно ***(Напречен разрез на нивото на средните отдели на бедрото)***

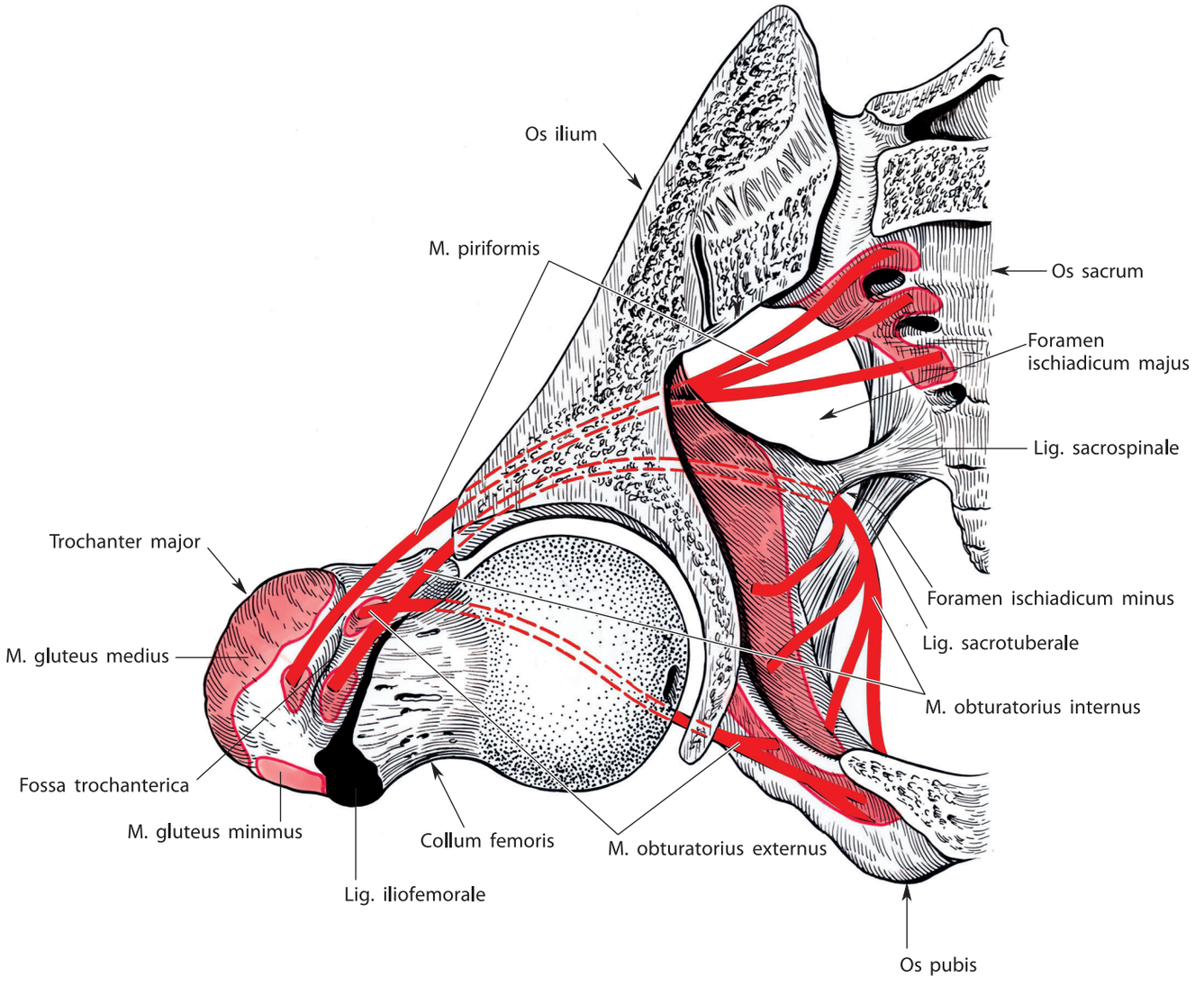

Фиг. 412. Начални и залавни места на мускули и връзки на кости на таза и бедрената кост, дясна; изглед отгоре (схема)

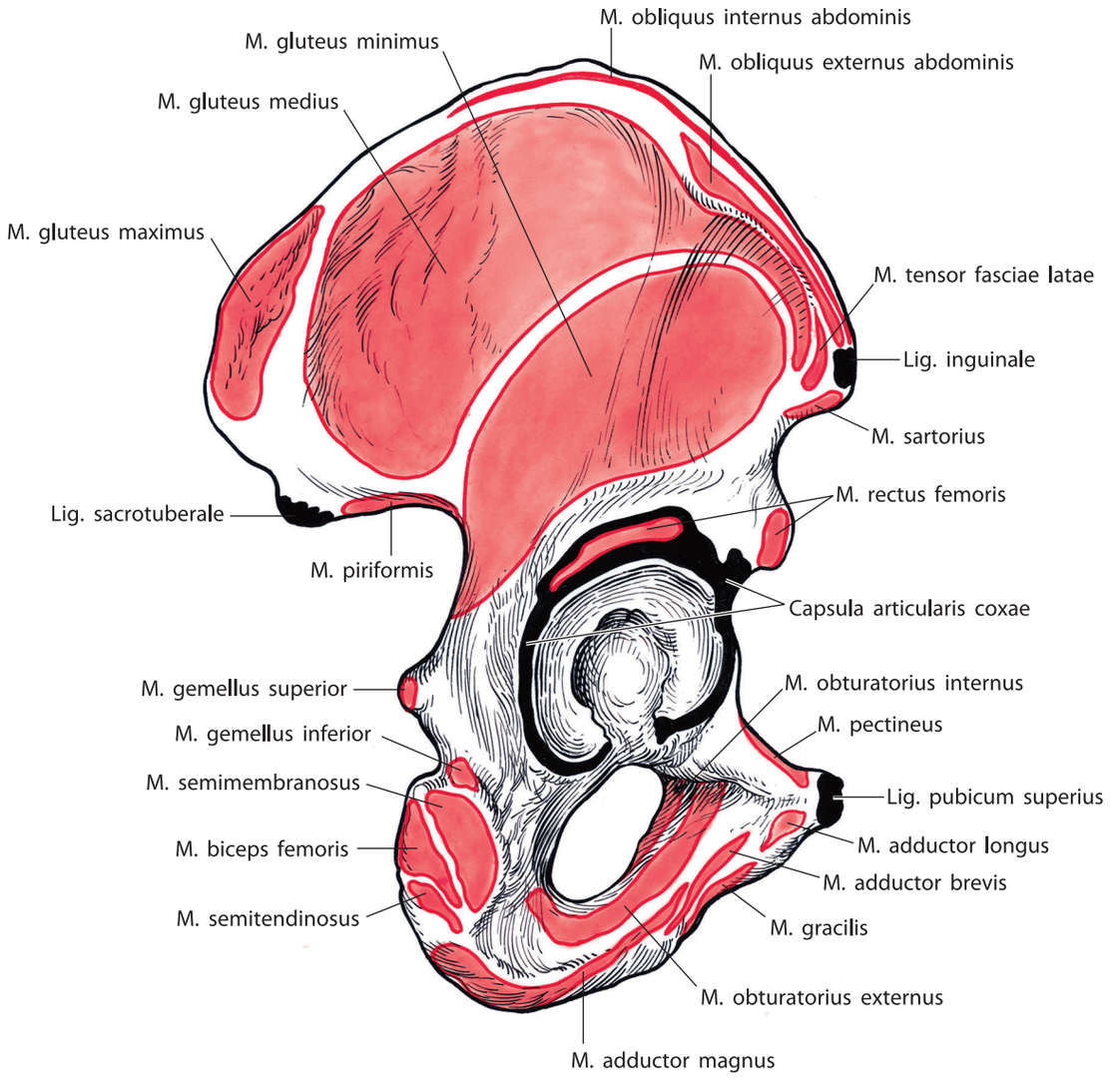

Фиг. 413. Начални и залавни места на мускули, връзки и ставни капсули на тазова кост, дясна; изглед отвън (схема)

то се залавя към медиалната клиновидна кост и основата на I предноходилна кост. В залавното място може да се види малка *подсухожилна торбичка на предния голямопищялен мускул, bursa subtendinea musculi tibialis anterioris*.

Функция: разгъва ходилото, повдигайки медиалния му край.

Инервация: n. fibularis profundus (L_{IV} –S_I).

Кръвоснабдяване: a. tibialis anterior.

2. ***Дългият разгъвач на пръстите,*** *m. extensor digitorum longus* (вж. фиг. 414, 415, 417, 418, 423), лежи латерално от предишния мускул. В долната трета на подбедрицата между тези мускули преминава сухожилието на m. extensor hallucis longus. Мускулът започва от горната трета на големия пищял, от главата и предния ръб на малкия пищял, от междукостната мембрана на подбедрицата, предната междумускулна мембрана на подбедрицата, фасцията на подбедрицата. След това мускулът се насочва надолу, постепенно се стеснява и преминава в тясно дълго сухожилие, което минава под retinaculum musculorum extensorum inferius в латералния канал. Още преди да влезе в канала сухожилието се разделя на четири тънки отделни сухожилия, които, преминавайки на тилната повърхност на ходилото, се залавят към основата на проксималните фаланги на четирите пръста на стъпалото – от II до V. В залавното място всяко от сухожилията се дели на три снопчета; средното снопче завършва в основата на средната фаланга, а двете крайни – в основата на дисталната фаланга.

Функция: разгъва четирите пръста на ходилото (II–V), стъпалото и заедно с третия малкопищялен мускул повдига (пронира) външния край на ходилото.

Инервация: n. fibularis profundus (L_{IV}–S_I).

Кръвоснабдяване: a. tibialis anterior.

3. ***Дългият разгъвач на големия пръст на ходилото,*** *m. extensor hallucis longus* (фиг. 416–418), заляга между двата предишни мускула, като горните две трети на мускула са покрити от тях. Мускулът започва от медиалната повърхност на средната и долната трета на малкопищялната кост и междукостната мембрана на подбедрицата и, насочвайки се надолу, преминава в тясно дълго сухожилие, което по средния канал преминава под retinaculum musculorum extensorum inferius към палеца на ходилото. Тук сухожилието се залавя към дисталната фаланга. Част от снопчетата се сращват с основата на проксималната фаланга.

Функция: разгъва палеца на ходило-

то, участва в разгъването на стъпалото, повдига (супинира) медиалния му край.

Инервация: n. fibularis profundus (L_{IV}–S_I).

Кръвоснабдяване: a. tibialis anterior.

Задна група

Повърхностен слой

1. ***Триглавият мускул на подбедрицата****, m. triceps surae* (вж. фиг. 414), се състои от заден закръглен мускул (мускул на прасеца), *m. gastrocnemius*, лежащ повърхностно, и калкановиден мускул, *m. soleus*, разположен пред *m. gastrocnemius*, близо до костите на подбедрицата.

Коремчест мускул на прасеца, m. gastrocnemius (фиг. 419, вж. фиг. 418, 421, 423), – образуван е от две мощни месести глави – медиална и латерална Помощната *медиална глава, caput mediale,* започва от подколянната повърхност над медиалния кондил на бедрената кост, а *латералната глава, caput laterale*, – симетрично на медиалната, но малко по-надолу, над латералния кондил на бедрената кост. Върху кондилите под всяко от сухожилията на описаните глави се разполагат съответно *медиална подсухожилна торбичка на коремчестия мускул на прасеца, bursa subtendinea musculi gastrocnemii medialis* (вж. фиг. 421), и *латерална подсухожилна торбичка на коремчестия мускул на прасеца, bursa subtendinea musculi gastrochemii lateralis*. С началните си части главите ограничават отдолу подколянната ямка. Насочвайки се надолу, двете глави се съединяват приблизително по средата на подбедрицата, след което преминават в общо сухожилие.

Калкановидният мускул, *m. soleus* (фиг. 420; вж. фиг. 418, 419, 423), е плосък, покрит от предишния мускул. Започва от главата и горната трета на тялото на малкия пищял, а също и от линията на m. soleus на големия пищял и средната трета на тялото на тази кост. Част от снопчетата на мускула започват от сухожилната дъга на m. soleus (опъната между костите на подбедрицата). Насочвайки се надолу, мускулът преминава в сухожилие, което се присъединява към сухожилието на m. gastrocnemius и образува в долната трета на подбедрицата мощно *пе́тно (ахилесово) сухожилие, tendo calcaneus (Achillis)*, прикрепящо се към вдлъбнатината на петната кост. В залавното място се оформя *торбичка на пе́тното (ахилесово) сухожилие, bursa tendinis calcanei (Achillis).*

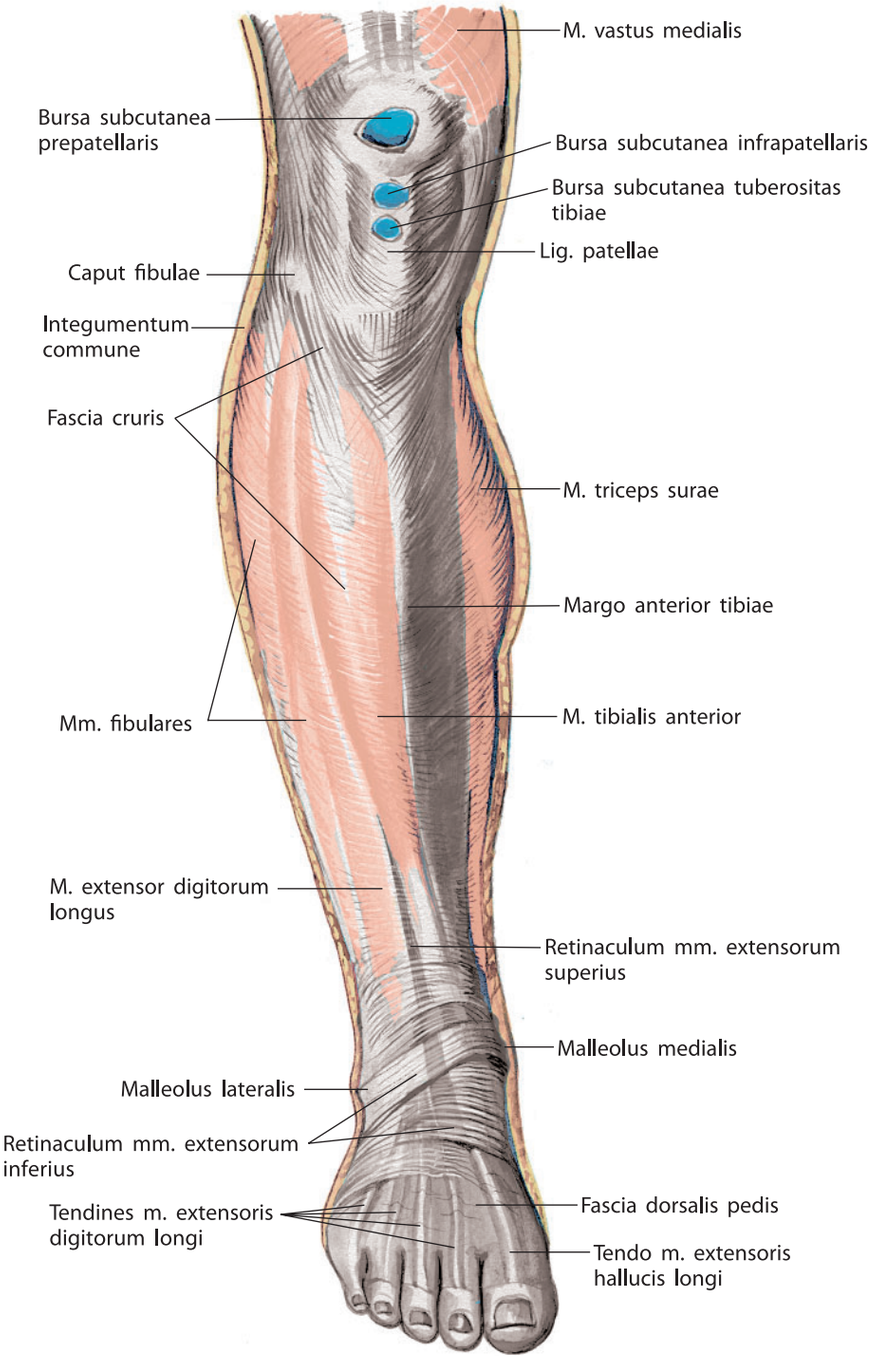

Фиг. 414. Мускули и фасции на подбедрицата и ходилото, дясно; изглед отпред

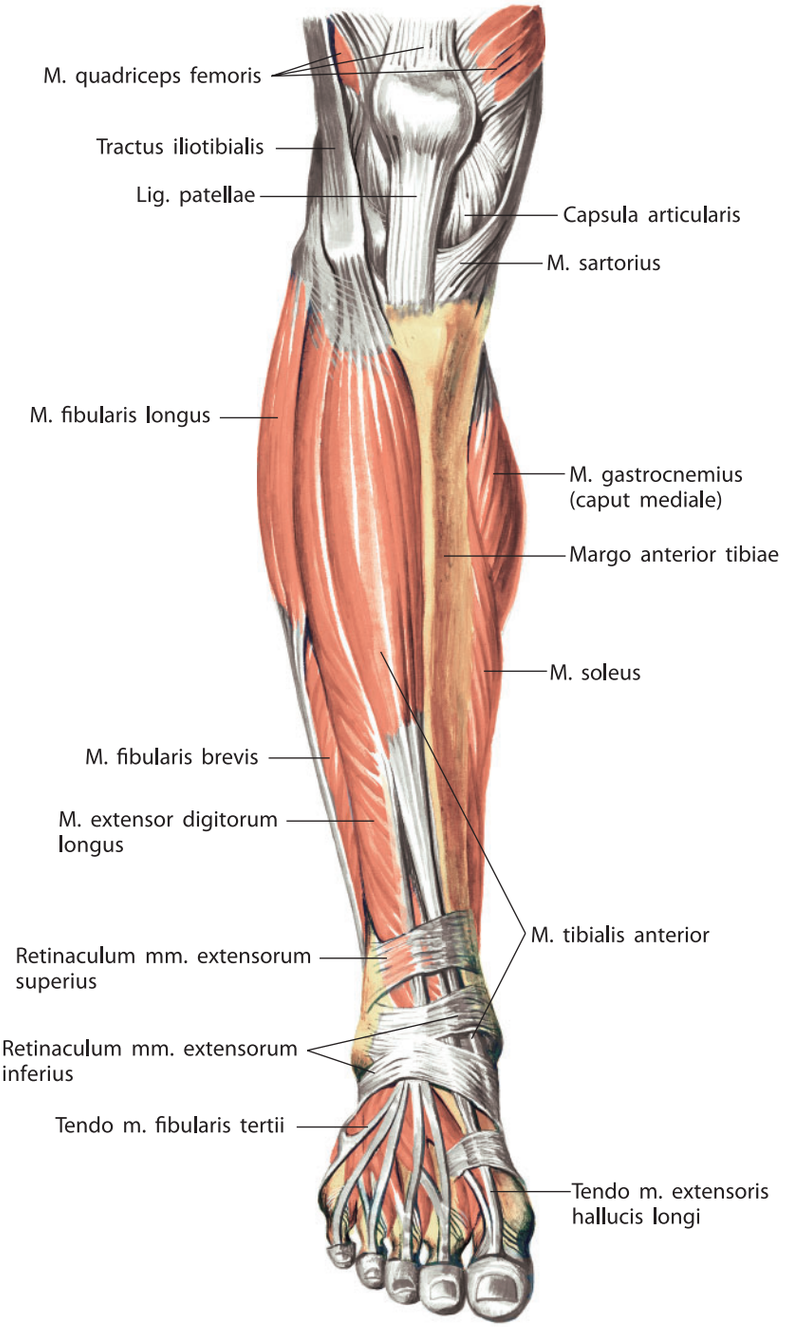

Фиг. 415. Мускули на подбедрицата и ходилото, дясно; изглед отпред *(Фасциите са отстранени)*

Малко по-надолу, между задната повърхност на петната върга и кожата, заляга малка *подкожна петна торбичка, bursa subcutanea calcanea.*

Функция: триглавият мускул на подбедрицата сгъва подбедрицата в колянната става, сгъва ходилото, повдига петата и при фиксирано ходило тегли подбедрицата и бедрото назад.

Инервация: n. tibialis (L_{IV}–S_{II}).

Кръвоснабдяване: a. tibialis posterior.

2. ***Стъпален мускул**, m. plantaris* (вж. фиг. 419, 420), – рудиментен и доста непостоянен. Мускулното му коремче е вретенообразно, късо и започва от латералния кондил на бедрената кост и задната стена на капсулата на колянната става. Насочвайки се надолу и леко медиално, мускулът преминава в дълго тясно сухожилие, залягащо между m. gastrocnemius и m. soleus. В долната трета на подбедрицата, сухожилието най-често се сраства с пе́тното (ахилесово) сухожилие, а понякога се прикрепя самостоятелно към петната кост, вплитайки влакната си в стъпална апоневроза.

Функция: опъва капсулата на колянната става.

Инервация: n. tibialis (L_{IV}–SL_{I})

Кръвоснабдяване: a. poplitea.

Дълбок слой

1. ***Подколенният мускул,** m. popliteus* (фиг. 421, 422; вж. фиг. 424), е плосък, къс и лежи непосредствено на задната повърхност на капсулата на колянната става. Започва от латералния кондил на бедрената кост и дъгообразната подколянна връзка. Насочвайки се надолу и разширявайки се леко, мускулът се залавя на задната повърхност на големия пищял, над линията на калкановидния мускул, linea musculi solei.

Функция: сгъва подбедрицата, завъртайки я навътре, като обтяга капсулата на колянната става.

Инервация: n. tibialis [L_{IV}–S_{I}(S_{II})].

Кръвоснабдяване: a. poplitea.

2. ***Дългият сгъвач на пръстите,** m. flexor digitorum longus* (фиг. 423–425; вж. фиг. 421); заема най-медиално положение сред мускулите от тази група, разполагайки се на задната повърхност на голямопищялната кост. Мускулът започва от средната трета на задната повърхност на големия пищял и от дълбокия лист на фасцията на подбедрицата. Насочвайки се надолу, преминава в дълго сухожилие, което загражда отзад медиалния глезен, разполагайки се под придърж-

вача на мускулите-сгъвачи, retinaculum musculorum flexorum. След това сухожилието преминава към стъпалото, насочвайки се косо навън, и се разделя на четири отделни сухожилия, които вървят по II–V пръсти на ходилото, залавяйки се към основите на дисталните фаланги. Пред залавянето всяко сухожилие преминава между двете крачета на сухожилието на късия сгъвач на пръстите, m. flexor digitorum brevis.

Функция: сгъва дисталните фаланги на II–V пръсти на ходилото, участва в сгъването на ходилото, повдигайки неговия медиален край (супинирайки го).

Инервация: n. tibialis (L_V–S_{II}).

Кръвоснабдяване: a. tibialis posterior.

3. ***Дългият сгъвач на палеца на ходилото,*** *m. flexor hallucis longus* (вж. фиг. 421, 423, 424, 436), заема най-латерално положение, като се разполага задната повърхност и леко покрива задния голямопищялен мускул, m. tibialis posterior. Започва от долните две трети на малкия пищял, междукостната мембрана и задната междумускулна преграда на подбедрицата. Насочвайки се надолу, преминава в дълго сухожилие, което минава под retinaculum musculorum flexorum, прехвърля се на стъпалото, залягайки в браздата между скочната и пе́тната кости. Тук сухожилието преминава под сухожилието на дългия сгъвач на пръстите, отдавайки му част от фиброзните снопчета. След това се насочва напред и се залавя към основата на дисталната фаланга.

Функция: сгъва палеца на ходилото и участва в сгъването на II–V пръсти на ходилото с помощта на фиброзните снопчета, добавени към сухожилията на дългия сгъвач на пръстите; сгъва и завърта ходилото навън.

Инервация: n. tibialis (L_V–S_{II}).

Кръвоснабдяване: a. tibialis posterior.

4. ***Задният голямопищялен мускул,*** *m. tibialis posterior* (вж. фиг. 421–424), се разполага между двата по-горе описани мускула, непосредствено на междукостната мембрана. Започва от междукостната мембрана и от плътно разположените един до друг ръбове на големия и малкия пищял. Насочвайки се надолу, преминава в дълго сухожилие, което, навлизайки в отделен канал под retinaculum musculorum flexorum, заобикаля отзад медиалната част на глезена и, преминавайки на стъпалото, се залавя към неравността на ладиевидната кост и към трите клиновидни кости.

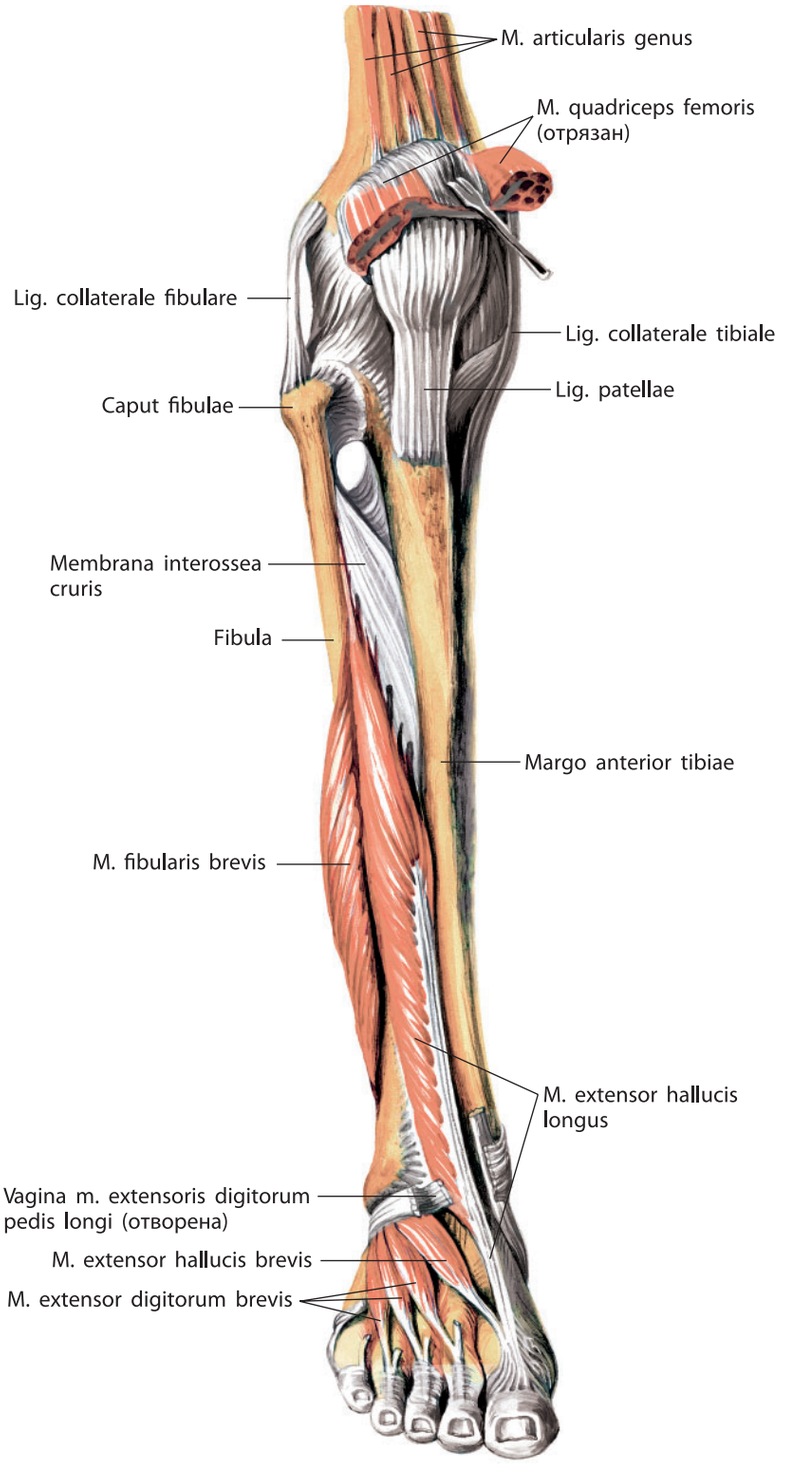

Фиг. 416. Мускули на подбедрицата и ходилото, дясно; изглед отпред

Функция: сгъва ходилото, завъртайки го навън (супинирайки го).

Инервация: n. tibialis (L_V–S_{II}).

Кръвоснабдяване: a. tibialis posterior.

Латерална група

1. ***Дългият малкопищялен мускул,*** *m. fibularis (peroneus) longus* (вж. фиг. 415, 417, 418, 421, 423, 424, 436), се разполага по латералната повърхност на подбедрицата. В горната половина на подбедрицата той лежи непосредствено върху малкия пищял, а в долната – покрива късия малкопищялен мускул, m. fibularis brevis. Започва с две глави: предната – от главата на малкия пищял, латералния кондил на големия пищял и фасцията на подбедрицата; задната глава – от горните отдели на латералната повърхност на малкия пищял. Насочвайки се надолу, мускулът преминава в дълго сухожилие, което заобикаля отзад латералния глезен, преминава под retinaculum musculorum fibularium superius et retinaculum musculorum fibularium inferius, и върви по външната повърхност на пе́тната кост под *малкопищялната макара*, *trochlea fibularis (peronealis),* преминавайки върху стъпалото. Тук той заляга в браздата на сухожилията на малкопищялните мускули и, пресичайки ходилото под ъгъл, се залавя към неравността на I и основата на II предноходилни кости.

Функция: сгъва ходилото, отпускайки медиалния му край.

Инервация: n. fibularis superficialis [(L_{IV}) L_V, S_I].

Кръвоснабдяване: a. genus inferior lateralis, a. fibularis, a. tibialis anterior.

2. ***Късият малкопищялен мускул,*** *m. fibularis (peroneus) brevis* (вж. фиг. 415–418, 421, 424, 430), е дълъг, тънък и се разполага непосредствено на външна-

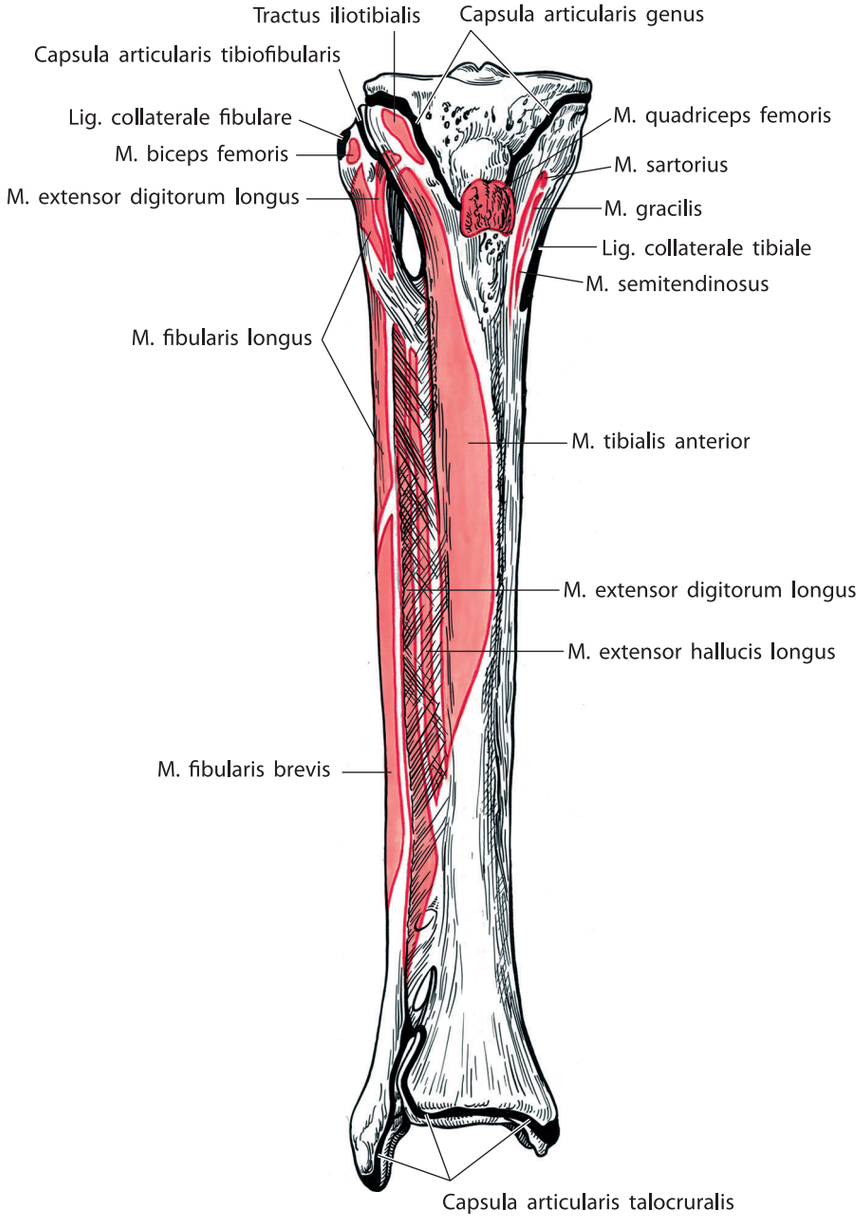

Фиг. 417. Начални и залавни места на мускули, връзки и ставни капсули на кости на подбедрицата, дясна; изглед отпред (схема) ***(Междукостната мембрана не е отстранена)***

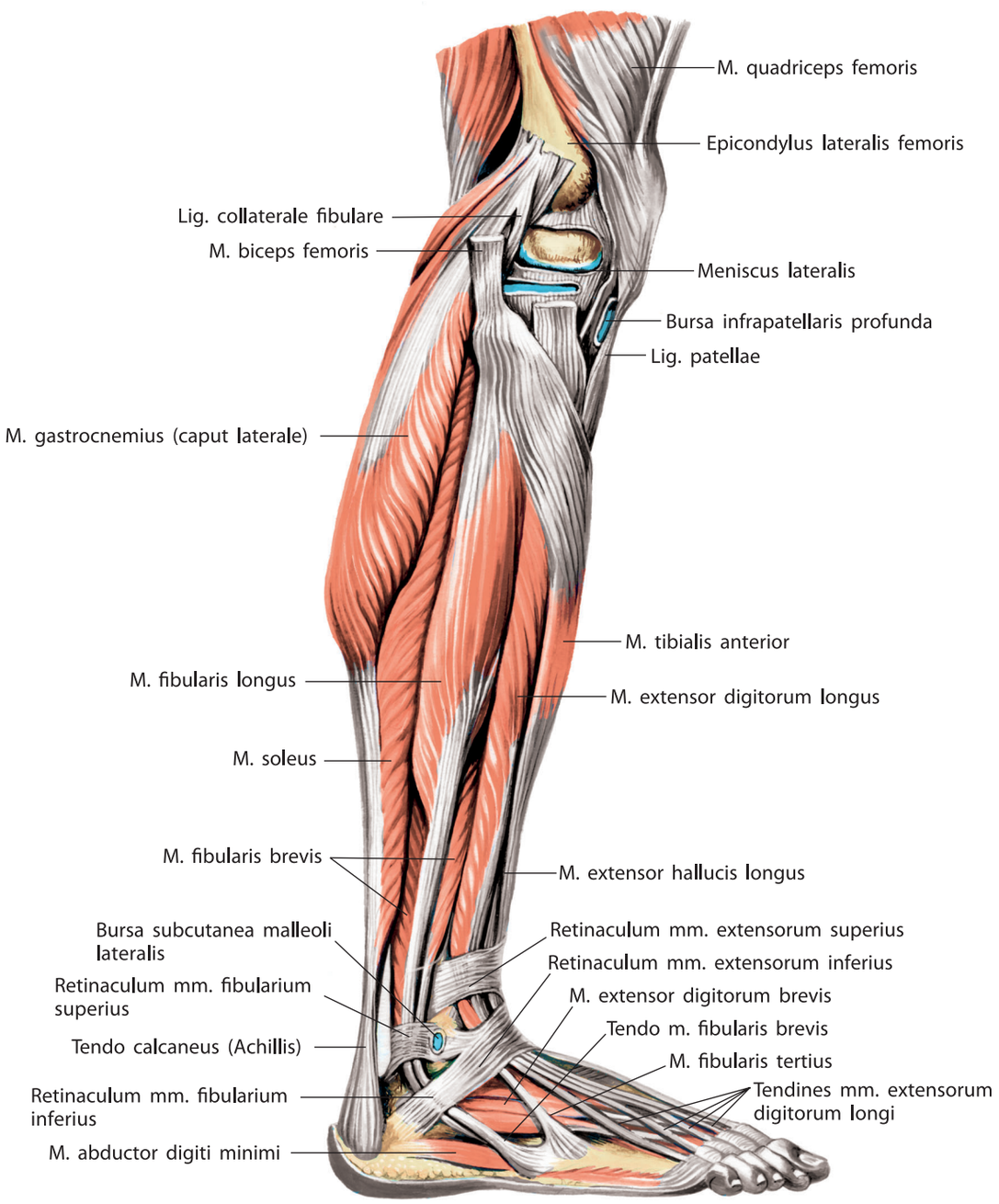

Фиг. 418. Мускули на подбедрицата и ходилото, дясно; изглед отстрани

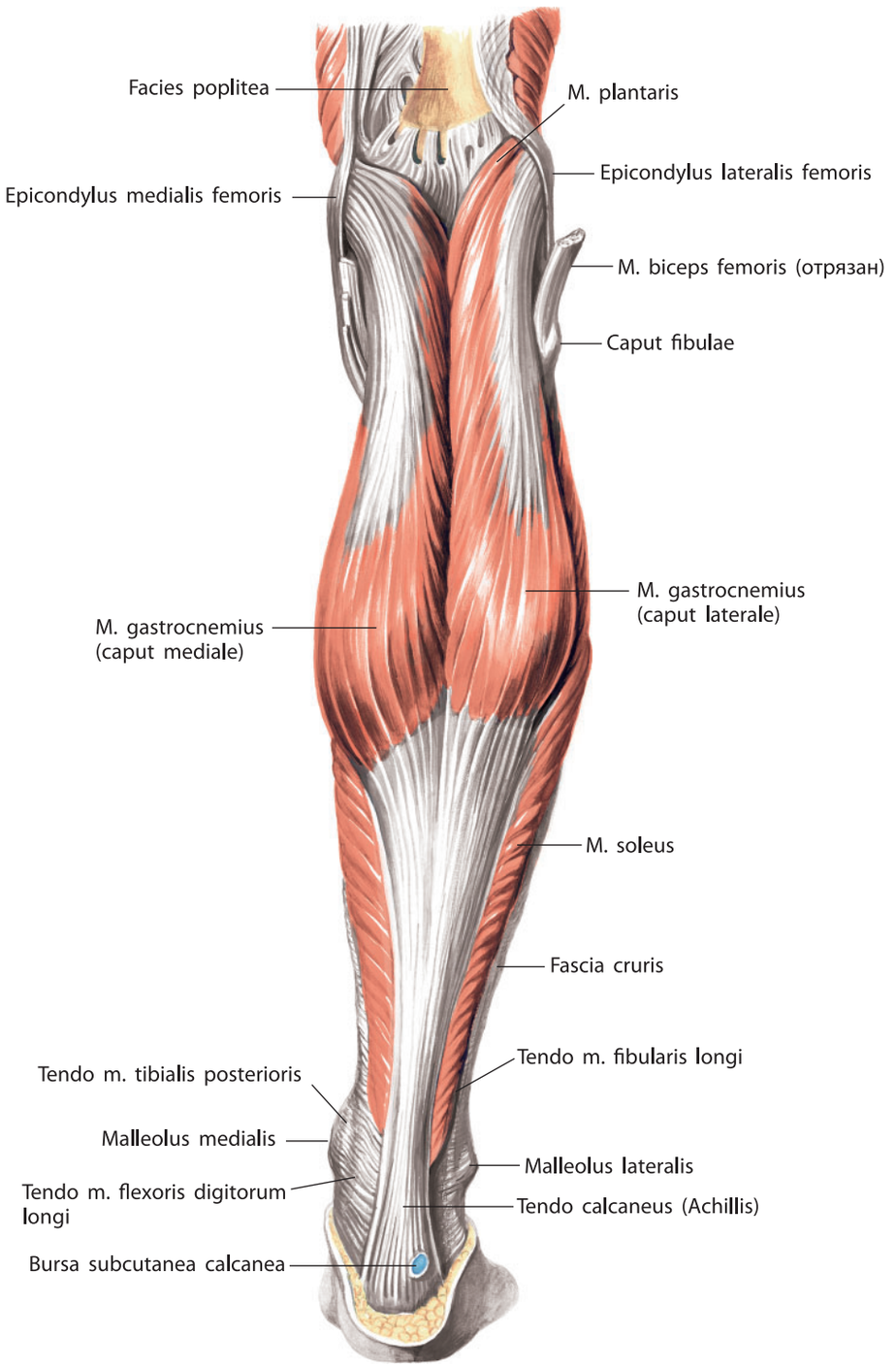

Фиг. 419. Мускули на подбедрицата, дясно; изглед отзад (Повърхностен слой)

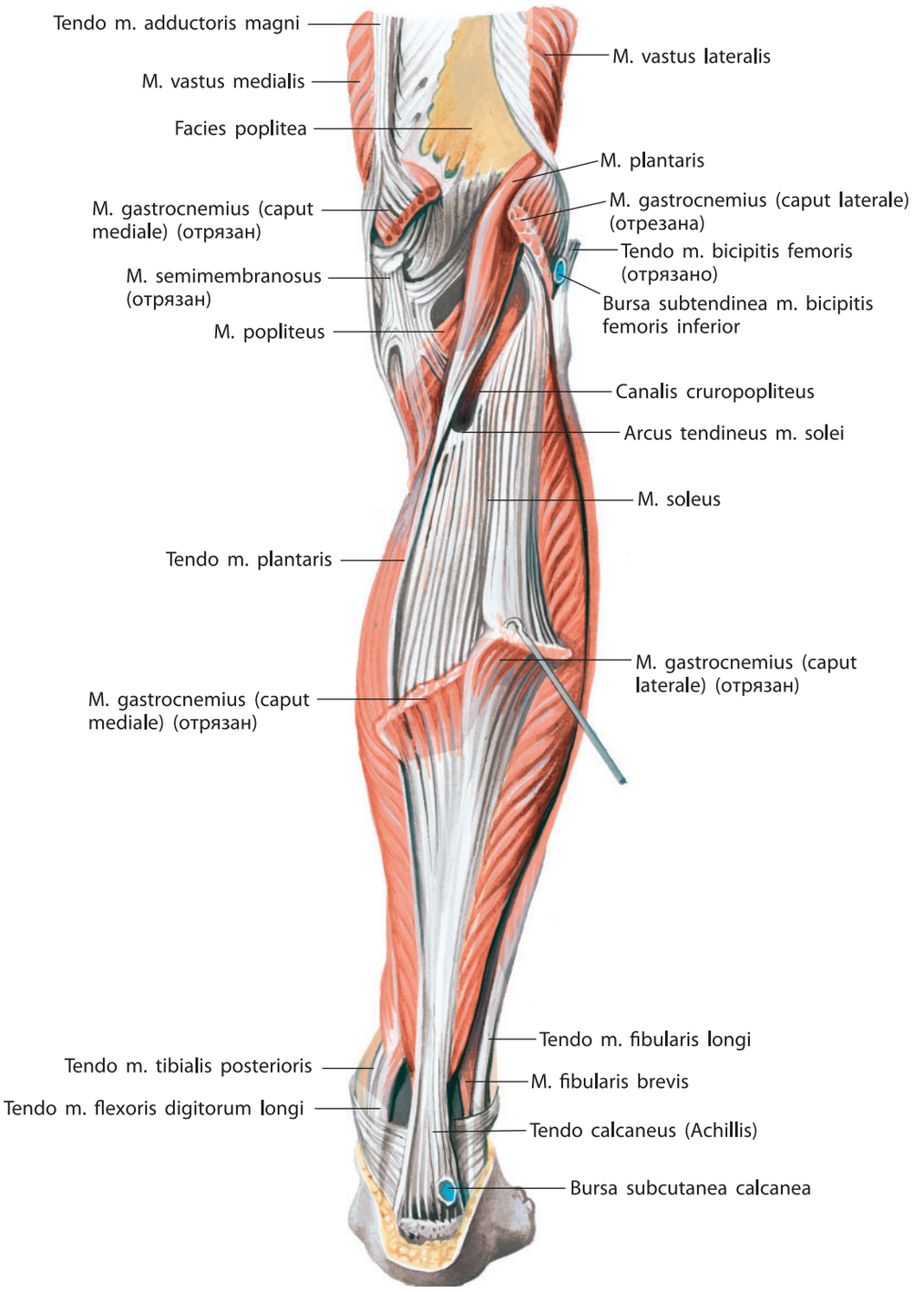

Фиг. 420. Мускули на подбедрицата, дясно; изглед отзад ***(Повърхностен слой; m. gastrocnemius е премахнат)***

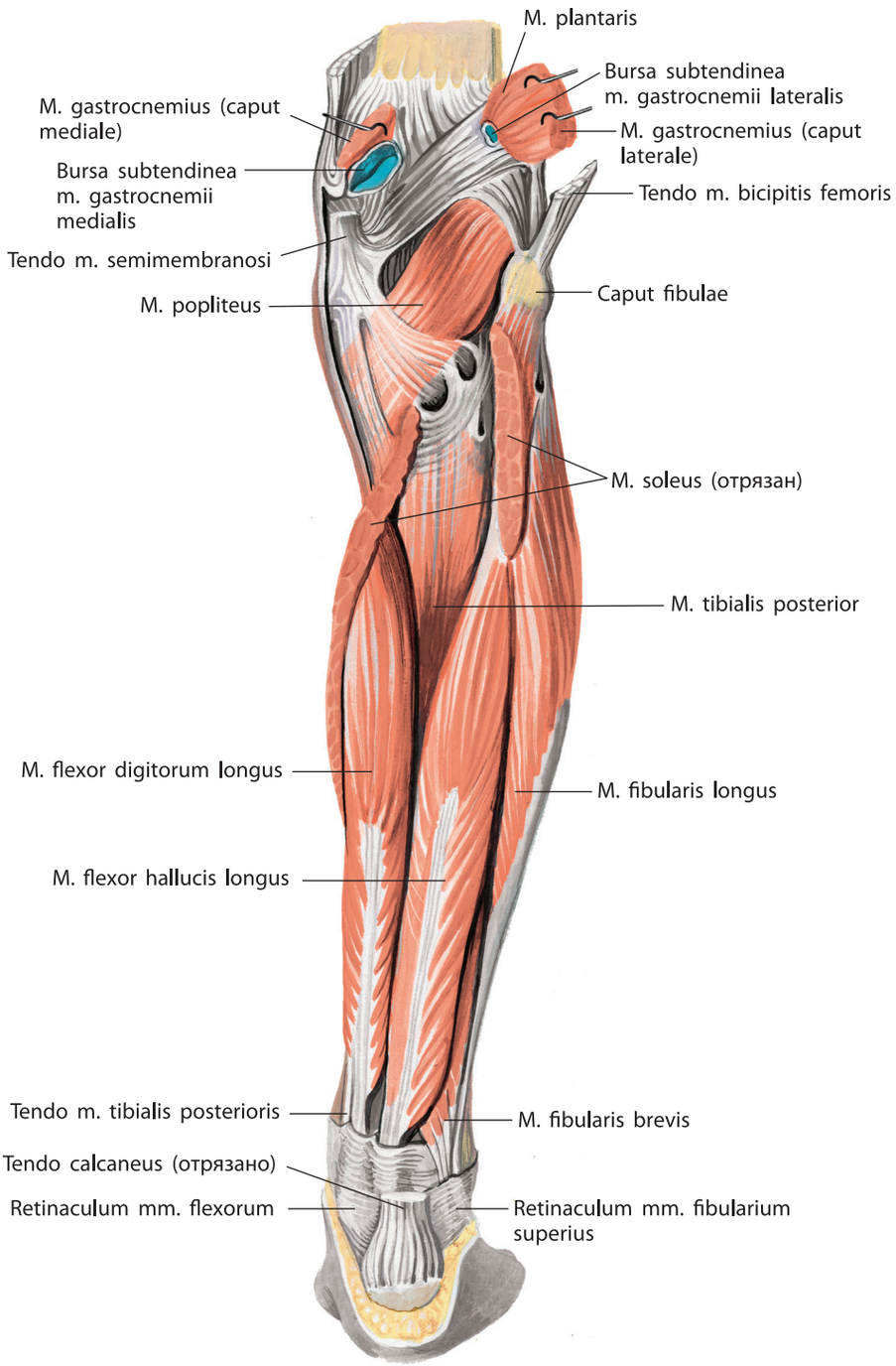

Фиг. 421. Мускули на подбедрицата, дясно; изглед отзад (Дълбок слой)

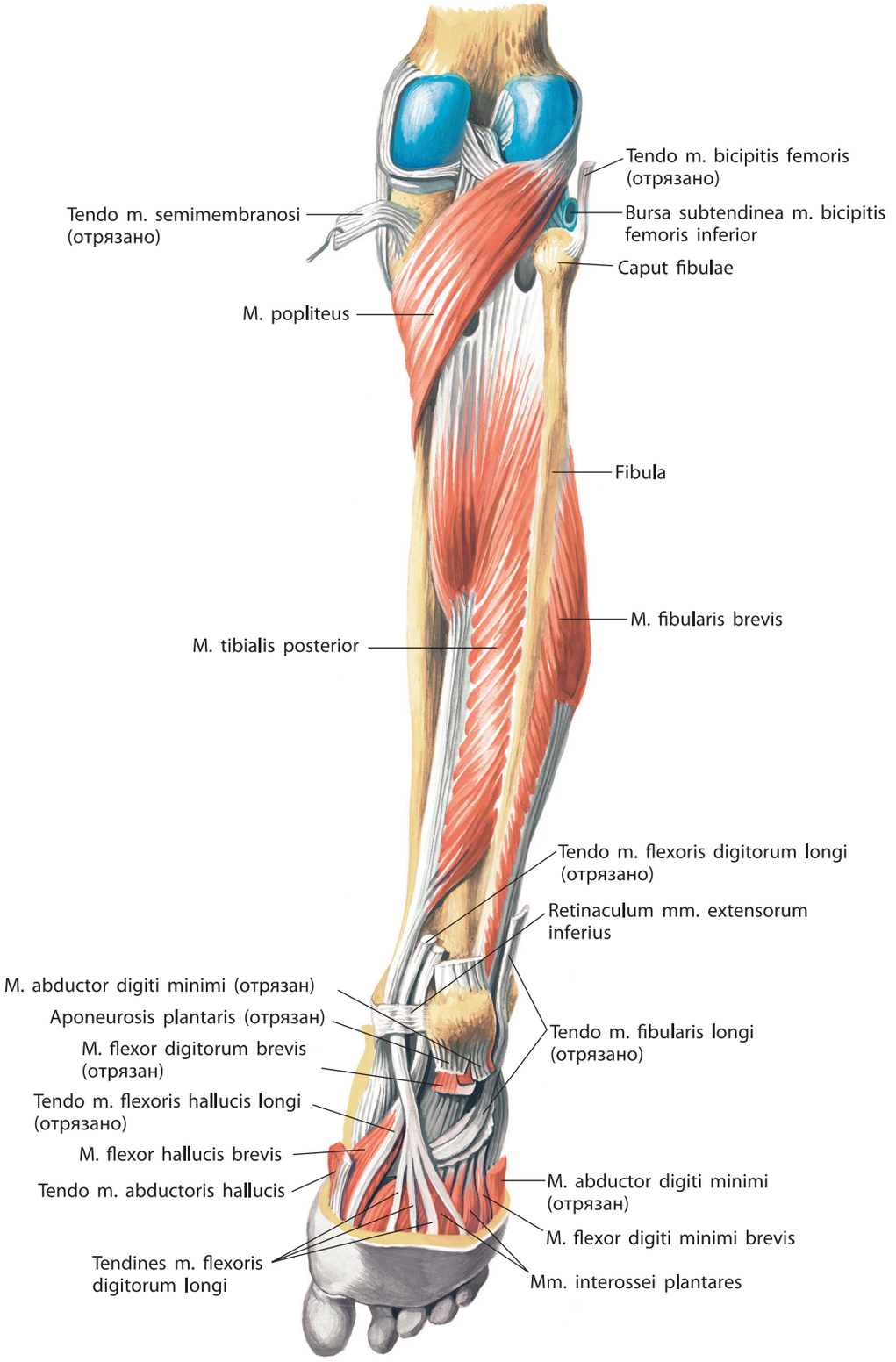

Фиг. 422. Мускули на подбедрицата и ходилото, десни, изглед отзад (Дълбок слой)

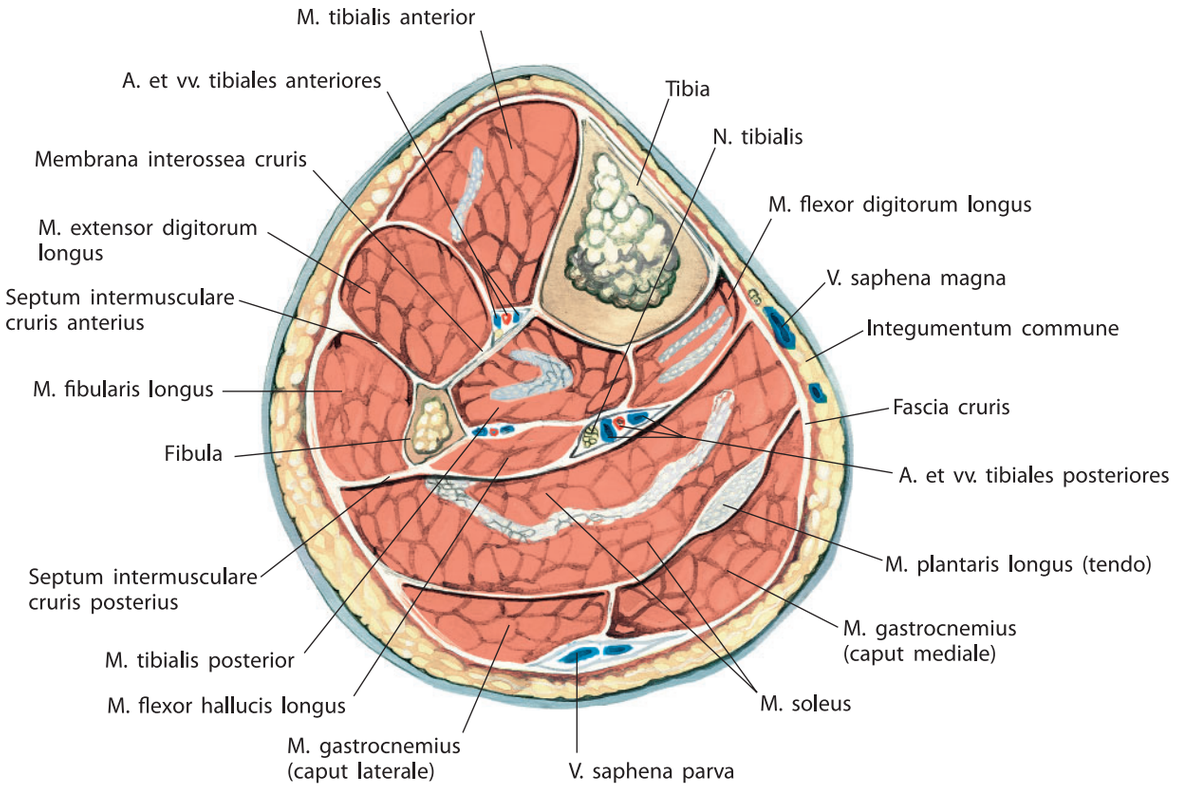

Фиг. 423. Мускули и фасции на подбедрицата, лява *(Напречен разрез на средните отдели на подбедрицата)*

та повърхност на малкия пищял под m. peroneus longus. Започва от долната половина на латералната повърхност на малкия пищял и от междумускулната преграда на подбедрицата; насочва се надолу и върви заедно със сухожилието на дългия малкопищялен мускул. Обгръщайки отзад латералния глезен, сухожилието се насочва напред по външната страна на петната кост и се залавя към грапавината на V предноходилна кост.

Функция: сгъва ходилото, отвежда и повдига латералния му край.

Инервация: n. fibularis superficialis [(L_{IV}) L_V, S_I].

Кръвоснабдяване: a. fibularis, a. tibialis anterior.

Сухожилията на двата малкопищялни мускула, преминавайки зад латералния глезен, са затворени в *общо влагалище на сухожилията на малкопищялните мускули, vagina communis tendinum musculorum fibularium (peroneorum)*. В долните – дисталните, отдели това влагалище е раздвоено и всяко сухожилие има собствено влагалище.

3. ***Трети малкопищялен мускул,*** *m. fibularis (peroneus) tertius* (вж. фиг. 415, 418, 428, 430), – започва от долната половина на латералната повърхност на малкия пищял и междукостната мембрана на подбедрицата и се залавя близо до основата на V предноходилна кост.

Функция: повдига латералния край на ходилото.

Инервация: n. fibularis superficialis (L_{IV}, S_I).

Кръвоснабдяване: a. fibularis, a. tibialis anterior.

Мускули на ходилото

Мускулите на ходилото, *mm. pedis,* се делят на мускули на гърба на ходилото и мускули на стъпалната повърхност (фиг. 426–440).

Мускулите на гърба на ходилото са преди всичко мускули-разгъвачи, а мускулите на стъпалната повърхност се предимно мускули-сгъвачи.

Мускули на гърба на ходилото: 1) къс разгъвач на пръстите; 2) къс разгъвач на палеца на ходилото; 3) дорзални междукостни мускули.

Мускулите на стъпалната повърхност се делят на три групи: мускули на палеца на ходилото, разположени на медиалния край на стъпалото; мускули на малкия пръст, залягащи върху латералния край на стъпалото; собствено стъпални мускули, или срединна група мускули на стъпалото.

Мускулите на палеца на ходилото: 1) мускул, отвеждащ палеца на ходилото; 2) къс сгъвач на палеца на ходилото; 3) мускул, привеждащ палеца на ходилото.

Мускули на малкия пръст на ходилото: 1) мускул, отвеждащ малкия пръст на ходилото; 2) къс сгъвач на малкия пръст на ходилото; 3) мускул, противопоставящ малкия пръст на ходилото.

Срединна група мускули на стъпалото: 1) къс сгъвач на пръстите; 2) квадратен мускул на стъпалото (добавъчен сгъвач); 3) червеобразни мускули; 4) плантарни междукостни мускули.

Мускули на гърба на ходилото

1. ***Къс разгъвач на пръстите,*** *m. extensor digitorum brevis* (вж. фиг. 427–430), – плосък мускул, залягащ непосредствено на дорзалната повърхност на ходилото. Започва от горната и латералната повърхност на предната част на петната кост и, насочвайки се напред, преминава в четири тесни сухожилия. Те се сраствят в дисталния отдел със сухожилията на дългия разгъвач на пръстите и се прикрепят към основата на проксималните,

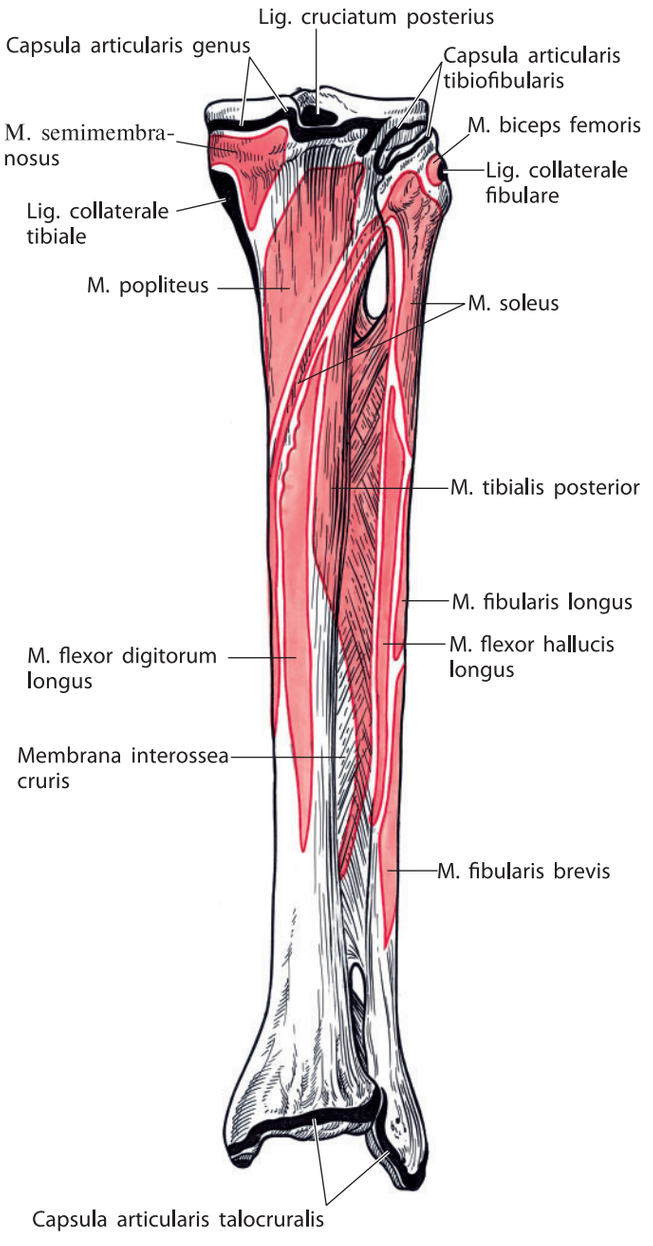

Фиг. 424. Начални и залавни места на мускули, връзки и ставни капсули на костите на подбедрицата, дясна; изглед отзад (схема) ***(Междукостната мембрана не е отстранена)***

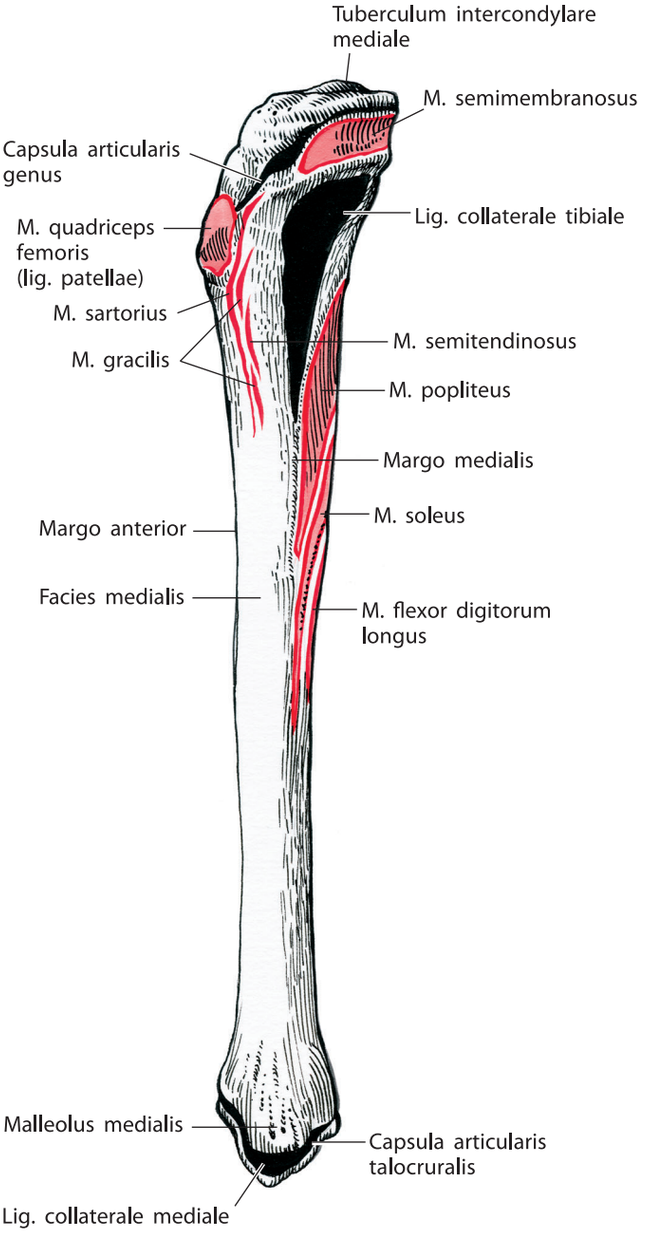

Фиг. 425. Начални и залавни места на мускули, връзки и ставни капсули на големия пищял, десен (схема) (Медиална повърхност)

средните и дисталните фаланги на II–V пръсти, вплитайки се в гръбната фасция на ходилото. Понякога сухожилието към малкия пръст отсъства.

Функция: разгъва II–IV пръсти на ходилото, отдръпва ги в латерална посока.

Инервация: n. fibularis profundus (L_{IV}–S_I).

Кръвоснабдяване: a. tarsalis lateralis, r. perforans a. fibularis.

2. ***Късият разгъвач на палеца на ходилото,*** *m. extensor hallucis brevis* (вж. фиг. 428, 430), лежи медиално от предишния мускул. Започва от горната повърхност на предната част на петната кост и, насочвайки се напред и медиално, преминава в сухожилие, залавящо се към основата на проксималната фаланга на палеца. В дисталния си отдел сухожилието се сраства със сухожилието на дългия разгъвач на палеца на ходилото, m. extensor hallucis longus, като участва в образуването на гръбната фасция на ходилото.

Функция: разгъва палеца на ходилото.

Инервация: n. fibularis profundus (L_{IV}–L_V, S_I).

Кръвоснабдяване: a. tarsalis lateralis, r. perforans a. fibularis.

3. ***Дорзалните междукостни мускули,*** *mm. interossei dorsales* (вж. фиг. 427–430), са четири и запълват откъм дорзалната страна всички междукостни пространства. Всеки мускул започва от обърнатите една към друга страни на две съседни предноходилни кости и, насочвайки се напред, се залавя към основите на проксималните фаланги на II–IV пръсти и се вплита в гръбната фасция.

Функция: I междукостен мускул дърпа II пръст на ходилото в медиално направление, II, III и IV изместват II–IV пръсти в латерално направление; всичките четири мускули сгъват проксималните фаланги и разгъват средните и дисталните фаланги на посочените пръсти.

Инервация: n. plantaris lateralis (S_I–S_{II}).

Кръвоснабдяване: arcus plantaris, aa. metatarsales plantares.

Мускули на стъпалната повърхност

Мускули на палеца на ходилото

1. ***Мускулът, отвеждащ палеца на ходилото,*** *m. abductor hallucis* (вж. фиг. 426, 436), се разполага повърхностно, заема най-медиално положение сред мускулите на тази група. Започва с две глави от retinaculum musculorum flexorum, медиалния израстък на въргата на петната кост и стъпалната повърхност на ладиевидната кост. Насочвайки се напред, мускулът преминава в сухожилие, което се сраства със сухожилието на късия сгъвач на палеца на стъпалото, m. flexor hallucis brevis, и се прикрепя към медиалната сезамовидна кост на палеца и основата на неговата проксимална фаланга.

Функция: сгъва и отвежда палеца на ходилото, укрепва медиалната част на свода на ходилото.

Инервация: n. plantaris medialis (L_V, S_I).

Кръвоснабдяване: a. plantaris medialis.

2. ***Късият сгъвач на палеца на ходилото,*** *m. flexor hallucis brevis* (вж. фиг. 432–436), е малко по-къс от предишния мускул, покрит е частично от него и се разполага непосредствено върху I предноходилна кост. Започва от медиалната клиновидна кост, плантарната повърхност на ладиевидната кост, сухожилията на задния голямопищялен мускул, m. tibialis posterior, дългата плантарна връзка. Сухожилието на късия сгъвач на палеца на ходилото, заедно със сухожилие-

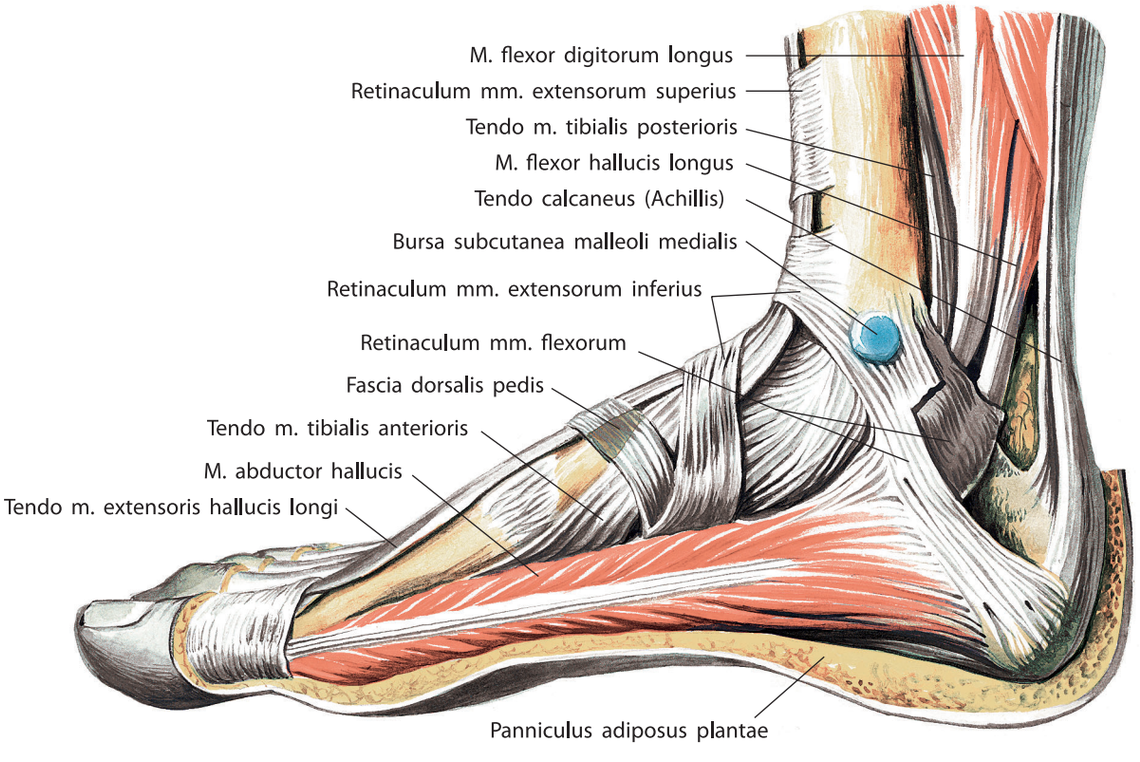

Фиг. 426. Мускули и фасции на ходилото, дясно (Медиална повърхност)

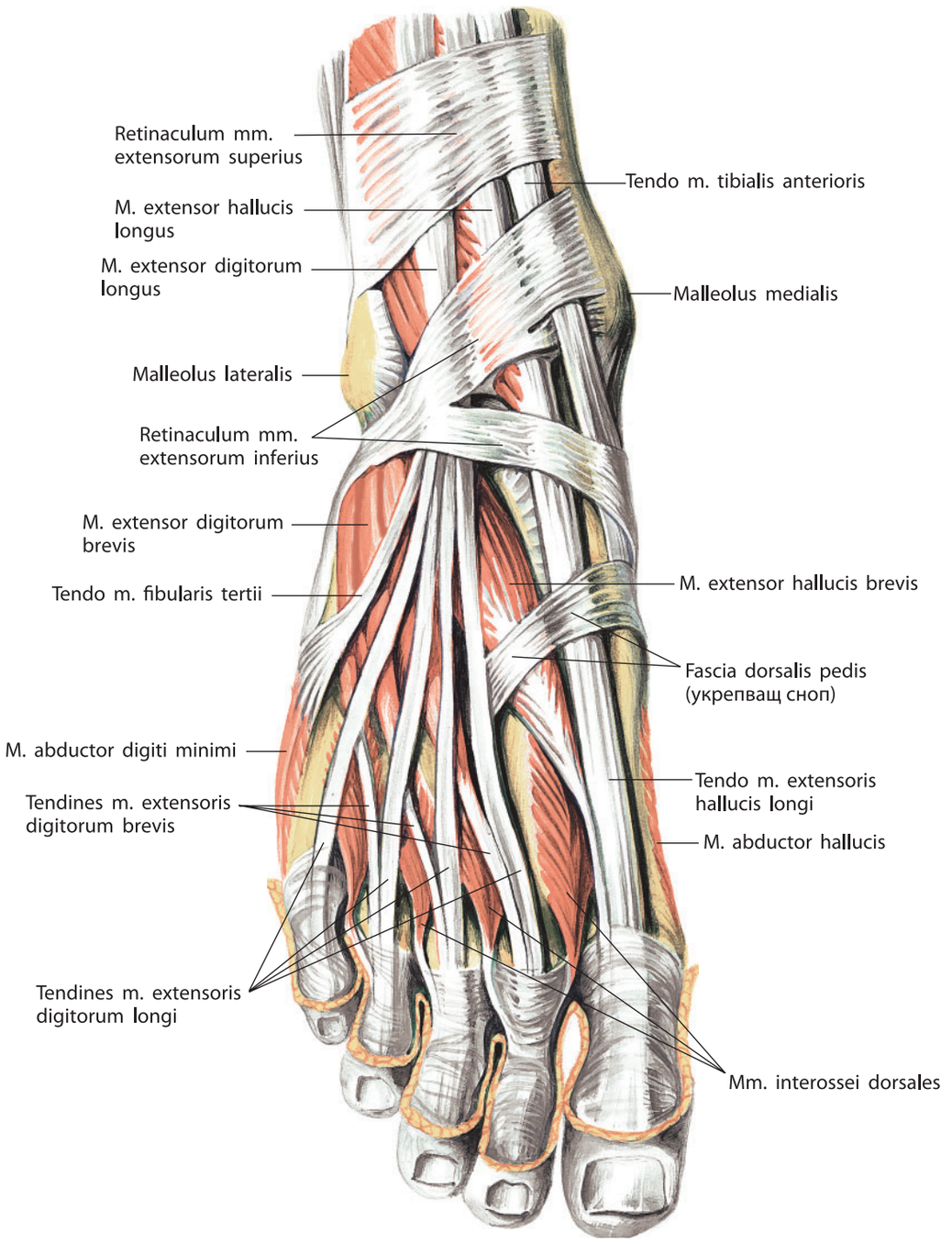

Фиг. 427. Мускули на ходилото, дясно (Дорзална повърхност)

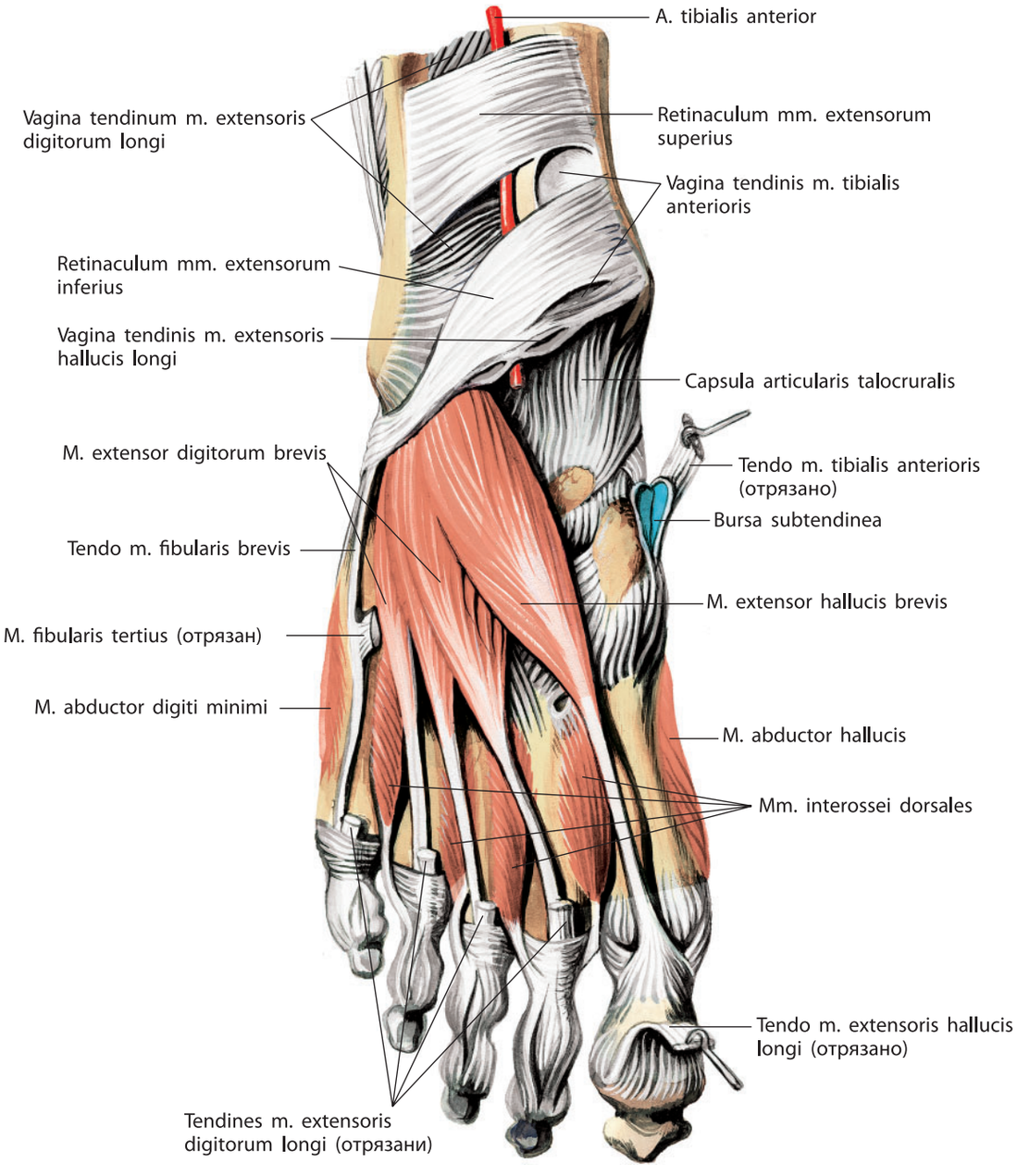

Фиг. 428. Мускули на ходилото, дясно (Дорзална повърхност) ***(Сухожилията на дългия разгъвач на пръстите на ходилото и предния голямопищялен мускул са отстранени)***

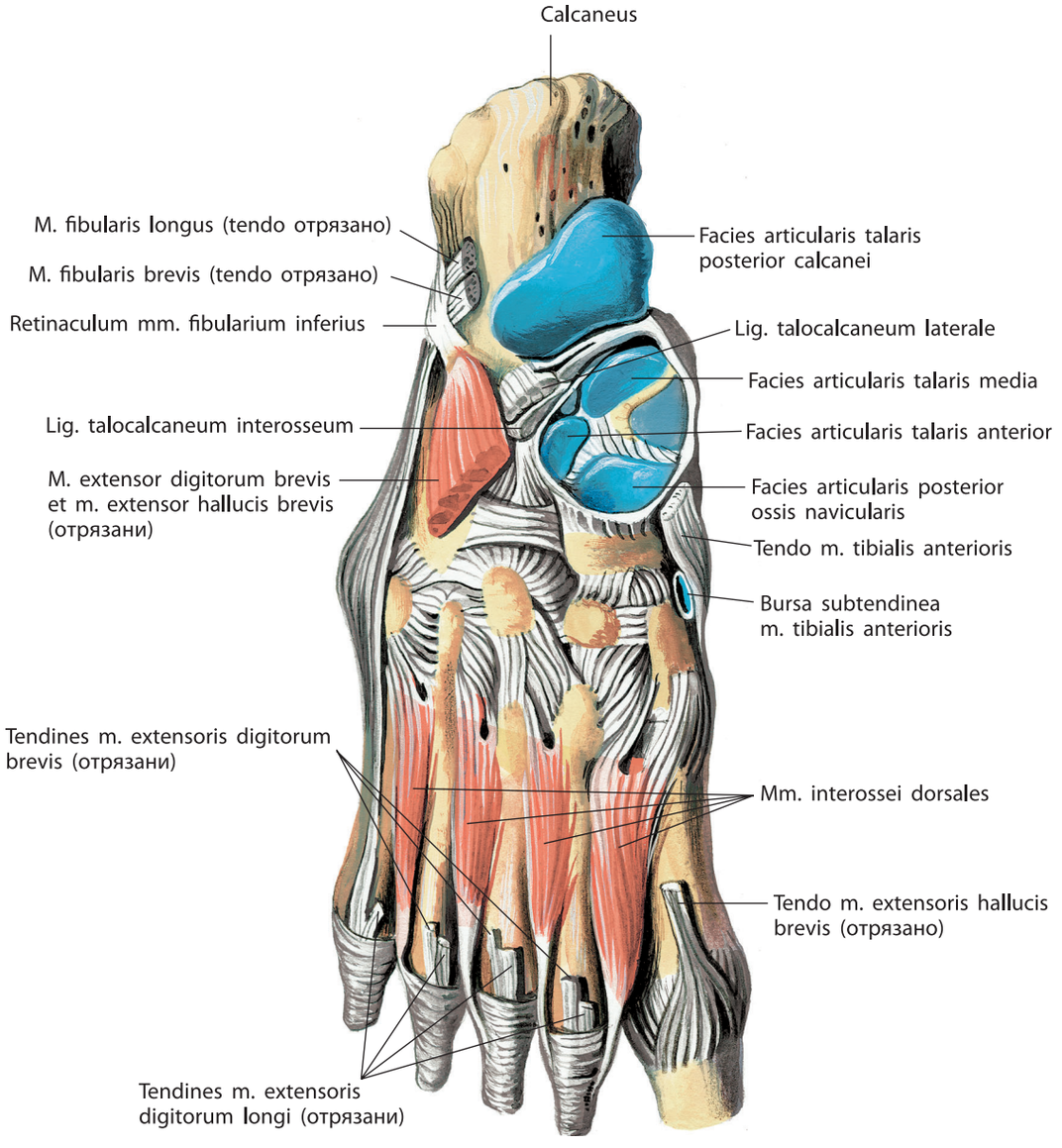

Фиг. 429. Мускули на ходилото, дясно (Дорзална повърхност; междукостни мускули)

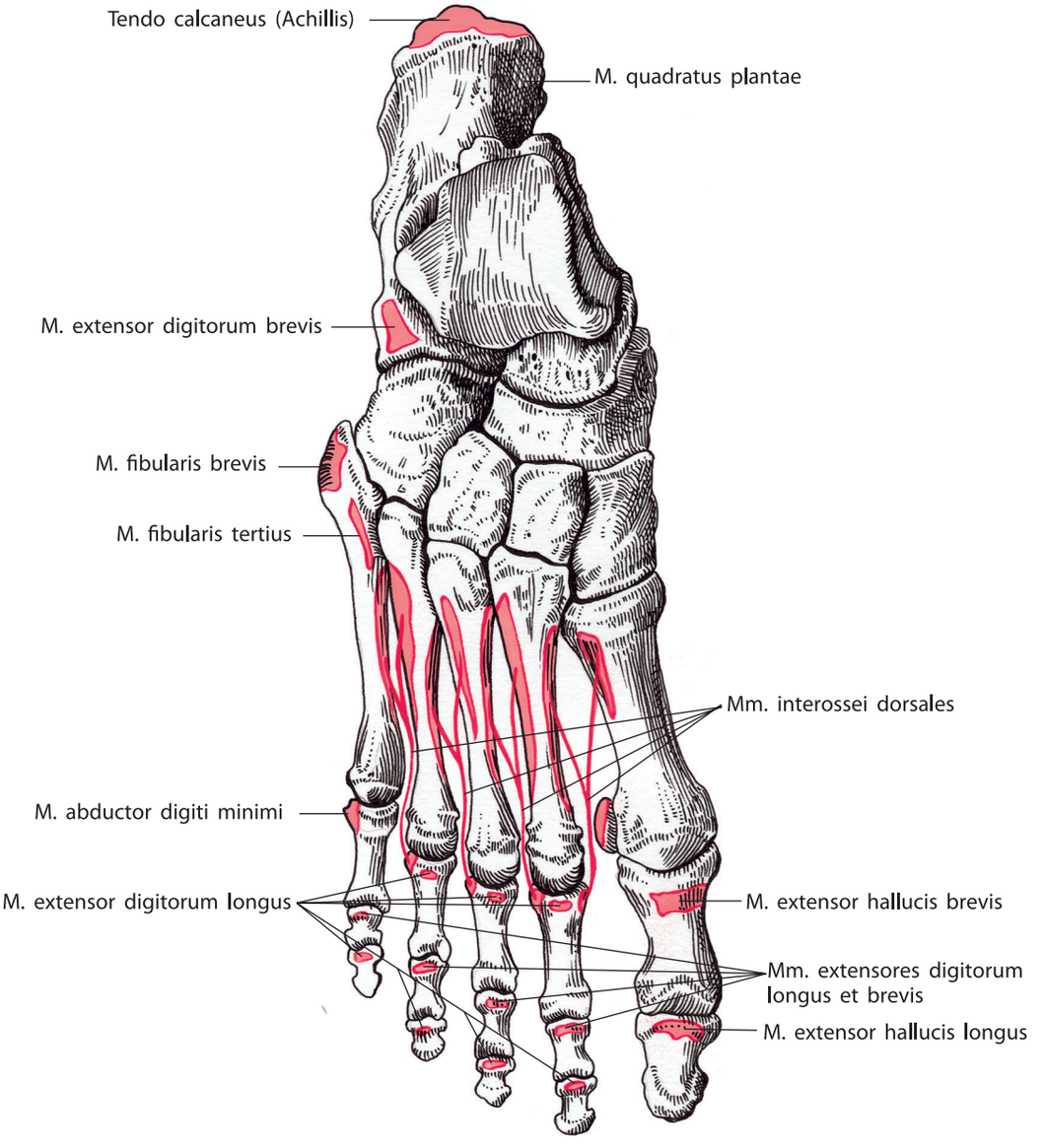

Фиг. 430. Начални и залавни места на мускули на костите на ходилото, дясно (схема) (Дорзална повърхност)

то на мускула, привеждащ палеца на ходилото, m. adductoris hallucis, се прикрепя към латералната и медиалната сезамовидни кости и към основата на проксималната фаланга на палеца на ходилото, разделяйки се по този начин на две дистални сухожилия, всяко от които се отнася съответно към латералната и медиалната част.

Функция: сгъва палеца на ходилото.

Инервация: латерална част – n. plantaris lateralis (S_I–S_{II}), медиална част – n. plantaris medialis (L_V–S_{II}).

Кръвоснабдяване: a. plantaris medialis, arcus plantaris.

3. ***Мускулът, привеждащ палеца на ходилото,*** *m. adductor hallucis* (вж. фиг. 434, 436), се разполага дълбоко, непосредствено върху предноходилни кости, и е покрит от дългия и късия сгъвач на пръстите. Започва с две глави – напречна и коса.

Напречната глава, caput transversum, започва от плантарната повърхност на капсулите на III–V метатарзофалангеални стави, от дисталните краища на II–V предноходилни кости, от стъпалната апоневроза (septum laterale), от дълбоките напречни предноходилни връзки.

Късата глава, caput obliquum, е помощна. Започва от стъпалната повърхност на кубовидната кост, латералната клиновидна кост, основата на II–IV предноходилни кости, дългата стъпална връзка и стъпалното влагалище на дългия малкопищялен мускул, m. fibularis (peroneus) longus. Двете глави преминават в общо сухожилие, което се залавя за латералната сезамовидна кост и основата на проксималната фаланга на палеца на ходилото.

Функция: привежда палеца на ходилото и го сгъва.

Инервация: n. plantaris lateralis (S_I– S_{II}).

Кръвоснабдяване: a. metatarsales plantares, rr. perforantes a. arcuatae.

Мускули на малкия пръст на ходилото

1. ***Мускул, отвеждащ малкия пръст на ходилото,*** *m. abductor digiti minimi* (вж. фиг. 432, 436), лежи най-латерално сред мускулите от тази група, разполага

се непосредствено под стъпалната апоневроза. Започва от латералния и медиалния израстък на върга на петната кост и от стъпалната апоневроза. Насочвайки се напред, преминава в късо сухожилие, залавящо се към латералната страна на основата на проксималната фаланга на малкия пръст.

Функция: отвежда и сгъва проксималната фаланга на малкия пръст на ходилото.

Инервация: n. plantaris lateralis (S_I–S_{II}).

Кръвоснабдяване: a. plantaris lateralis.

2. ***Късият сгъвач на малкия пръст на ходилото,*** *m. flexor digiti minimi brevis* (вж. фиг. 434, 436), лежи по-медиално от предишния мускул и частично е покрит от него. Започва от V предноходилна кост, дългата стъпална връзка и влагалището на сухожилието на m. fabularis longus. Насочвайки се напред, преминава в сухожилие, което се сраства със сухожилието на m. abductoris digiti minimi и се прикрепя към основата на проксималната фаланга на малкия пръст на ходилото.

Функция: сгъва проксималната фаланга на малкия пръст на ходилото.

Инервация: n. plantaris lateralis (S_I–S_{II}).

Кръвоснабдяване: a. plantaris lateralis.

3. ***Мускулът, противопоставящ малкия пръст на ходилото,*** *m. opponens digiti minimi* (вж. фиг. 435), е непостоянен и представлява отделила се част от предшестващия мускул. Започва от дългата връзка на стъпалото и влагалището на сухожилието на m. fibularis longus, и се прикрепя към лакътния край на V предноходилна кост.

Функция: противопоставя малкия пръст на ходилото.

Инервация: n. plantaris lateralis (S_I–S_{II}).

Кръвоснабдяване: a. plantaris lateralis.

Срединни мускули на стъпалото

1. ***Късият сгъвач на пръстите,*** *m. flexor digitorum brevis* (вж. фиг. 432, 436), заема срединното положение на ходилото, разполагайки се под стъпалната апоневроза. Мускулът започва с късо мощно сухожилие от медиалния израстък на върга на петната кост и стъпалната апоневроза. Насочвайки се напред, мускулното коремче преминава в четири сухожилия, залягащи в синовиалните влагалища заедно със сухожилията на дългия сгъвач на пръстите, m. flexoris digitorum longus. В областта на проксималната фаланга на II–IV пръсти на ходилото всяко от сухожилията на късия сгъвач се разделя на две крачета, които се прикрепят към основата на средните фаланги на споменатите кости. Между крачетата минават сухожилията на дългия сгъвач на пръстите.

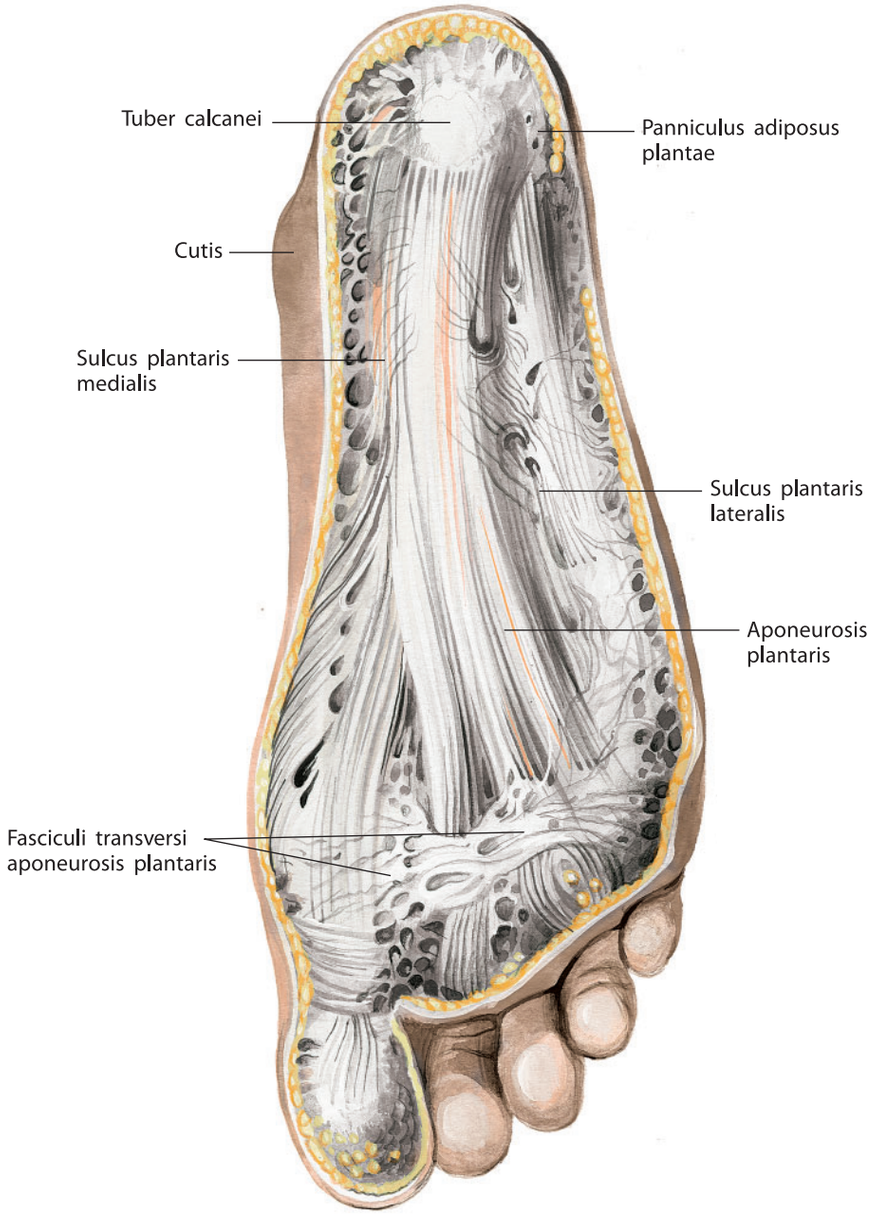

Фиг. 431. Плантарна апоневроза, aponeurosis plantaris

Функция: сгъва средните фаланги на II–IV пръсти на ходилото.

Инервация: n.plantaris medialis (LV, SI).

Кръвоснабдяване: aa. plantares lateralis et medialis.

2. ***Квадратният мускул на стъпалото,*** *m. quadratus plantae,* или *допълнителен сгъвач, m. flexor accessorius* (вж. фиг. 433, 436), наподобява четириъгълник и заляга под предишния мускул. Започва от долната и медиалната повърхност на задната част на петната кост чрез две глави, съединяващи се в общо коремче. Насочвайки се напред, мускулът се стеснява леко и се прикрепя към външния ръб на сухожилието на m. flexor digitorum longus там, където се разделя на отделни сухожилия.

Функция: участва заедно с m. flexor digitorum longus в сгъването на дисталните фаланги, придавайки на тягата ѝ посока напред.

Инервация: n.plantaris lateralis (S_I–S_{II}).

Кръвоснабдяване: a. plantaris lateralis.

3. ***Червеобразни мускули,*** *mm. lumbricales* (вж. фиг. 432, 433), – четири тънки къси мускула, разположени между сухожилията на m. flexor digitorum longus и покрити от късия сгъвач на пръстите. В дълбочина се допират до междукостните мускули, mm. interossei. Всеки от тези мускули започва от съответното сухожилие на дългия сгъвач на пръстите, при което трите латерални (II–IV) – чрез две глави, а медиалната (I) – чрез една глава. Насочвайки се напред, мускулите в областта на метатарзофалангеалната става обгръщат откъм медиалната повърхност II–V пръсти на ходилото и преминавайки върху дорзалната им повърхност, се вплитат в тилната им фасция. Понякога червеобразните мускули се захващат към ставните капсули и достигат даже до проксималните фаланги. Между *mm. lumbricales* и дълбоката напречна предноходилна връзка лежат синовиалните торбички на червеобразните мускули на ходилото.

Функция: сгъват проксималните фаланги на II–V пръсти на ходилото, едновременно разгъвайки средните и дисталните фаланги на същите пръсти.

Инервация: nn. plantares medialis et lateralis (L_V–S_{II}).

Кръвоснабдяване: aa. plantares lateralis et medialis.

4. *Плантарни междукостни мускули, mm. interossei plantares* (вж. фиг. 432–436), – три тесни, къси и наподобяващи дорзалните междукостни мускули. Лежат в междукостните междини между II–III, III–IV и IV–V предноходилни кости. Всеки от тези мускули започва от медиалните страни на III, IV и V предноходилни кости и се прикрепя към основата на проксималните фаланги.

Функция: сгъват проксималните и разгъват средните и дисталните фаланги на III–V пръсти на ходилото и привеждат упоменатите пръсти към II пръст.

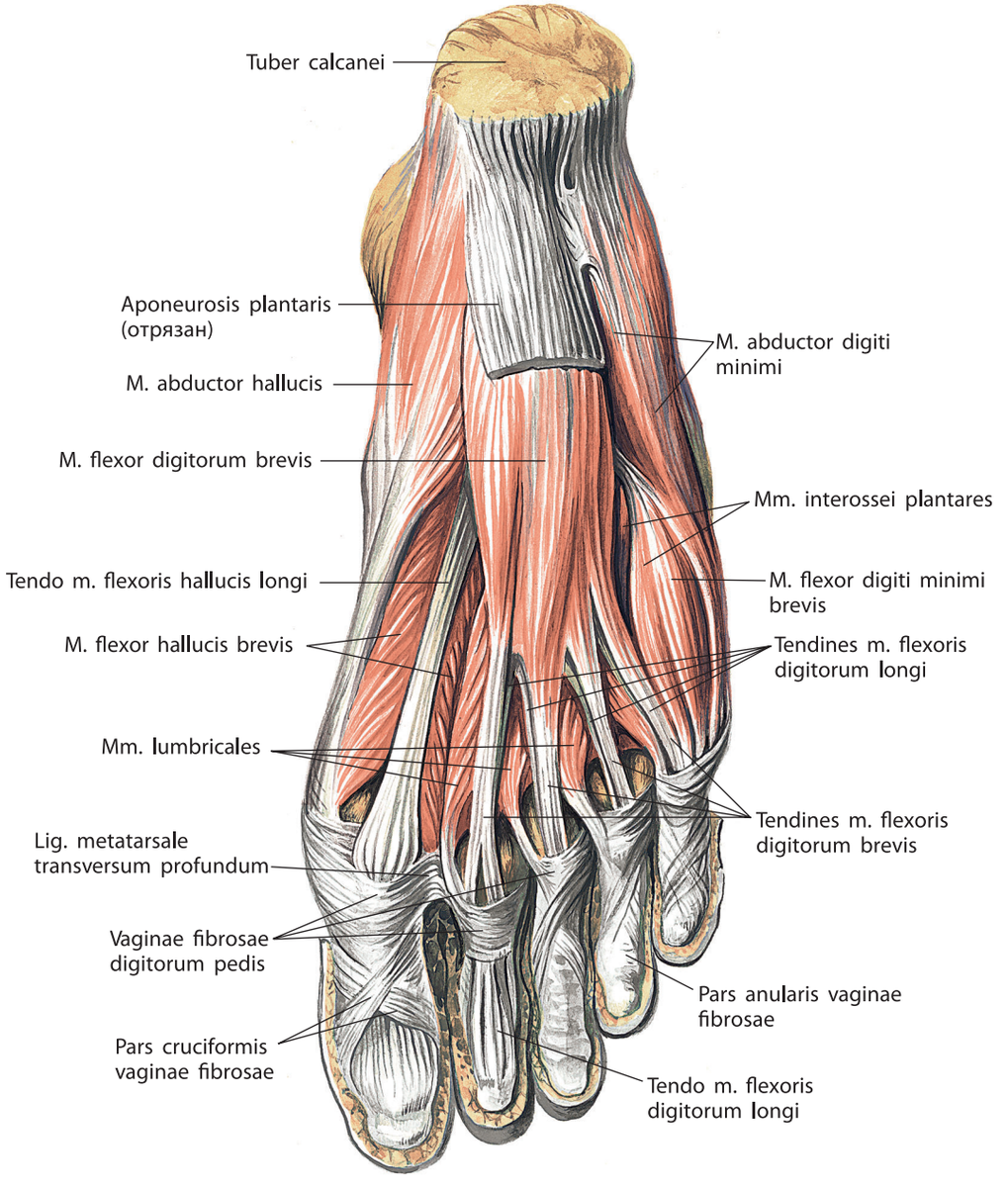

Фиг. 432. Мускули на ходилото, дясно (Плантарна повърхност)
(Отстранена е стъпалната апоневроза, aponeurosis plantaris)

Инервация: n. plantaris lateralis (S_I–S_{II}).

Кръвоснабдяване: arcus plantaris, aa. metatarseae plantares.

ФАСЦИИ НА ДОЛЕН КРАЙНИК

Външната повърхност на таза е покрита от ***седалищна фасция,*** представляваща продължение на поясногръдната фасция. Под външния *кант* на хълбочния гребен и дорзалната повърхност на кръстеца фасцията покрива групата на седалищните мускули и, насочвайки се надолу, преминава в широка фасция на бедрото.

Покриваща големия седалищен мускул, седалищната фасция се удебелява значително в областта на бедреноседалищната гънка (вж. фиг. 405). Фасциалният лист на големия седалищен мускул, постилащ вътрешната му повърхност, покрива средния седалищен мускул, m. gluteus medius, крушовидния мускул, m. piriformis, вътрешния обтураторен мускул, m. obturatorius internus, и квадратния мускул на бедрото, m. quadratus femoris.

Фасция на вътрешната повърхност на таза е *хълбочната фасция, fascia iliaca* (вж. фиг. 317). Тя започва от *вътрешния кант* на хълбочния гребен и страничната повърхност на телата на поясните прешлени; покрива хълбочния мускул, m. iliacus, големия поясен мускул, m. psoas major, и малкия поясен мускул, m. psoas minor.

Достигайки латералния край на слабинната връзка, хълбочната фасция се сраства плътно с нея, а откъм медиалния ѝ край се отделя от слабинната връзка. Тук тя покрива хълбочнопоясния мускул, m. iliopsoas, преминава на гребенния мускул, m. pectineus, запълвайки хлътването на хълбочногребенната бразда. От долната повърхност на слабинната връзка, lig. inguinale, се отделят снопчета на хълбочната фасция, които под названието *хълбочногребенна дъга, arcus iliopectineus*, достигат хълбочно-лонното възвишение. В резултат на това под слабинната връзка се образуват латерално и меди-

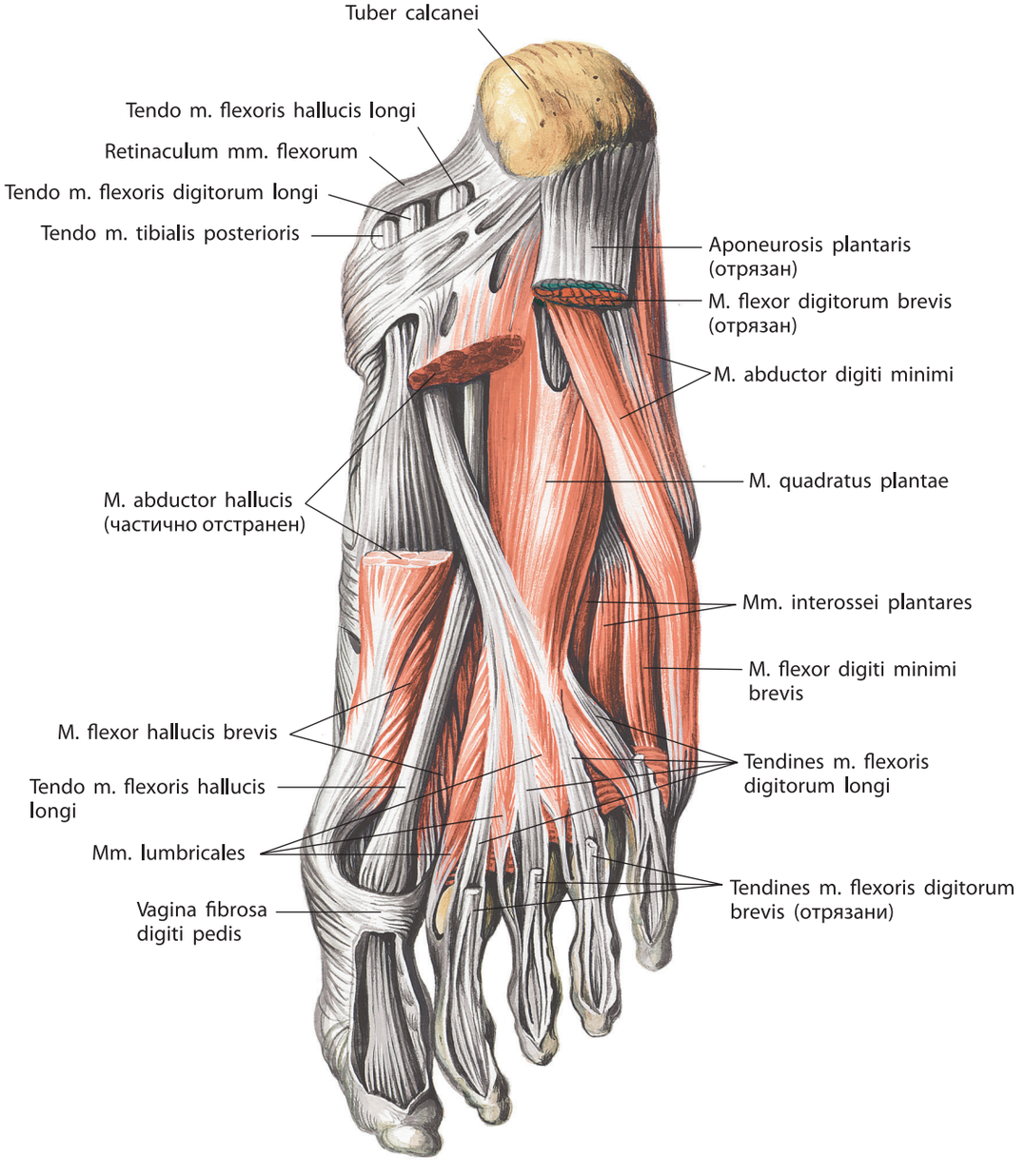

Фиг. 433. Мускули на ходилото, дясно (Плантарна повърхност)

ално пространства. Латералното пространство – *мускулната лакуна, lacuna musculorum*, е по-голямо от медиалното и включва m. iliopsoas и бедрения нерв, n. femoralis, а медиалното – *съдовата лакуна, lacuna vasorum,* съдържа латерално бедрената артерия, a. femoralis, медиално – бедрената вена, v. femoralis, между тях (не винаги) – лимфен възел и хлабава съединителна тъкан. Откъм коремната кухина, медиалният ъгъл на съдовата лакуна покрива напречната фасция на корема, fascia transversalis abdominis, и коремницата; той съответства на вътрешния пръстен на бедрения канал.

Широката фасция*, fascia lata* (вж. фиг. 395, 405, 411), представлява плътна пластина, обхващаща мускулите на бедрото. Отпред и отгоре широката фасция се сраства с ингвиналната връзка, отзад – със седалищната фасция, а надолу преминава във фасция на подбедрицата. На латералната повърхност на бедрото, широката фасция достига най-голяма плътност и образува лента – *хълбочно-голямопищялен тракт, tractus iliotibialis*, която се формира в областта на предното горно бодило на хълбочната кост и се простира до областта на латералния кондил на големия пищял. В проксималния отдел на тази лента се вплитат изопвачът на широката фасция, m. tensor fasciae latae, и част от снопчетата на големия седалищен мускул. В областта на най-изпъкналия участък на латералната повърхност на големия въртел заляга *подкожната вертелна торбичка, bursa subcutanea trochanterica*, отделяща последния от външните слоеве мастна тъкан и кожата.

В широката фасция на проксималния отдел на бедрото има малък участък с овална форма, леко хлътнал в сравнение с другите отдели на предната повърхност. Това хлътване е – *подкожна цепка, hiatus saphenus* (вж. фиг. 321). През нея преминава голямата подкожна вена на долния крайник, v. saphena magna. Външният ръб на хлътването е удебелен и има форма на сърп – *сърповиден ръб, margo falciformis (arcuatus)*. Горният му участък е прикрепен към ингвиналната връзка и се нарича *горен рог, cornu (crus) superius*, а долният участък – *долен*

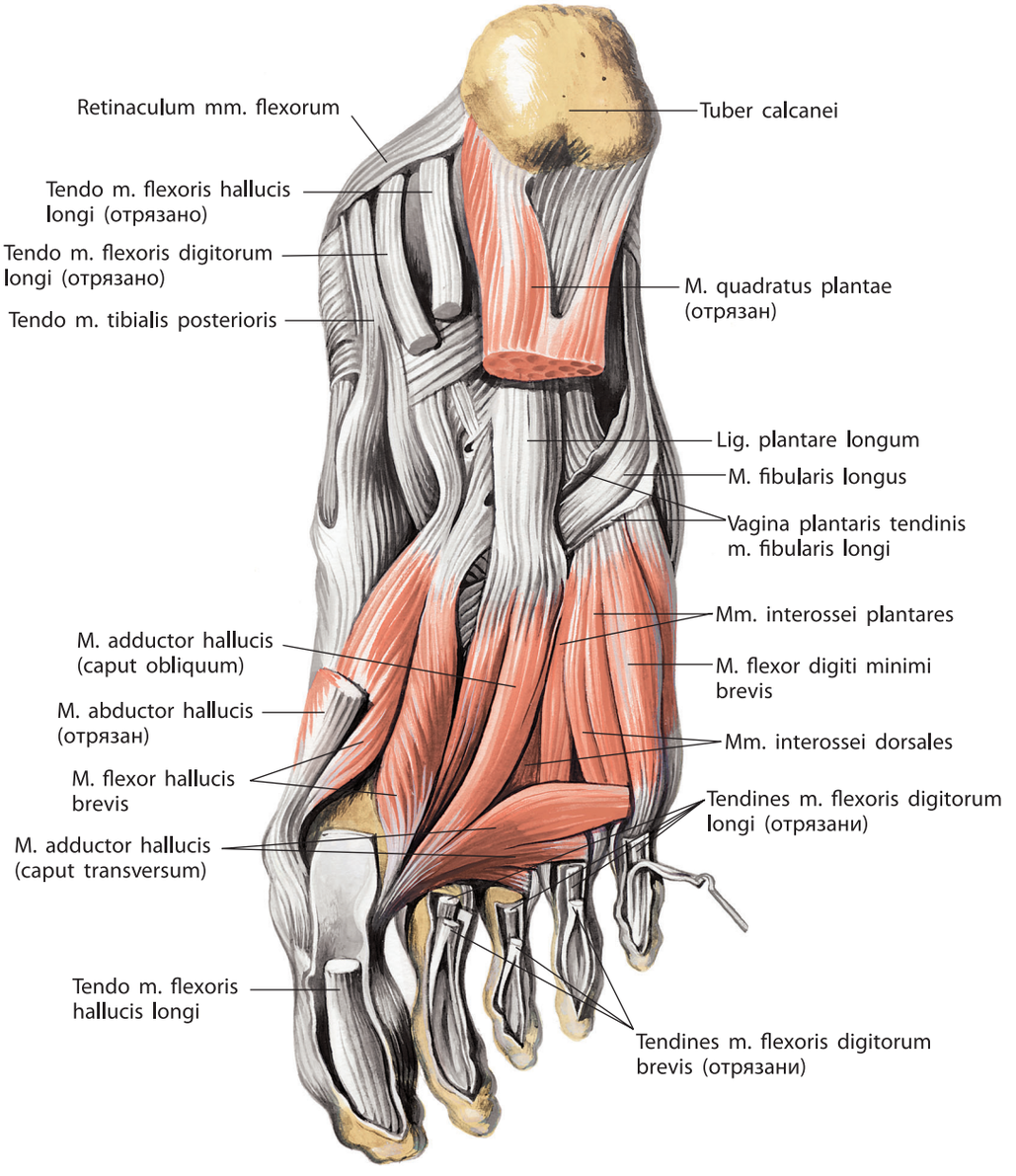

Фиг. 434. Мускули на ходилото, дясно (Плантарна повърхност; дълбок слой)

рог, cornu (crus) inferius. Самото хлътване, или овалната ямка, прикрива пластина с множество отвори – така наречената *решетъчна фасция, fascia cribrosa* (вж. фиг. 395); овалната ямка съответства на външния пръстен на бедрения канал.

От широката фасция на бедрото в дълбочина между мускулите се спускат прегради – латерална и медиална.

Латералната междумускулна преграда на бедрото, septum intermusculare femoris laterale, се прикрепя към латералната устна на грапавата линия на бедрената кост. Тази преграда отделя предната група мускули на бедрото от задната (вж. фиг. 409–411).

Медиалната междумускулна преграда на бедрото, septum intermusculare femoris mediale, се прикрепя към медиалната устна на грапавата линия на бедрената кост. Преградата представлява граница между медиалната и предната група мускули на бедрото (вж. фиг. 411).

Понякога може да се открие задна междумускулна преграда, която се прикрепя, също както и медиалната преграда, към медиалната устна на грапавата линия. Тази преграда отделя медиалната група от задната група мускули на бедрото.

В горната трета на предната повърхност на бедрото, в областта на *бедрения триъгълник, trigonum femorale,* ограничен от ингвиналната връзка, шивашкия мускул и дългия привеждащ мускул, широката фасция се дели на два листа – повърхностен и дълбок, а междината между тях е запълнена от значително количество хлабава съединителна тъкан с минаващи в нея съдове и залягащи лимфни възли. В горния отдел на бедрения триъгълник дълбокият лист се сраства с гребена на лонната кост в областта на хълбочно-лонното възвишение. Откъм латералната страна на бедрения триъгълник, дълбокият лист преминават в хълбочна фасция, покриваща хълбочнопоясния мускул, а откъм медиалната страна двата листа на широката фасция се сращват. Хълбочнопоясният мускул и гребенният мускул образуват дъното на триъгълника.

Фасцията на подбедрицата, *fascia cruris* (вж. фиг. 414, 423), представлява непосредствено продължение на широката фасция на бедрото, но е изразена значително по-слабо. Фасцията на подбедрицата изпраща в дълбочина две междумускулни преградки – предна и задна, които образуват фасциални леговища за предната, задната и латералната група мускули. Трябва да се отбележи, че задното фасциално леговище се подразделя от фронтално вървяща преграда на повърхностно и дълбоко. *Предната междумускулна преграда на подбедрицата, septum intermusculare cruris*

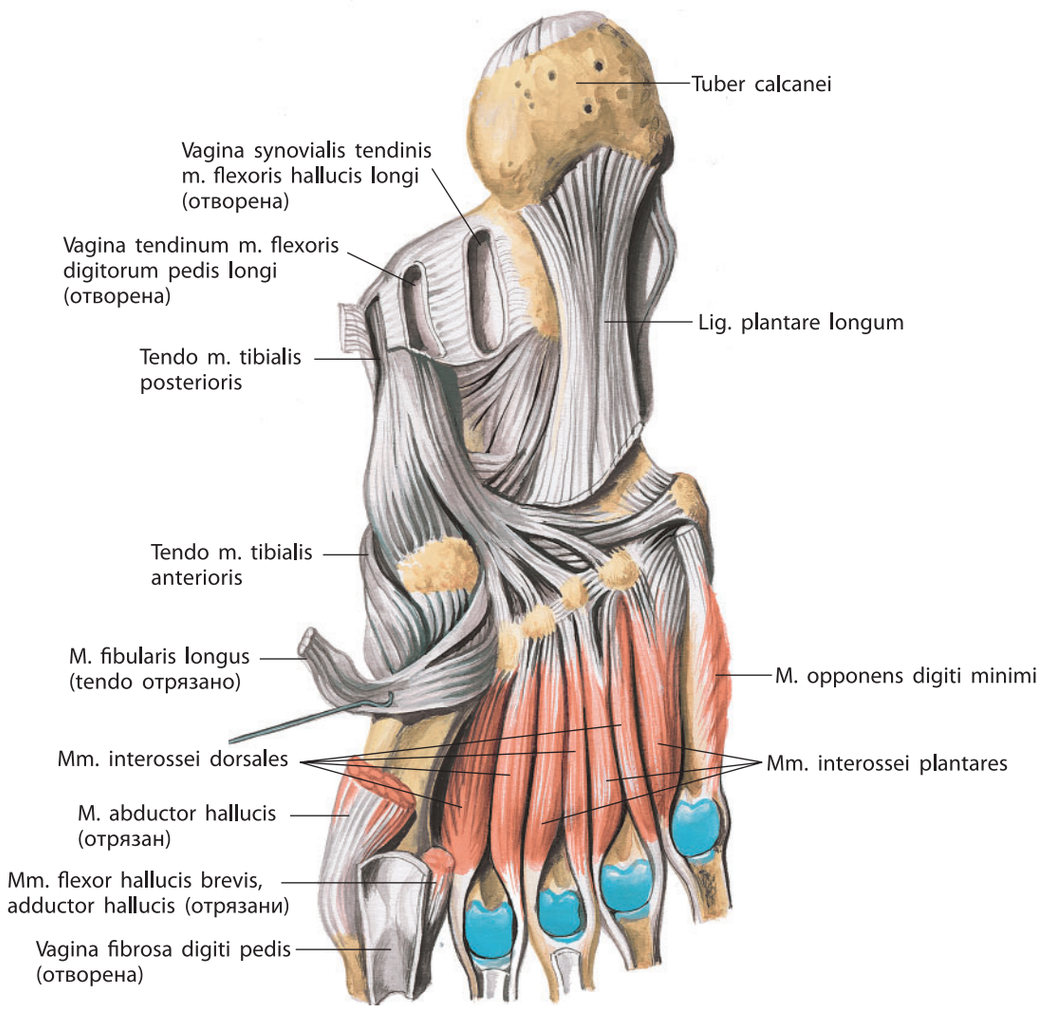

Фиг. 435. Мускули на ходилото, дясно (Плантарна повърхност; междукостни мускули)

anterius, започвайки от фасцията на подбедрицата, разделя предната група мускули от латералната, а *задната междумускулна преграда на подбедрицата, septum intermusculare cruris posterius*, преминава между латералната и задната група мускули.

В долната трета на предната повърхност на подбедрицата фасцията е развита слабо. Тук се виждат ясно напречно вървящите снопчета, образуващи *retinaculum musculorum extensorum superius,* който е опънат между предния край на големия пищял и латералната повърхност на малкия пищял.

В долната трета, в областта на глезена, фасцията на подбедрицата образува удебеляване – *retinaculum musculorum extensorum inferius,* в който има едно латерално и две медиални крачета – горно и долно.

На латералната повърхност на подбедрицата фасцията леко се удебелява, образувайки *retinacula musculorum fibularium (peroneorum) superius et inferius*. Заедно с костите на подбедрицата и ходилото тези връзки придържат сухожилията на дългия и късия малкопищялни мускули. Retinaculum musculorum fibularium superius е опънат между латералния глезен и петната кост. Част от неговите снопчета се вплитат в дълбокия фасциален лист на подбедрицата. Retinaculum musculorum fibularium inferius е разположен върху латералната повърхност на петната кост, образувайки костнофиброзни канали, в които залягат сухожилията на малкопищялните мускули. Върху външната повърхност на латералния глезен, в мястото, където към него се прикрепя горният ретинакулум на малкопищялните мускули, заляга *подкожна торбичка на латералния глезен, bursa subcutanea malleoli lateralis*, покрита отвън от собствена кожа.

В областта на медиалния глезен фасцията на подбедрицата, удебелявайки се, образува *retinaculum musculorum flexorum*, опънат между медиалния глезен и петната кост. Там, където той се приближава към медиалния глезен, на външната му повърхност, се разполага *подкожна торбичка на медиалния глезен, bursa subcutanea malleoli medialis*,

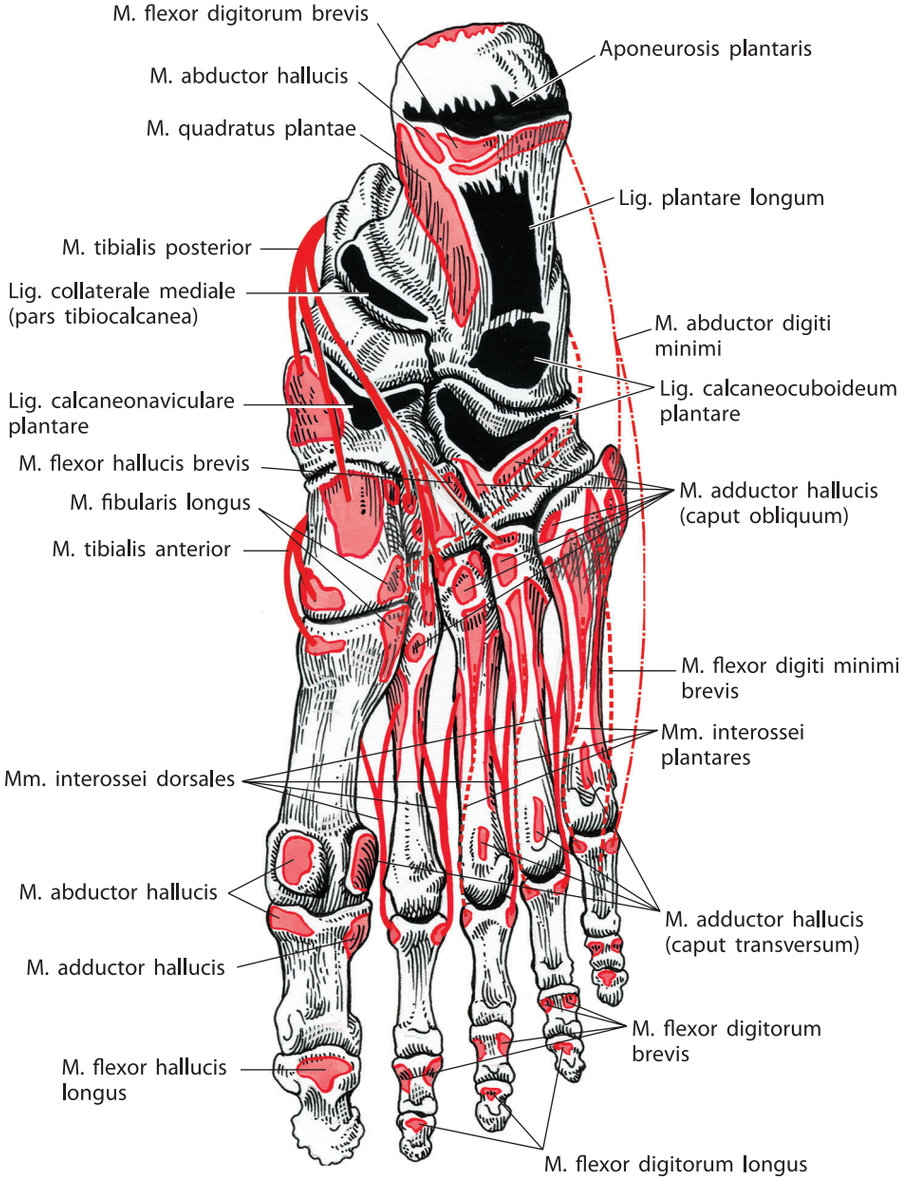

Фиг. 436. Начални и залавни места на мускули и връзки на кости на ходилото, дясно (схема) (Плантарна повърхност)

покрита отвън от кожа. Retinaculum musculorum flexorum участва в образуването на четири отделни фиброзни канала. В три от тях залягат сухожилията на голямопищялния мускул, m. tibialis posterior (най-медиално), дългия сгъвач на палеца на ходилото, m. flexor hallucis longus (най-латерално), дългия сгъвач на пръстите, m. flexor digitorum longus (между тях), а в един лежат задните голямопищялни артерия и вена и голямопищялният нерв.

Дорзалната фасция на ходилото, *fascia dorsalis pedis* (вж. фиг. 414, 426), е тънка и се фиксира в отделни костни точки. В областта на залягане на мускулите фасцията се разделя на два листа, образуващи леговище за повърхностните мускули на ходилото. Дълбокият лист на тази фасция отделя междукостните мускули от разгъвачите на пръстите.

На стъпалната страна на ходилото повърхностната фасция е по-дебела, отколкото на дорзалната, като в средната част стъпалната фасция е силно удебелена, състои се от надлъжно вървящи фиброзни снопчета и образува ***плантарната апоневроза,*** *aponeurosis plantaris (*вж. фиг. 431). В дисталния отдел фиброзните снопчета, образуващи апоневрозата, получават напречна ориентация, образувайки *напречните снопчета, fasciculi transversi.* По-голямата част от влакната на плантарната апоневроза води началото си от въргата на петната кост и, насочвайки се напред, се разпада на пет снопчета, съответстващи на броя на пръстите. По своята дължина апоневрозата от вътрешната повърхност се сраства с минаващия на това място къс сгъвач на пръстите, m. flexor digitorum brevis. В областта на петната върга част от снопчетата на апоневрозата представляват продължение на сухожилието на триглавия мускул на подбедрицата. Външната повърхност на плантарната апоневроза се сраства с кожата чрез отделни съединителни снопчета. Пространствата между снопчетата са запълнени от подкожна мастна тъкан.

Дълбоката фасция на стъпалото се сраства с повърхностите на предноходилни кости, образувайки заедно с дорзалната междукостна фасция на ходилото (сраснала се с дорзалната повърхност на предноходилните кости) четири междупредноходилни пространства, съдържащи междукостни мускули, mm. interossei.

Плантарната апоневроза и дълбоката стъпална фасция са съединени помежду си от две надлъжни прегради, образуващи три фасциални влагалища: медиално, латерално и средно, всяко от които съдържа съответната група мускули на стъпалото.

От двете страни на средното влагалище се разполагат медиалната и латералната стъпални бразди (вж. фиг. 431).

БЕДРЕН КАНАЛ

Бедреният канал, *canalis femoralis* (вж. фиг. 320–326), в норма не съществува. Той се образува само при възникване на бедрени хернии, т.е. вследствие изтлачване на органи от коремната кухина (примка на черво, оментум и др.) под ингвиналната връзка в съдовата лакуна. Следователно, в норма има само *бедрен пръстен, anulus femoralis*. Той е препокрит от част от напречната фасция на корема, fascia transversalis abdominis, във вид на *бедрена преграда, septum femorale*, която откъм коремната кухина е тапицирана от пристенна коремница. Откъм медиалната страна дълбокият бедрен пръстен е ограничен от *лакунарната връзка, lig. lacunare*, откъм латералната – от бедрената вена, отгоре и отпред – от *слабинната връзка, lig. inguinale*, а отдолу и отзад – от *гребенната връзка, lig. pectineum.*

Самият бедрен пръстен е запълнен с хлабава съединителна тъкан или големи лимфни възли.

При появата на бедрена херния, бедрената преграда се издува напред, притискайки лимфния възел и образувайки пространство, пропускащо изтлачените се вътрешности, които се спускат между повърхностния и дълбокия листа на широката фасция на бедрото. Образуваното се пространство между фасциалните листа представлява всъщност кухината на бедрения канал, чиято предна стена се образува от ингвиналната връзка и горния рог на сърповидния ръб на широката фасция, а задната му стена се образува от дълбокия лист на широката фасция; латералната стена – от бедрената вена.

Достигайки най-слабото място на широката фасция на бедрото (anulus femoralis), ингвиналната торбичка разтяга решетъчната фасция, fascia cribrosa, и изпъква под кожата през овалния отвор, който за бедрения канал е като външна *подкожна цепка, hiatus saphenus.*

АДДУКТОРЕН КАНАЛ

Сухожилието на големия привеждащ мускул има няколко отвора, през които преминават кръвоносни съдове. Най-долният и най-голям се нарича *сухожилна цепка, hiatus tendineus (adductorius).* Малко над него заляга плътен междумускулен фасциален лист, прехвърлящ се от медиалния широк мускул на бедрото, m. vastus medialis към m. adductor magnus, който се нарича пластина на приводящите мускули. Между посочените мускули и фасциалната пластина се образува пространство, което в напречно сечение има форма на триъгълник. Това е ***аддукторният канал,*** *canalis adductorius* (вж. фиг. 402), в който влизат бедрените артерия, вена и подкожният нерв на долния крайник, n. saphenus. Съдовете преминават през канала в подколянната ямка; нервът пробожда фасциалната пластина и се появява на медиалната повърхност на бедрото.

ПОДКОЛЯННА ЯМА

Подколянната яма, *fossa poplitea* (вж. фиг. 392, 405, 406), заляга в областта на задната повърхност на коляното, има ромбовидна форма. Граници на ямката са: отгоре и латерално – двуглавият мускул, отгоре и медиално – полумембранозният мускул, отдолу – двете глави на m. gastrocnemius и m. plantaris; за дъно на ямката служат подколянната повърхност на бедрената кост и задната повърхност на ставната капсула на колянната става. Ямката е запълнена с мастна тъкан, окръжаваща нерви, кръвоносни и лимфни съдове.

ПОДБЕДРЕНОКОЛЕНЕН КАНАЛ

Подбедреноколенният канал, *canalis cruropopliteus* (BNA) (вж. фиг. 420), минава между предната повърхност на калкановидния мускул, m. soleus и дълбоките мускули от задната група на подбедрицата. Проксимално каналът се отваря в подколянната ямка. Отворът на канала е ограничен отпред от подколенния мускул, m. popliteus, а задно – от *сухожилната дъга на калкановидния мускул, arcus tendineus musculi solei.* Има също и преден отвор на канала в проксималната част на междукостната мембрана на подбедрицата. В canalis cruropopliteus залягат нерви и съдове, идващи от подколянната ямка.

СИНОВИАЛНИ ВЛАГАЛИЩА НА СУХОЖИЛИЯТА НА МУСКУЛИТЕ НА ХОДИЛОТО

В дисталния отдел на подбедрицата и в областта на ходилото се разполагат си-

новиални влагалища (вж. фиг. 437–440), съдържащи дългите сухожилия на мускулите на подбедрицата. Различават се три предни синовиални влагалища, разположени под retinaculum musculorum extensorum inferius: *влагалище на сухожилието на предния голямопищялен мускул, vagina tendinis musculi tibialis anterioris* (най-медиално); *влагалище на сухожилията на дългия разгъвач на пръстите на ходилото, vagina tendinum musculi extensoris digitorum longi* (най-латерално), за третия малкопищялен мускул, m. fibularis tertius; *влагалище за сухожилието на дългия разгъвач на палеца на ходилото, vagina tendinis musculi extensoris hallucis longi* (заема срединно положение).

На латералната повърхност, под retinaculum musculorum peroneorum superius et inferius, се намира *общо влагалище на сухожилията на малкопищялните мускули, vagina communis tendinum musculorum fibularium (peroneorum)*.

На медиалната повърхност на горната скочна става, под retinaculum musculorum flexorum, се разполагат три самостоятелни влагалища: *влагалище на сухожилието на задния голямопищялен мускул, vagina tendinis musculi tibialis posterioris,* залягащо непосредствено зад медиалния глезен; малко по-назад се намира *влагалището на сухожилията на дългия сгъвач на пръстите на ходилото, vagina tendinum musculi flexoris digitorum longi*, и още по-назад – *влагалището на сухожилието на дългия сгъвач на палеца на ходилото, vagina tendinis musculi flexoris hallucis longi*.

В стъпалото *влагалищата на сухожилията на пръстите на ходилото, vaginae tendinum digitorum pedis*, се сраствят със стените на костнофиброзните канали, преминаващи по дължината на стъпалната повърхност на фалангите на пръстите. В тези канали залягат сухожилията на сгъвачите на пръстите. Най-дълго от тях е влагалището на сухожилието на дългия сгъвач на палеца на ходилото. Синовиалните влагалища на пръстите образуват *връзките на сухожилията, vincula tendinum*, съединяващи стената на влагалището със сухожилието. В тези връзки преминават съдове и нерви. Различават разположената дистално *дълга връзка, vinculum longum*, и проксимално – *къса връзка, vinculum breve*. Фиброзните влагалища на пръстите са укрепени от връзки, образуващи *пръстеновидната част на фиброзното влагалище, pars anularis vaginae flbrosae,* разположена на нивото на телата на фалангите на пръстите, и *кръстообразна част на фиброзното влагалище, pars cruciformis vaginae fibrosae*, лежаща на нивото на междуфаланговите връзки (вж. фиг. 432).

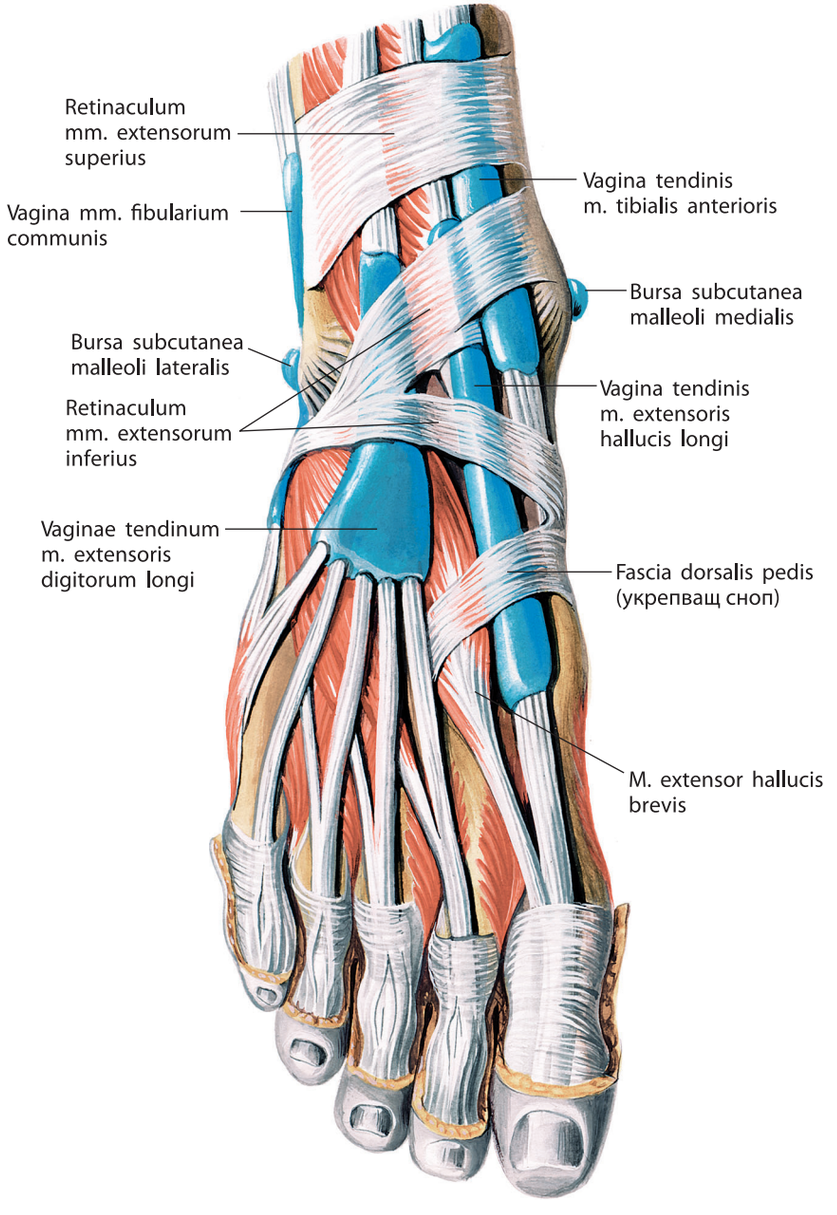

Фиг. 437. Влагалища на сухожилия, vaginae tendinum, дясно ходило (Гръбна повърхност) ***(В кухината на влагалището е въведена цветна маса)***

РАЗВИТИЕ И ВЪЗРАСТОВИ ОСОБЕНОСТИ НА МУСКУЛИТЕ

Скелетните мускули са производни на средния зародишен лист, чийто заден отдел се дели на редица гръбни сегменти, или сомити. Всеки сомит дава начало на две пластини – медиална и латерална. Предната част на медиалната пластина, съседна с хордата, се превръща в склеротом, а задната част – в миотом. Миотомите се сливат един с друг и служат като основа за развитието на напречно набраздените мускулни тъкани. Мускулите се формират в тясна връзка с развитието на скелета и нервната система. Още в ранните стадии на ембриогенезата се установява тясна връзка между бъдещите мускули и техните двигателни нерви.

От миотомните части на мезодермалните сомити се образуват преди всичко мускулите на туловището. Миотомите се разрастват във вентрално направление и се разделят на предна и задна част. След вторичната сегментация от дълбоко разположените дорзални и вентрални части

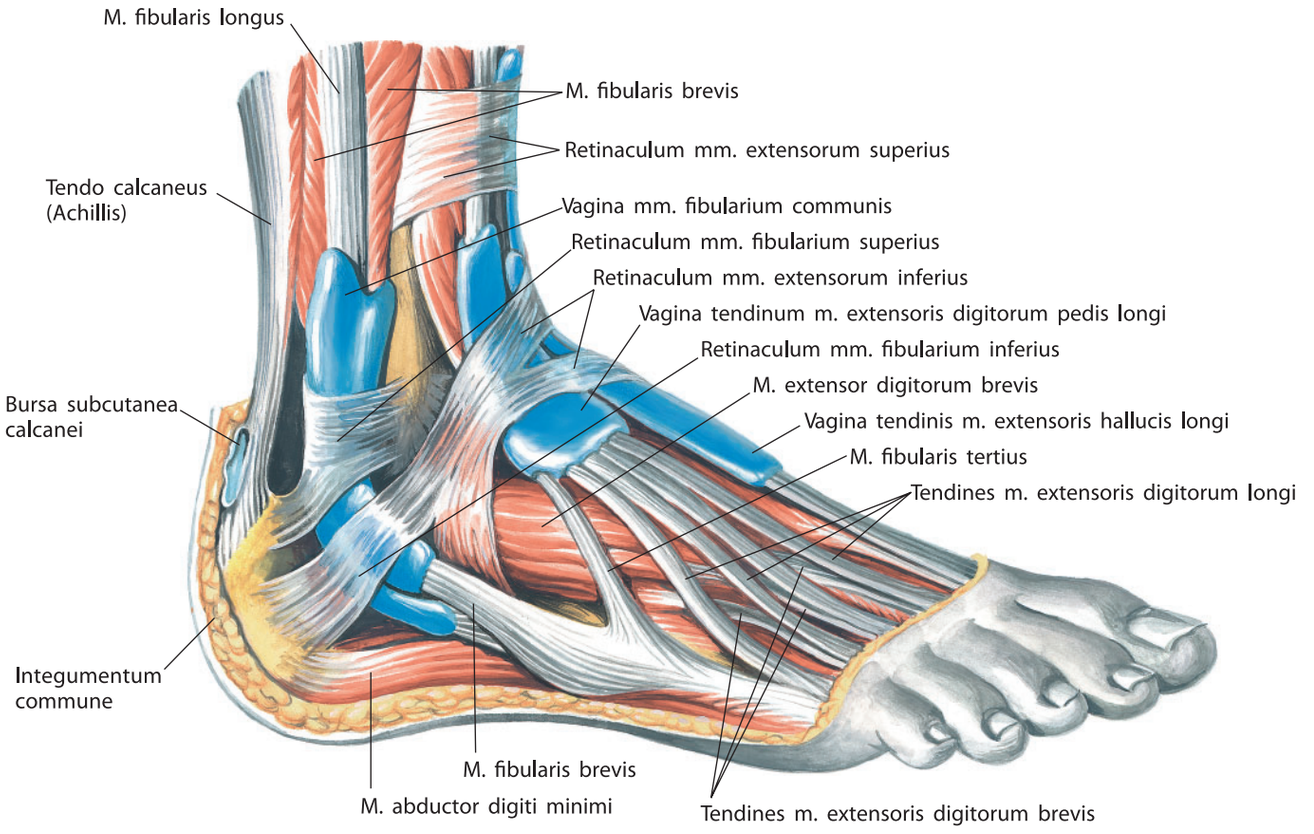

Фиг. 438. Влагалища на сухожилия, vaginae tendinum, дясно ходило (Дорзолатерална повърхност)

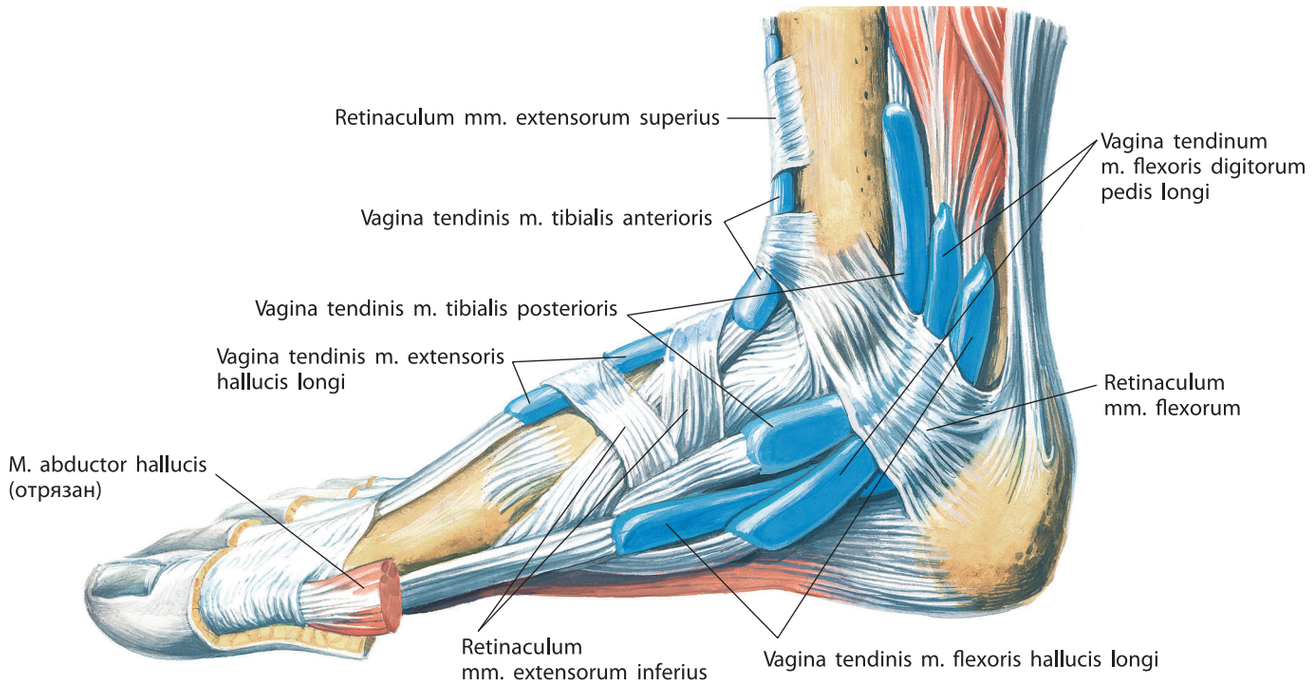

Фиг. 439. Влагалища на сухожилия, vaginae tendinum, дясно ходило (Медиална повърхност)

на миотомите, се развиват мускулите на гърба и междуребрените мускули. Те се прикрепят към осевия скелет и са в тясна връзка с него, съхранявайки сегментарния характер на разполагането. Това са напречнободилестите мускули, междубодилестите мускули, междунапречните мускули и междуреберните мускули.

В резултат на тангенциалното разцепване повърхностните части на миотомите променят положението си, губят сегментарност и се сраствaт. Тези повърхностни мускулни маси се преобразуват в дълги и широки мускули на шията и гърба (мускул, изправящ гръбначния стълб, ремъковиден мускул на главата и др.). Повърхностните мускули от областта на гърба мигрират от другите области на тялото (крайници, шия).

Мускулите от латералната и вентралната стена на корема се развиват от долните гръдни и горните поясни миотоми. Срастването на вентралните граници на миотомите води до образуване на правия мускул на корема. В последствие започва тангенциалното разделяне на миотомите, което води към образуване на дълбоките и повърхностните мускулни слоеве с влакната, отиващи в различни направления. От тези слоеве се развиват външната и вътрешната коси и напречни мускули на корема.

В ранните стадии на ембриогенезата главата се съединява непосредствено с туловището, границите на бъдещите области на шията отсъстват. От наличните миотоми на главата се образуват преди всичко мускулите на очната ябълка. Останалите мускули на главата и шията са производни на мезенхимата на висцералните дъги и тилните миотоми.

От мезенхима, окръжаващ първата висцерална дъга, се развиват дъвкателните мускули, а също и челюстноподезичният мускул, предното коремче на двукоремчестия мускул, мускулът, опъващ мекото небце, и мускулът, опъващ тъпанчевата мембрана.

Мезенхимът на втората висцерална дъга се разпространява в областта на лицето и шията и е източник за развитието на мимическата мускулатура, шилоподезичния мускул, задното коремче на двукоремчестия мускул и мускулите на мекото небце.

От четвъртата и петата висцерални дъги се формират мускулите на ларинкса и фаринкса.

Вентралните части на тилните и шийните миотоми дават начало на трапецовидния мускул, гръдноключичноцицковидния мускул, на мускулите, разположени над и под подезичната кост, диафрагмата и други мускули на шията.

Мускулите на крайниците са производни на вентралната мускулатура на туловището и развитието им протича едновременно с развитието на скелета на крайниците. През IV седмица на грани-

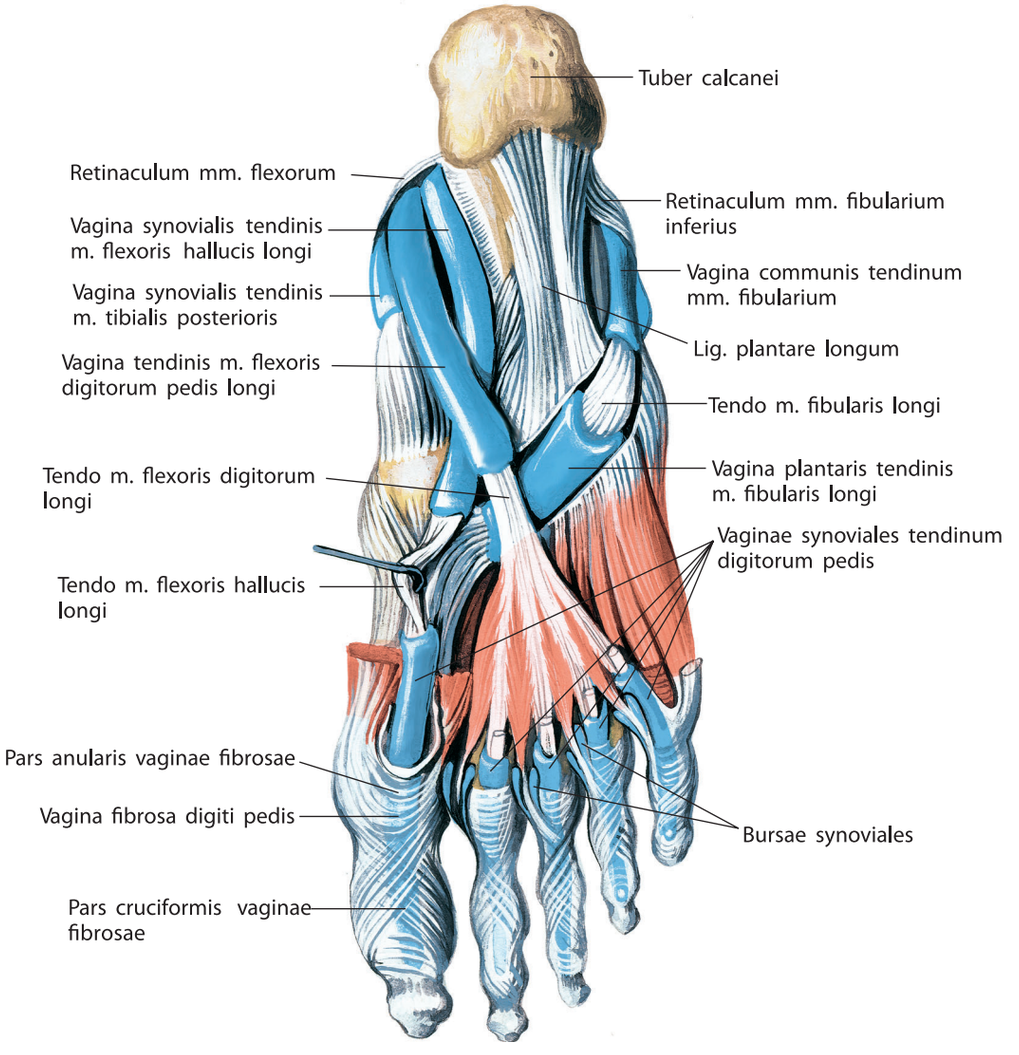

Фиг. 440. Влагалища на сухожилия, vaginae tendinum, дясно ходило (Плантарна повърхност)

цата на съприкосновение на сегментираната и несегментираната мезодерма се образуват чифтните зачатъци на горния крайник. От техния мезенхим се развиват първо мускулите на пояса на горния крайник и рамото, след това – предмишницата и китката, при което разгъвачите се диференцират по-рано от сгъвачите. Освен това, от мезенхима на зачатъка се образуват редица мускули, които се прикрепят към костите на туловището (големият и малкият гръден мускул, широкият мускул на гърба), а също и мускулите, образуващи се от мезенхим, намиращи се на туловището, но залавящи се с единия си край към костите на раменния пояс. (подключичен мускул, преден зъбчат мускул, мускул, повдигащ лопатката, голям и малък ромбовиден мускул).

Развитието на зачатъка на долния крайник става за сметка на мезенхима на долните поясни и кръстцови сегменти. Диференциацията на мускулите на долния крайник се осъществява в същата последователност, както и на мускулите на горния крайник.

В процеса на развитие, мускулните влакна на напречнонабразената мускулна тъкан, от която се формират скелетните мускули, се образуват от миобласти. След редица деления миобластните, които са едноядрени клетки се сливат една с друга в многоядрени удължени влакна, в които след това се появяват универсални органели и миофибрили.

По-голямата част от мускулните влакна се появяват през периода на вътреутробното развитие, а в края на първата година от живота скелетните мускули вече имат необходимия брой влакна. По-нататък количеството им се увеличава незначително. След раждането във всяко влакно броят на ядрата също се увеличава.

Така към момента на раждането мускулите са практически оформени. Броят им (повече от 600) съответства на броя при възрастен човек. В периода на постнатално развитие те се удължават и удебеляват, като запазват съразмерността си с растящия скелет и съответствието си на функционалните физически натоварвания. Това става благодарение на измененията на вътрешната им структура и развитието на помощния апарат. Мускулните влакна се удължават, в тях се увеличава количество на ядрата и миофибрилите. В мускулните влакна постепенно се разраства и уплътнява съединителнотъканната опора на скелетните мускули.

Отбелязва се интензивно развитие на съединителнотъканния сухожилен компонент, образуващ сухожилието на мус-

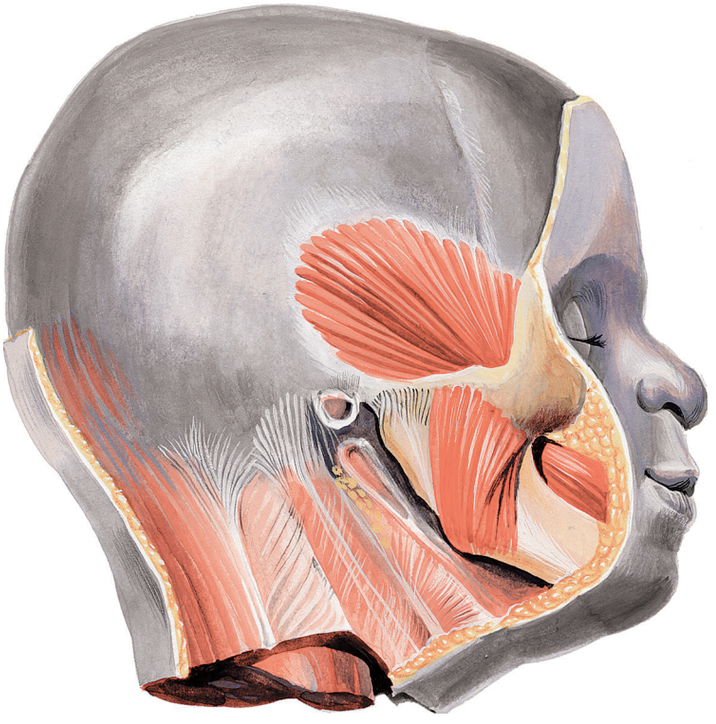

Фиг. 441. Слепоочен и дъвкателен мускули, m. temporalis et m. masseter, десни (новородено)

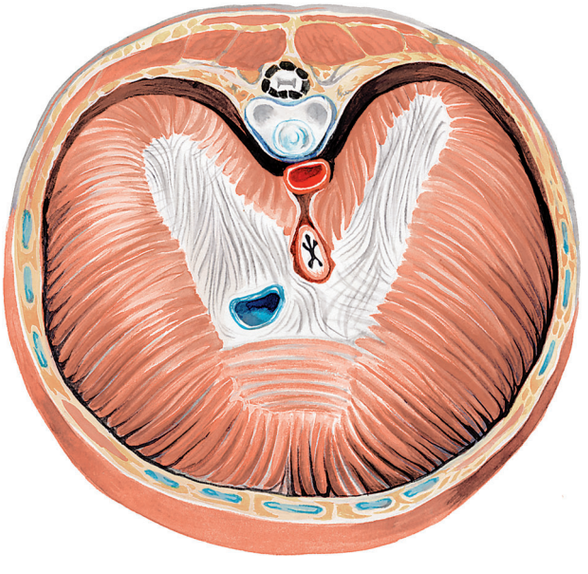

Фиг. 442. Диафрагма, diaphragma; изглед отгоре (новородено)

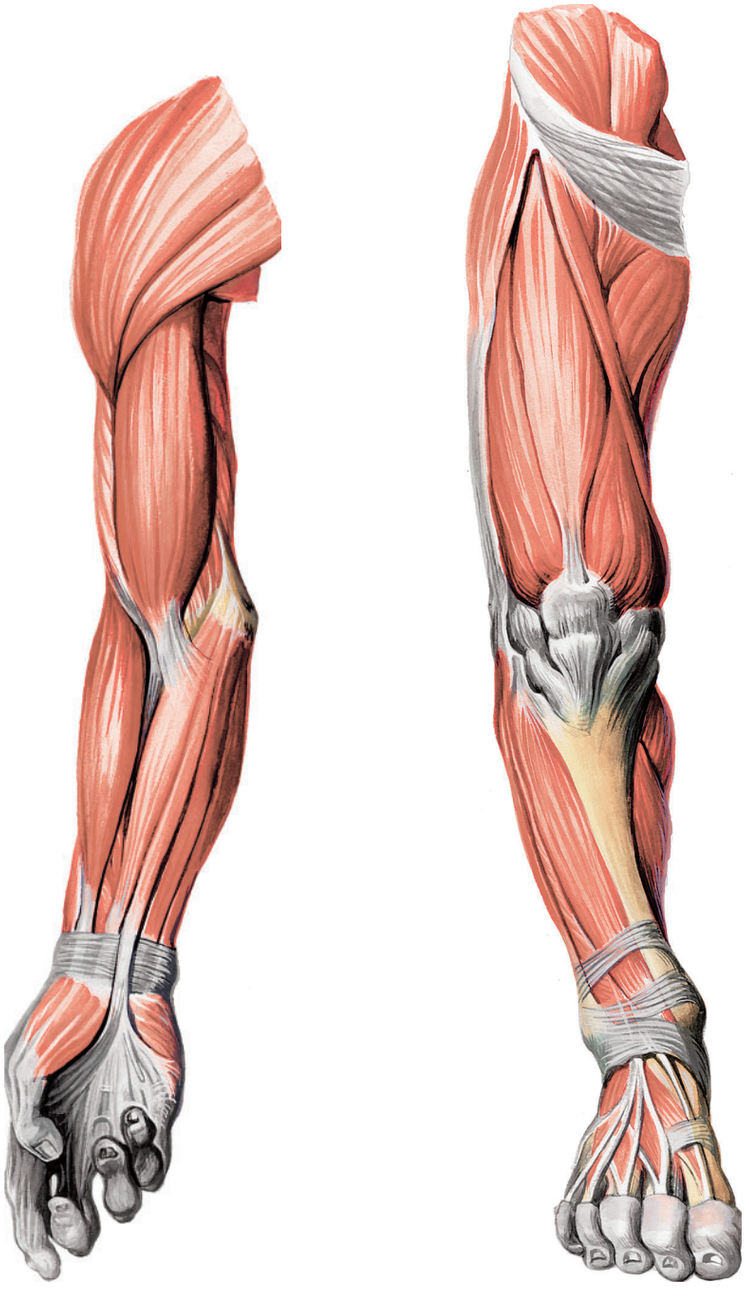

Фиг. 443. Мускули на горния крайник (А) и долния крайник (Б), десни (новородено)

кула, окончателно се формират фасциите, сухожилните влагалища и синовиалните торбички и сезамовидните кости в сухожилията. Залавните места на мускулите към костите не се променят през целия живот, но площта на прикрепване може да се увеличава поради повишеното физическо натоварване.

В развитието на мускулите от различните области от тялото се отбелязват редица особености.

При децата мускулите се развиват неравномерно във времето, хетерохронно: преди всички се развиват онези групи мускули, които осигуряват двигателните функции, които имат определящо значение за живота (участват в дишането и др.), а също и мускулите, които участват в процеса на обучението и придобиването на определени навици от децата.

Функционално зависимите изменения са особено забележими при развитието на дъвкателните мускули, които се формират активно, започвайки от периода на прорязване на зъбите. Така, направлението на повърхностните снопчета на дъвкателния мускул е почти паралелно при децата и ветрилообразно при възрастните. Сухожилието на този мускул е много късо при новороденото (фиг. 441), при възрастен човек достига почти половината от дължината на мускула.

Слепоочният мускул при новороденото се прикрепя по ръба на люспестата част на слепоочната кост, а при възрастен човек заема цялата повърхност на слепоочната ямка. Чрез горните си снопчета той достига долната слепоочната линия на теменната кост (вж. фиг. 441).

Определени изменения се осъществяват и в строежа и положението на диафрагмата. От самото раждане под въздействието на дихателните движения се изменя преди всичко височината на нейното положение и този процес продължава с възрастта, тъй като е свързан не само с механизма на вдишването и издишването, но зависи и от положението на черния дроб, степента на напълненост на стомаха, индивидуалните особености на строежа на туловището. Снопчетата съединителнотъканни влакна в областта на сухожилния център, близо до стерналната част на диафрагмата, имат полукръгъл извит ход с изпъкналост, обърната към гръбначния стълб (фиг. 442). След раждането снопчетата губят тази закръгленост и постепенно се ориентират преди всичко по сагиталната ос.

През ранното детство мускулите на туловището се развиват значително по-

бързо от мускулите на горния и долния крайник (фиг. 443).

Към края на първата година мускулите на горния крайник при децата са поразвити, отколкото мускулите на долния крайник. Към 4–5-годишна възраст мускулите на мишницата и предмишницата изпреварват в развитието си мускулите на ръката. Мускулите на ръката се развиват ускорено на 6–7-годишна възраст, когато детето започва да придобива навици да се труди и да пише. Развитието на мускулите-сгъвачи започва да изпреварва развитието на мускулите-разгъвачи. При сгъвачите масата и физиологичният напречен размер е по-голям, отколкото при разгъвачите.

Мускулите на възрастен човек възлизат на около 40-45%, а при новороденото – на 20-22% от общата телесна маса. Този показател намалява значително към 6–8-месечна възраст (начало на прорязване на зъбите), възлизайки на 16% от общата телесна маса, а към 6-годишна възраст отново се увеличава до 22%, към 8-годишна възраст достига 27%, на около 12 години – до 29%, на 15 години – до 32%, към 18 години – до 44%.

При старците средната маса на скелетните мускули намалява до 25-30% от телесната маса.

При подрастващите за 2–3 години масата на скелетните мускули се увеличава с 12%, за разлика от предшестващите 7 години, когато се увеличава само с 5%. Масата на скелетните мускули може да достига при подрастващите 35% от телесната маса, като успоредно с това се увеличава и силата на мускулите.

В процеса на усилен растеж на скелета в предпубертетния период значително се ускорява развитието на мускулатурата на гърба, раменния пояс, таза, свободните отдели на горния и долния крайник.

ИНДЕКС*

Acetabulum 99 ***167–170***, ***173***, ***175***
Acromion 84 ***128–130***, ***351***
Aditus orbitalis 79 ***46***, ***47***, ***124***
Adminiculum lineae albae 224 ***310***, ***315***
Ala cristae galli 43, 55 ***77***, ***78***
– major 44 ***64–67***, ***114***, ***117***, ***121***, ***124***, ***126***
– minor 44, 73 ***64–66***, ***117***, ***124***
– ossis ilii 102 ***165***, ***167***, ***168***, ***173***, ***175***
– – sacri 26 ***28***, ***32***
– vomeris 44, 47, 58 ***67***, ***88***, ***90***
Alveoli dentales 60, 63 ***95***
Angulus acromii 84 ***128–130***
– costae 26 ***38***, ***43***, ***44***
– frontalis 41 ***56***, ***58***
– inferior 83 ***128–130***
– infrasternalis 30, 218 ***42***
– lateralis 83 ***128***, ***129***
– mandibulae 65 ***47***, ***102***, ***105***, ***106***, ***344***
– mastoideus 41 ***56***, ***58***
– occipitalis 41 ***56***, ***58***
– sphenoidalis 41 ***56***, ***58***
– sterni 28 ***40–42***
– subpubicus 105 ***169***
– superior 83 ***128***, ***129***
Antrum mastoideum 48 ***74***, ***76***
Anulus fibrosus 137 ***218***, ***220***, ***221***
– inguinalis profundus 226 ***315***, ***324–326***
– – superficialis 219, 226 ***320–322***, ***325***
– tympanicus 54 ***114***
– umbilicalis 218, 223 ***315***, ***321***
Apertura canaliculi cochleae 50 ***72***, ***73***
– – vestibuli 48 ***72***
– pelvis inferior 105 ***173***, ***175***
– – superior 105 ***172***, ***174***
– piriformis 59, 76 ***47***
– sinus frontalis 44, 78 ***119***
– – sphenoidalis 44 ***66***, ***67***, ***118***, ***119***, ***121***
– thoracis inferior 30 ***42***
– – superior 30 ***42***, ***133***
Apex dentis 21 ***11***, ***12***
– capitis fibulae 115 ***184***, ***188***
– ossis sacri 23 ***28***, ***30***, ***33***
– partis petrosae 48 ***72***, ***73***
– patellae 109 ***183***
Aponeurosis 187, 279 ***289***
– epicranialis *vide Galea aponeurotica*
– palmaris 266 ***354***, ***369***
– plantaris 323 ***431–433***, ***436***
Arcus alveolaris 60, 63 ***91***, ***95***, ***104***
– anterior 21 ***9***, ***10***, ***13***
– costalis 30, 218 ***42***, ***43***, ***305***
– posterior 21 ***9***, ***10***, ***13***
– pubis 105 ***170***
– superciliaris 41 ***59***, ***124***
– vertebrae 18 ***8***, ***12***, ***15***
– zygomaticus 48, 63, 81 ***49***, ***111***, ***340***
Area intercondylaris anterior 113 ***187***
– – posterior 109 ***187***
Articulatio(nes) acromioclavicularis 152 ***244***
– atlantoaxialis mediana 144 ***227***, ***232***
– atlantooccipitalis 143 ***231***
– bicondylaris 136 ***217***
– calcaneocuboidea 177 ***277***
– capitis costae 146 ***233***
– carpometacarpalia 160 ***258***
– carpometacarpalis pollicis 160 ***217***, ***254***, ***258***
– costochondrales 146 ***235***, ***236***
– costotransversaria 146 ***233***, ***236***
– cotylica 136 ***217***
– coxae 164 ***260***, ***262***, ***263***, ***265***
– cubiti 155 ***247–250***, ***252***
– cuneonavicularis 177 ***279***, ***280***
– ellipsoidea 136 ***217***
– genus 169 ***266–268***, ***271–274***
– humeri 152 ***241–244***
– humeroradialis 156 ***248***
– humeroulnaris 156 ***248***
– intercarpales 159 ***258***
– interchondrales 149 ***235***
– intermetacarpales 161 ***258***
– intermetatarsales 181 ***279***
– interphalangeae manus 162 ***254***, ***256***
– – pedis 182 ***279***
– lumbosacralis 141, 164 ***224***
– mediocarpalis 159 ***258***
– metacarpophalangeae 161 ***254***
– metatarsophalangeae 181 ***277–279***
– plana 136 ***217***
– radiocarpalis 159 ***254***, ***256***, ***258***
– radioulnaris distalis 159 ***250***, ***254***, ***258***
– – proximalis 157 ***248***
– sacrococcygea 23, 141 ***224***
– sacroiliaca 99, 163 ***169***, ***170***, ***172***, ***174***, ***259***
– sellaris 136 ***217***
– spheroidea 136 ***217***
– sternoclavicularis 151 ***240***
– sternocostales 146 ***235***
– subtalaris 177 ***276***, ***279***
– talocalcaneonavicularis 177 ***279***, ***280***
– talocruralis 176 ***277***, ***279***, ***280***
– tarsi transversa 177 ***279***
– tarsometatarsales 180 ***279***, ***280***
– temporomandibularis 32, 65, 149 ***237–239***
– tibiofibularis 174 ***272***, ***275***
– trochoidea 136 ***217***
– zygapophysiales 138 ***220***, ***221***, ***226***, ***228***, ***233***
Atlas 21 ***7***, ***9***, ***10***, ***13***
Axis 21 ***7***, ***11***, ***12***
– pelvis 105 ***177***

Basis cranii externa 68, 72 ***110***
– – interna 68, 73 ***116***, ***117***
– mandibulae 63 ***106***
– ossis metacarpi 98 ***149***, ***162***
– – metatarsi 121 ***190***, ***205***
– – sacri 22 ***28***, ***30–32***
– patellae 109 ***183***
– phalangis 98, 122 ***149***, ***163***, ***190***, ***206***
Bulla ethmoidalis 56, 78 ***78***, ***80***, ***119***, ***120***
Bursa(e) iliopectinea 285 ***397***
– infrapatellaris profunda 294 ***268***, ***272***, ***418***
– intermusculares musculorum gluteorum 287 ***409***
– ischiadica musculi obturatorii interni 286 ***410***
– musculi piriformis 286 ***410***
– subcutanea acromialis 192 ***355***, ***360***
– – calcanea 303 ***419***, ***420***, ***438***
– – infrapatellaris 294 ***414***
– – malleoli lateralis 323 ***418***, ***437***
– – – medialis 323 ***426***, ***437***
– – olecrani 262 ***361***, ***374***, ***377***
– – prepatellaris 294 ***268***, ***395***, ***414***
– – trochanterica 322 ***405***
– – tuberositas tibiae 294 ***414***
– subdeltoidea 250 ***356***
– subtendinea iliaca 285 ***397***
– – musculi bicipitis femoris inferior 300 ***420***, ***422***
– – – gastrocnemii lateralis 302 ***421***
– – – – medialis 302 ***421***
– suprapatellaris 294 ***268***
– trochanterica musculi glutei maximi 287 ***409***
– – – – medii 287 ***410***
– – – – minimi 289 ***399***

Calcaneus 118 ***190***, ***191***, ***193***, ***196–198***
Calvaria 68 ***113***
Canaliculus mastoideus 50, 53 ***73***
Canalis(es) adductorius 324 ***398***, ***399***, ***402***
– alveolares 59 ***94***
– caroticus 50, 72 ***71***, ***73***, ***74***, ***110***, ***111***
– condylaris 38, 74 ***53***, ***54***, ***117***
– cruropopliteus 324 ***420***
– diploici 15 ***6***
– incisivus 60, 79 ***93***, ***118***, ***119***
– infraorbitalis 59, 79 ***94***, ***125***
– inguinalis 225 ***320***, ***321***, ***323–325***
– mandibulae 65 ***102***
– musculotubarius 53 ***73***
– nasolacrimalis 58, 59, 78, 81 ***119***, ***125***, ***126***
– nervi facialis 50, 52 ***74–76***
– – hypoglossi 38, 74 ***55***, ***109***, ***117***
– nutricius 13 ***4***
– obturatorius 164 ***261***, ***262***, ***315***, ***402***
– opticus 44, 73, 79 ***47***, ***64***, ***65***, ***117***, ***121***, ***124***, ***125***
– palatinus major 59, 61, 82 ***122***
– palatovaginalis 47 ***67***
– pterygoideus 47 ***65***, ***66***, ***121***, ***125***
– sacralis 22 ***29***, ***31–33***
– vomerorostralis 44 ***67***
– vomerovaginalis 47 ***67***
Capitulum humeri 86 ***134***, ***138***
Caput costae 26 ***36***, ***37***, ***39***, ***44***
– femoris 109 ***178–180***
– fibulae 113 ***184***, ***188***, ***391***
– humeri 86, 152 ***134***, ***135***, ***137***
– mandibulae 65, 149 ***102***
– ossis metacarpi 98 ***149***, ***162***
– – metatarsi 121 ***190***, ***191***, ***205***
– phalangis 98, 122 ***149***, ***163***, ***190***, ***206***
– radii 88 ***143–145***
– tali 115 ***195***
– ulnae 86 ***140***, ***141***, ***147***, ***351***
Cartilago articularis 135 ***3***, ***4***
– costalis 26 ***39***, ***42***, ***44***, ***319***
Cavea thoracis 29, 30 ***42***, ***43***, ***45***
Cavitas glenoidalis 83, 152 ***128***, ***130***
– medullaris 15 ***6***
– nasi 76 ***47***, ***118***, ***119***, ***122***
– tympani 48, 50, 53 ***74***, ***76***
Cellulae ethmoidales 55, 76 ***77***, ***78***, ***80***, ***120***, ***121***
– mastoideae 48 ***74***
Centrum tendineum 217 ***316***, ***317***
Chiasma tendinum 267 ***382***, ***384***
Choanae 58, 72, 76 ***111***
Chorda obliqua 159 ***250***
Cingulum membri inferioris 99 ***1***, ***2***
– – superioris 82 ***1***, ***2***
Circumferentia articularis 86, 91 ***142–146***
Clavicula 84 ***1***, ***2***, ***127***, ***131***, ***132***, ***302***
Clivus 37, 44, 74 ***54***, ***55***, ***64***, ***117***
Coccyx *vide Os coccygis*
Collum anatomicum 86 ***134***, ***135***, ***137***
– chirurgicum 86 ***134***, ***135***
– costae 26 ***36***, ***37***, ***44***
– femoris 109 ***178–180***
– fibulae 115 ***188***
– mandibulae 65 ***102***, ***104***
– radii 88 ***143–146***
– scapulae 83 ***128***
– tali 115 ***193***, ***195***
Columna vertebralis 17, 136 ***1***, ***2***, ***7***
Concha nasalis inferior 56, 76 ***47***, ***82***, ***109***, ***118–120***
– – media 55, 76 ***78***, ***80***, ***118***, ***120***
– – superior 55, 76 ***80***, ***118–120***
– – suprema 55 ***118***
– sphenoidalis 44 ***66***, ***67***
Condylus humeri 86 ***134***, ***135***
– occipitalis 38 ***53***, ***55***
Conjugata 105 ***176***, ***177***
Cornua coccygea 26 ***34***
– majora 66 ***107***
– minora 66 ***107***
– sacralia 23 ***29–31***
Corpus adiposum infrapatellare 170 ***268***, ***271***
– claviculae 84 ***131***, ***132***
– costae 26 ***36–39***
– femoris 109 ***178***
– fibulae 113 ***188***
– humeri 86 ***134***, ***135***
– mandibulae 63 ***49***, ***102***, ***104***, ***106***
– maxillae 59 ***49***
– ossis hyoidei 66 ***107***

* С нормален шрифт са обозначени номерата на страниците, получер курсив – номерата на рисунките, курсив – номерата на рисунките, на които са отбелязани местата на пркрепване на мускулите.

– – ilii 102 ***165***, ***167***, ***168***
– – ischii 103 ***165***, ***167***, ***168***
– – metacarpi 97 ***149***, ***162***
– – metatarsi 121 ***190***, ***205***
– – pubis 103 ***165***, ***168***
– phalangis 98, 122 ***149***, ***163***, ***190***, ***206***
– radii 86 ***143–145***
– sterni 28 ***40–42***, ***44***
– tali 115 ***195***
– tibiae 109 ***185***
– ulnae 86 ***140–142***
– vertebrae 18 ***8***, ***11***, ***12***, ***14–18***, ***21***, ***22***, ***24***, ***25***, ***44***
Costa(e) 26 ***1***, ***2***, ***36–39***
– fluctuantes 26 ***42***
– prima 26 ***36***
– secunda 26 ***36***
– spuriae 26 ***42***
– verae 26 ***42***
Cranium 12, 32, 66 ***1***, ***2***, ***46–49***, ***108–112***
Crista capitis costae 26 ***37***, ***38***
– colli costae 26 ***36***, ***38***
– conchalis 56, 59, 62 ***93***, ***96***, ***99***
– ethmoidalis 60, 62 ***93***, ***96***
– frontalis 43 ***60***
– galli 55, 73 ***77***, ***78***, ***109***, ***117***, ***120***
– iliaca 102 ***165***, ***168***, ***172***, ***174***, ***392***
– infratemporalis 46 ***66***, ***67***, ***111***, ***126***
– intertrochanterica 109 ***179***
– lacrimalis anterior 60 ***91***
– – posterior 57 ***86***, ***125***
– medialis 113 ***188***
– musculi supinatoris 86 ***142***
– nasalis 60, 61 ***93***, ***96***, ***98***, ***120***, ***122***
– obturatoria 103 ***165***
– occipitalis externa 39, 73 ***53***, ***110***, ***112***
– – interna 39, 74 ***54***, ***117***
– pubica 103 ***165***, ***170***, ***172***, ***174***
– sacralis intermedia 22 ***29***, ***30***, ***33***
– – lateralis 22 ***29***, ***30***
– – mediana 22 ***29–33***
– sphenoidalis 44 ***66***, ***109***
– supracondylaris lateralis 86 ***134***
– – medialis 86 ***134***, ***135***
– supramastoidea 47 ***70***
– tuberculi majoris 86 ***134***
– – minoris 86 ***134***

Dens 21 ***11***, ***12***, ***13***
Diameter obliqua 105 ***176***
– recta 105 ***177***
– transversa 105 ***176***
Diaphragma 216 ***315***, ***316***
Diaphysis 14 ***4***
Diploe 15 ***6***, ***113***
Discus articularis 136, 150 ***238***, ***240***, ***343***, ***344***
– interpubicus 164 ***259***, ***261***
– intervertebralis 137 ***218***, ***221–224***, ***226***, ***233***
Dorsum pedis 284 ***393***
– sellae 44, 73 ***64–66***, ***109***, ***117***

Eminentia arcuata 48, 73 ***71***, ***72***
– cruciformis 39, 74 ***54***
– hypothenaris *vide Hypothenar*
– iliopubica 102 ***165***, ***168***, ***172***, ***174***
– intercondylaris 109 ***186***, ***187***
– orbitalis 63 ***100***
– pyramidalis 52 ***74***
– thenaris *vide Thenar*
Epicondylus lateralis 86, 109 ***134***, ***135***, ***138***, ***139***, ***178***, ***181***
– medialis 86, 109 ***134***, ***135***, ***138***, ***139***, ***178***, ***180***, ***181***, ***302***, ***305***, ***348***, ***354***, ***356***, ***357***
Epiphysis distalis 14 ***4***
– proximalis 14 ***4***
Extremitas acromialis 84 ***131***, ***132***
– sternalis 84 ***131***, ***132***

Facies anterior 48, 59, 86, 109 ***71***, ***140***, ***143***, ***145***, ***147***, ***183***
– anterolateralis 86 ***134***
– anteromedialis 86 ***134***
– articularis 18, 26, 48, 72, 109 ***29***, ***30***, ***73***, ***183***
– – acromialis 84 ***128***, ***132***
– – anterior 21 ***11***, ***12***
– – calcanea anterior 118 ***195***
– – – media 118 ***195***
– – – posterior 118 ***195***
– – capitis costae 26 ***37***, ***39***
– – – fibulae 113, 174 ***188***
– – carpalis 91 ***147***
– – cuboidea 118 ***196***, ***197***
– – fibularis 109, 174 ***185***, ***186***
– – inferior 21, 113 ***10***, ***186***, ***189***
– – malleoli 113, 176 ***188***, ***189***
– – navicularis 118 ***195***
– – posterior 21 ***12***
– – sternalis 84 ***131***, ***132***
– – superior 21, 113 ***9***, ***187***
– – talaris anterior 118 ***196–198***
– – – media 118 ***196–198***
– – – posterior 118, 177 ***196–198***
– – tuberculi costae 26 ***38***
– auricularis 26, 103 ***29***, ***30***, ***165***
– cerebralis 39, 43, 45, 48 ***71***, ***75***
– costalis 83 ***128***
– dorsalis 22 ***29***
– externa 39, 41 ***56***, ***59***
– glutea 102 ***167***
– inferior partis petrosae 48 ***73***
– infratemporalis 59 ***91***
– interna 40, 43 ***58***, ***60***
– lateralis 62, 88, 109, 113 ***100***, ***144***, ***184***, ***186***, ***188***
– lunata 99 ***167***, ***168***
– malleolaris lateralis 118, 176 ***193***, ***195***
– – medialis 118, 176 ***194***, ***195***
– maxillaris 46, 61 ***66***, ***98***
– medialis 86, 109, 113 ***141***, ***184***, ***188***
– nasalis 59, 61 ***93***, ***96***, ***99***
– orbitalis 41, 43, 46, 59, 62 ***47***, ***62***, ***66***, ***91***, ***100***, ***124***, ***125***
– palatina 61 ***99***
– patellaris 109, 169 ***178***, ***181***
– pelvica 22 ***28***
– poplitea 109 ***179***, ***180***
– posterior 48, 83, 86, 88, 109, 113 ***72***, ***129***, ***135***, ***141***, ***142***, ***145***, ***147***, ***185***, ***186***, ***188***
– sacropelvica 103 ***165***
– temporalis 43, 46, 47, 63 ***49***, ***59***, ***66***, ***67***, ***70***, ***100***
Falx inguinalis 226 ***323–326***
Fascia antebrachii 278 ***354***, ***356***, ***360***, ***361***, ***368***, ***369***, ***374***, ***376***, ***379***, ***380***
– axillaris 215, 277 ***354***
– brachii 277 ***304***, ***354***, ***366***, ***368***, ***374***
– buccopharyngea 245 ***338***
– cervicalis 236 ***329***, ***335***
– clavipectoralis 215 ***313***, ***335***
– cribrosa 322 ***320***, ***395***
– cruris 323 ***395***, ***405***, ***414***, ***419***, ***423***
– dorsalis manus 281 ***374***
– – pedis 323 ***414***, ***426***, ***427***, ***437***
– endothoracica 216 ***315***
– iliaca 321 ***317***, ***326***
– lata 321 ***304***, ***310***, ***317***, ***321***, ***322***, ***395***, ***405***, ***411***
– masseterica 243 ***335***, ***337***
– parotidea 243 ***337***
– pectoralis 215 ***304***, ***309***
– temporalis 243 ***338***, ***340***
– thoracica 215 ***310***
– thoracolumbalis 202 ***294***, ***295***, ***298***, ***300***, ***317***, ***318***
– transversalis 224 ***310***, ***315***, ***318***, ***319***, ***324***, ***325***
Fasciculi longitudinales 146 ***230***
– transversi 280, 323 ***369***, ***382***, ***431***
Femur 109 ***178–180***
Fibula 113 ***1***, ***2***, ***164***, ***182***, ***184***, ***188***, ***189***
Fissura orbitalis inferior 46, 59, 79 ***47***, ***124***, ***126***
– – superior 44, 73, 79 ***47***, ***64–66***, ***121***, ***124***
– petrooccipitalis 37, 73 ***111***, ***117***
– petrosquamosa 48, 50, 54 ***70***, ***71***, ***73***, ***117***
– petrotympanica 52, 54 ***70***, ***73***
– sphenopetrosa 47, 73 ***111***, ***117***
– tympanomastoidea 50 ***70***
– tympanosquamosa 53, 54 ***73***
Fonticulus(i) anterior 71 ***114***, ***115***
– cranii 71 ***114***, ***115***
– mastoideus 72 ***114***
– posterior 72 ***114***, ***115***
– sphenoidalis 72 ***114***
Foramen(ina) alveolaria 59 ***91***, ***94***
– caecum 43, 55, 73 ***60***, ***117***, ***120***
– costotransversarium 26, 146 ***44***, ***233***
– ethmoidale anterius 43, 55, 81 ***78***, ***121***, ***124***, ***125***
– – posterius 43, 55, 81 ***78***, ***121***, ***124***, ***125***
– incisiva 60 ***120***, ***122***, ***123***
– infraorbitale 59 ***91***, ***124***
– intervertebrale 18, 22 ***7***, ***31***, ***33***
– ischiadicum majus 164 ***259***, ***261***, ***410***, *412*
– – minus 164 ***259***, ***261***, *412*
– jugulare 38, 72, 74 ***109***, ***111***, ***117***
– lacerum 47, 72, 73 ***111***, ***117***
– magnum 37, 73, 74 ***53–55***, ***64***, ***111***, ***117***
– mandibulae 65 ***102***, ***105***
– mastoideum 48 ***70–72***, ***112***
– mentale 63 ***102***, ***104***, ***106***
– nutricium 13 ***4***, ***132***, ***134***, ***143***, ***185***, ***188***
– obturatum 103 ***165***, ***167–170***
– ovale 45, 72, 73 ***64***, ***67***, ***111***, ***117***
– palatinum majus 61, 79, 82 ***123***
– – minus 61, 79, 82 ***122***, ***123***
– parietale 40 ***56***, ***112***
– rotundum 45, 73 ***64–66***, ***117***
– sacralia anteriora 22 ***28***, ***31***, ***33***
– – posteriora 22 ***7***, ***29–31***
– sphenopalatinum 62, 78 ***118***, ***119***, ***125***, ***126***
– spinosum 45, 72, 73 ***64***, ***67***, ***111***, ***117***
– stylomastoideum 50, 52, 73 ***73***, ***74***, ***110***, ***111***
– transversarium 21 ***9***, ***10***, ***12***, ***15***, ***16***
– venae cavae 217 ***316***, ***317***
– vertebrale 18, 21 ***8***, ***10***, ***15***, ***16***, ***24***, ***26***
– zygomaticofaciale 63 ***100***
– zygomaticoorbitale 63, 79 ***100***
– zygomaticotemporale 63, 81 ***100***
Fossa acetabuli 99 ***167***
– axillaris 207, 281 ***302***, ***305***, ***354***
– canina 59 ***91***
– condylaris 38 ***53***, ***55***
– coronoidea 86 ***134***
– cranii anterior 44, 73, 76 ***117***
– – media 44, 73 ***117***
– – posterior 74 ***117***
– cubitalis 282 ***348***, ***356***
– digastrica 63 ***105***
– glandulae lacrimalis 43, 79 ***62***, ***121***
– hypophysialis 44, 73 ***64***, ***117***
– iliaca 103 ***165***, ***172***, ***174***
– incisiva 60, 79 ***123***
– infraclavicularis 206 ***327***
– infraspinata 84 ***129***
– infratemporalis 46, 59, 81 ***111***, ***126***
– intercondylaris 109 ***179***, ***181***
– jugularis 50, 72 ***73***, ***111***
– mandibularis 48, 72 ***70***, ***73***, ***76***, ***111***
– olecrani 86 ***135***, ***138***
– poplitea 283, 324 ***392***, ***405***, ***406***
– pterygoidea 47, 61 ***65***, ***67***, ***98***, ***99***
– pterygopalatina 46, 59, 81 ***126***
– radialis 86 ***134***
– sacci lacrimalis 81 ***86***
– scaphoidea 47, 72 ***65***, ***67***, ***111***
– subarcuata 48 ***72***
– subscapularis 83 ***128***, ***357***
– supraclavicularis major 227 ***327***, ***334***
– – minor 228 ***327***, ***334***
– supraspinata 84 ***129***
– temporalis 43, 46, 48, 81 ***48***, ***49***, ***111***, ***126***
– trochanterica 109 ***179***, ***180***, ***412***
Fossula petrosa 50 ***73***
Fovea articularis 88 ***146***
– capitis femoris 109 ***178***, ***180***
– costalis inferior 22, 146 ***21***
– – processus transversi 22 ***8***, ***21***, ***44***
– – superior 22, 146 ***8***, ***21***, ***22***
– dentis 21 ***9***, ***10***
– pterygoidea 65 ***104***

– sublingualis 64 ***105***
– submandibularis 65 ***105***
– trochlearis 43, 79 ***62***
Foveola(e) granulares 40, 71 ***58***, ***113***
– suprameatica 54 ***70***

Galea aponeurotica 238 ***337***, ***338***
Geniculum canalis nervi facialis 52 ***74***
Ginglymus 136 ***217***
Glabella 41 ***59***

Hamulus lacrimalis 57 ***86***
– ossis hamati 96 ***149***, ***159***, ***160***
– pterygoideus 47 ***65***, ***126***
Hiatus aorticus 217 ***316***, ***317***
– canalis nervi petrosi majoris 48, 52 ***71***, ***74***
– – – – minoris 48 ***71***
– maxillaris 59, 78 ***93***, ***119***
– oesophageus 217 ***316***, ***317***
– sacralis 23 ***29***
– saphenus 322, 324 ***321***
– semilunaris 56, 78 ***119***
Humerus 86 ***1***, ***2***, ***127***, ***134***, ***135***, ***137***, ***138***
Hypothenar 248 ***348***, ***368***, ***369***

Ilium *vide Os ilium*
Impressio(nes) digitatae 40, 43, 45, 48 ***60***
– trigeminalis 48, 73 ***71***, ***72***, ***116***, ***117***
Incisura(e) acetabuli 99 ***167***, ***168***
– clavicularis 28 ***40***, ***41***
– costales 28 ***40***, ***41***, ***44***
– ethmoidalis 43 ***62***
– fibularis 113 ***186***
– frontalis 43 ***59***, ***124***
– ischiadica major 102, 103 ***165***, ***167***
– – minor 103 ***165***, ***167***
– jugularis 28, 38, 50 ***40***, ***53***, ***54***, ***73***
– lacrimalis 59 ***91***
– mandibulae 65 ***102***, ***106***
– mastoidea 48 ***70***, ***73***, ***110–112***
– nasalis 59, 76 ***91***
– parietalis 41, 48 ***70***, ***71***
– pterygoidea 47 ***65***
– radialis 86 ***140***, ***142***
– scapulae 83 ***128***, ***129***
– sphenopalatina 62 ***96***, ***98***, ***99***
– supraorbitalis 41 ***62***
– trochlearis 86 ***142***, ***146***
– tympanica 54 ***70***
– ulnaris 91 ***145***
– vertebralis inferior 18 ***18***, ***21***, ***22***, ***25***
– – superior 18 ***15***, ***18***, ***21***, ***22***, ***25***
Inclinatio pelvis 105 ***177***
Infundibulum ethmoidale 56, 78 ***80***
Intersectio tendinea 188, 218 ***289***, ***302***, ***305***, ***309***, ***310***, ***329***, ***331***, ***406***

Jugum(a) alveolaria 59, 61, 63 ***91***, ***102***
– sphenoidale 44 ***64***, ***117***

Labium externum 102 ***167***, ***174***
– internum 102 ***167***, ***174***
– laterale 109 ***179***
– mediale 109 ***179***
Labrum acetabuli 166 ***260***, ***263***, ***265***
– glenoidale 152 ***244***
Labyrinthus ethmoidalis 55, 76 ***77***, ***81***
Lamina arcus vertebrae 18 ***8***, ***16***
– cribrosa 54, 73 ***77***, ***119***
– horizontalis 61 ***96***, ***98***, ***99***, ***109***, ***111***, ***118***, ***122***, ***123***
– lateralis 47 ***65***, ***67***, ***111***, ***122***, ***126***
– medialis 47 ***65***, ***67***, ***109***, ***111***, ***118***, ***122***
– orbitalis 43, 55 ***47***, ***49***, ***77***, ***78***, ***121***, ***124***, ***125***
– perpendicularis 55, 61 ***47***, ***77***, ***78***, ***80***, ***96***, ***99***, ***109***, ***118***, ***120***, ***121***
– pretrachealis fasciae cervicalis 237 ***335***, ***336***, ***312***
– prevertebralis 237 ***336***
– superficialis fasciae cervicalis 236 ***335***, ***336***, ***312***
Ligamentum(a) acromioclaviculare 152 ***244***
– alaria 146 ***230***, ***231***
– anulare radii 158 ***247***, ***248***, ***250***
– apicis dentis 146 ***227***, ***231***, ***347***
– atlantooccipitale anterius 144 ***226***, ***227***
– – laterale 144 ***229***
– bifurcatum 177 ***279***
– calcaneocuboideum 177 ***277***, ***279***
– – plantare 177 ***283***, ***436***
– calcaneofibulare 177 ***276***, ***277***
– calcaneonaviculare 177 ***276***, ***277***, ***279***
– – plantare 177 ***278***, ***283***, ***436***
– capitis costae intraarticulare 146 ***233***
– – – radiatum 146 ***233***
– – femoris 166 ***263***, ***265***, ***403***
– carpi radiatum 159 ***254***
– carpometacarpalia dorsalia 161 ***256***
– – palmaria 161 ***254***
– collaterale carpi radiale 159 ***254***, ***256***, ***258***
– – – ulnare 159 ***254***, ***256***, ***258***
– – fibulare 170 ***266***, ***267***, ***271***, ***272***, ***274***, ***397–399***, ***410***, ***416***, ***418***, ***403***, ***417***, ***424***
– – mediale 176 ***276***, ***277***, ***436***
– – radiale 157 ***247–249***, ***365***
– – tibiale 170 ***266***, ***267***, ***272***, ***274***, ***397***, ***410***, ***416***, ***403***, ***417***, ***424***, ***425***
– – ulnare 157 ***247–249***
– collateralia 162, 182, 281 ***254***, ***256***, ***277–279***
– columnae vertebralis 138 ***221***, ***222***
– conoideum 152 ***244***, ***313***
– coracoacromiale 152, 155 ***242***, ***244***, ***364***
– coracoclaviculare 152 ***244***, ***313***, ***364***
– coracohumerale 155 ***241***
– costoclaviculare 152 ***235***, ***240***
– costotransversarium 146 ***233***, ***236***
– costoxiphoidea 149 ***235***
– cruciatum anterius 174 ***268***, ***271–274***
– – posterius 174 ***268***, ***271–274***, ***424***
– crucifopme atlantis 144 ***230***
– cuboideonaviculare dorsale 180 ***277***, ***279***
– – plantare 180 ***278***, ***283***
– cuneocuboideum dorsale 180 ***277***
– – interosseum 180 ***279***
– – plantare 180 ***283***
– cuneometatarsalia interossea 181 ***279***
– cuneonavicularia dorsalia 180 ***277***
– – plantaria 180 ***278***
– flava 134, 139 ***216***, ***220***, ***221***, ***223***, ***224***, ***227***, ***229***, ***233***, ***234***, ***261***
– iliofemorale 166 ***260***, ***262***, ***399***, ***412***
– iliolumbale 141, 164 ***259***, ***260***, ***404***
– inguinale 219 ***304***, ***310***, ***315***, ***320–322***, ***395***, ***396***, ***413***
– intercarpalia dorsalia 159 ***256***
– – interossea 159 ***258***
– interclaviculare 152 ***235***, ***240***
– intercuneiformia dorsalia 180 ***277***
– – interossea 180 ***279***
– – plantaria 180 ***283***
– interfoveolare 226 ***324***, ***326***
– interspinalia 139 ***221***, ***224***, ***226***, ***227***, ***261***
– intertransversaria 141 ***222***, ***234***
– ischiofemorale 166 ***260***
– lacunare 220, 323 ***322***
– longitudinale anterius 138, 143 ***220***, ***221***, ***223***, ***224***, ***226***, ***227***, ***259***, ***261***
– – posterius 138, 143 ***220–222***, ***224***, ***227***, ***228***, ***232***, ***261***
– lumbocostale 146 ***298***
– metacarpalia dorsalia 161 ***256***
– – interossea 161 ***258***
– – palmaria 161 ***254***
– – transversae superficialia 280 ***369***
– metatarsalia dorsalia 181 ***277***
– – interossea 181 ***279***
– – plantaria 181 **278**, **283**
– nuchae 134, 141 ***226***, ***295***, ***336***, ***301***, ***347***
– palmaria 162 ***254***
– patellae 171 ***266***, ***271***, ***272***, ***391***, ***396***, ***398***, ***399***, ***407***, ***414–416***, ***418***, ***425***
– pisohamatum 159 ***254***
– pisometacarpale 160 ***254***
– plantaria 182 ***278***
– popliteum arcuatum 174 ***267***
– pubicum inferius 164 ***261***
– – superius 164 ***261***, ***413***
– pubofemorale 166 ***262***
– quadratum 158 ***247***
– radiocarpale dorsale 159 ***256***
– – palmare 159 ***254***
– reflexum 219 ***323–325***
– sacrococcygeum anterius 143 ***224***, ***259***
– – laterale 143 ***260***
– – posterius profundum 143 ***260***
– – – superficiale 143 ***224***, ***260***
– sacroiliaca anteriora 162 ***224***, ***259***
– – interossea 163 ***259***, *404*
– – posteriora 163 ***259***, ***260***, ***261***, ***408***
– sacrospinale 163 ***224***, ***259–261***, ***401***, ***402***, ***408***, ***410***, *404*, *412*
– sacrotuberale 163 ***224***, ***259–261***, ***401***, ***402***, ***408***, ***409***, *404*, *412*, *413*
– sternoclaviculare anterius 152 ***240***
– sternocostale intraarticulare 146 *235*
– sternocostalia radiata 149 ***235***, ***236***
– stylohyoideum 66, 134 ***239***, *332*
– stylomandibulare 150 ***237–239***
– supraspinale 139 ***220–222***, ***224***, ***226***, ***234***, ***261***
– talocalcaneum interosseum 177 ***279***, ***280***
– – laterale 177 ***277***
– – mediale 177 ***276***
– talofibulare anterius 177 ***277***
– – posterius 177 ***279***
– talonaviculare 177 ***277***
– tarsometatarsalia dorsalia 181 ***277***
– – plantaria 181 ***283***
– tibiofibulare anterius 175 ***275***, ***277***
– – posterius 175 ***276***
– transversum acetabuli 166 ***263***, ***265***
– – atlantis 21, 146 ***227***, ***230***, ***232***
– – genus 169, 174 ***272***, ***273***
– – scapulae inferius 152 ***242***
– – – superius 152 ***242***
– trapezoideum 152 ***244***, *313*
– ulnocarpale palmare 159 ***254***
Limbus acetabuli 99 ***167***, ***168***
Linea(e) alba 218, 223 ***302***, ***304***, ***305***, ***309***, ***310***, ***315***, ***318–322***
– arcuata 102, 220, 223 ***165***, ***169***, ***170***, ***310***, ***325***
– aspera 109 ***179***, ***180***
– glutea anterior 103 ***167***
– – inferior 103 ***167***
– – posterior 102 ***167***
– intercondylaris 109 ***179***
– intermedia 102 ***167***
– intertrochanterica 109 ***178***
– musculi solei 109 ***185***
– mylohyoidea 64 ***105***
– nuchalis inferior 39 ***53***
– – superior 39 ***53***
– – suprema 39 ***53***
– obliqua 63 ***104***
– pectinea 109 ***179***
– supracondylaris lateralis 109 ***179***
– – medialis 109 ***179***
– temporalis 39, 40, 43, 47, 81 ***49***, ***59***
– terminalis 105 ***169***, ***170***
– transversae 22 ***28***, ***33***
– trapezoidea 84 ***132***
Lingula mandibulae 65 ***102***, ***104***, ***105***
– sphenoidalis 44 ***65***

Malleolus lateralis 115 ***184***, ***188***, ***189***
– medialis 113 ***184–186***, ***189***, ***391***, ***392***
Mandibula 63 ***47***, ***102***, ***104***, ***105***, ***109***, ***114***
Manubrium sterni 28 ***40–42***
Margo acetabuli *vide Limbus acetabuli*
– anterior 86, 109, 113 ***140***, ***143***, ***184***, ***186***, ***188***, ***391***
– frontalis 41, 46 ***56***, ***58***, ***66***
– infraorbitalis 59, 62, 79 ***91***, ***124***
– interosseus 86, 109,113 ***140***, ***142***, ***143***, ***145***, ***184***, ***186***, ***188***

– lacrimalis 60 ***93***
– lambdoideus 39 ***54***
– lateralis 79, 83, 86 ***128–130***, ***134***
– mastoideus 39 ***54***
– medialis 79, 83, 109 ***128***, ***129***, ***134***, ***185***
– nasalis 43 ***62***
– occipitalis 41, 48 ***56***, ***58***, ***71–73***
– orbitalis 41, 59, 79 ***47***
– parietalis 43, 46, 48 ***59***, ***60***, ***65***, ***70–72***
– posterior 86, 113 ***141***, ***142***, ***144***, ***188***
– sagittalis 40 ***56***, ***58***
– sphenoidalis 48 ***48***, ***49***, ***70–72***
– squamosus 40–41, 47 ***56***, ***58***, ***65***
– superior 73, 83 ***128***, ***129***
– supraorbitalis 41, 79 ***59***, ***124***, ***126***
– zygomaticus 47 ***66***
Massa lateralis atlantis 21 ***9***
Maxilla 58 ***47***, ***91***, ***93–95***, ***111***, ***114***, ***124***
Meatus acusticus externus 53 ***70***, ***73***, ***75***, ***76***
– – internus 48 ***75***, ***76***
– nasi inferior 58, 78 ***118***, ***119***
– – medius 44, 55, 78 ***118***, ***119***
– – superior 55, 76 ***118***, ***119***
– nasopharyngeus 78 ***118***
Meniscus lateralis 169 ***272–274***, ***418***
– medialis 169 ***272–274***, ***399***
Metaphysis 14 ***4***
Musculus(i) abductor digiti minimi 274, 317 ***370***, ***380***, ***381***, ***387***, ***388***, ***418***, ***422***, ***427***, ***428***, ***432***, ***438***, *386*, *430*, *436*
– – hallucis 316 ***426–428***, ***432–435***, ***439***, *436*
– – pollicis brevis 272 ***370***, ***380–384***, *386*
– – – longus 271 ***287***, ***355***, ***374–377***, ***379***, ***381***, ***384***, ***387***, ***388***, *378*, *386*, *390*
– adductor brevis 295 ***398***, ***399***, ***402***, *308*, *403*, *413*
– – hallucis 317 ***287***, ***434***, ***435***, *436*
– – longus 295 ***287***, ***310***, ***396–398***, ***401***, ***402***, *308*, ***311***, *403*, *413*
– – magnus 295 ***396–399***, ***401***, ***402***, ***405***, ***406***, ***409***, ***410***, *297*, ***311***, *400*, *403*, *413*
– – pollicis 274 ***370***, ***371***, ***380–384***, ***388***, *386*, *390*
– anconeus 262 ***287***, ***351***, ***355***, ***360–362***, ***374–377***, *365*, *378*
– articularis cubiti 263 ***377***
– – genus 294 ***266***, ***416***, *400*
– auricularis anterior 238 ***337***
– – posterior 239 ***337***
– – superior 239 ***337***
– biceps brachii 256 ***287–289***, ***291***, ***302***, ***304***, ***305***, ***309***, ***310***, ***348***, ***354–357***, ***360***, ***366***, ***368–370***, ***375***, *364*, *373*
– – femoris 298 ***288***, ***392***, ***398***, ***405–407***, ***409***, ***411***, ***418***, ***419***, *297*, *308*, *403*, *413*, *417*, *424*
– bipennatus 189 ***289***
– biventer 288 ***289***
– brachialis 261 ***287***, ***288***, ***309***, ***310***, ***355–357***, ***360***, ***362***, ***366***, ***369–371***, ***375***, *359*, *367*, *373*
– brachioradialis 267 ***287***, ***288***, ***302***, ***304***, ***309***, ***348***, ***351***, ***354–356***, ***360–362***, ***368–371***, ***374–376***, ***379***, *359*, *365*, *373*, *378*
– buccinator 241 ***338***, ***339***, *342*, *345*
– coracobrachialis 261 ***310***, ***356***, ***357***, *358*, *359*, *364*
– corrugator supercilii 239 ***338***, *342*
– cremaster 220 ***307***, ***315***, ***320***, ***323–325***
– deltoideus 250 ***287***, ***288***, ***291***, ***293***, ***302***, ***304–306***, ***309***, ***310***, ***330***, ***348***, ***351***, ***354–357***, ***360–362***, ***367***, *297*, *311–313*, *358*, *359*, *363–365*
– depressor anguli oris 241 ***287***, ***289***, ***337–339***, *342*
– – labii inferioris 241 ***337–339***, *342*
– – septi nasi 241 ***338***, ***339***, *342*
– – supercilii 240 ***338***, *342*
– digastricus 228 ***304***, ***307***, ***331***, ***334***, ***344***, *332*, *342*, *345*, *347*
– dorsi 191 ***293***
– erector spinae 195, 198 ***291***, ***294***, ***296***, ***316***, ***318***, ***392***, *297*, *301*, *404*
– extensor carpi radialis brevis 267 ***287***, ***289***, ***351***, ***355***, ***374–376***, ***379***, ***384***, *359*, *365*, *390*
– – – – longus 267 ***287***, ***351***, ***355***, ***360–362***, ***370***, ***371***, ***374–376***, ***379***, ***384***, *359*, *365*, *390*
– – – ulnaris 267 ***287***, ***351***, ***374***, ***376***, ***379***, ***388***, *365*, *386*, *390*
– – digiti minimi 270 ***287***, ***376***, ***387***, *365*
– – digitorum 270 ***287***, ***351***, ***355***, ***374–376***, ***379***, ***384***, ***387***, *365*, *390*
– – – brevis 312 ***416***, ***418***, ***427–429***, ***438***, *430*
– – – longus 301 ***287***, ***414***, ***415***, ***418***, ***423***, ***427***, *417*, *430*
– – hallucis brevis 312 ***416***, ***427–429***, ***437***, *430*
– – – longus 301 ***416***, ***418***, *417*, *430*
– – indicis 271 ***377***, ***379***, ***384***, ***387***, ***389***, *378*
– – pollicis brevis 271 ***287***, ***355***, ***374–377***, ***384***, ***387***, ***388***, *378*, *390*
– – – longus 271 ***374–377***, ***379***, ***384***, *378*, *390*
– fibularis brevis 310 ***288***, ***415***, ***416***, ***418***, ***420–422***, ***429***, ***438***, *417*, *424*, *430*
– – longus 310 ***288***, ***415***, ***418***, ***421***, ***423***, ***429***, ***434***, ***435***, ***438***, *417*, *424*, *436*
– – tertius 312 ***418***, ***428***, ***438***, *430*
– flexor carpi radialis 265 ***288***, ***354***, ***355***, ***368–370***, ***379***, ***380***, ***382***, *359*, *386*
– – – ulnaris 266 ***287***, ***288***, ***348***, ***351***, ***354***, ***368–371***, ***374***, ***376***, ***377***, ***379–383***, *365*, *378*, *386*
– – digiti minimi brevis 276, 317 ***370***, ***380***, ***381***, ***422***, ***432–434***, *386*, *436*
– – digitorum brevis 318 ***422***, ***432***, ***433***, *436*
– – – longus 303 ***287***, ***421***, ***423***, ***426***, *424*, *425*, *436*
– – – profundus 267 ***371***, ***377***, ***379***, ***381***, ***385***, *373*, *378*, *386*
– – – superficialis 266 ***288***, ***354***, ***368–370***, ***379***, ***380***, ***385***, *386*
– – hallucis brevis 317 ***422***, ***432–435***, *436*
– – – longus 304 ***289***, ***421***, ***423***, ***426***, ***427***, *424*, *436*
– – pollicis brevis 273 ***370***, ***371***, ***380–383***, ***385***, *386*
– – – longus 267 ***289***, ***369–371***, ***380–382***, *373*, *386*
– fusiformis 189 ***289***
– gastrocnemius 302 ***287***, ***288***, ***391***, ***392***, ***401***, ***402***, ***405–407***, ***409***, ***415***, ***418–421***, ***423***, *400*, *403*
– gemellus inferior 289 ***294***, ***307***, ***408–410***, *413*
– – superior 289 ***294***, ***307***, ***408–410***, *413*
– geniohyoideus 230 ***344***, *332*, *345*
– gluteus maximus 287 ***288***, ***291***, ***293***, ***294***, ***305***, ***306***, ***392***, ***402***, ***405–407***, ***409***, ***410***, *297*, *308*, *403*, *413*
– – medius 287 ***288***, ***291***, ***293***, ***294***, ***307***, ***392***, ***397***, ***398***, ***405***, ***407–410***, *297*, *308*, *311*, *400*, *403*, *412*, *413*
– – minimus 289 ***307***, ***399***, ***408–410***, *297*, *308*, *400*, *412*, *413*
– gracilis 294 ***287***, ***396***, ***397***, ***401***, ***402***, ***406***, ***411***, *413*, *417*, *425*
– iliacus 285 ***317***, ***396***, ***397***, ***401***, ***402***, *311*, *404*
– iliocostalis 196 ***298***
– – cervicis 196 ***296***, *297*
– – lumborum 196 ***296***, *297*
– iliopsoas 285 ***287***, ***310***, ***315***, ***317***, ***326***, ***396***, ***397***, *297*, *311*, *400*, *403*
– infraspinatus 250 ***288***, ***291***, ***293***, ***294***, ***306***, ***351***, ***355***, ***361***, ***362***, *297*, *363*, *365*, *367*
– intercostales externi 213 ***295***, ***296***, ***298***, ***300***, ***307***, ***309***, ***310***, ***314***, *299*, *311*
– – interni 213 ***300***, ***307***, ***309***, ***310***, ***314***, ***315***, ***319***, *299*, *311*
– – intimi 213 ***314***
– interossei dorsales 277, 316 ***355***, ***375***, ***377***, ***380–384***, ***387–389***, ***427–429***, ***434***, ***435***, *390*, *430*, *436*
– – palmares 276 ***382***, ***383***, *386*
– – plantares 320 ***422***, ***432–435***, *436*
– interspinales 201 ***297***
– – cervicis 201 ***296***, ***298***, ***300***, ***346***, *301*
– – lumborum 201 ***300***, *301*
– – thoracis 201 ***299***
– intertransversarii anteriores cervicis 202 ***333***
– – laterales lumborum 202 ***298***, ***300***, ***314***, *299*, *301*
– – mediales lumborum 202 ***300***, *299*, *301*
– – posteriores cervicis 202 ***300***, ***346***, *301*
– – thoracis 202 ***298***, ***300***, *301*
– latissimus dorsi 192 ***288***, ***291***, ***293***, ***294***, ***302***, ***304–308***, ***310***, ***316***, ***318***, ***355–357***, ***407***, *297*, *359*
– levator(es) anguli oris 241 ***338***, ***339***, *342*, *347*
– – costarum 214 ***298***, ***300***, *299*
– – labii superioris 241 ***337–339***, *342*, *347*
– – – – alaeque nasi 241 ***337–339***, *342*
– – scapulae 195 ***294***, ***307***, ***330***, ***331***, ***333***, ***336***, ***356***, ***361***, ***362***, *297*, *363*, *364*
– longissimus 196 ***296***, *297*
– – capitis 196 ***296***, ***298***, ***331***, *297*, *299*, *342*, *347*
– – cervicis 196 ***298***
– – thoracis 196 ***296***, ***298***, *297*
– longus capitis 232 ***331***, ***333***, *347*
– – colli 232 ***331***, ***333***, ***336***
– lumbricales 276, 319 ***380–382***, ***384***, ***388***, ***432***, ***433***
– masseter 241 ***287***, ***288***, ***329–331***, ***338***, ***340***, ***341***, ***344***, *342*, *347*
– mentalis 241 ***287***, ***338***, ***339***, *342*
– multifidi 200 ***298***, ***300***, *297*, *299*, *301*
– multipennatus 189 ***289***
– mylohyoideus 229 ***304***, ***329–331***, ***344***, *332*, *345*
– nasalis 241 ***337***, ***338***, *342*
– obliquus capitis inferior 233 ***296***, ***298***, ***346***, *301*
– – – superior 233 ***296***, ***298***, ***300***, ***346***, *297*, *299*, *301*, *342*, *347*
– – externus abdominis 218 ***287***, ***288***, ***289***, ***293***, ***294***, ***302***, ***304–306***, ***315***, ***316***, ***318***, ***319***, ***321***, ***323***, ***324***, ***407***, *297*, *308*, *311*, *413*
– – internus abdominis 218, 220 ***296***, ***307***, ***309***, ***315***, ***318***, ***319***, ***323–325***, *297*, *308*, *311*, *404*, *413*
– obturatorius externus 291 ***326***, ***398***, ***399***, ***408***, ***410***, *308*, *311*, *403*, *412*, *413*
– – internus 285 ***294***, ***307***, ***326***, ***401***, ***408***, ***409***, ***410***, *404*, *412*, *413*
– occipitofrontalis 238 ***330***, ***337***, ***338***, *342*
– omohyoideus 231 ***289***, ***304***, ***309***, ***329–331***, ***336***, *332*, *358*, *363*, *364*
– opponens digiti minimi 276, 318 ***370***, ***371***, ***380–382***, ***435***, *386*
– – pollicis 273 ***371***, ***381–383***, *386*
– orbicularis 189 ***289***
– – oculi 240 ***287***, ***289***, ***337***, ***338***, *342*
– – oris 241 ***287***, ***337–339***
– palmaris brevis 274 ***354***, ***369***, ***380***
– – longus 265 ***288***, ***368–370***, ***379***, ***380***, *359*
– pectineus 296 ***287***, ***310***, ***396–398***, ***401***, ***402***, *308*, *311*, *403*, *413*
– pectoralis major 206 ***287***, ***302***, ***304–306***, ***309***, ***310***, ***329***, ***330***, ***348***, ***354–357***, ***367***, *311–313*, *359*, *365*
– – minor 207 ***309***, ***310***, ***356***, ***367***, *311*, *358*, *364*
– piriformis 286 ***294***, ***307***, ***396–399***, ***401***, ***402***, ***408***, ***409***, *311*, *400*, *412*, *413*
– plantaris 303 ***288***, ***406***, ***409***, ***419–421***, *403*
– popliteus 303 ***409***, ***410***, ***420–422***, *424*, *425*
– procerus 240 ***337***, ***338***
– pronator quadratus 267 ***370–372***, ***382***, ***383***, ***385***, *373*, *378*
– – teres 264 ***288***, ***356***, ***368–372***, ***379***, *373*, *378*
– psoas major 284 ***317***, ***318***, ***396***, ***397***, ***401***, ***402***, *311*
– – minor 285 ***317***, ***396***
– pterygoideus lateralis 242 ***341***, ***343***, ***344***, *342*, *345*, *347*
– – medialis 243 ***343***, ***344***, *345*, *347*
– pyramidalis 221 ***287***, ***309***, ***310***, ***319***, ***323***, *311*
– quadratus 189 ***289***
– – femoris 289 ***399***, ***408***, ***409***, *297*, *403*
– – lumborum 222 ***289***, ***300***, ***314***, ***317***, ***318***, *297*, *311*, *404*
– – plantae 319 ***433***, ***434***, *430*, *436*
– quadriceps femoris 292 ***415***, ***416***, ***418***, *417*, *425*
– rectus abdominis 221 ***287***, ***302***, ***305***, ***309***, ***310***, ***315***, ***316***, ***318***, ***319***, ***323–326***, *308*, *311*, *404*
– – capitis anterior 233 ***333***, *347*
– – – lateralis 233 ***333***, ***346***, *347*
– – – posterior major 233 ***296***, ***298***, ***346***, *297*, *299*, *301*, *342*, *347*
– – – – minor 233 ***296***, ***298***, ***300***, ***346***, *297*, *299*, *301*, *342*, *347*
– – femoris 292 ***287***, ***310***, ***391***, ***395–398***, ***401***, ***402***, ***407***, ***411***, *308*, *311*, *404*, *413*
– rhomboideus major 195 ***293***, ***294***, ***356***, ***357***, ***361***, ***362***, *297*, *363*
– – minor 195 ***294***, ***356***, ***357***, ***361***, ***362***, *297*, *363*, *364*
– risorius 241 ***329***, ***337***, ***339***
– rotatores cervicis 201 ***300***
– – lumborum 201 ***300***

– – thoracis 201 ***299***, ***300***, *301*
– sartorius 292 ***287***, ***310***, ***391***, ***395***, ***396***, ***401***, ***402***, ***406***, ***407***, ***411***, ***415***, *308*, *404*, *413*, *417*, *425*
– scalenus anterior 232 ***307***, ***310***, ***330***, ***331***, ***333***, ***336***, *308*, *311*
– – medius 232 ***307***, ***310***, ***330***, ***331***, ***333***, ***336***, *308*, *311*
– – posterior 232 ***310***, ***330***, ***331***, ***333***, ***336***, *308*, *311*
– semimembranosus 298 ***288***, ***392***, ***401***, ***402***, ***405–407***, ***409***, ***411***, ***420***, *297*, *308*, *413*, *424*, *425*
– semispinalis 200 ***298***, ***300***, *347*
– – capitis 200 ***288***, ***294–296***, ***298***, ***331***, ***336***, *297*, *299*, *342*
– – cervicis 200 ***296***, ***336***, *299*
– – thoracis 200 ***298***, *299*
– semitendinosus 296 ***288***, ***401***, ***402***, ***405***, ***406***, ***409***, ***411***, *297*, *308*, *311*, *413*, *417*
– serratus anterior 210 ***287***, ***294***, ***302***, ***304–307***, ***309***, ***310***, ***316***, ***348***, ***355–357***, *308*, *311*, *358*, *363*
– – posterior inferior 195 ***289***, ***294***, ***295***, ***297***, *308*
– – – superior 195 ***295***, *308*
– soleus 302 ***287***, ***288***, ***392***, ***409***, ***415***, ***418–421***, ***423***, *424*, *425*
– spinalis 198 ***297***
– – capitis 198 ***296***
– – cervicis 198 ***296***
– – thoracis 198 ***295***, ***296***
– splenius capitis 195 ***293–295***, ***330***, ***331***, ***336***, *297*, *299*, *342*, *347*
– – cervicis 195 ***294***, ***295***, ***336***, *297*
– sternocleidomastoideus 228 ***287***, ***288***, ***302***, ***304–306***, ***309***, ***310***, ***329–331***, ***334–336***, ***338***, *297*, *299*, *311*, *312*, *342*, *347*
– sternohyoideus 230 ***287***, ***304***, ***329–331***, ***336***, *312*, *313*, *332*
– sternothyroideus 231 ***315***, ***331***, ***336***
– stylohyoideus 229 ***307***, ***329–331***, *332*, *342*
– subclavius 207 ***310***, *308*, *313*
– subcostales 213 ***314***
– subscapularis 253 ***289***, ***356***, ***357***, *311*, *358*, *359*, *365*, *367*
– supinator 270 ***370–372***, ***377***, ***379***, *365*, *373*, *378*
– supraspinatus 250 ***294***, ***361***, ***362***, *297*, *311*, *359*, *363–365*, *367*
– temporalis 242 ***287***, ***288***, ***338***, ***341***, ***343***, *342*, *345*, *347*
– temporoparietalis 239 ***337***
– tensor fasciae latae 291 ***287***, ***302***, ***305***, ***306***, ***310***, ***391***, ***395***, ***396***, ***407***, *308*, *413*
– teres major 252 ***288***, ***291***, ***293***, ***294***, ***302***, ***305–307***, ***351***, ***355–357***, ***360–362***, *297*, *359*, *363*, *367*
– – minor 252 ***288***, ***293***, ***294***, ***306***, ***355***, ***361***, ***362***, *297*, *363*, *365*, *367*
– thyrohyoideus 231 ***330***, ***331***, *332*
– tibialis anterior 300 ***287***, ***391***, ***414***, ***415***, ***418***, ***423***, ***428***, *417*, *436*
– – posterior 310 ***421–423***, *424*, *436*
– transversospinalis 199 ***300***, ***316***, ***318***
– transversus abdominis 221 ***298***, ***300***, ***309***, ***310***, ***315***, ***318***, ***319***, ***324***, ***325***, *311*, *404*
– – menti 241 ***339***
– – nuchae 195 ***330***
– – thoracis 213 ***315***
– trapezius 191 ***287***, ***288***, ***293***, ***302***, ***304***, ***306***, ***309***, ***310***, ***316***, ***329***, ***330***, ***335***, ***336***, ***338***, ***355***, *297*, *299*, *312*, *313*, *342*, *347*, *363*, *364*
– triangularis 189 ***289***
– triceps brachii 262 ***287***, ***288***, ***291***, ***293***, ***294***, ***302***, ***305***, ***306***, ***348***, ***351***, ***354***, ***356***, ***357***, ***360***, ***361***, ***366***, ***375***, ***376***, *358*, *365*, *378*
– – surae 302 ***414***
– unipennatus 189 ***289***
– vastus intermedius 293 ***397–399***, ***411***, *311*, *400*, *403*
– – lateralis 293 ***287***, ***391***, ***392***, ***395–398***, ***407***, ***409–411***, ***420***, *311*, *400*, *403*
– – medialis 293 ***287***, ***391***, ***395–397***, ***401***, ***402***, ***409–411***, ***420***, *400*, *403*
– zygomaticus major 241 ***287***, ***329***, ***337–339***, *342*, *347*
– – minor 241 ***337–339***, *342*

Norma facialis 68 ***46***
– inferior 68 ***110***
– lateralis 68 ***48***

Olecranon 86 ***140–142***, ***146***, ***351***, ***355***
Orbita 79 ***124***, ***125***
Os(sa) brevia 13 ***5***
– capitatum 96 ***149***, ***150***, ***158***, ***160***, ***161***
– carpi 82, 93, 97 ***1***, ***2***, ***127***, ***161***
– coccygis 26 ***34***, ***35***
– coxae 99 ***1***, ***2***, ***164***, ***165***, ***167–170***
– cranii 32 ***1***
– cuboideum 120 ***190***, ***191***, ***193***, ***203***, ***204***
– cuneiforme intermedium 120 ***190***, ***191***, ***193***, ***194***, ***201***, ***204***
– – laterale 120, 121 ***190***, ***191***, ***193***, ***202***, ***204***
– – mediale 120 ***190***, ***191***, ***193***, ***194***, ***200***, ***204***
– digitorum 82, 93, 99, 100, 122 ***1***, ***2***, ***127***, ***164***
– ethmoidale 54 ***77***, ***78***, ***80***
– faciei 32 ***1***
– frontale 41 ***59***, ***60***, ***62***, ***113***, ***124***
– hamatum 96 ***149***, ***150***, ***159–161***
– hyoideum 66 ***107***, ***329–331***, *332*
– ilium 102 ***165***, ***167***, ***168***
– incisivum 61, 79 ***95***, ***123***
– ischii 103 ***165***, ***167***, ***168***, ***173***, ***175***
– lacrimale 57 ***47***, ***49***, ***86***, ***114***, ***118***, ***124***, ***125***
– longi 13 ***5***
– lunatum 93 ***149***, ***150***, ***153***, ***160***, ***161***
– manus 92 ***149***, ***150***, ***211***
– membri inferioris 99 ***1***, ***2***, ***164***
– – superioris 82 ***1***, ***2***, ***127***
– metacarpi 97 ***1***, ***2***, ***127***, ***149***, ***150***, ***160–162***
– metatarsi 121 ***1***, ***2***, ***164***, ***190***, ***191***, ***193***, ***194***, ***205***
– nasale 57 ***47***, ***49***, ***84***, ***109***, ***114***, ***118***, ***121***, ***124***
– naviculare 118, 121 ***190***, ***191***, ***193***, ***194***, ***199***
– occipitale 37 ***53–55***, ***64***
– palatinum 61 ***96***, ***98***, ***99***
– parietale 39 ***47***, ***56***, ***58***, ***113***
– pedis 115 ***190***, ***191***, ***193***, ***194***
– pisiforme 94 ***149***, ***150***, ***155***, ***160***, ***161***
– plana 14 ***5***
– pubis 103 ***165***, ***167***, ***168***, ***173***, ***175***
– sacrum 17, 22 ***7***, ***28–33***, ***164***, ***169***, ***170***, ***173***, ***175***
– scaphoideum 92 ***149***, ***150***, ***152***, ***160***, ***161***
– sesamoidea 94, 98, 122, 189 ***149***, ***191***
– sphenoidale 44 ***64–67***
– suprasternalia 29 ***40***
– suturalia 70 ***112***, ***113***
– tarsi 115 ***1***, ***2***, ***164***
– temporale 47 ***50***, ***51***, ***69–76***, ***108–111***, ***116***, ***117***
– trapezium 94 ***149***, ***150***, ***156***, ***160***, ***161***
– trapezoideum 94 ***149***, ***150***, ***157***, ***160***, ***161***
– triquetrum 93 ***149***, ***150***, ***154***, ***160***, ***161***
– zygomaticum 60, 62 ***47***, ***100***, ***114***, ***124***

Palatum osseum 61, 72, 76, 78 ***95***, ***110***, ***111***, ***120***, ***122***, ***123***
Palma 248 ***349***
Pars alveolaris 63 ***102***
– libera membri inferioris 99 ***1***, ***2***
– – – superioris 82 ***1***, ***2***
– nasalis 43 ***59***
– petrosa 48 ***71***, ***72***
– squamosa 47 ***46–49***, ***70***, ***75***, ***114***, ***126***
– thoracica musculi iliocostalis 198 ***295***, ***296***, *297*
– tibiocalcanea 176 ***276***, *436*
– tibionavicularis 176 ***277***, ***279***
– tibiotalaris anterior 176 ***279***
– – posterior 177 ***276***
– tympanica 53 ***70***
Patella 109 ***1***, ***164***, ***183***, ***391***, ***395***, ***396***
Pecten ossis pubis 103 ***165***, ***168***, ***172***, ***174***
Pediculus arcus vertebrae 18 ***8***
Pelvis 103 ***169***, ***170***, ***172–175***
– major 105 ***169***, ***170***
– minor 105 ***169***, ***170***
Phalanges 98, 122 ***149***, ***150***, ***163***, ***190***, ***191***, ***193***, ***194***, ***206***
Planta 284 ***394***
Platysma 227 ***304***, ***329***, ***335–337***, ***339***, *342*
Porus acusticus externus 53 ***49***, ***70***, ***76***
– – internus 48 ***72***, ***75***, ***76***, ***117***
Processus accessorius 22 ***22***, ***26***
– alveolaris 59, 60 ***93***, ***109***, ***123***
– articularis inferior 18, 138 ***11–14***, ***16–18***, ***21***, ***22***, ***24–26***
– – superior 18, 22, 138 ***8***, ***11***, ***12***, ***14***, ***15***, ***17***, ***18***, ***21***, ***22***, ***24–26***, ***28***, ***32***
– calcaneus 121 ***191***, ***205***
– clinoideus anterior 44 ***64***, ***65***
– – medius 44 ***64***
– – posterior 44 ***64***, ***65***
– condylaris 65 ***102***, ***104***, ***106***
– coracoideus 83 ***128***, ***130***
– coronoideus 65, 86 ***102***, ***104***, ***106***, ***140***, ***142***, ***146***, ***341***
– costiformis 22 ***24–26***
– ethmoidalis 55, 56 ***82***, ***118***, ***120***
– frontalis 44, 59, 63 ***91***, ***93***, ***100***, ***118***
– intrajugularis 38, 50 ***53***, ***72***
– jugularis 38 ***53–55***
– lacrimalis 56 ***82***, ***118***
– lateralis tali 118 ***193***, ***195***
– – tuberis calcanei 118 ***190***, ***193***, ***196***, ***198***
– mamillaris 22 ***22***, ***24–26***
– mastoideus 48, 73 ***48***, ***49***, ***70***, ***73***, ***75***, ***110–112***
– maxillaris 56 ***82***, ***120***
– medialis tuberis calcanei 118 ***194***, ***196***, ***197***
– orbitalis 44, 62 ***96***, ***98***, ***99***, ***118***, ***124***, ***125***
– palatinus 60 ***93***, ***95***, ***109***, ***111***, ***118***, ***122***, ***123***
– paramastoideus 38 ***53***, ***55***
– posterior tali 118 ***191***, ***193–195***
– pterygoideus 47, 72 ***65***, ***67***, ***109***, ***121***, ***122***
– pterygospinosus 47 ***65***
– pyramidalis 47, 61 ***96***, ***98***, ***99***, ***122***, ***126***
– sphenoidalis 47, 62 ***96***, ***98***, ***99***, ***118***
– spinosus 18, 21 ***7***, ***8***, ***12***, ***13***, ***15–18***, ***21***, ***22***, ***24–26***, ***44***
– styloideus 50, 72, 73, 86, 91, 98 ***48***, ***49***, ***70***, ***72***, ***73***, ***75***, ***110***, ***111***, ***145***, ***147***, ***148***, ***150***
– supracondylaris 86 ***134***, ***138***
– temporalis 48, 63 ***100***
– transversus 18, 21, 22 ***7***, ***8–16***, ***18***, ***21***, ***22***, ***44***
– uncinatus 55, 78 ***78***, ***80***, ***119***, ***120***
– vaginalis 47 ***65–67***
– xiphoideus 28 ***40–42***
– zygomaticus 43, 47, 60 ***47***, ***59***, ***60***, ***70***, ***72***, ***73***, ***91***, ***95***, ***122***
Prominentia canalis nervi facialis 52 ***74***
– – semicircularis lateralis 52 ***74***
Promontorium 22 ***7***
Protuberantia mentalis 63 ***47***, ***102***, ***104***
– occipitalis externa 39, 73 ***53***, ***111***, ***112***
– – interna 39, 74 ***54***

Radius 86 ***1***, ***2***, ***127***, ***160***, ***161***, ***304***
Ramus inferior ossis pubis 103 ***165***, ***167***, ***168***
– mandibulae 65 ***102***, ***106***
– ossis ischii 103 ***165***, ***167***, ***168***
– superior ossis pubis 103 ***165***, ***167***, ***168***
Regio(nes) antebrachii anterior 248 ***349***
– – posterior 248 ***352***
– axillaris 206 ***303***
– brachii anterior 248 ***349***
– – posterior 248 ***352***
– calcanea 284 ***393***, ***394***
– carpalis anterior 248 ***349***
– – posterior 248 ***352***
– cervicalis anterior 226 ***327***
– – lateralis 227 ***327***
– – posterior 227 ***327***
– cubitalis anterior 248 ***349***
– – posterior 248 ***352***
– cruris anterior 283 ***393***
– – posterior 284 ***394***
– deltoidea 248 ***349***, ***352***
– dorsalis manus 248 ***352***
– – pedis 284 ***393***
– epigastrica 218 ***303***
– femoris anterior 283 ***393***
– – posterior 283 ***394***

– frontalis 237 ***327***
– genus anterior 283 ***393***
– – posterior 283 ***394***
– glutealis 283 ***394***
– hypochondriaca 218 ***303***
– inframammaria 203 ***303***, ***349***
– infrascapularis 190 ***292***
– inguinalis 218 ***303***
– lateralis 218 ***303***
– lumbalis 190 ***292***
– mammaria 203 ***303***, ***349***
– occipitalis 237 ***327***
– parietalis 237 ***327***
– pectoralis 203 ***303***
– – lateralis 203 ***303***
– plantaris 284 ***394***
– presternalis 206 ***303***
– pubica 218 ***303***
– sacralis 190 ***292***
– scapularis 190 ***292***, ***352***
– sternocleidomastoidea 227 ***327***
– talocruralis anterior 284 ***393***
– – posterior 284 ***394***
– temporalis 237 ***327***
– umbilicalis 218 ***303***
– vertebralis 190 ***292***
Retinaculum(a) musculorum extensorum 281, 323 ***355***, ***374–377***, ***387***, ***389***, ***414***, ***415***, ***418***, ***422***, ***426–428***, ***437–439***
– – fibularium 323 ***418***, ***421***, ***429***, ***438***, ***440***
– – flexorum 279, 323 ***370***, ***380***, ***382***, ***385***, ***421***, ***426***, ***433***, ***434***, ***439***, ***440***
– patellae 171 ***266***, ***396***
Rostrum sphenoidale 44 ***66***, ***67***

Scapula 83 ***2***, ***127–130***
Sella turcica 44, 73 ***64***
Septum(a) interalveolaria 60, 63 ***95***, ***104***
– intermusculare cruris anterius 323 ***423***
– – – posterius 323 ***423***
– – femoris laterale 322 ***409–411***
– – – mediale 323 ***411***
– interradicularia 61 ***95***, ***104***
– nasi osseum 76 ***47***
Sinus frontalis 44, 76, 78 ***109***, ***118–120***
– maxillaris 58, 76, 78 ***94***, ***120***, ***122***, ***125***
– sphenoidalis 44, 76, 78 ***109***, ***118***, ***119***, ***121***
– tarsi 118 ***193***
Skeleton axiale 12 ***1***, ***2***
– thoracis 12 ***1***
Spatium(a) intercostale 29 ***42***, ***43***, ***136***
– interossea metacarpi 98 ***149***, ***150***
– – metatarsi 122 ***191***
– previscerale 237 ***336***
Spina(e) iliaca anterior inferior 102 ***165***, ***172***, ***175***
– – – superior 102 ***165***, ***172***, ***175***
– – posterior inferior 102 ***165***, ***167***
– – – superior 102 ***165***, ***167***
– ischiadica 103 ***165***, ***167***, ***172–175***
– mentalis 63 ***105***
– nasalis 43, 59, 61, 76 ***59***, ***62***
– ossis sphenoidalis 47 ***65–67***
– palatinae 60 ***95***
– scapulae 83 ***129***, ***351***
– suprameatica 53 ***70***
– trochlearis 43 ***62***
– tympanica major 54 ***70***
– – minor 54 ***70***
Squama frontalis 41 ***59***
– occipitalis 38 ***53–55***, ***64***, ***114***, ***115***, ***117***
Sternum 28 ***1***, ***40–42***, ***319***
Sulcus(i) arteriae subclaviae 26 ***36***
– – vertebralis 21 ***9***
– arteriosi 40, 43, 45, 47, 48, 71 ***58***, ***60***, ***72***, ***109***, ***113***
– caroticus 44, 73 ***64***, ***65***, ***117***
– costae 26 ***37***
– ethmoidalis 57 ***84***
– glutealis 283 ***291***, ***392***
– hamuli pterygoidei 47 ***65***
– infraorbitalis 59, 79 ***91***, ***124***, ***125***
– intertubercularis 86 ***134***, ***137***
– lacrimalis 58, 59, 81 ***86***, ***91***, ***93***, ***124***
– malleolaris 113, 115 ***185***, ***188***
– mylohyoideus 65 ***105***
– nervi petrosi majoris 48 ***71***, ***74***
– – – minoris 48 ***71***, ***74***
– – radialis 86 ***135***
– – spinalis 21 ***14***, ***17***
– – ulnaris 86 ***135***
– palatini 59–61 ***95***, ***123***
– palatovaginalis 47 ***66***
– prechiasmaticus 44 ***64***
– pulmonalis 29 ***44***
– sinus petrosi inferioris 38 ***54***, ***55***, ***72***
– – – superioris 50 ***72***
– – sagittalis superioris 39, 40, 71 ***54***, ***113***
– – sigmoidei 38, 40, 48 ***54***, ***71***
– – transversi 39 ***54***
– supraacetabularis 102 ***167***
– tubae auditivae 47 ***65***, ***67***
– tympanicus 54 ***75***
– venae subclaviae 26 ***36***
– vomeris 58 ***88***, ***90***
– vomerovaginalis 47 ***66***
Sutura coronalis 41, 43, 70 ***47***, ***49***, ***109***, ***113***, ***115***
– ethmoidolacrimalis 55, 57 ***49***, ***124***, ***125***, ***126***
– ethmoidomaxillaris 55, 59 ***124***, ***125***
– frontalis persistens 41 ***59***
– frontoethmoidalis 43, 55 ***124***, ***125***
– frontolacrimalis 43, 57 ***125***
– frontomaxillaris 44, 60 ***47***, ***126***
– frontonasalis 44 ***47***, ***126***
– frontozygomatica 43, 63 ***47***, ***49***
– incisiva 60, 79 ***95***, ***123***
– infraorbitalis 60, 63 ***91***
– intermaxillaris 61 ***47***
– internasalis 57 ***47***
– lacrimomaxillaris 57, 59 ***124***, ***125***
– lambdoidea 39, 41, 70 ***49***, ***109***, ***111–113***
– metopica 41 ***115***
– nasomaxillaris 60 ***49***
– occipitomastoidea 39, 48 ***49***, ***109***
– palatina mediana 60, 79 ***95***, ***111***, ***123***
– – transversa 60, 61, 79 ***111***, ***122***, ***123***
– parietomastoidea 41, 48 ***49***, ***112***
– plana 70, 134 ***216***
– sagittalis 40, 70 ***112***, ***113***
– serrata 70, 134 ***216***
– sphenoethmoidalis 44, 55 ***124***
– sphenofrontalis 43, 46, 79 ***47***, ***49***, ***109***, ***117***, ***124***
– sphenomaxillaris 47 ***125***
– sphenoparietalis 41, 46 ***49***
– sphenosquamosa 47, 48 ***111***, ***126***
– sphenovomeralis 58, 135 ***109***
– sphenozygomatica 47, 63, 79 ***47***, ***124***, ***126***
– squamosa 41, 70, 134 ***49***, ***109***, ***216***
– temporozygomatica 48, 63 ***49***
– zygomaticomaxillaris 60, 63 ***47***, ***49***, ***111***
Symphysis intervertebralis 135, 137 ***216***
– mandibulae (mentalis) 63 ***106***
– manubriosternalis 28 ***216***, ***235***
– pubica 135, 164 ***216***, ***259***
– xiphosternalis 29 ***216***, ***235***
Synchondrosis 32 ***216***
– sphenooccipitalis 44, 73 ***109***, ***111***, ***117***, ***119***, ***216***
Syndesmosis dentoalveolaris 134 ***216***
– tibiofibularis 175 ***275***
Systema skeletale 12 ***1***, ***2***

Talus 115 ***190***, ***191***, ***195***
Tegmen tympani 48 ***71***, ***72***, ***75***
Tendo 186 ***289***
– calcaneus (Achillis) 302 ***148–420***, ***426***, ***430***, ***438***
Thenar 248 ***348***, ***354***, ***368***, ***369***
Tibia 109 ***1***, ***2***, ***164***, ***184–187***, ***189***
Torus mandibularis 63 ***105***
– palatinus 60, 79 ***95***, ***123***
Tractus iliotibialis 322 ***395***, ***396***, ***405–407***, ***409***
Trigonum caroticum 236 ***327***, ***334***
– cervicale anterius 226, 235 ***327***, ***334***
– – posterius 227, 235 ***327***, ***334***
– femorale 323 ***396***
– lumbale 192 ***293***
– musculare 236 ***327***, ***334***
– omoclaviculare 236 ***327***, ***334***
– omotrapezoideum 236 ***327***, ***334***
– submandibulare 228–229 ***327***, ***334***
– submentale 236 ***327***, ***334***
Trochanter major 109 ***178–180***, ***305***, *412*
– minor 109 ***178–180***
– tertius 109 ***179***
Trochlea fibularis 118 ***193***, ***198***
– humeri 86 ***134***, ***135***, ***138***
– tali 115 ***190***, ***193***, ***195***
Tuber calcanei 118 ***191***, ***193***, ***196***
– frontale 41 ***59***
– ischiadicum 103 ***165***, ***167***, ***168***, ***173***, ***175***
– maxillae 59 ***91***, ***126***
– parietale 39, 70 ***56***, ***114***, ***115***
Tuberculum anterius 21 ***9***, ***14–17***
– articulare 48, 72, 149 ***70***, ***73***, ***110***, ***111***
– calcanei 118 ***191***
– caroticum 21 ***14***, ***15***
– costae 26 ***36***, ***44***
– dorsale 91 ***144***
– iliacum 102 ***167***
– infraglenoidale 83 ***128***, ***130***
– intercondylare laterale 113 ***187***
– – mediale 109 ***187***
– jugulare 38 ***54***
– marginale 63 ***100***
– mentale 63 ***102***, ***104***
– musculi scaleni anterioris 26 ***36***
– obturatorium anterius 103 ***167***
– – posterius 103 ***165***
– ossis scaphoidei 92 ***152***, ***160***
– – trapezii 94 ***156***, ***160***
– pharyngeum 37, 73 ***53***, ***55***, ***111***
– posterius 21 ***9***, ***14–17***
– pubicum 103 ***167***, ***168***, ***170***, ***172***, ***174***
– sellae 44, 73 ***64***, ***117***
– supraglenoidale 83 ***130***
Tuberositas deltoidea 86 ***134***
– glutea 109 ***179***
– iliaca 103 ***165***
– masseterica 65 ***102***
– musculi serrati anterioris 26 ***36***
– ossis cuboidei 121 ***193***
– – metatarsi primi 122 ***191***
– – – quinti 122 ***190***, ***191***, ***193***
– – navicularis 120 ***191***, ***194***, ***199***
– – sacri 26 ***29***, ***30***
– phalangis distalis 98, 122 ***149***, ***163***, ***190***, ***206***
– pterygoidea 65 ***105***
– radii 88 ***143–146***
– tibiae 109 ***184***, ***186***, ***187***, ***396***
– ulnae 86 ***140***, ***142***, ***146***

Ulna 86 ***1***, ***2***, ***127***, ***140–142***, ***160***, ***161***, ***304***
Uncus corporis 21 **14**

Vertebra(e) cervicales 17, 18 ***7***, ***9–18***
– lumbales 17, 22 ***7***, ***24–26***
– prominens 21 ***7***, ***18***
– thoracicae 17, 21 ***7***, ***8***, ***21***, ***22***
Vomer 58, 72 ***47***, ***67***, ***88***, ***90***, ***109***, ***111***, ***120***

Zona orbicularis 166 ***260***, ***263***

АТЛАС ПО АНАТОМИЯ НА ЧОВЕКА

Том първи

Учение за костите, за свързването между костите и за мускулите

Превод от руски език

СОФТПРЕС

© д-р Милка Минчева-Томова, превод, 2010
Под редакцията на чл. кор. проф. д-р Владимир Овчаров, дмн
Редактор: Христина Йотова
Коректор: Весела Кръстева
© Радослав Донев, корица, 2010
Предпечатна подготовка: СофтПрес ООД

Печат: Издателство СофтПрес
София, 2010

Формат: 70/100/8
Печатни коли: 21

ISBN 978-954-685-920-4